

Кировская государственная медицинская академия
Кафедра офтальмологии

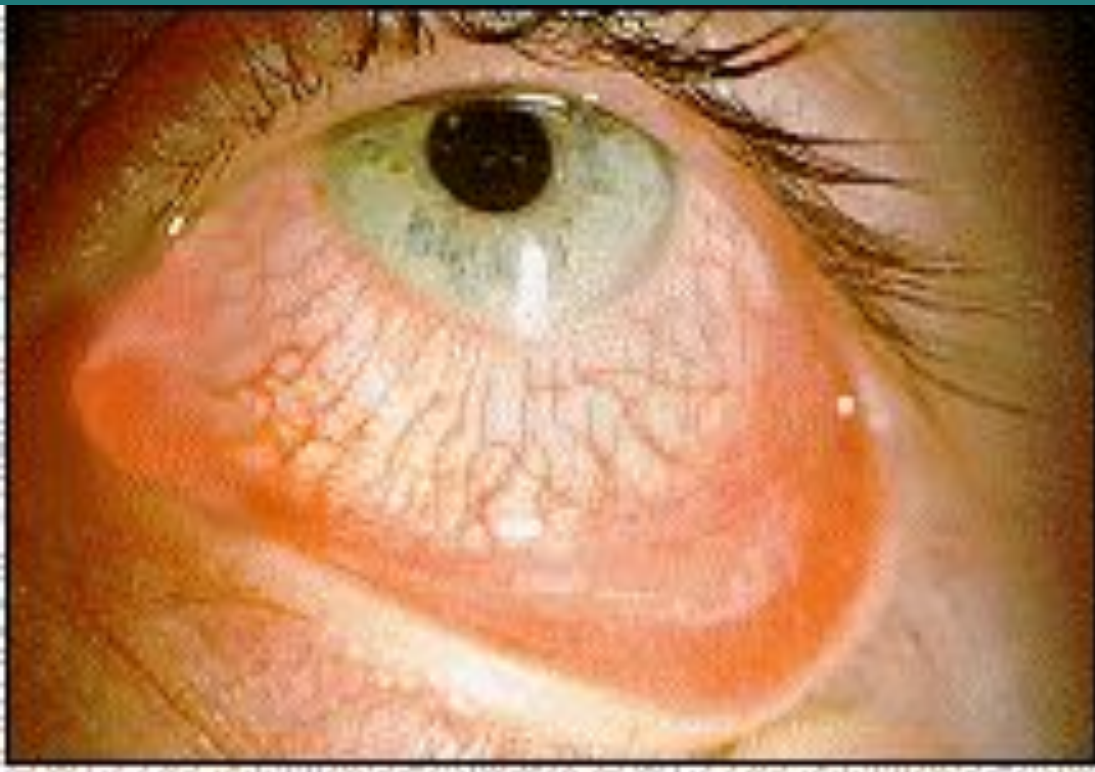Красный глаз

Глаз и боль



Виды инъекции глазного яблока:

- ◆ Конъюнктивальная (поверхностная)



Конъюнктивита имеет
ярко красный цвет,
интенсивность
инъекции

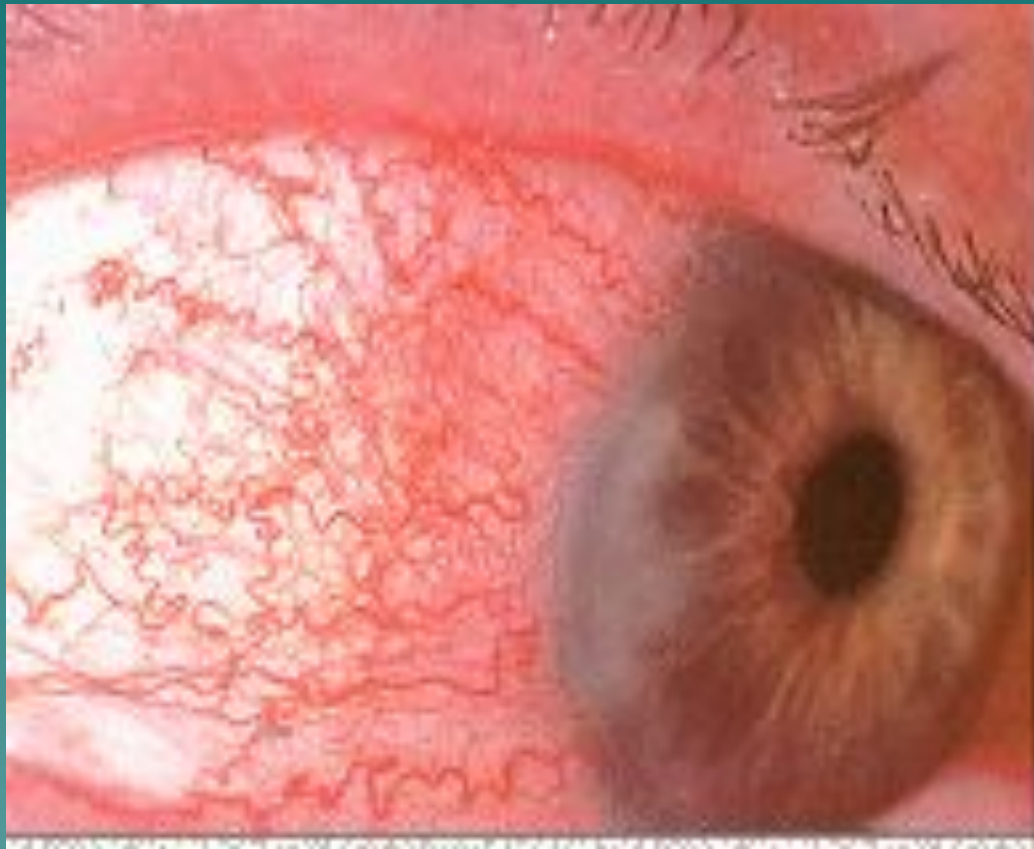Уменьшается по
направлению к лимбу.

Хорошо
просматриваются
отдельные сосуды
конъюнктивы

Пример: конъюнктивиты, воспалительные заболевания век

Виды инъекции глазного яблока:

- ◆ Перекорнеальная (глубокая)

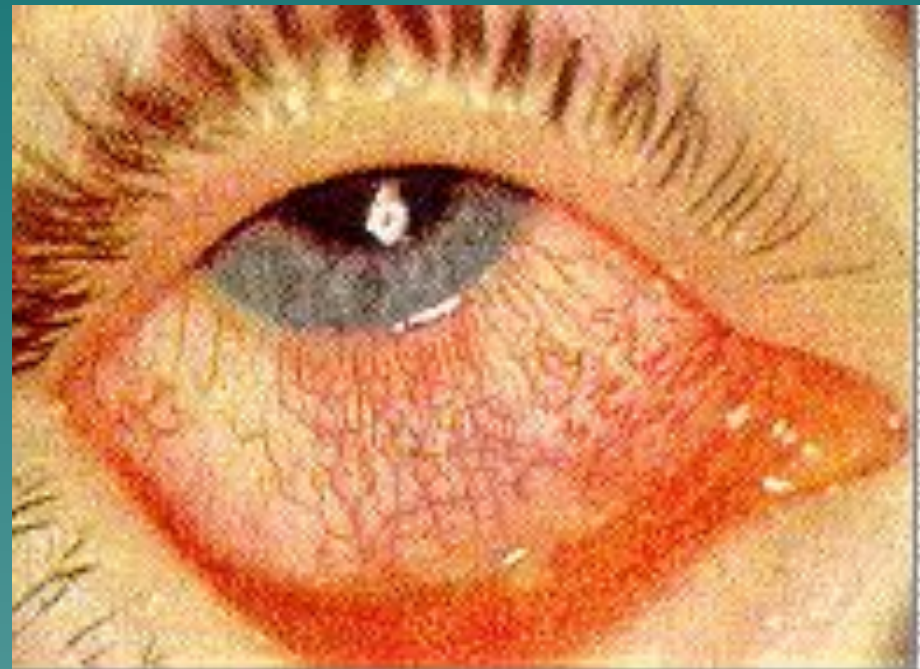
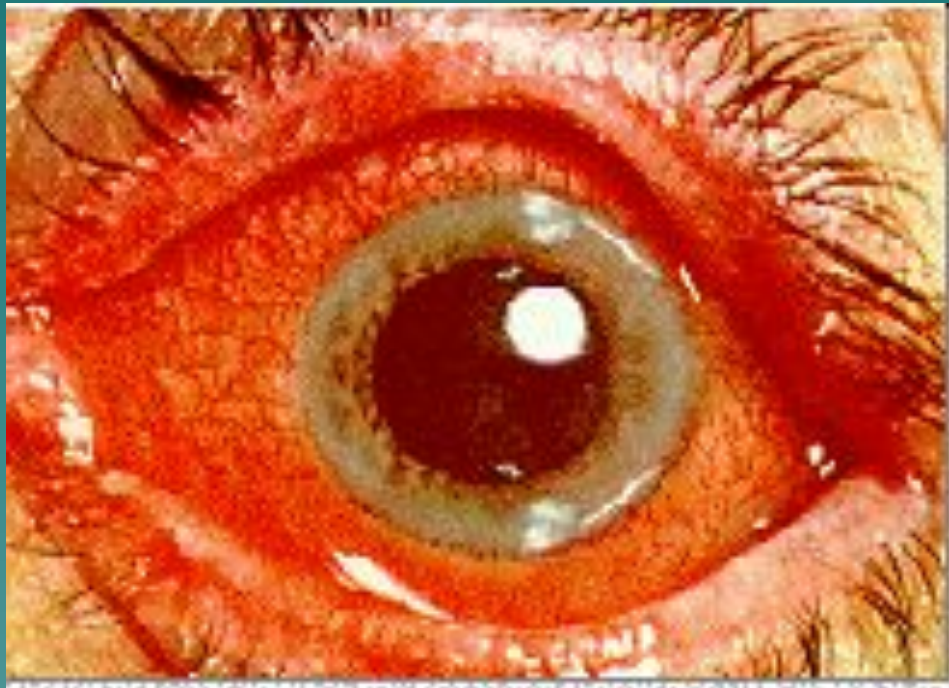
Имеет лилово-фиолетовый оттенок, наиболее выражена вокруг лимба и постепенно уменьшается по направлению к сводам. Отдельные сосуды не различаются

Пример: кератиты, язва роговицы, увеиты

Виды инъекции глазного яблока:

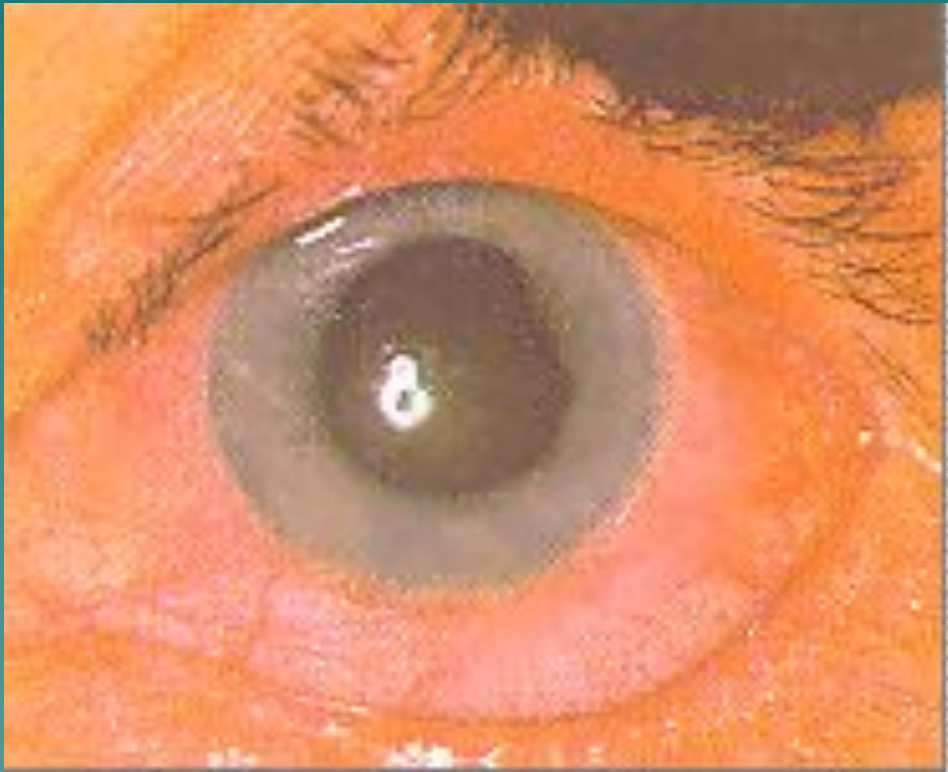- ◆ Смешанная



Пример: кератит, увеит, конъюнктивит

Виды инъекции глазного яблока:

- ◆ Застойная



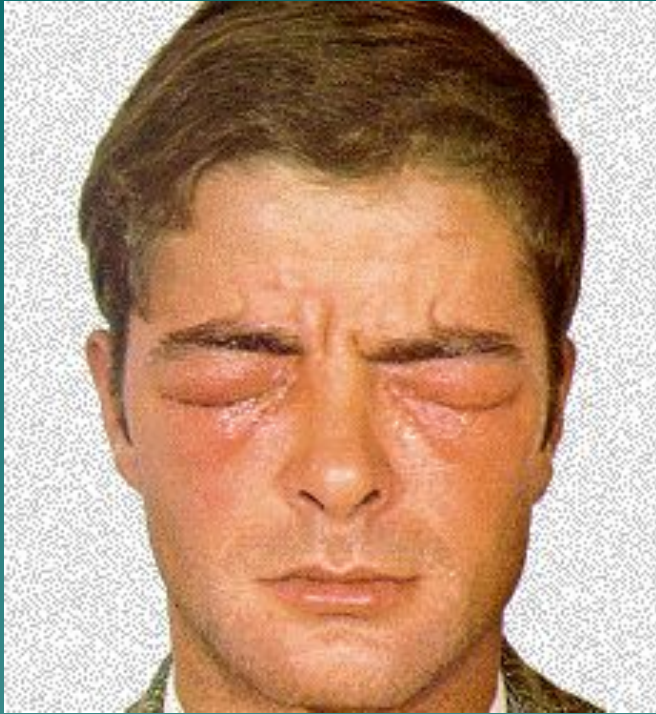
Возникает при резком подъеме ВГД. Синюшного цвета, по всей поверхности глазного яблока. Конъюнктивa век интактна.

Пример: острый приступ глаукомы

Болевой синдром:

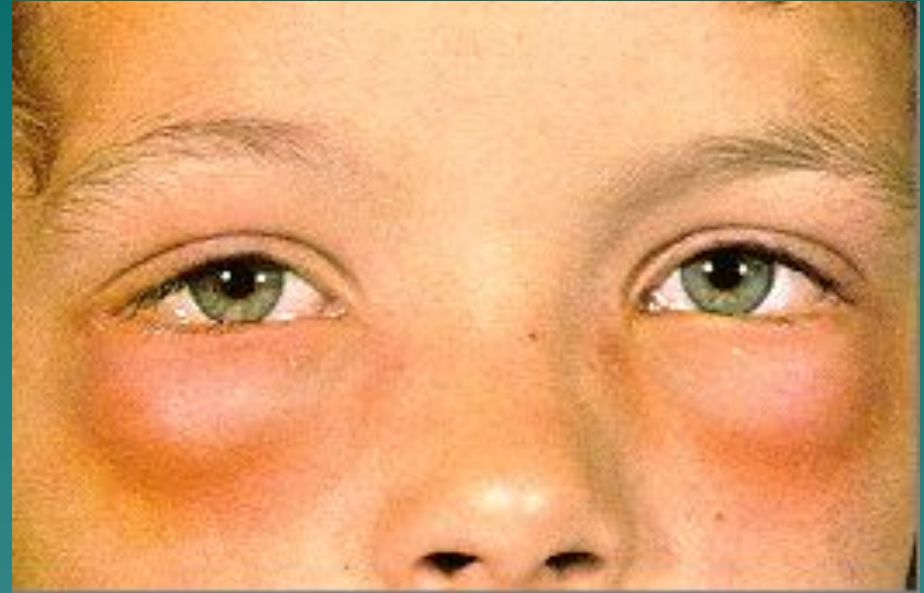- ◆ Цилиарная боль: усиливается к вечеру и при пальпации глазного яблока;
- ◆ Роговичный синдром: светобоязнь, слезотечение, блефароспазм;
- ◆ Глаукомная боль: характерна иррадиация в соответствующую половину головы, область сердца. Может сопровождаться тошнотой и рвотой.
- ◆ Аккомодационная астенопия.

Аллергические заболевания век:



Крапивница кожи век – проявляется отеком и появлением на коже волдырей. Сопровождается зудом.

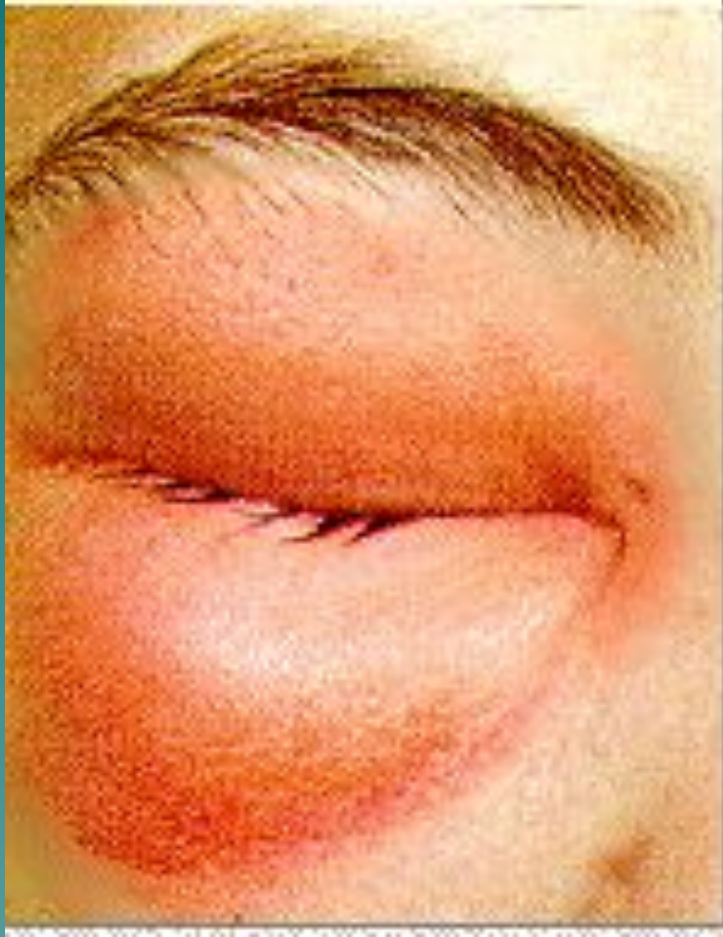Лечение: устранение аллергена, мази с глюкокортикостероидами. Внутрь антигистаминные препараты.



Аллергический отек век – безболезненный, мягкий при пальпации. Возникает остро. Сопровождается зудом.

Инфекционные заболевания

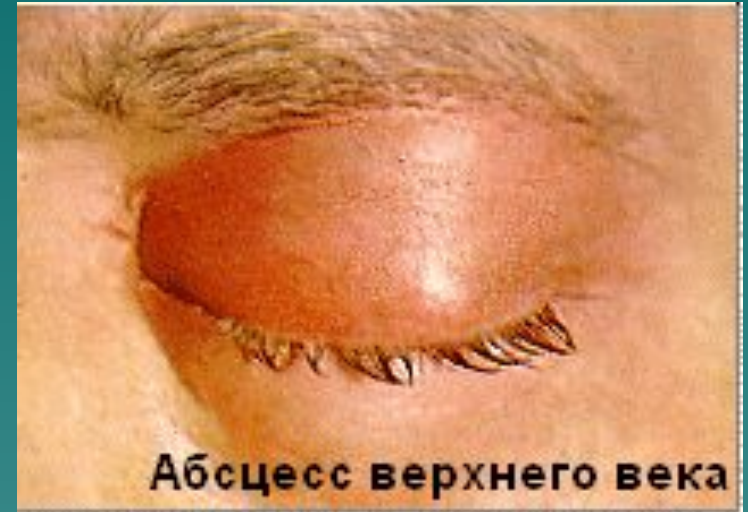КОЖИ ВЕК:



Рожистое воспаление век – вызывается стрептококком. Кожа век сильно гиперемирована, характерна четкая граница со здоровыми тканями, на коже могут быть пузырьки. Хемоз, гиперемия конъюнктивы. Беспокоят сильные боли, интоксикационный синдром. Рожа часто рецидивирует, что может привести к нарушению лимфооттока. **Осложнения:** флегмона орбиты, тромбоз орбитальных вен, панофтальмит, неврит зрительного нерва с исходом в атрофию, тромбоз кавернозного синуса, менингит.

Инфекционные заболевания

КОЖИ ВЕК:

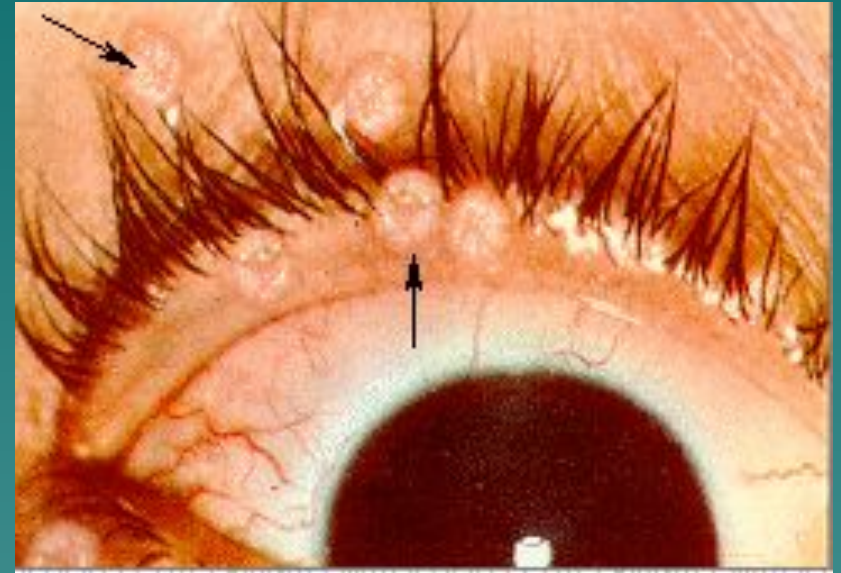
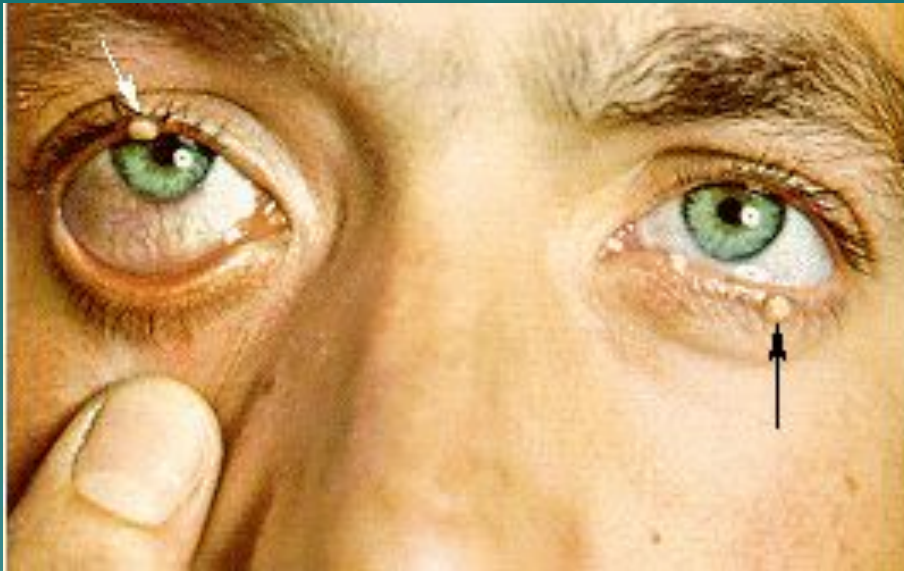

Причина: инфицированные травмы, ячмень века, фурункул, язвенный блефарит, флегмона орбиты, периостит орбитального края, метастатический занос инфекции из других очагов.

Веко резко отечно, гиперемировано, плотное, болезненно при пальпации, повышена местная температура, затем появляется флюктуация. Часто сопровождается интоксикационным синдромом.

Лечение: антибактериальные препараты местно и внутрь, в стадию инфильтрации УВЧ. При появлении флюктуации вскрытие и дренирование.

Инфекционные заболевания КОЖИ ВЕК:



Контагиозный моллюск – вирусное заболевание. Имеет вид желтовато-белых узелков размером до 2 мм, с небольшим углублением в центре. Кашицеобразное отделяемое из узелков может вызывать конъюнктивит.

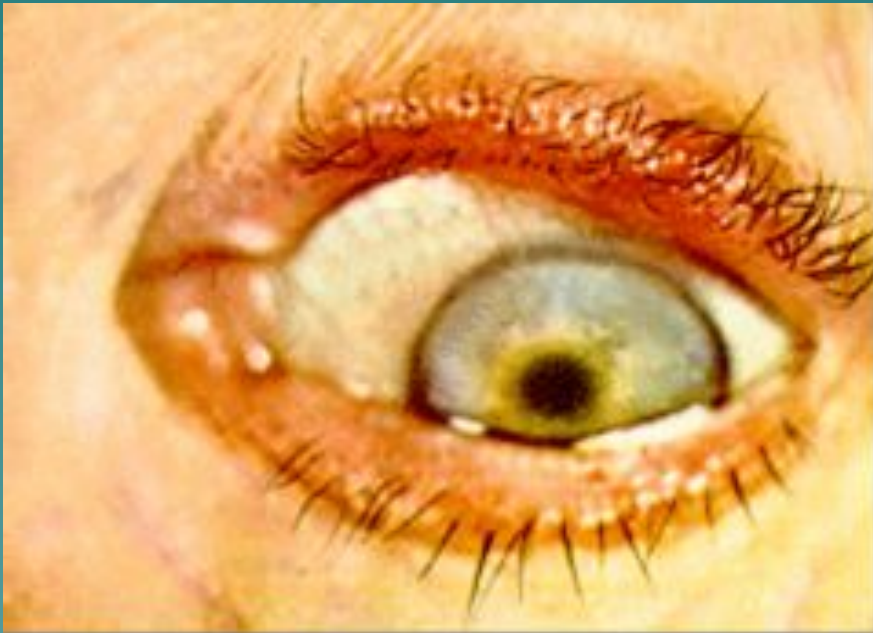Лечение: выскабливание узелков или их диатермокоагуляция. В дальнейшем их прижигают бриллиантовой зеленью, раствором Люголя. Можно использовать противовирусные мази.

Болезни края век:

Блефарит – воспаление края век. По течению различают: простой чешуйчатый, язвенный, мейбомиевый, ангулярный.

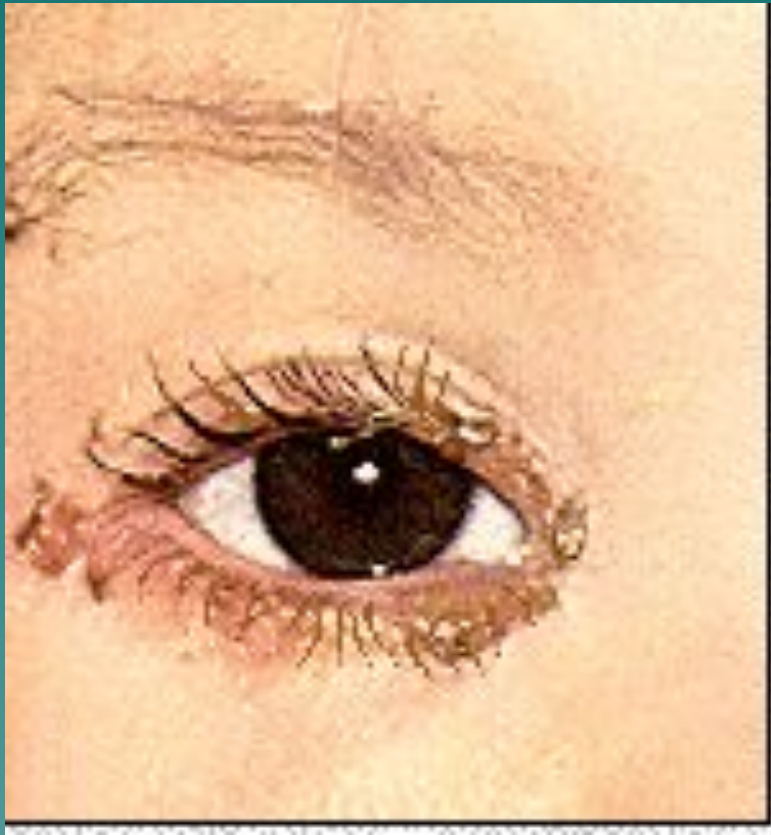Причины: гиповитаминозы, снижение иммунитета, заболевания желудочно-кишечного тракта, анемии, диатез, глистные инвазии, некорригированные аметропии.

Этиологические факторы: Микроклещ *Demodex*, стафилококки, педикулез, фтириаз.



Простой чешуйчатый блефарит проявляется утолщением и покраснением краев век. В области воспаления появляются мелкие светлые чешуйки, возникающие в результате неполного ороговевания клеток. Под чешуйками гиперемированная поверхность без изъязвления. Пациенты жалуются на зуд, жжение век, небольшой блефароспазм и слезотечение.

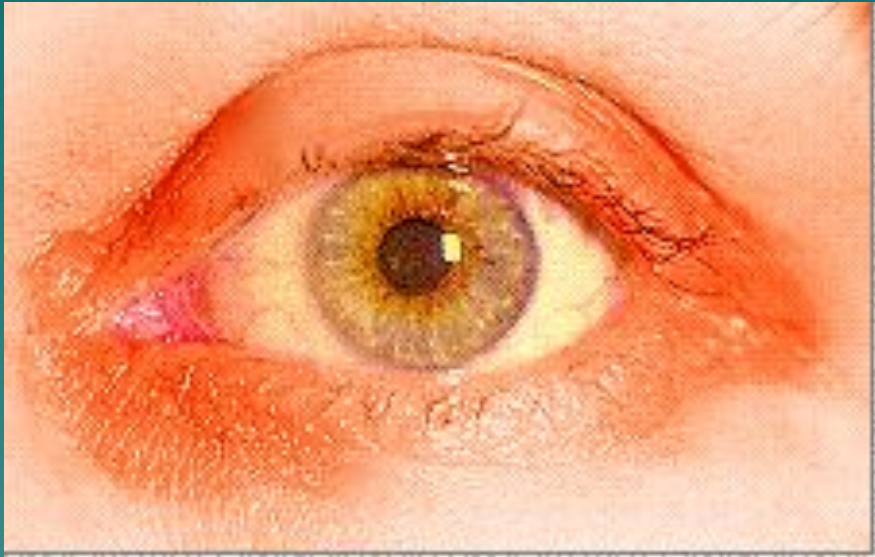Болезни края век:



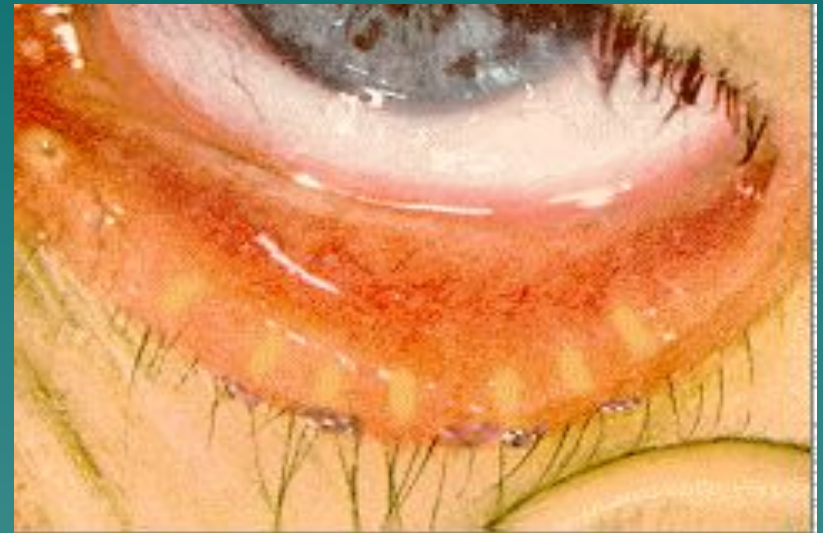
Язвенный блефарит – по жалобам похож на простой чешуйчатый, однако все симптомы более выражены. На интермаргинальном пространстве появляются гнойные корочки. Их удаление вызывает боль и оставляет кровоточащие язвочки. Вместе с корочками происходит эпиляция ресниц.

Осложнения: выворот, заворот век, трихиаз, мадароз, кератоконъюнктивит, язва роговицы.

Болезни края век:



Ангулярный блефарит –
Локализация в основном в области
краев век. Беспокоит сильный
зуд и боль. Возбудитель – палочка
Моракса – Аксенфельдта.



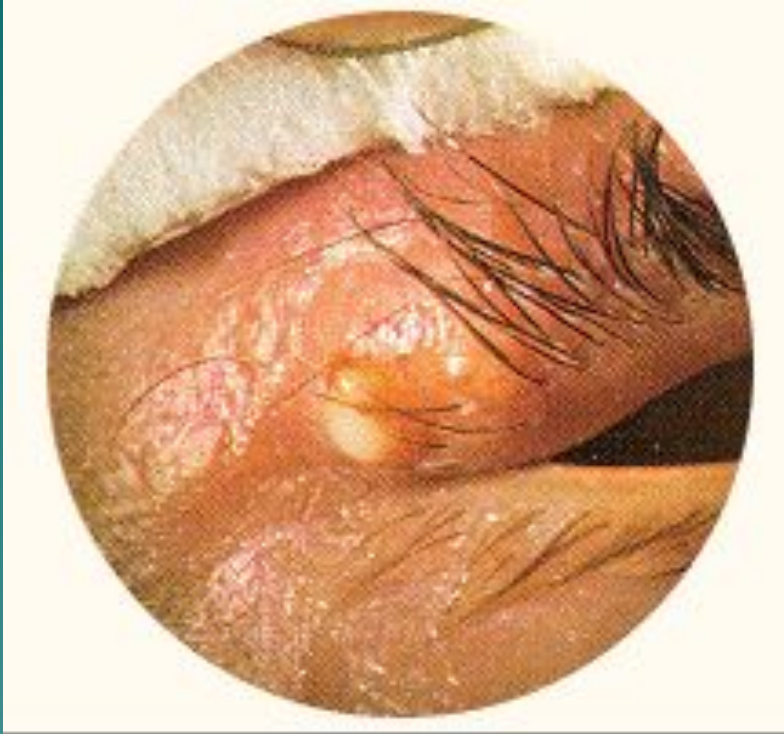Мейбомиевый блефарит –
края век утолщены, через
воспаленную конъюнктиву
просвечивают мейбомиевые
железы. Отделяемое
из конъюнктивальной полости
слизистое.

Болезни края век:

Лечение блефаритов:

- устранение причины;
- массаж век (особенно при мейбомиевом) с обработкой краев век антисептическими растворами;
- в конъюнктивальную полость инстиллируют антибактериальные препараты;
- при демодекозе: местно мази (Демалан, метрогель, Спрегаль, бензил-бензоатная), магнитотерапия. Внутрь в тяжелых случаях метронидазол.

Болезни края век:

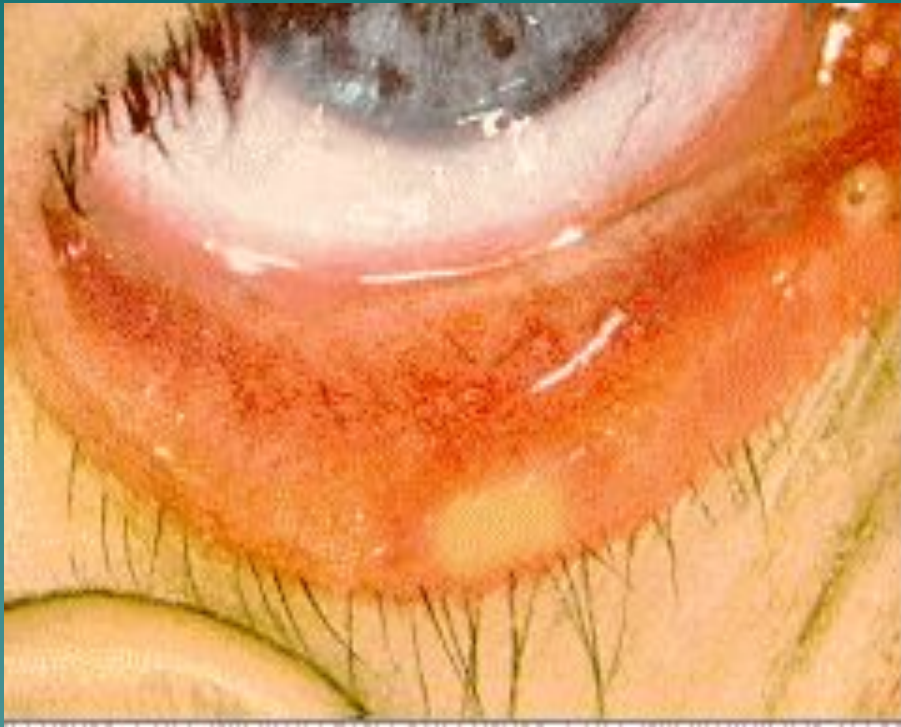

Ячмень – воспаление волосяного фолликула ресницы. Возникают локальный отек, гиперемия, болезненность в области края века. Через 2-3 дня появляется нагноение ячмень вскрывается и воспаление стихает.

Осложнения (в основном при самостоятельном вскрытии): абсцесс или флегмона века, флегмона орбиты, сепсис, тромбоз кавернозного синуса.

Лечение: туширование головки спиртовыми растворами, смазывание мазями с антибиотиками (тетрациклиновая, гентамициновая, флоксал, колбиоцин). В конъюнктивальную полость – антибактериальные капли (левомецетин 0,25%, гентамицин 0,3%, ципролет 0,3%, тобрекс, нормакс, офтальмосептонекс, флоксал). Физиолечение (только в стадию инфильтрации): УВЧ, сухое тепло.

Заболевания мейбомиевых желез:



Острый мейбомеит (внутренний ячмень) – воспаление мейбомиевой железы. Воспалительный очаг расположен в толще хряща. Веко и конъюнктива локально гиперемированы, отечны. Проток железы расширен, из него гнойное отделяемое.

Причина: внедрение стафилококка в проток железы.

Лечение: массаж века, инстиллясия в конъюнктивальную полость антибактериальных капель, можно комбинированных с кортикостероидами (софрадекс, дексона, гаразон, макситрол)

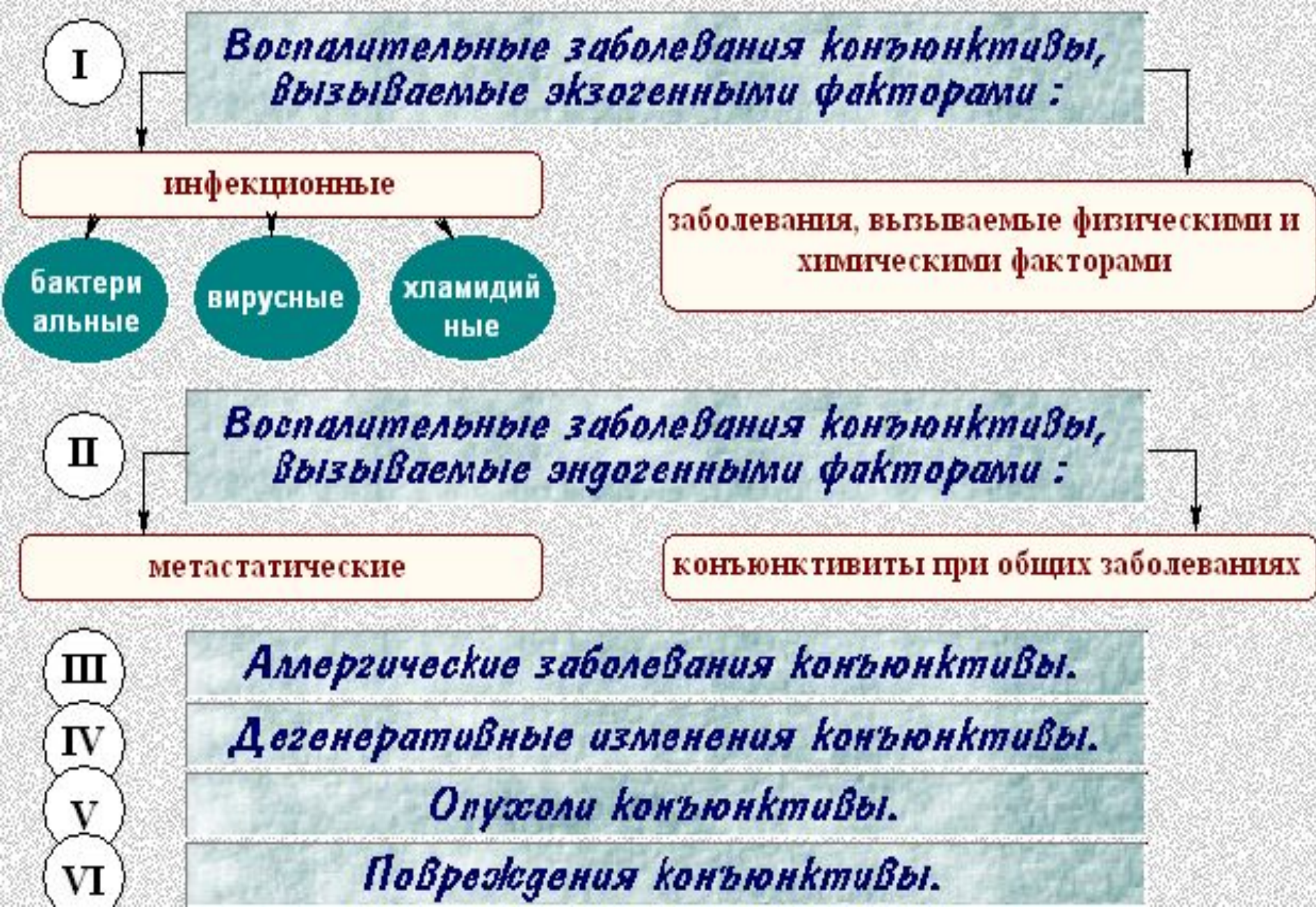Заболевания мейбомиевых желез:



Халязион – хроническое продуктивное воспаление хряща вокруг мейбомиевой железы. В толще века появляется эластичное, почти безболезненное образование, связанное с хрящом, неспаивающееся с кожей.

Лечение: консервативное – массаж века, введение в полость халязиона 0,2 мл кортикостероидов (кеналог, дипроспан); оперативное: удаление вместе с капсулой со стороны конъюнктивы или кожи.

Классификация конъюнктивитов



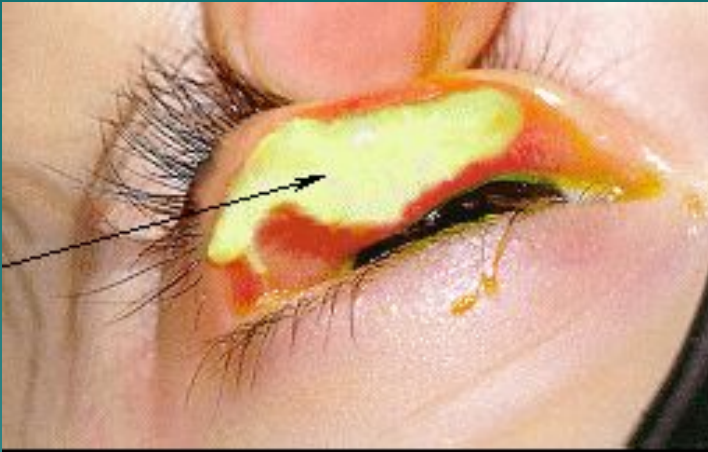КОНЪЮНКТИВИТЫ:

- ◆ **Жалобы:** чувство песка, зуд в глазу, покраснение глаза, слезотечение, отделяемое из конъюнктивальной полости;
- ◆ **Признаки:** Инъекция конъюнктивы (поверхностная или смешанная), отек, нарушение прозрачности конъюнктивы, отделяемое (гнойное, слизистое, слизисто-гнойное)

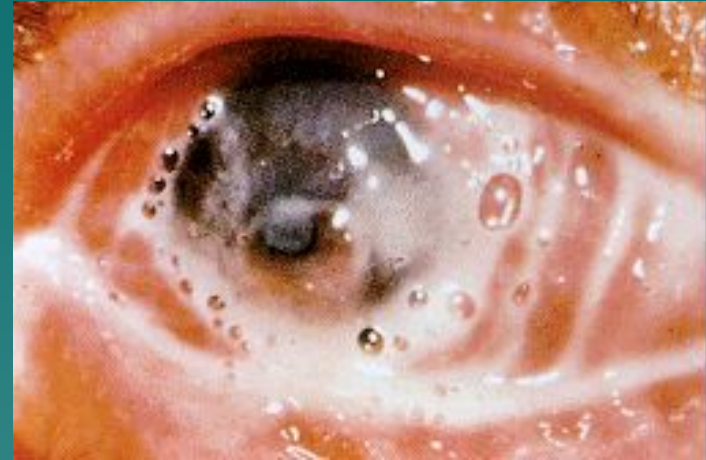Бактериальные конъюнктивиты:

- ◆ **Признаки:** выраженная симптоматика, обильное гнойное или слизисто-гнойное отделяемое. В некоторых случаях образование пленок на конъюнктиве (пневмококковый, дифтерийный);
- ◆ **Лечение:** промывание полости антисептическими водными растворами (2% борной кислоты, фурациллина 1:5000, перманганата калия 1:5000), инстиллякия антибактериальных капель 6 – 8 раз с день (левомицетин 0,25%, нормакс, офтальмосептонекс, ципролет 0,3% , флоксал, гентамицин 0,3%, эритромицин 1%, витабакт).

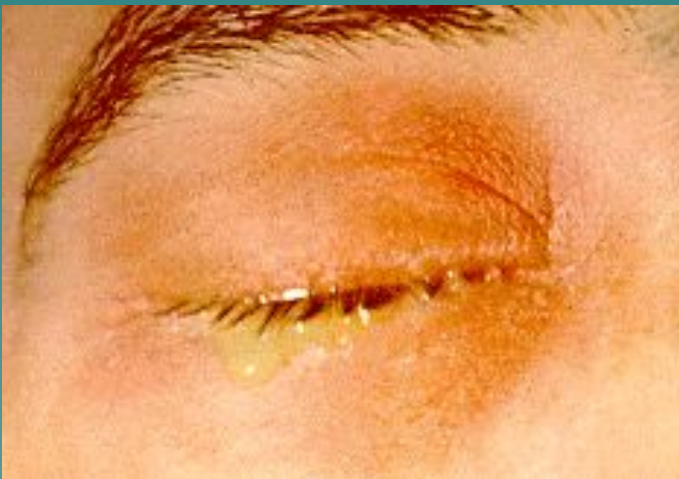Бактериальные конъюнктивиты:



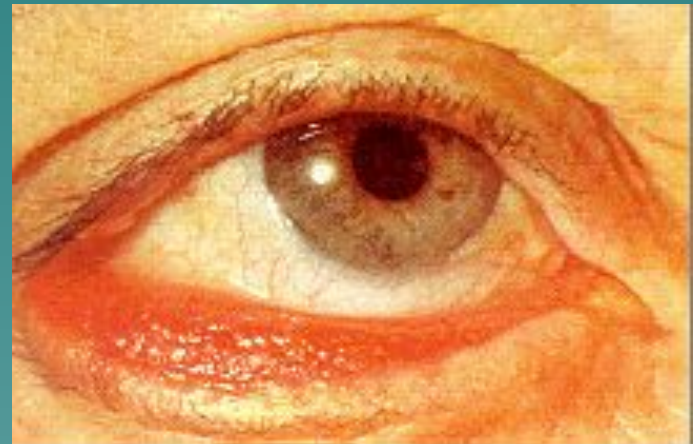
Пневмококковый конъюнктивит



Гонококковый конъюнктивит



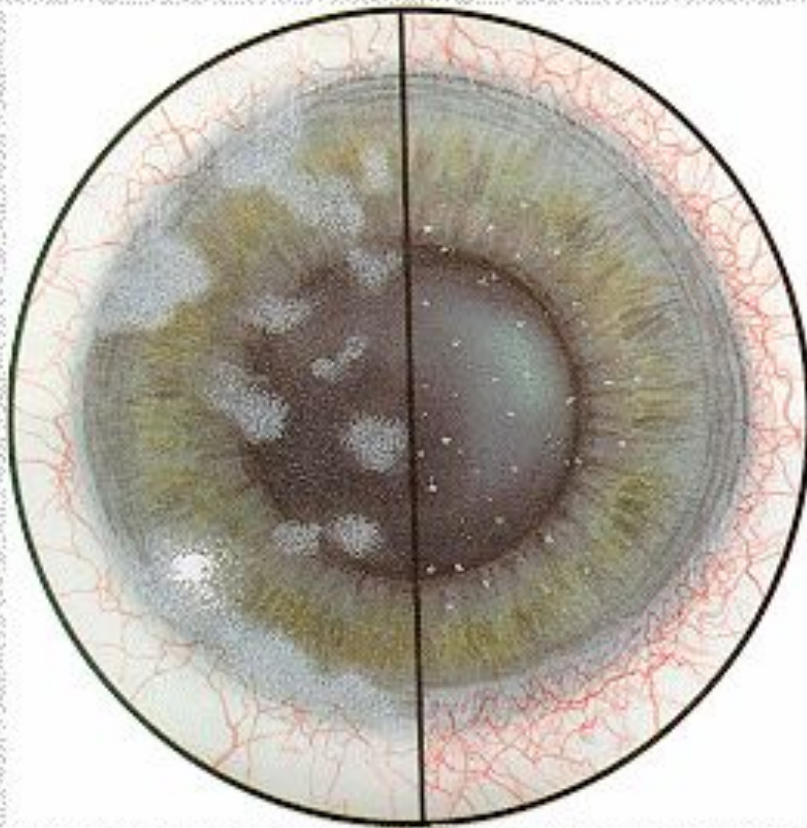
Бактериальный конъюнктивит



Хронический неспецифический

Вирусные конъюнктивиты:

Аденовирусный конъюнктивит.

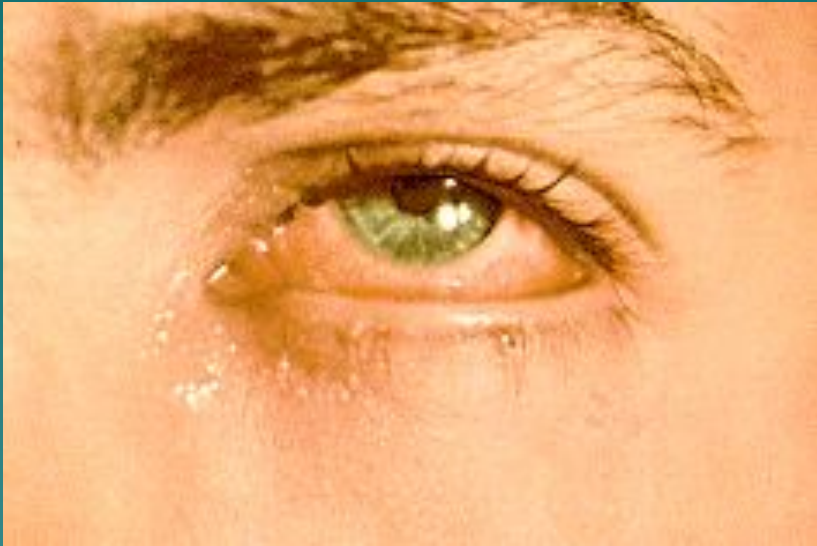

Изменение роговицы при
аденовирусном конъюнктивите

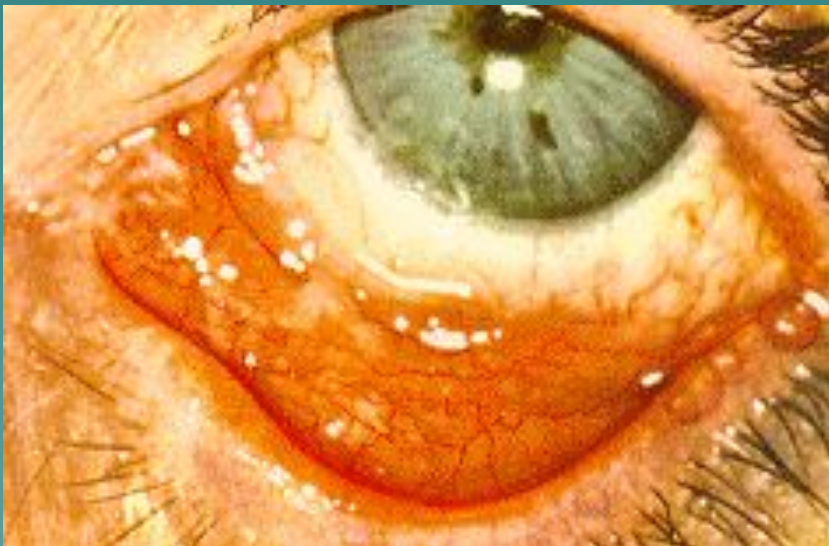Возбудитель: аденовирусы 3, 5 и 7-х серотипов. Инфекция передается воздушно-капельным и контактным путем. Инкубационный период 7-8 дней.

Клиническая картина. Поражение глаз выявляется на фоне лихорадки, выраженного назофарингита, увеличения подчелюстных лимфоузлов. Поочередно заболевают оба глаза.

Вирусные конъюнктивиты:



Катаральная форма проявляется незначительной гиперемией и отеком, слизистое или слизисто-гнойное отделяемое



Фолликулярная форма – на слизисто переходных складок и слизистой век появляются фолликулы (увеличенная лимфоидная ткань). Отделяемое слизистое или слизисто-гнойное.

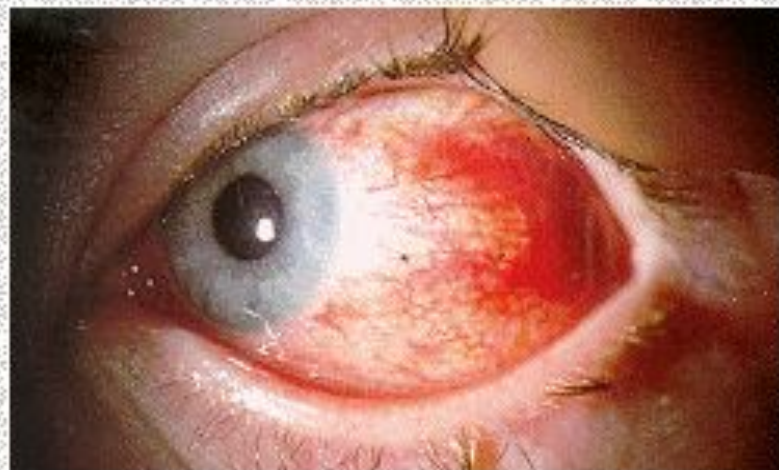Вирусные конъюнктивиты:

Эпидемический геморрагический конъюнктивит

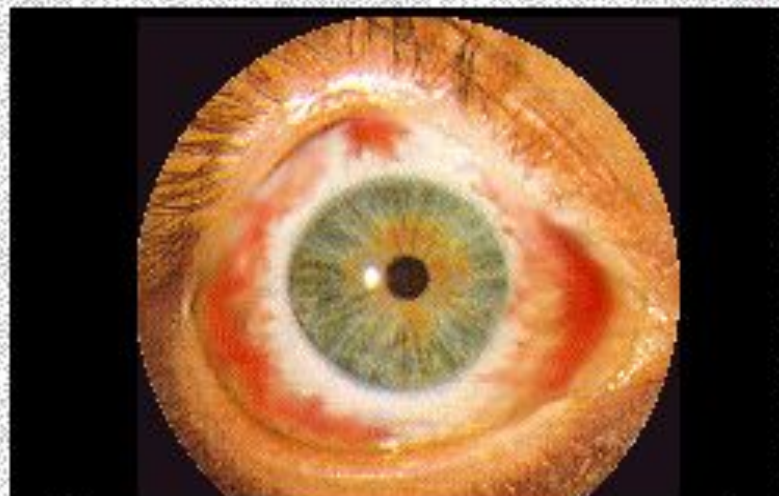Возбудитель: энтеровирус-70 группы пикорнавирусов. Инфекция высококонтагиозна, передается контактным путем. Инкубационный период 12-48 часов.

Клиническая картина. Начинается заболевание остро с покраснения, резкой боли в глазу, ощущения инородного тела за веками, светобоязни, слезотечения.

Наблюдаются отек век, резко выраженная инфильтрация конъюнктивы, фолликулы на нижней переходной складке, умеренное слизистое или слизисто-гнойное отделяемое. На 2-й день появляются геморрагии - от мелких петехий до обширных кровоизлияний. Иногда на роговице появляются мелкоочечные эпителиальные инфильтраты. Длительность заболевания 8-12 дней.



Геморрагии в конъюнктиве

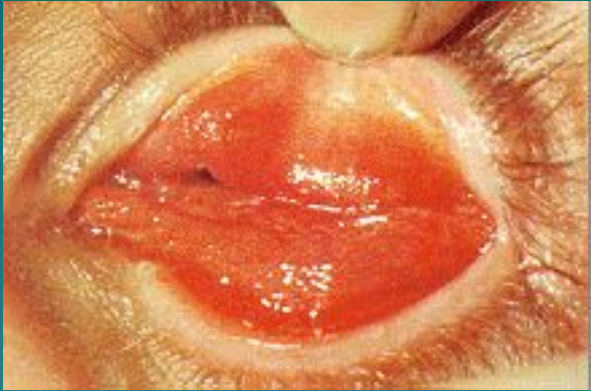

Геморрагии в конъюнктиве

Лечение вирусных КОНЪЮНКТИВИТОВ

- ◆ Противовирусные препараты: интерферон, офтальмоферон, полудан, офтан – ИДУ;
- ◆ Антибактериальные препараты для профилактики вторичной инфекции;
- ◆ С 5-7 дня можно добавить кортикостероиды

Офтальмохламидиоз:



Этиология: хламидии - облигатные внутриклеточные грамотрицательные бактерии с двухстадийным циклом развития.

Путь передачи – бытовой.

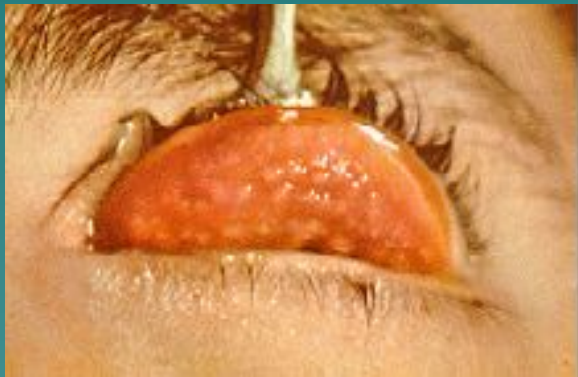Клиника: острый или хронический конъюнктивит, слизистое отделяемое, фолликулез. Может формироваться микропаннус.

Осложнения: склерит, эписклерит, увеит, неврит зрительного нерва.

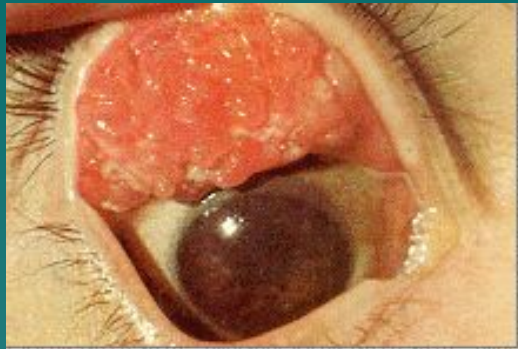Диагностика: цитологический метод (выявление телец Провачека-Гильберштедта в соскобе с конъюнктивы.),

иммунофлюоресцентная микроскопия, ПЦР, культивирование клеток, серологическая диагностика.

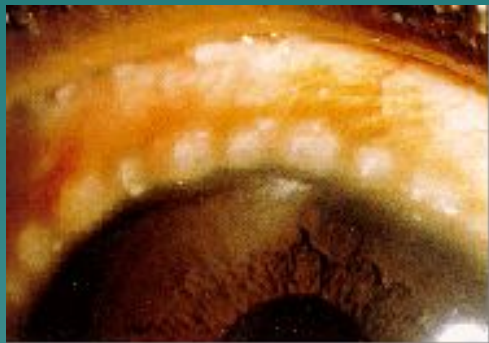
Лечение: препараты тетрациклинового ряда, макролиды, фторхинолоны местно и внутрь, комбинированные (эубетал, колбиоцин) местно. Кортикостероиды, НПВС. Иммуномодулирующая терапия.



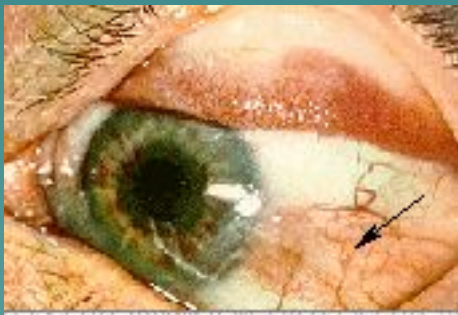Аллергические конъюнктивиты:



Катаральная форма



Роговичная форма



Смешанная форма

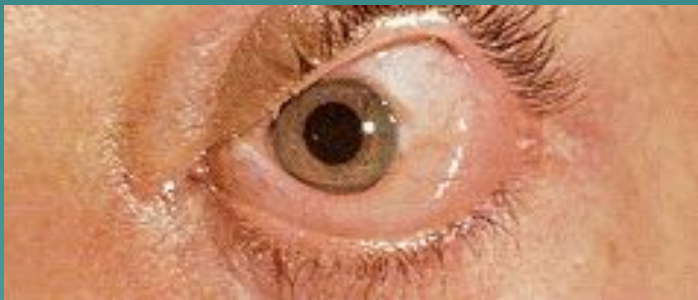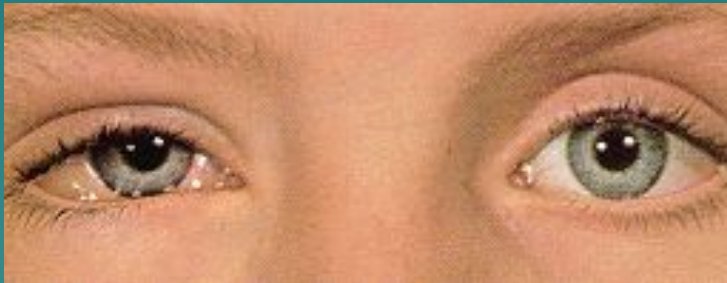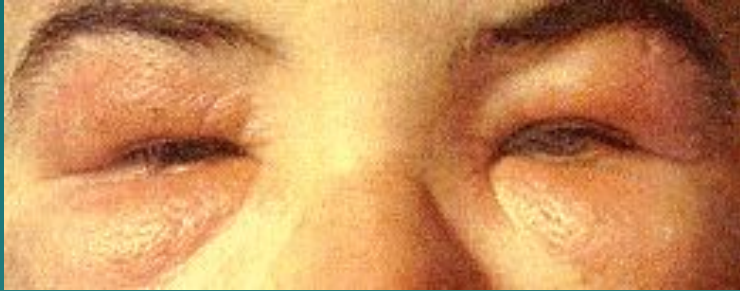Весенний кератоконъюнктивит

(весенне-летний катар)

Чаще болеют дети 5-12 лет. Течение хроническое, изнуряющее. Наиболее характерным признаком являются сосочковые разрастания на конъюнктиве, реже вокруг лимба. Нередко поражается роговица: эпителиопатия, кератит, язва роговицы, гиперкератоз.

Лечение: препараты кромоглициловой кислоты (лекролин, кромогексал, кузикром), антигистаминные препараты местно (левокабастин) и внутрь. Кортикостероиды (дексаметазон, пренацид). Кератопротекторы: тауфон, витасик, корнерегель, солкосерил, баларпан).

Аллергические конъюнктивиты:



Лекарственный аллергический конъюнктивит. Реакция возникает остро или хронически при длительном применении лекарственного препарата.

Клиника: гиперемия, отек век и конъюнктивы, слезотечение, иногда кровоизлияния, возможен фолликулез. Пациента беспокоит зуд.

Лечение: отмена препарата, вызвавшего реакцию. Местно: сперсаллерг, аломид, лекролин, кортикостероиды. Внутрь антигистаминные препараты.

Синдром сухого глаза:

- ◆ Поражение конъюнктивы и роговицы, связанное со снижением базальной секреции слезы и стабильности слезной пленки;
- ◆ Группы риска: пожилой возраст, ношение КЛ, работа с монитором, работа в кондиционируемых помещениях, длительное использование глазных капель (особенно сосудосуживающих);
- ◆ Жалобы: чувство инородного тела, сухость в глазу, светобоязнь, слезотечение при выходе на улицу, периодическое покраснение глаз, особенно к вечеру.
- ◆ Диагностика: время стабильности слезной пленки, тест Ширмера;
- ◆ Лечение: слезозаместительная терапия (натуральная слеза, офтагель, видисик, лакрисин, систейн, оксиал)

Кератиты (классификация):

1. Экзогенные:

- травматические;
- бактериальные;
- вирусные;
- грибковые.

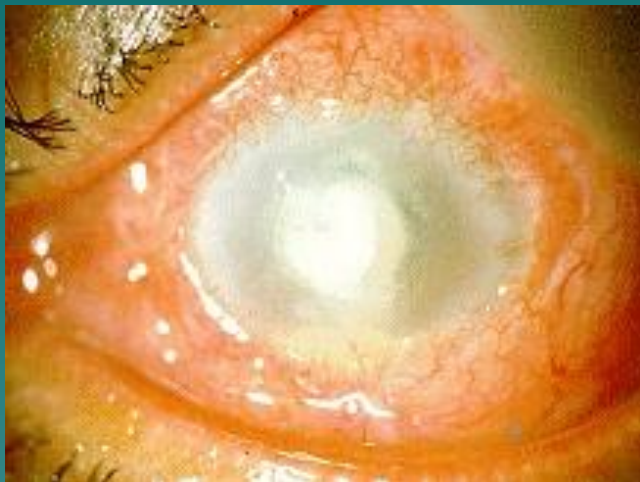2. Эндогенные:

- специфические инфекции;
- вирусные;
- нейрогенные;
- а – гиповитаминозные;
- невыясненной этиологии.

Признаки кератита:

- ◆ Роговичный синдром (светобоязнь, слезотечение, блефароспазм);
- ◆ Снижение остроты зрения;
- ◆ Инфильтрат на роговице с нарушением ее свойств;
- ◆ Перекорнеальная инъекция;
- ◆ Нарушение чувствительности роговицы;
- ◆ Васкуляризация (поверхностная или глубокая, смешанная).

Бактериальные кератиты:



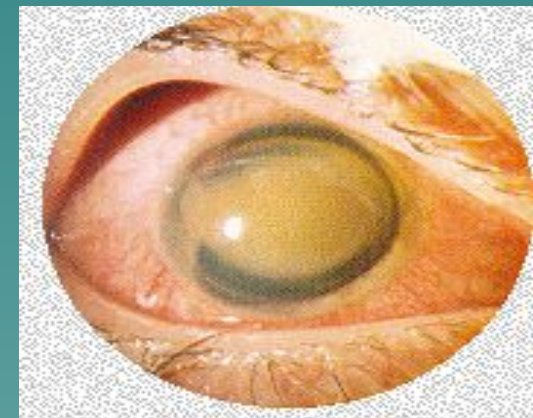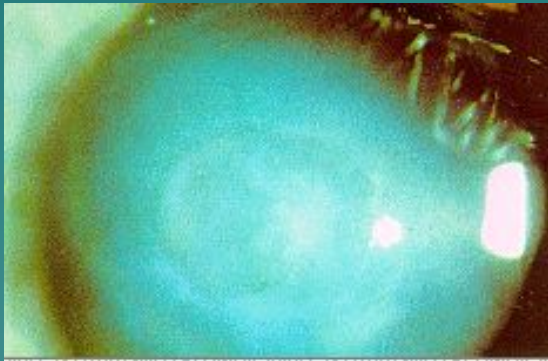
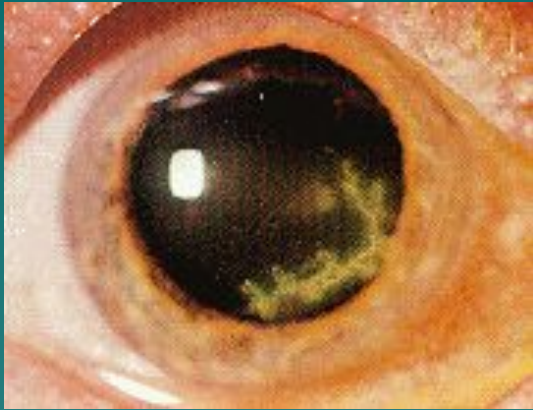
Гнойная язва, гипопион

Начало острое, чаще после повреждения эпителия. Основным возбудителем является пневмококк, реже стафилококк, стрептококк. Клиника (язва роговицы): 1 стадия (инфильтрация), 2 стадия (изъязвление), 3 стадия (фасетки), 4 стадия (рубцевания). Осложнения: гнойный увеит, эндофтальмит, паноптальмит, десцеметоцеле, перфорация роговицы.

Лечение: 1 стадия: антибактериальные препараты (тобрекс, ципролет, флоксал, окацин, витабакт), мидриатики, НПВС; 2 стадия + ингибиторы протеаз (контрикал, гордокс); 3 стадия: препараты усиливающие репарацию; 4 стадия: кортикостероиды для уменьшения интенсивности помутнения.

При отрицательной динамике в течении 5 – 7 дней, угрозе перфорации производят лечебную кератопластику.

Вирусный герпетический кератит:



Возбудитель - вирус простого герпеса. По глубине поражения различают поверхностный (везикулезный, древовидный, ландкартообразный, краевой) и глубокий (метагерпетический, дисковидный, диффузный).

Клиника: невыраженный роговичный синдром, снижение чувствительности роговицы, снижение зрения, инфильтрат на роговице, перекорнеальная инъекция, рецидивы.

Лечение: Местно мази Ацикловир, Зовиракс 3-4 раза в день, капли офтан – ИДУ, антибактериальные препараты, мидриатики, НПВС, кератопротекторы. Общее Ацикловир до 5 раз в день, зовиракс, виролекс в/в, НПВС. Иммуномодуляторы, витамины, десенсибилизирующие средства.