

Видеотрансляция операции
«Лабиринт IIВ» с
протезированием митрального
клапана

Хирург: директор
ННПЦ ССХ им. А.Н. Бакулева
МЗ РФ,
Академик РАН Л.А. Бокерия

Пациентка Ж., 59 лет.

Диагноз:

Приобретенный порок сердца. Миксоматоз митрального клапана. Недостаточность митрального клапана 4 степени. Недостаточность трикуспидального клапана 2 степени.

Нарушение ритма сердца. Пароксизмальная форма фибрилляции предсердий. Тахисистолический вариант.

Гипертоническая болезнь 2 стадии, степень артериальной гипертензии 1, риск ССО 3.
НК 2А ФК III по НУНА.

Данные анамнеза

- Считает себя больной с 2013 года, когда впервые был диагностирован порок митрального клапана, операцию не предлагали. В 2016 г почувствовала перебои в работе сердца и одышку.
- При обследовании по данным Эхо-КГ прогрессирование митральной недостаточности с регургитацией до 4 ст, по данным холтеровского мониторинга зарегистрирован пароксизм фибрилляции предсердий.

- Электрокардиография: Ритм сердца - фибрилляции предсердий с ЧЖС 98/минуту. QRS 80 мс, QT 360 мс
- Коронарография: коронарные артерии без гемодинамически значимых стенозов

Эхокардиография

- Левый желудочек: КДО=150 мл. КСО=51 мл. УО=130 мл. ФВ(Teicholtz)=69 %.
- Левое предсердие: 5.7 x 6,0 см.
- Митральный клапан: пролабирует в полость ЛП. ПМС-на 11 мм (сегменты А1-А3), ЗМС(сегмент Р2) на 10 мм.
- D фиброзного кольца 40 мм. Степень регургитации=4.
- Объем ЛП 130 мл.

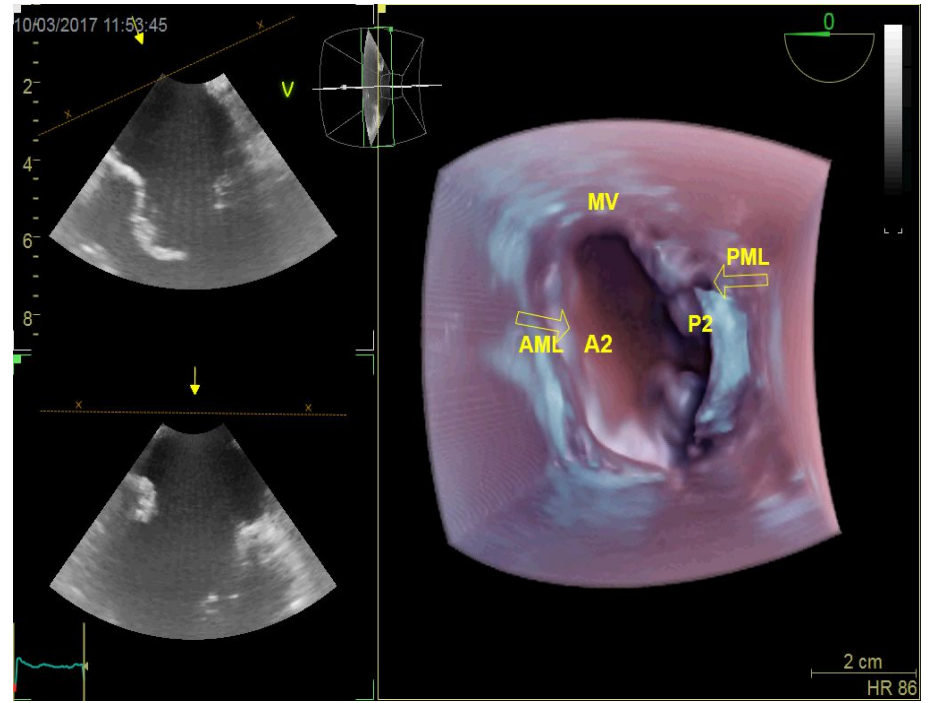
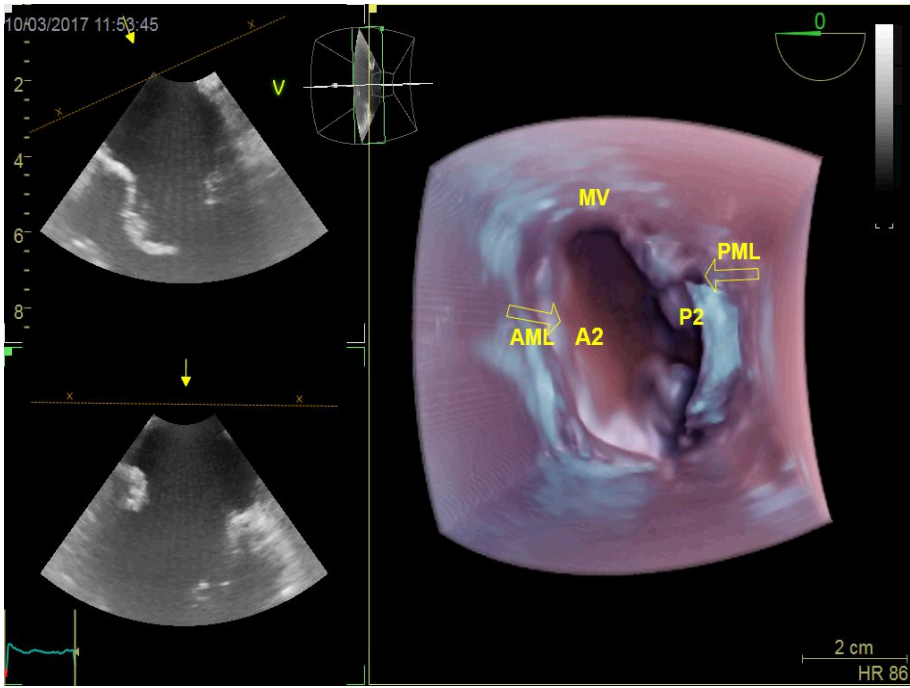
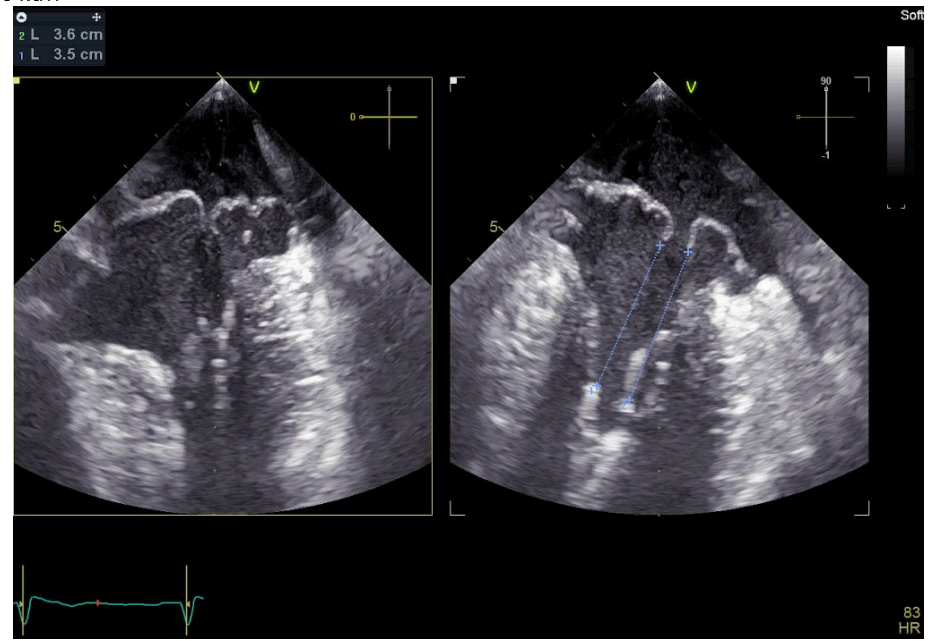
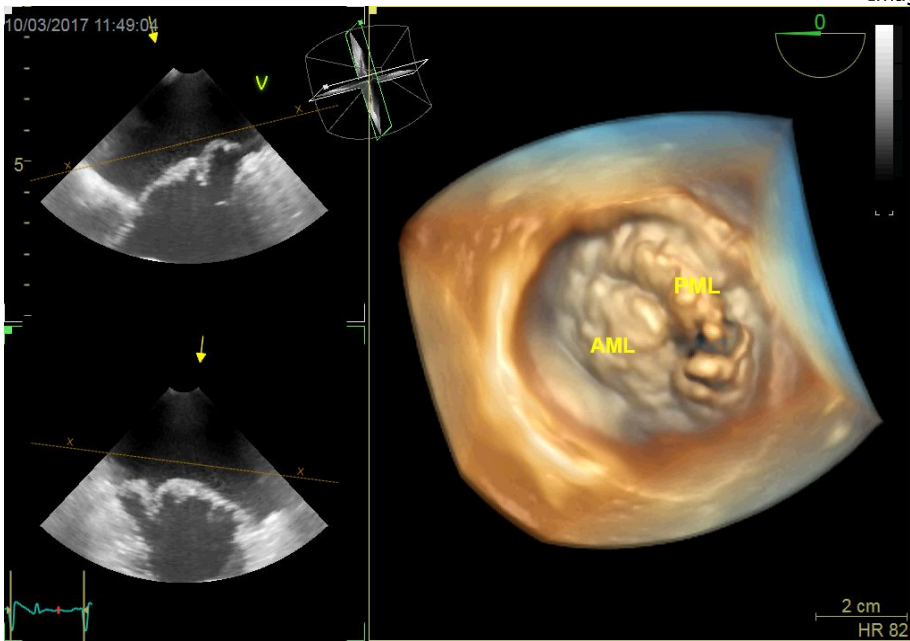
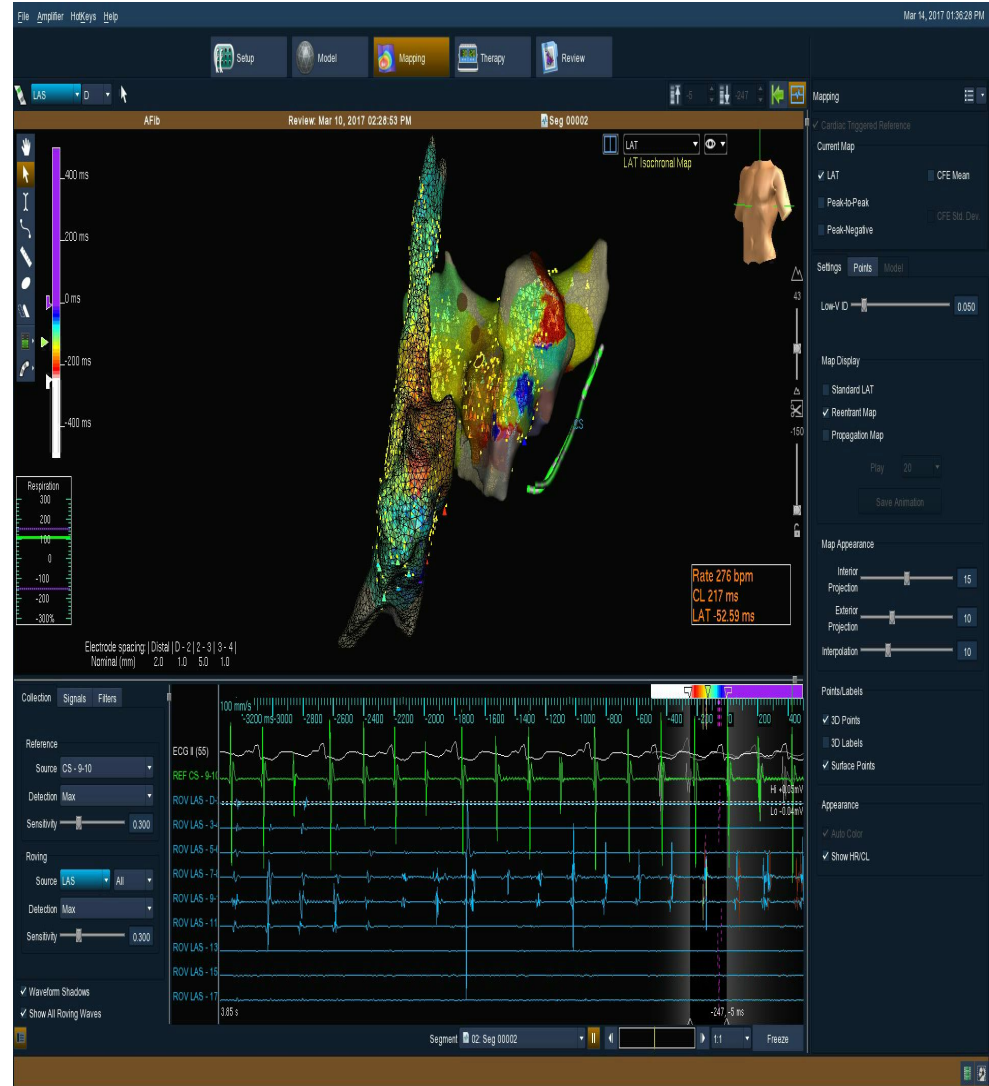
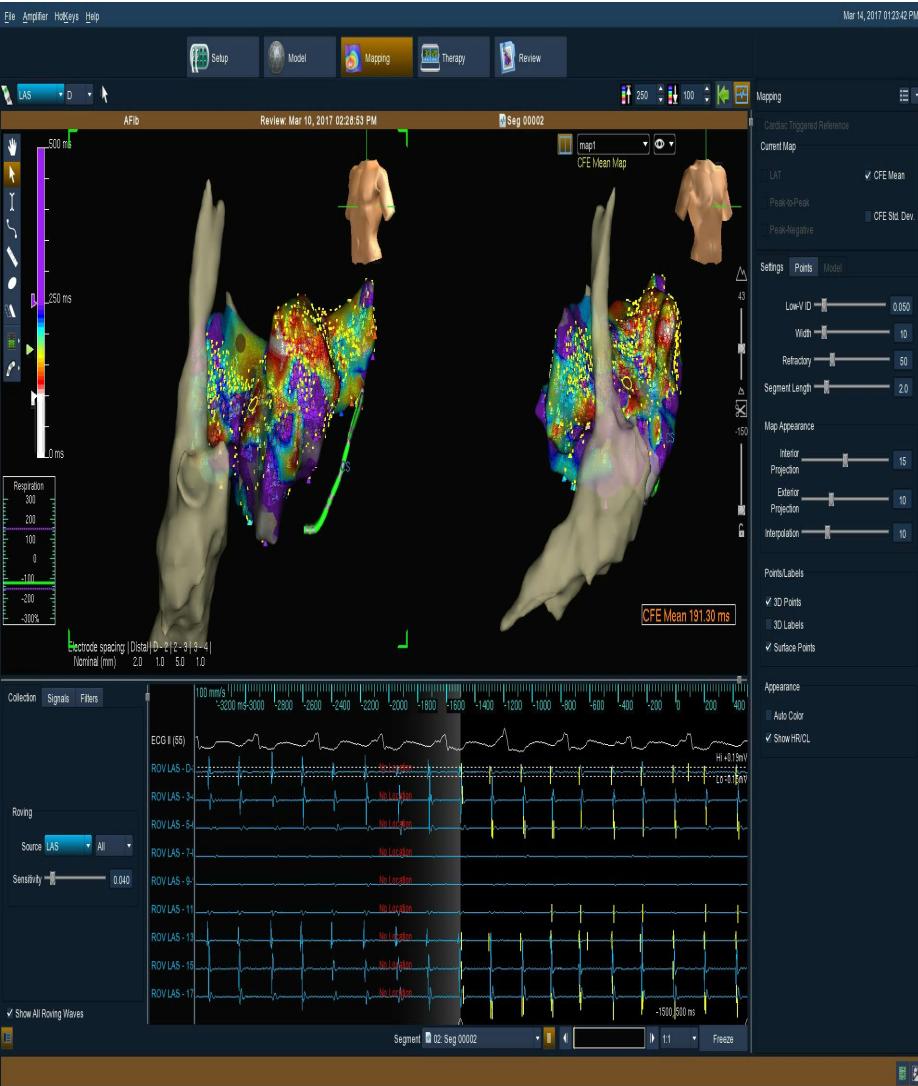

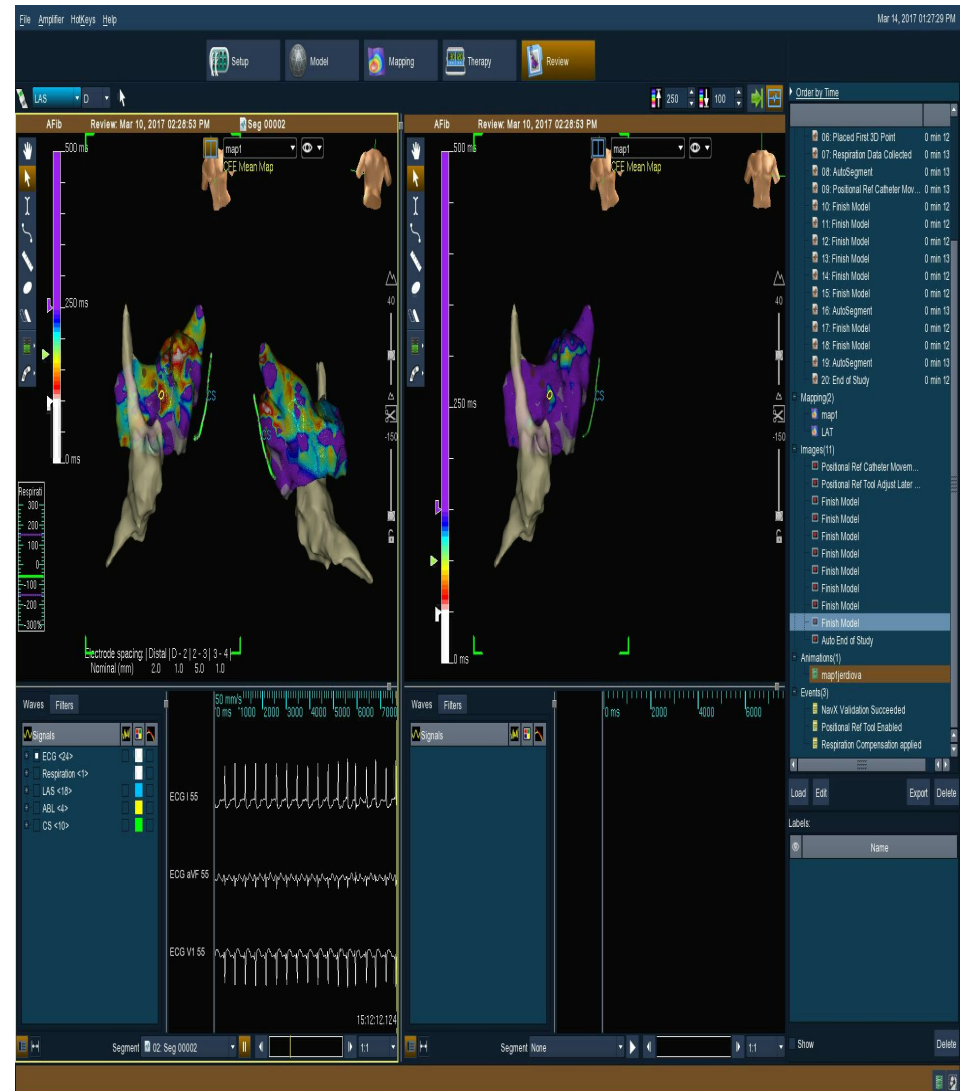
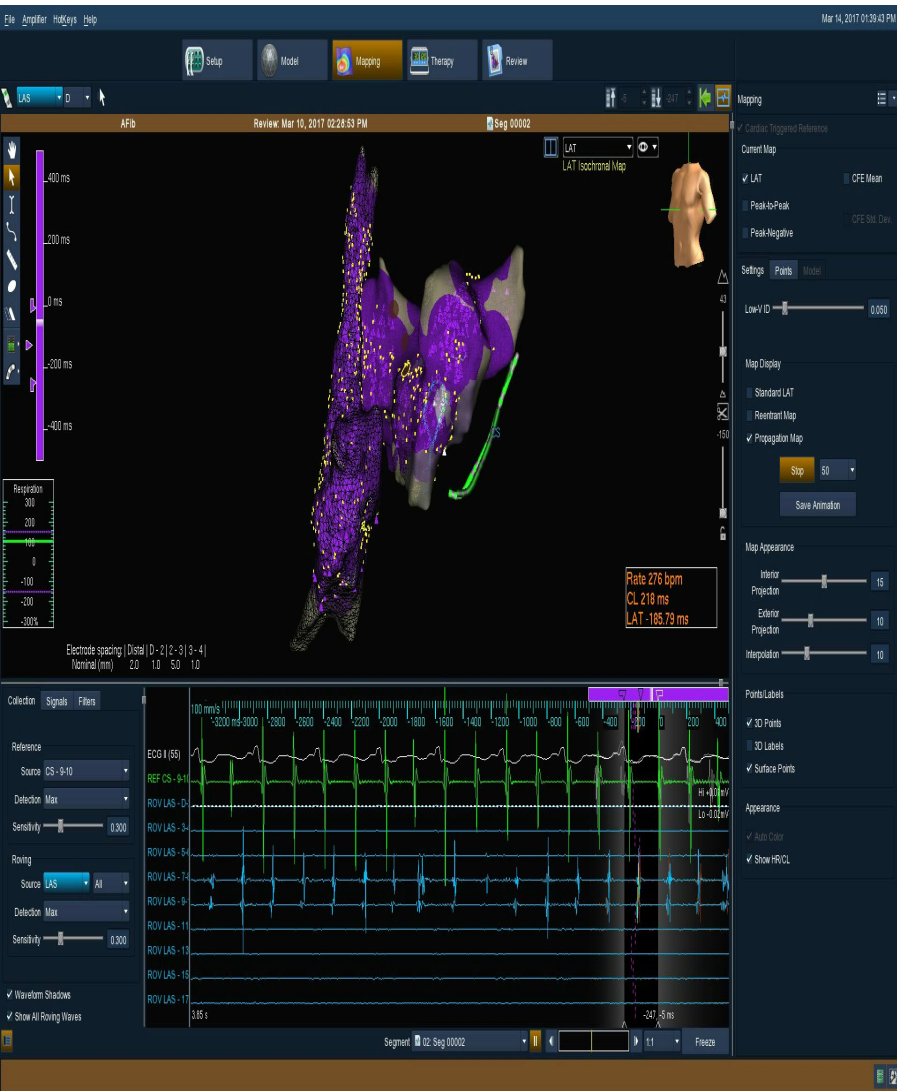
Image04.avi



ЭФИ



ЭФИ



Планируется выполнение
криомодификации операции «Лабиринт
IIIВ», протезирования митрального
клапана