

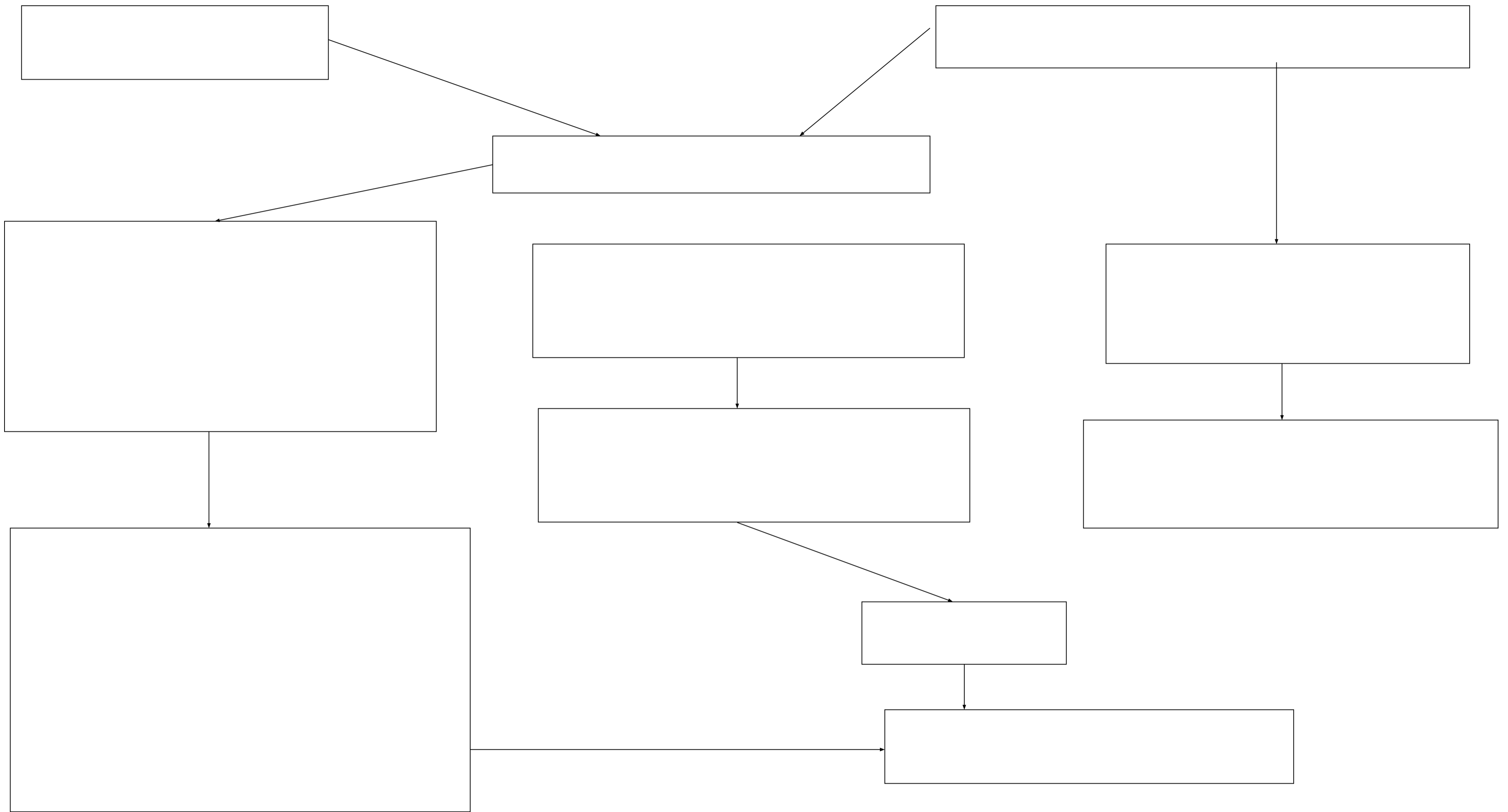


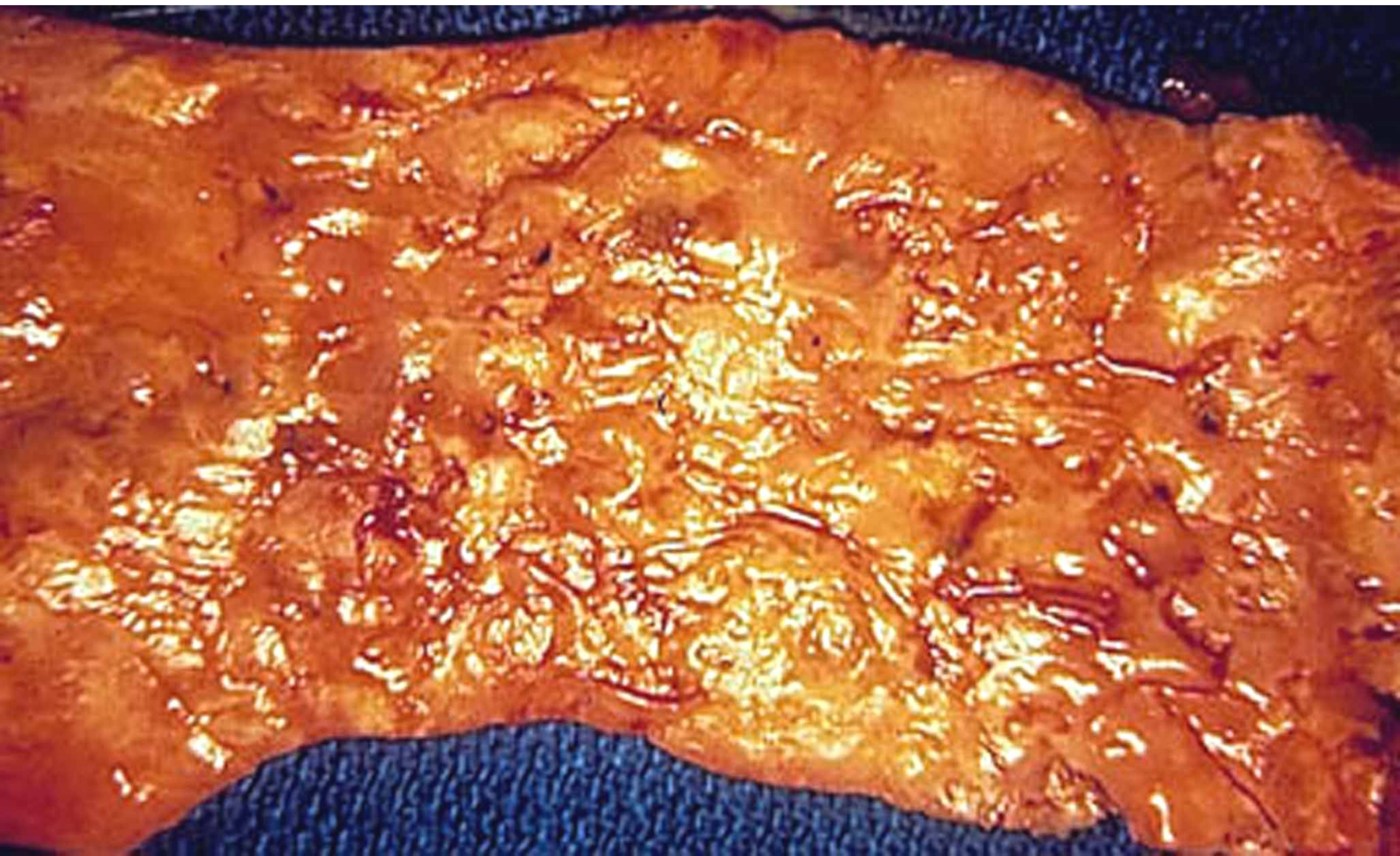# Липоидоз аорты – жировые пятна и полоски





# **Атеросклероз аорты - атероматозные (фиброзные) бляшки**








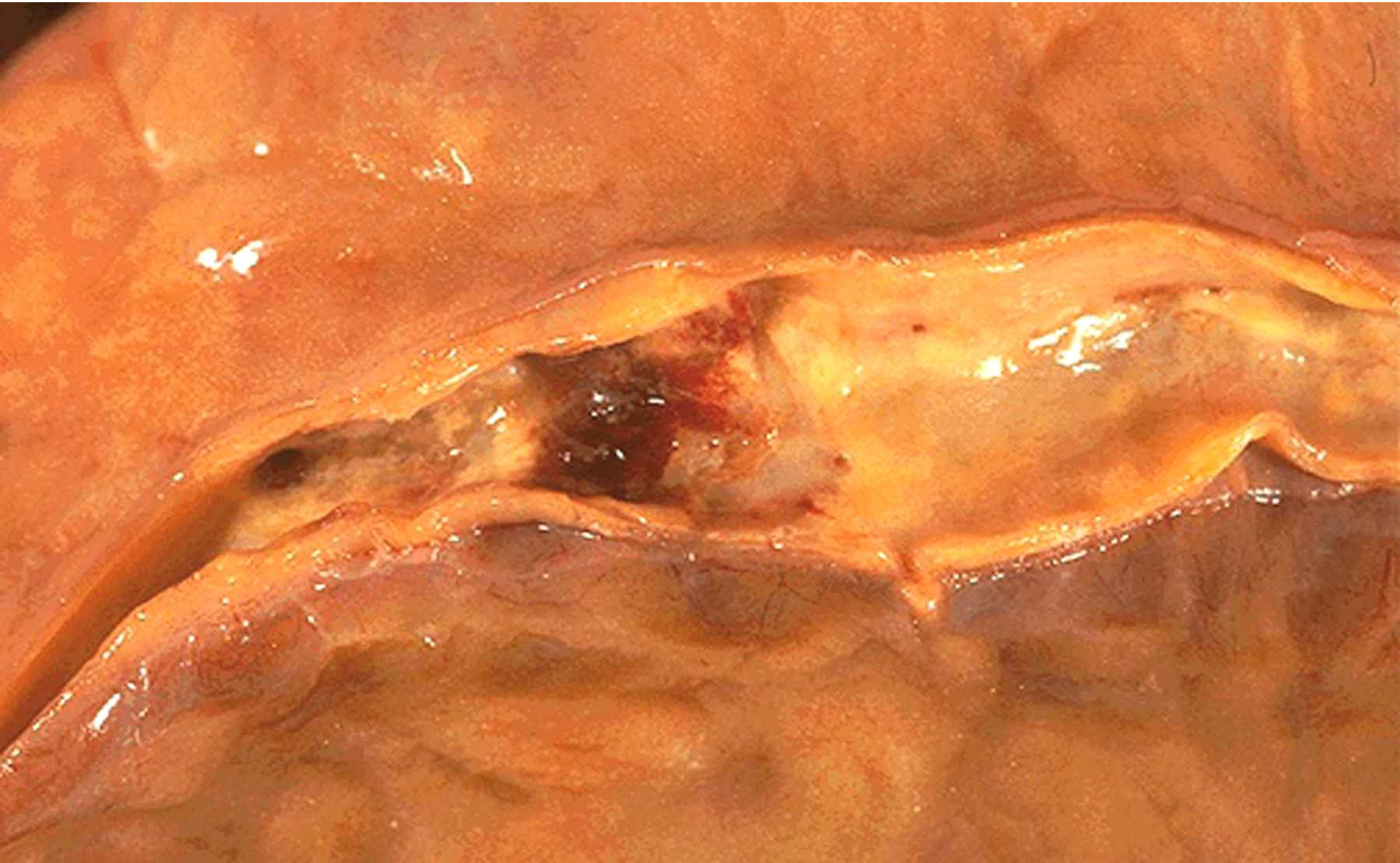


# Атеросклероз аорты – стадия осложнённых поражений





# Стадия осложнённых поражений – разрыв бляшки и тромбоз коронарной артерии

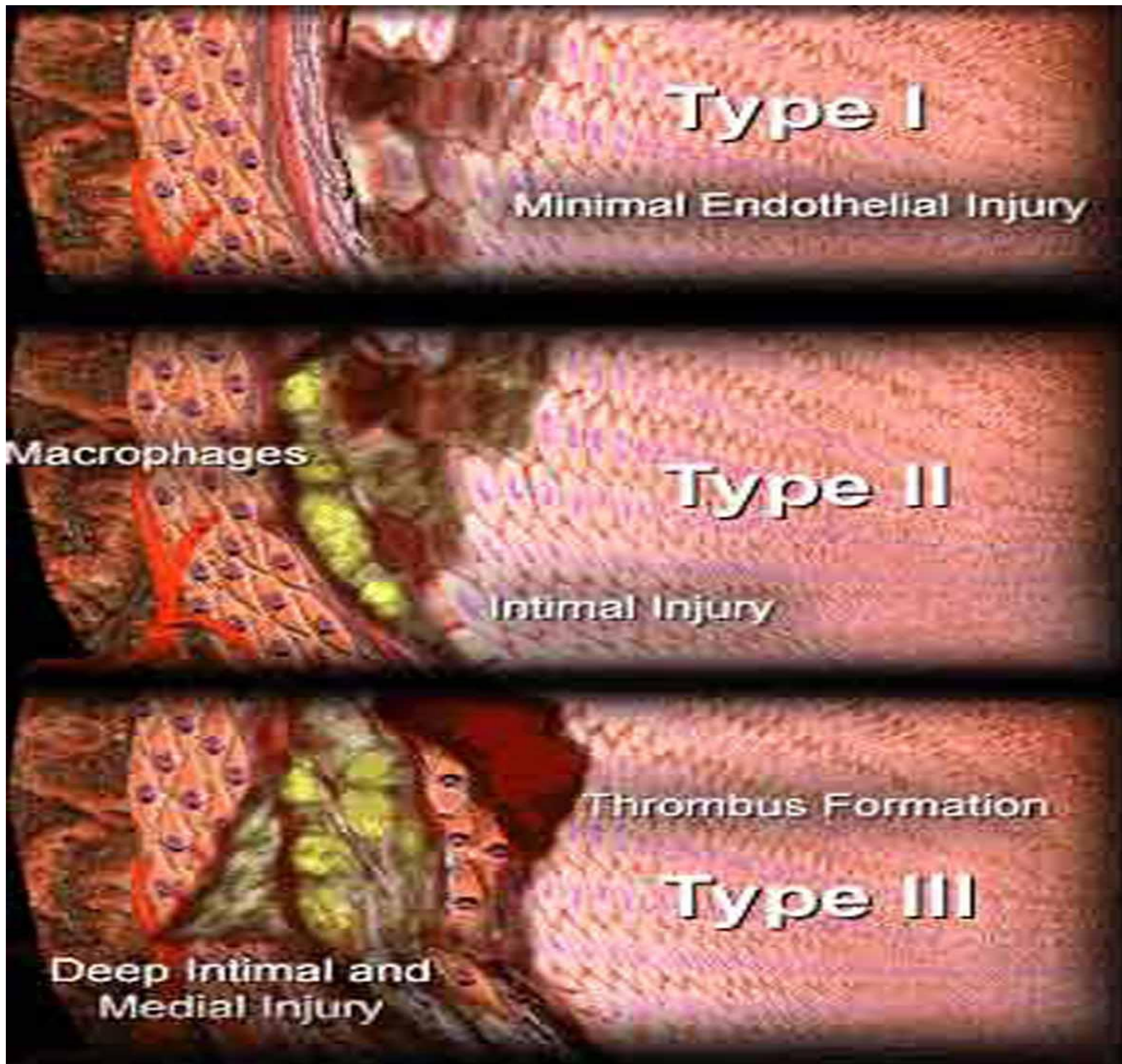






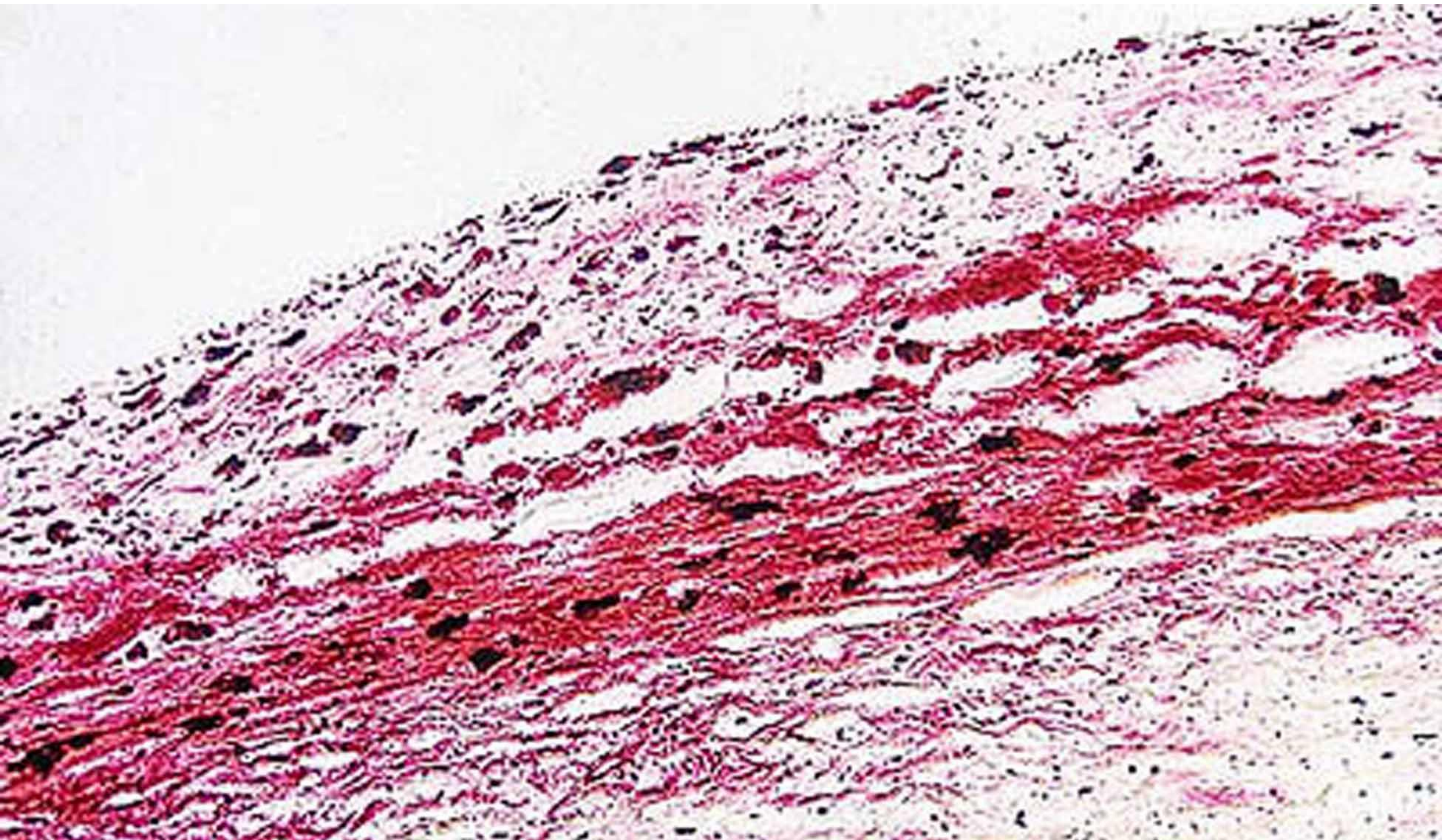


# Стадии атерогенеза

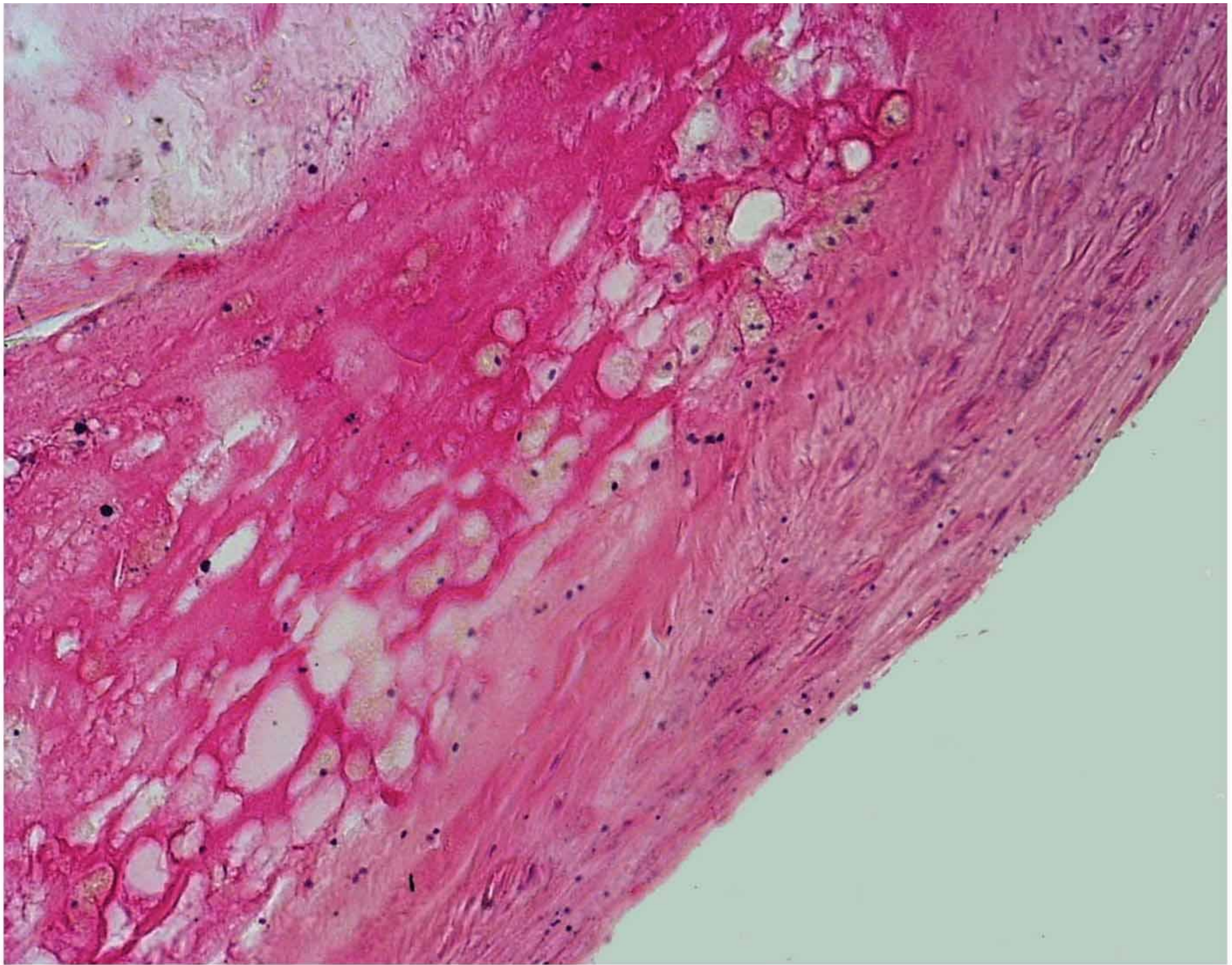




# Липоидоз аорты (окр. Судан III)



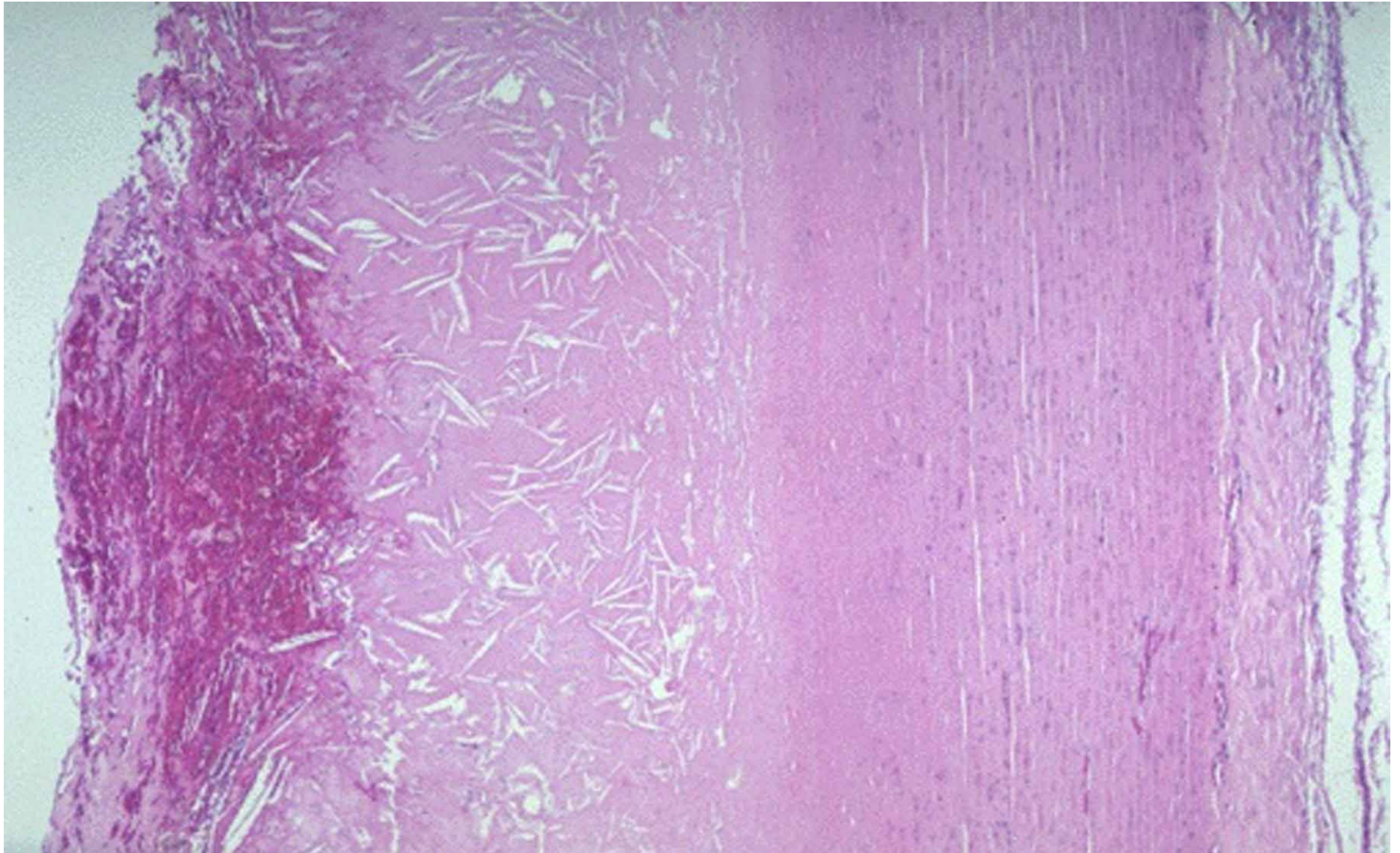




Липосклероз x100

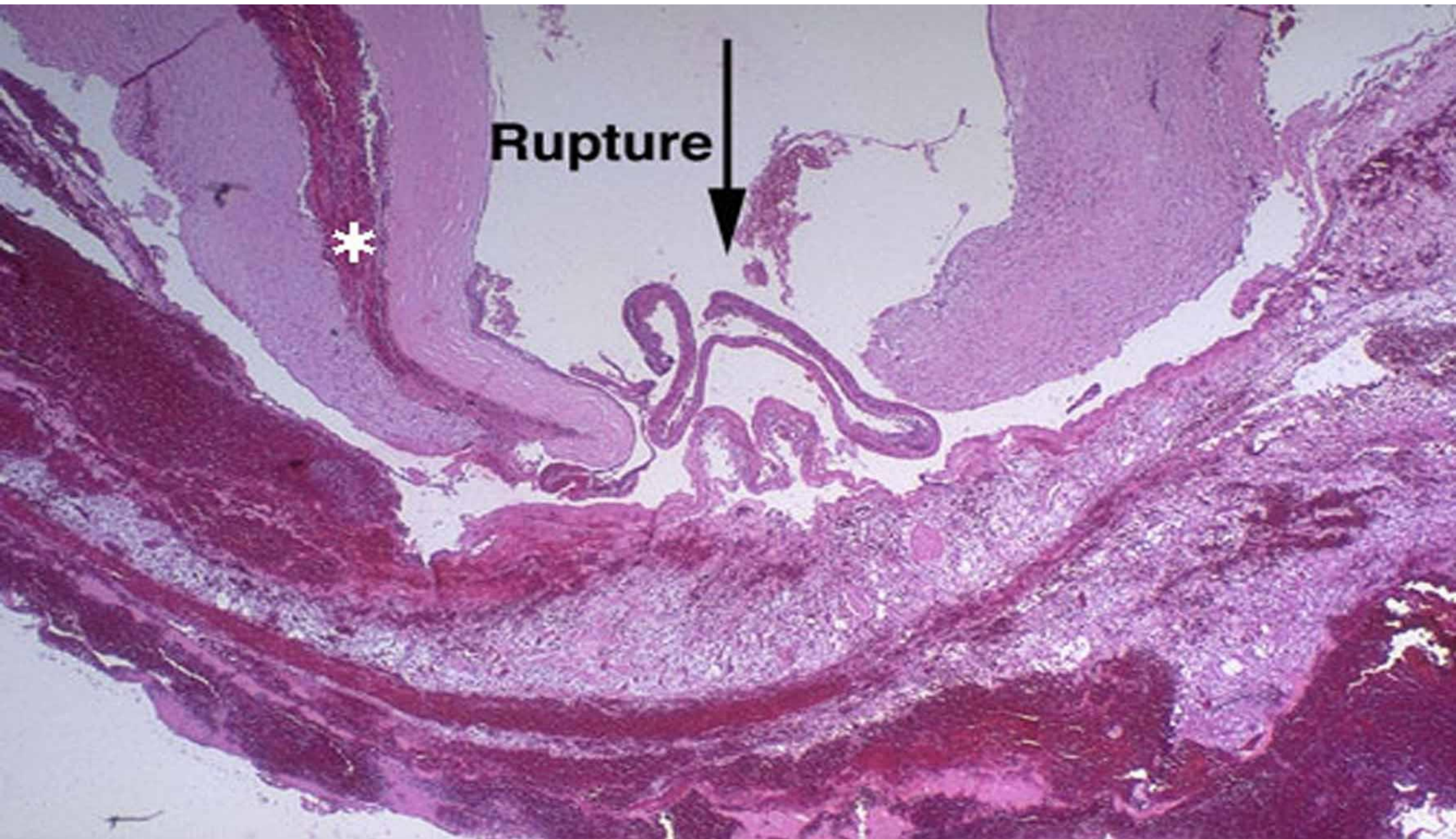


# Атероматозная стадия атеросклероза (фиброзная бляшка)



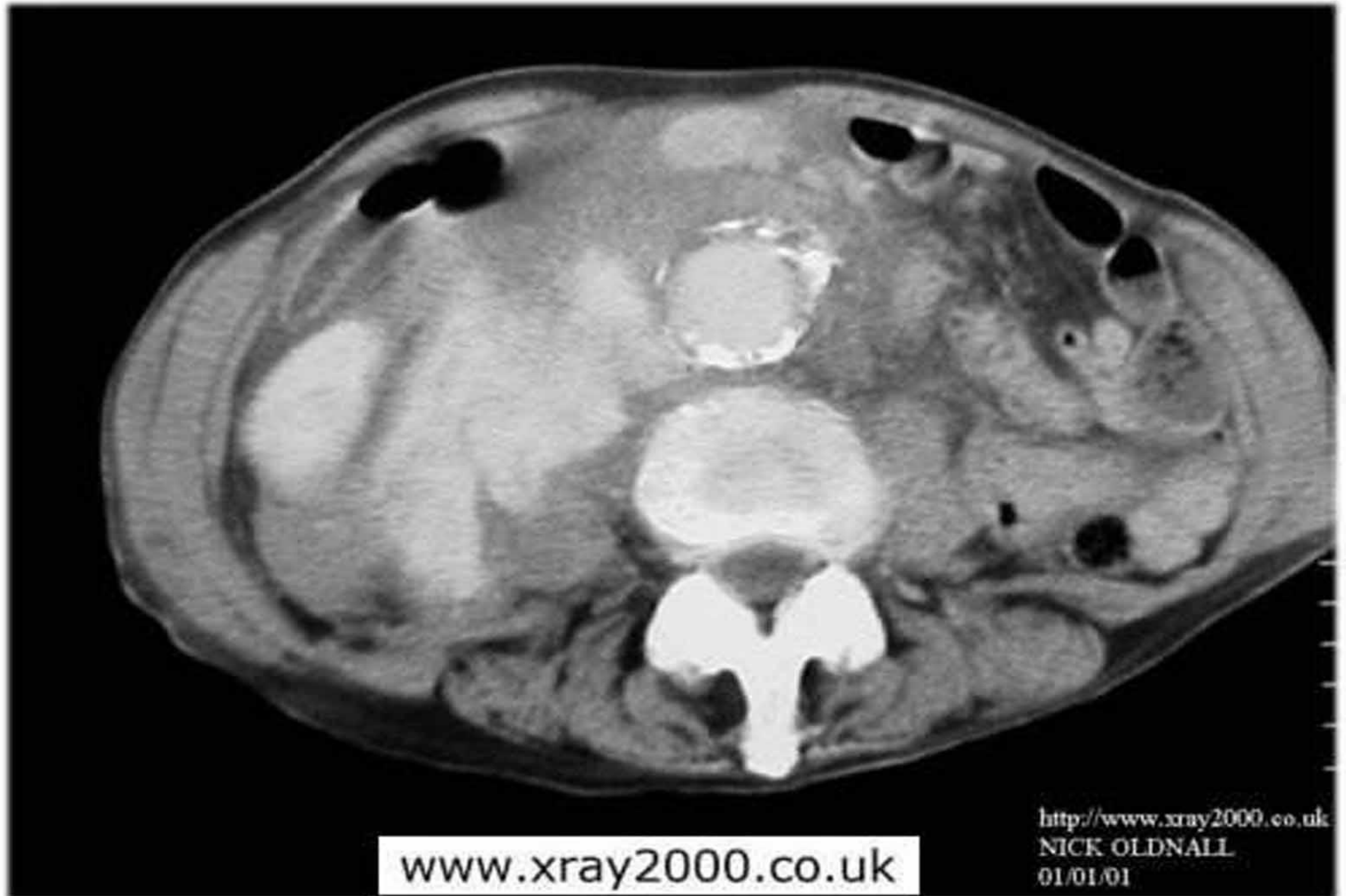


# Интрамуральная гематома в бляшке и разрыв её фиброзной покрышки





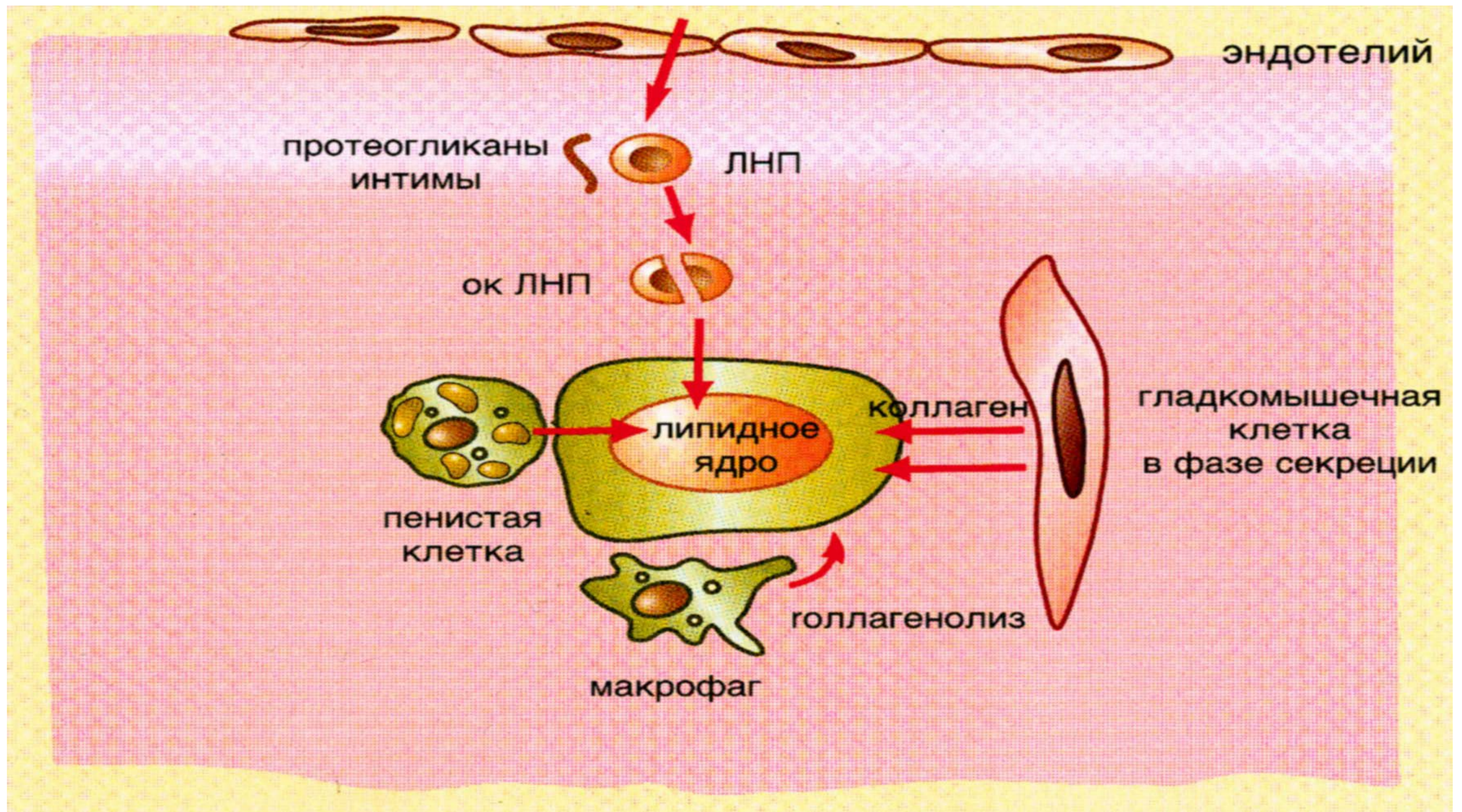
# Компьютерная томография брюшной полости – петрификаты в стенке аорты







# Взаимоотношения компонентов в атеросклеротической бляшке

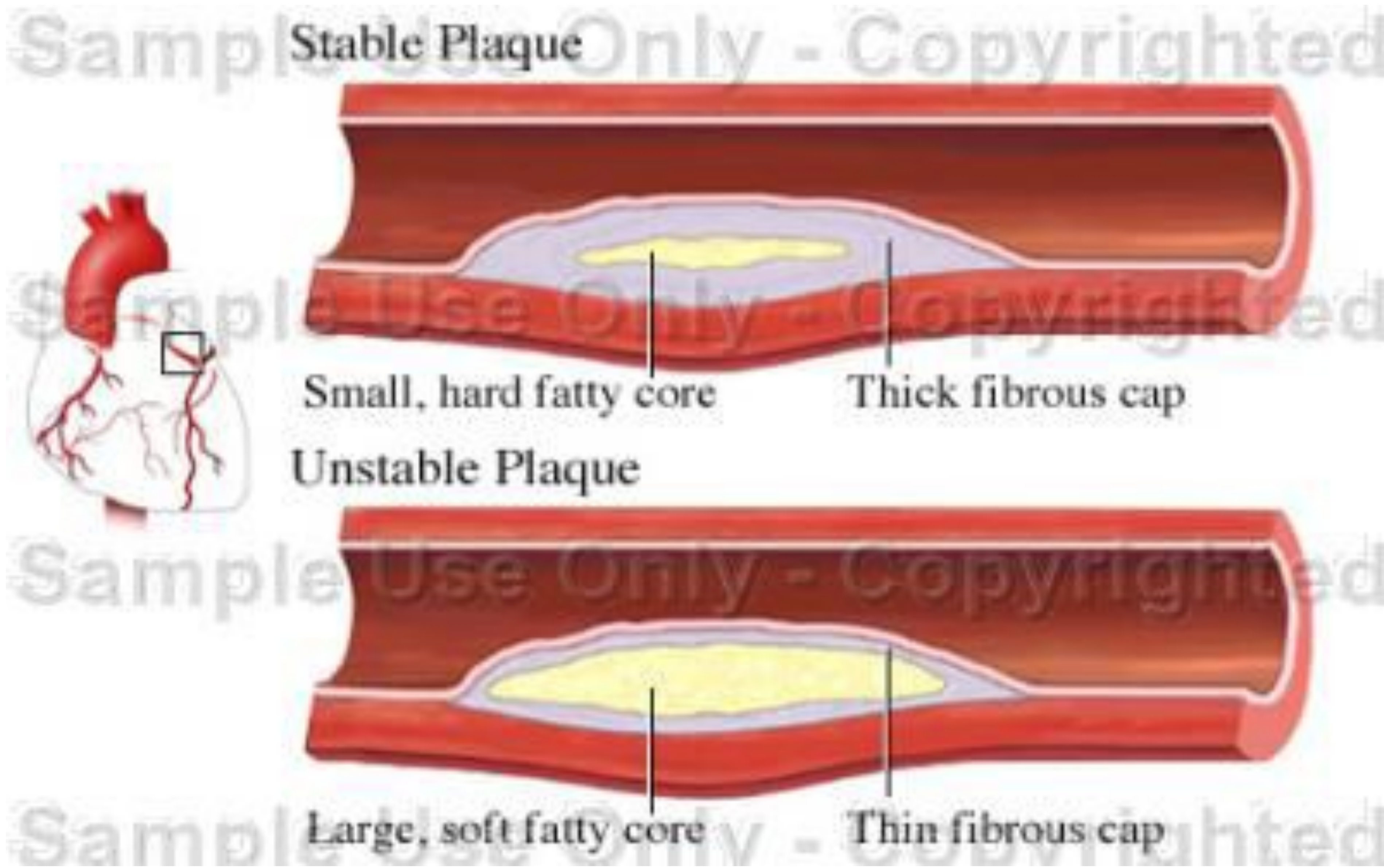




# Характеристика нестабильной атеросклеротической бляшки

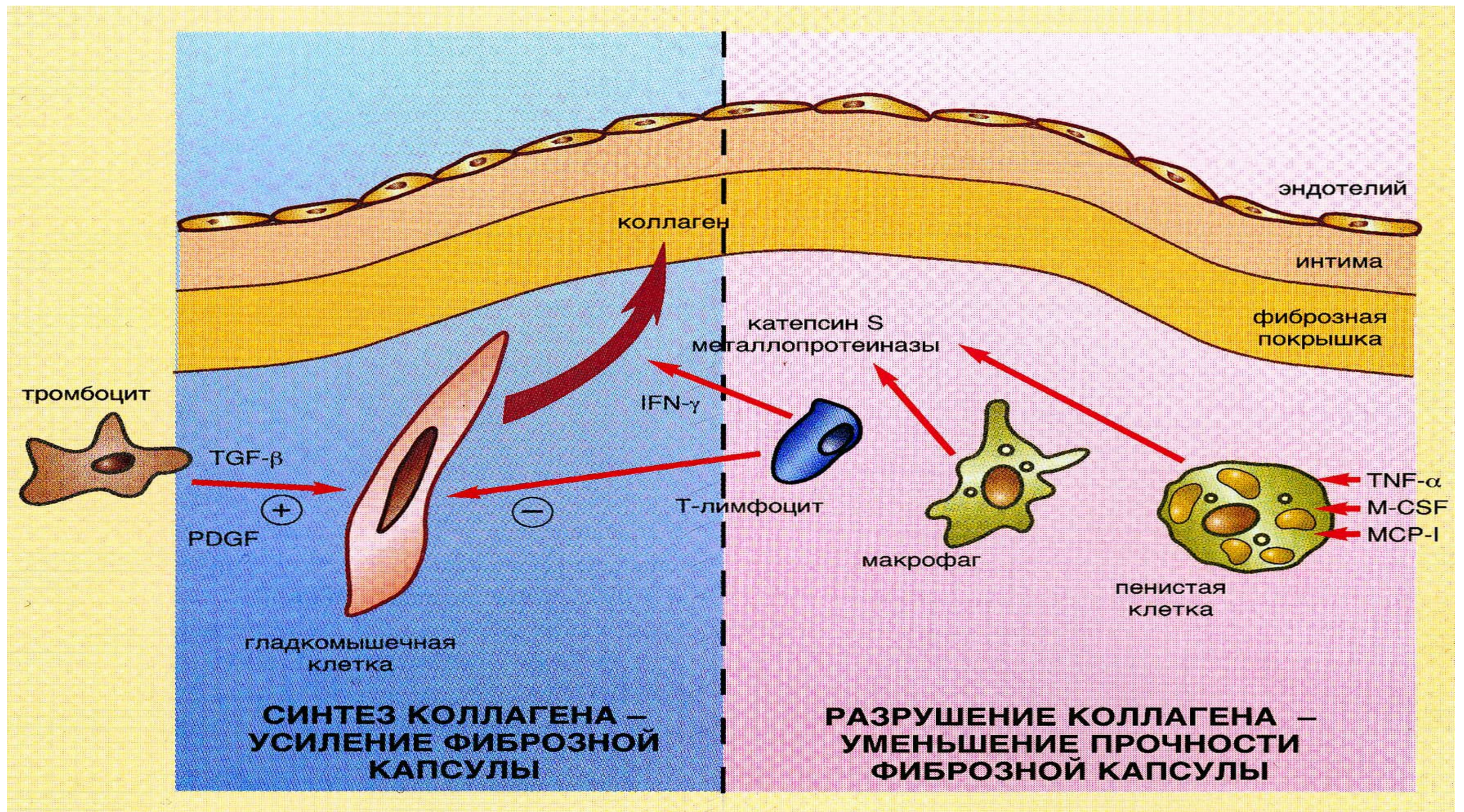
Понятие **нестабильной** («уязвимой» или «ранимой») атеросклеротической бляшки – **vulnerable (unstable) plaque** было введено американским кардиологом Дж. Мюллером в 1994г. Данный тип бляшек характеризуется как наиболее склонный к разрыву (вследствие тонкой фиброзной покрышки и крупного липидного ядра) и лежащий в основе сердечного приступа.

# Стабильная и нестабильная атеросклеротическая бляшка



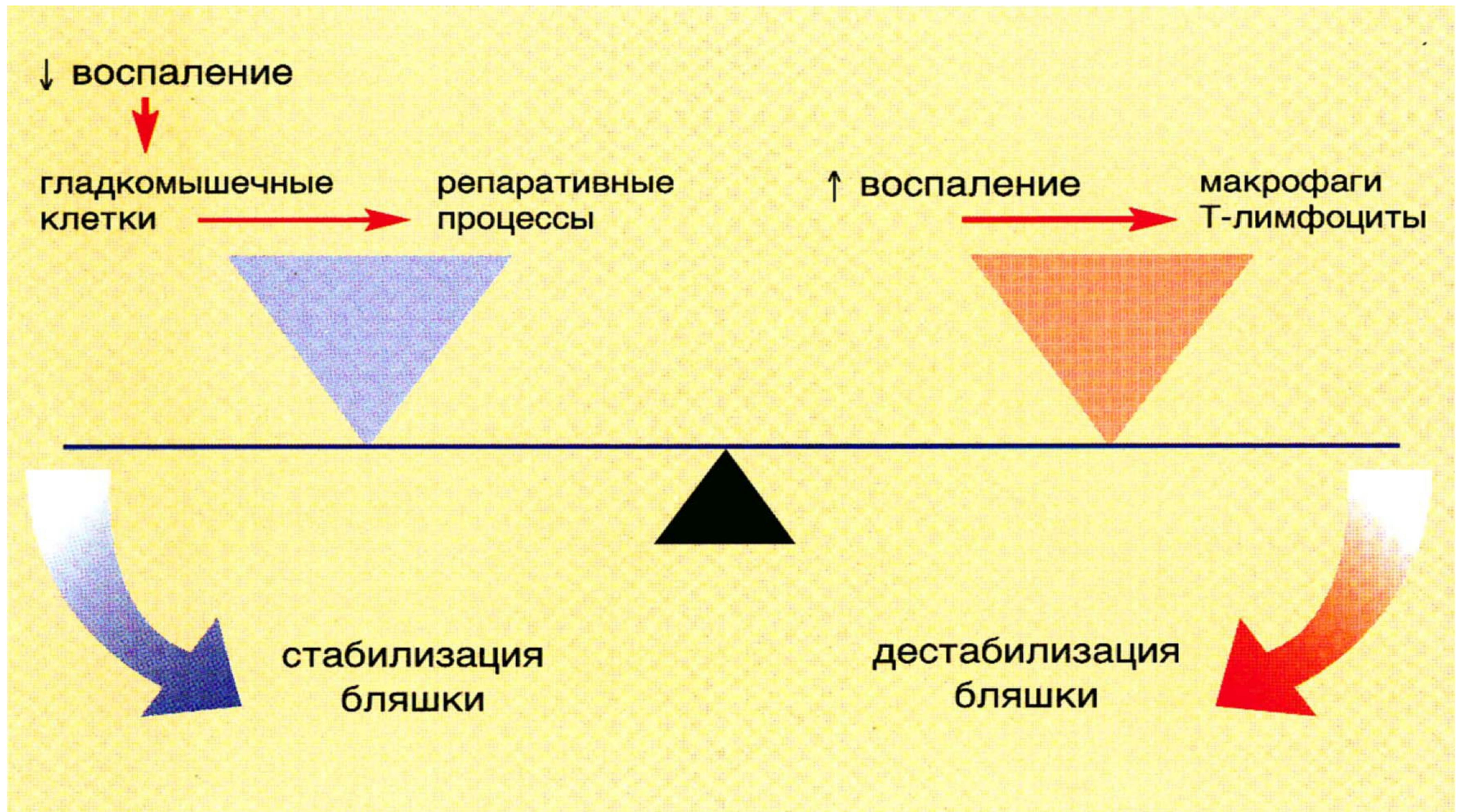


# Протективная и дестабилизирующая роль клеток в нестабильной бляшке





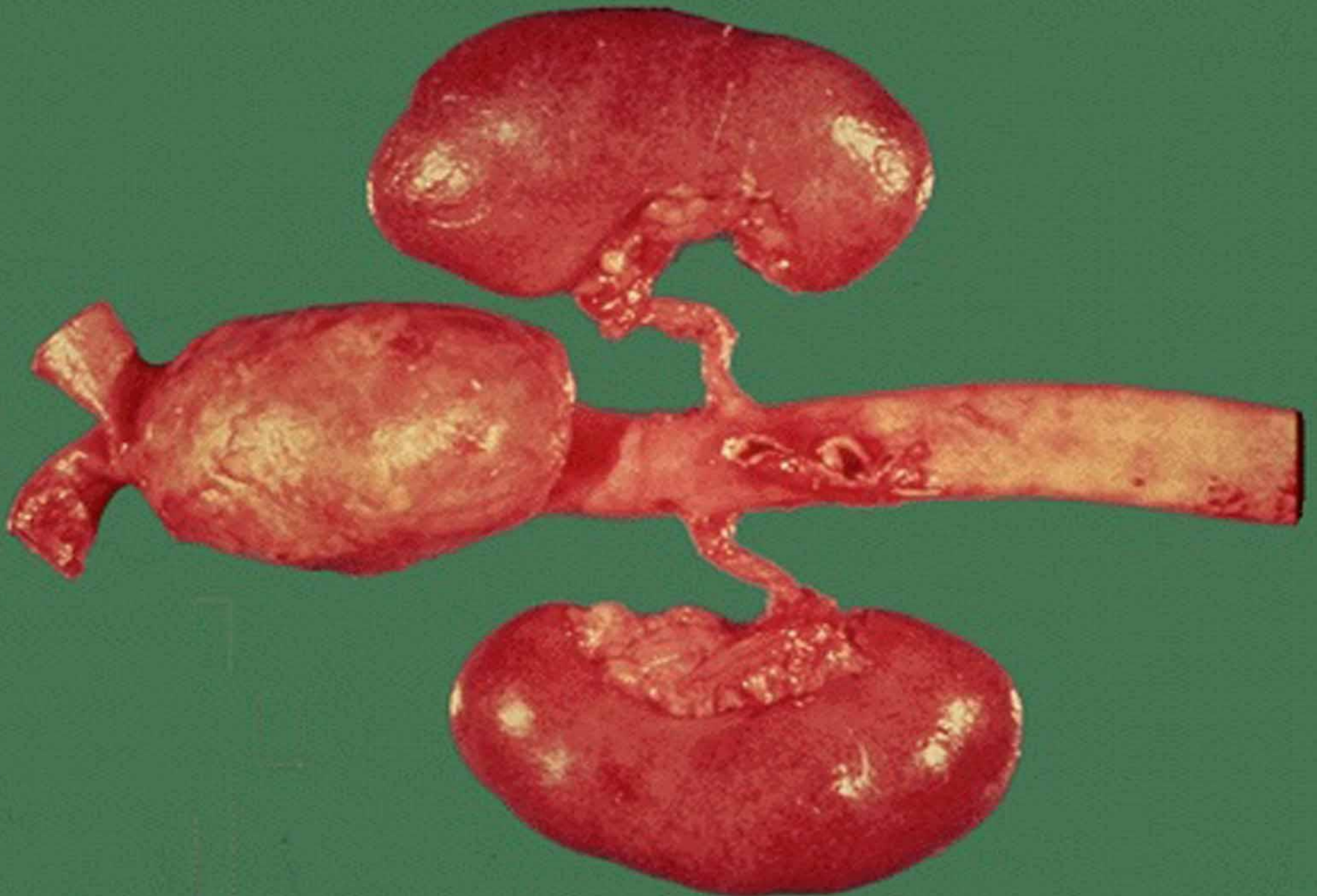# Баланс стабильности атеросклеротической бляшки





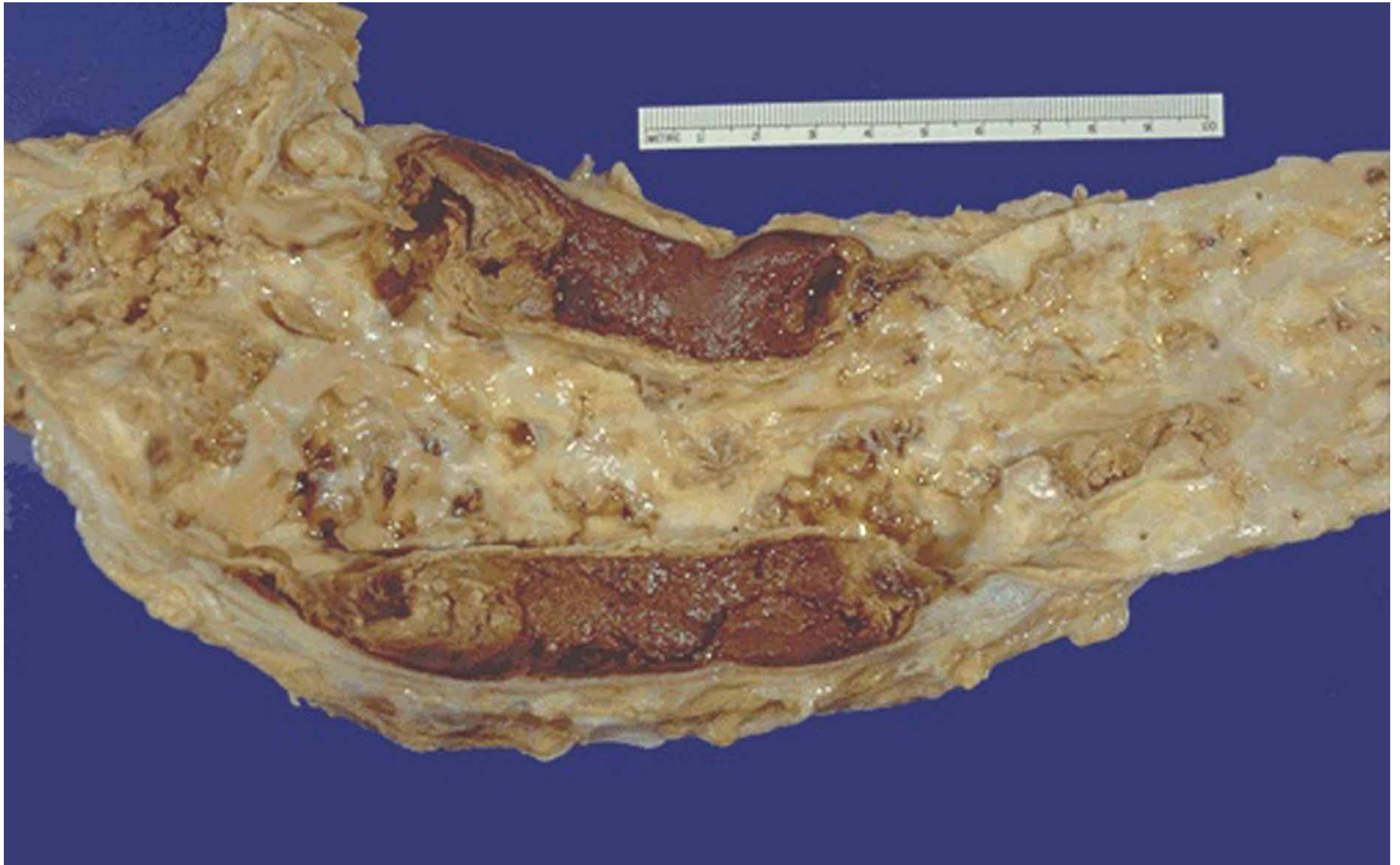

# Мешковидная атеросклеротическая аневризма брюшного отдела аорты



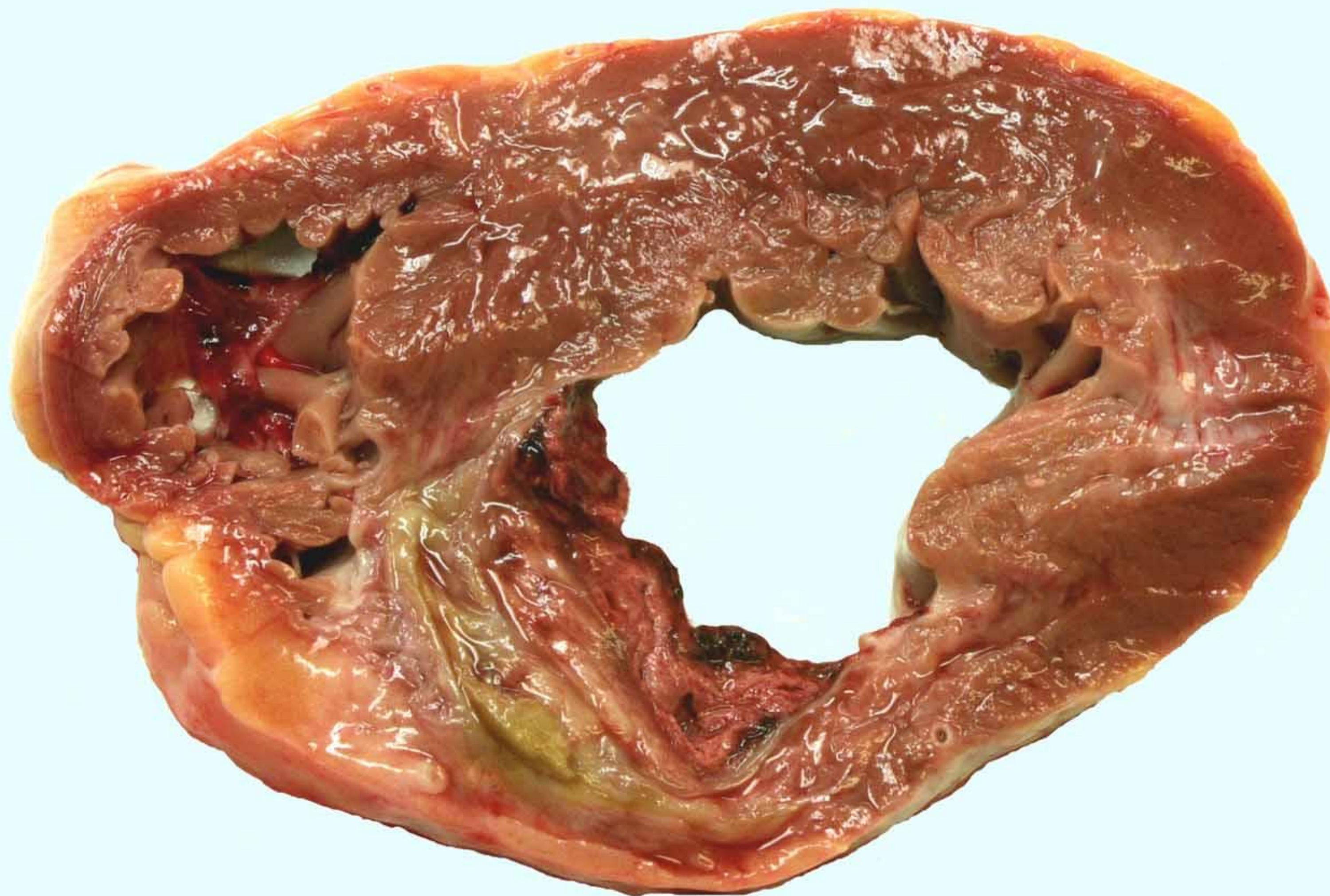


# Атеросклеротическая аневризма брюшного отдела аорты и тромбоз её полости



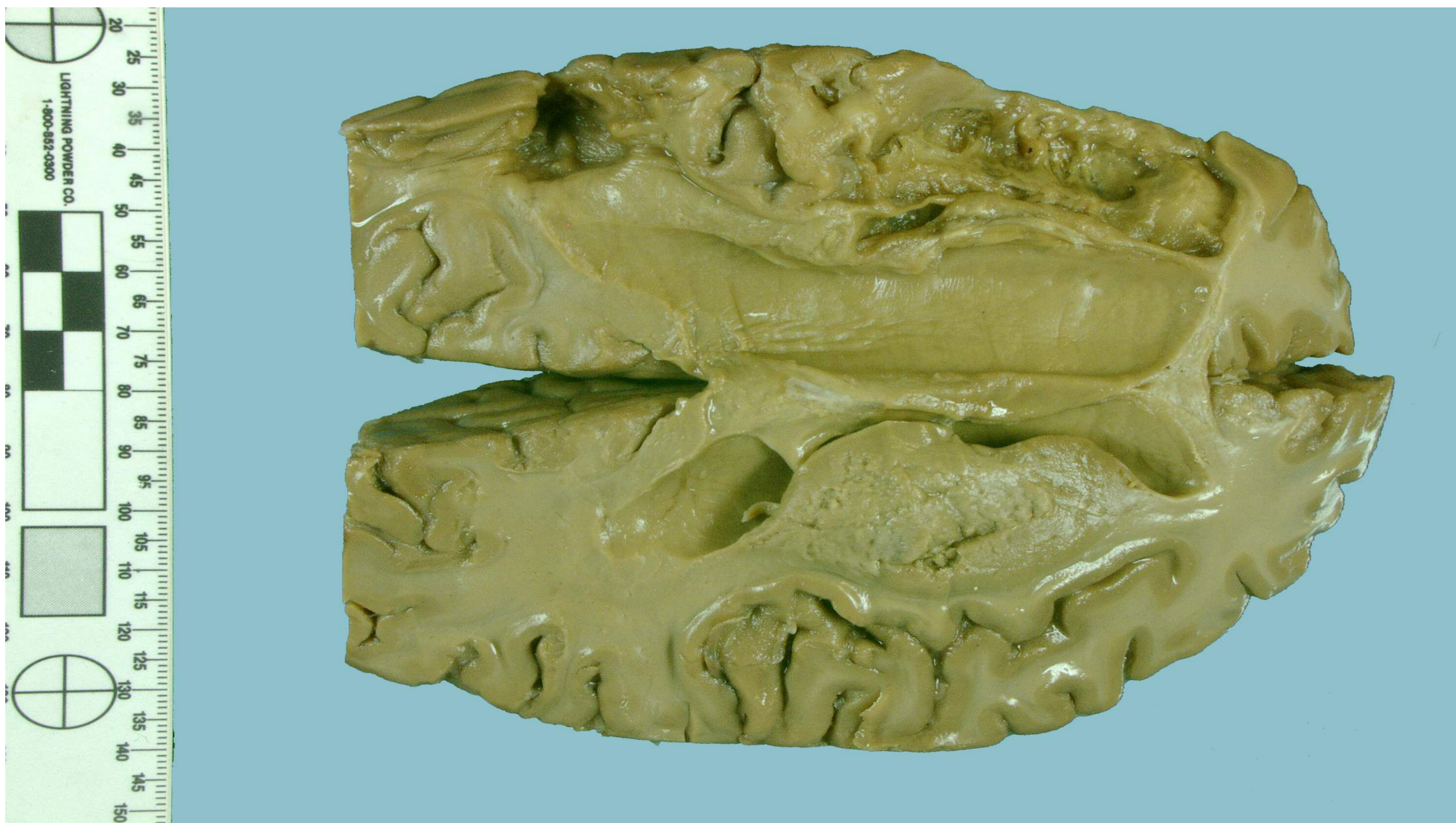

# Субэндокардиальный инфаркт миокарда



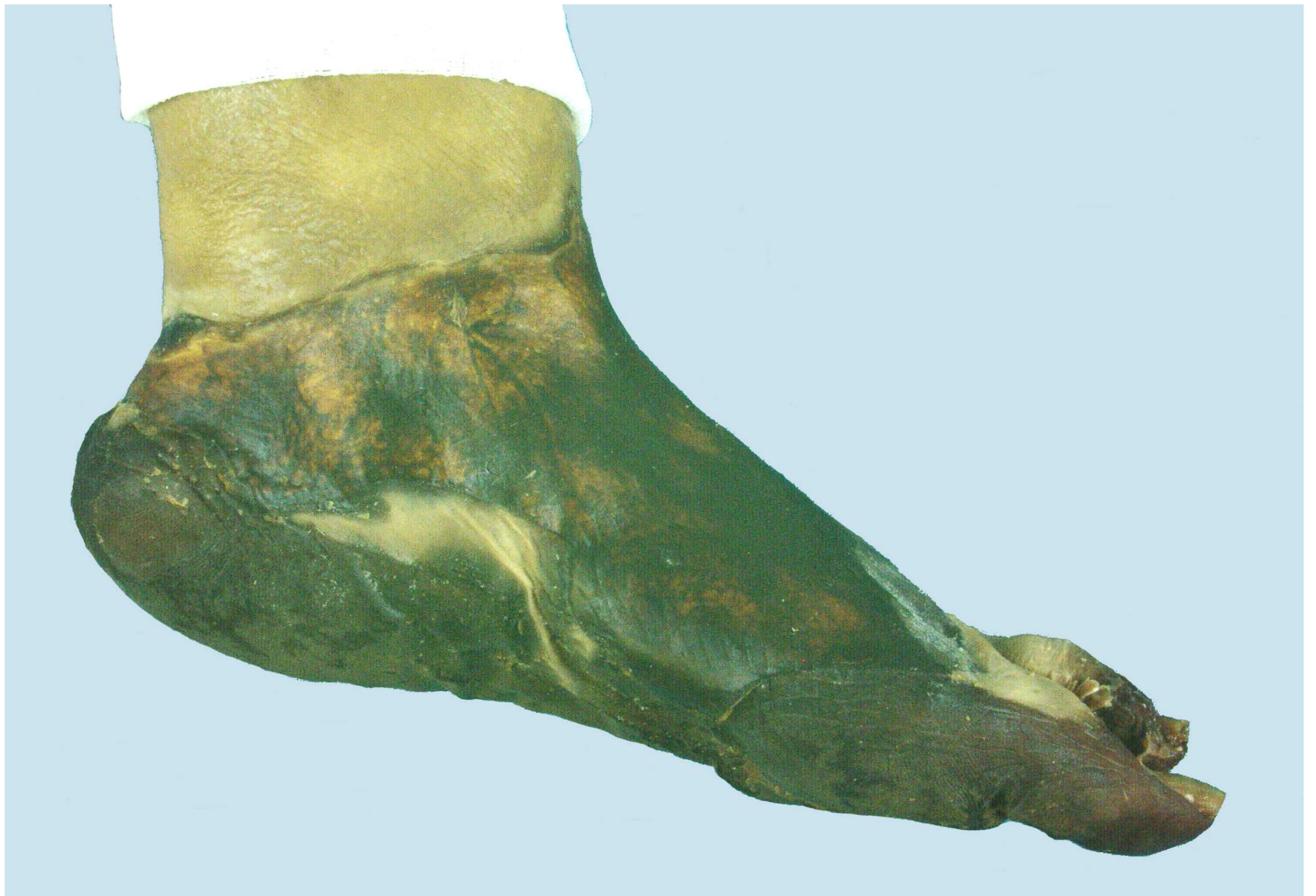

# Ишемический инфаркт головного мозга



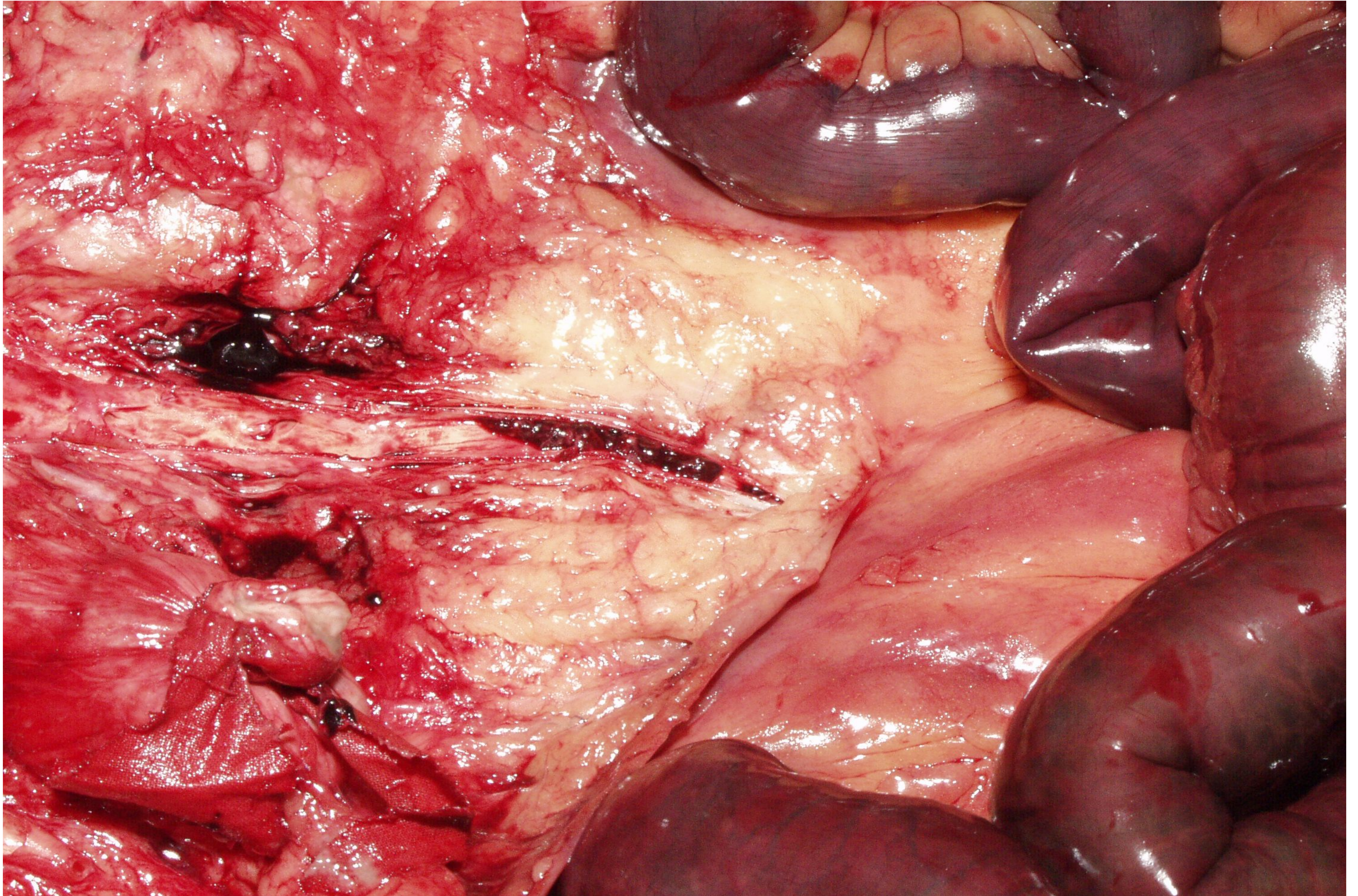


# Гангрена нижней конечности





# Гангрена кишки





# Атеросклеротический нефросклероз





