

ДУОДЕНАЛЬНОЕ ЗОНДИРОВАНИЕ

ЦЕЛЬ ПРОВЕДЕНИЯ

- С диагностической целью: определить в полученных порциях желчи наличие воспалительных элементов, паразитов, желчный песок и т.д.
- С лечебной целью.

ПРОТИВОПОКАЗАНИЯ

- Острый холецистит.
- Обострение язвенной болезни желудка и двенадцатиперстной кишки.
- Сужение пищевода, вызванное опухолью или рубцами.
- Варикозное расширение вен пищевода.

НЕОБХОДИМЫЕ ИНСТРУМЕНТЫ И СРЕДСТВА

- Дуоденальный зонд.
- Мягкий валик, грелка.
- 50 мл теплого 33% раствора магния сульфата (или растительное масло, 10% раствор NaCl, 10% раствор глюкозы или сорбита.)
- Штатив с пробирками, скамеечка.
- Шприц вместимостью 20 мл.

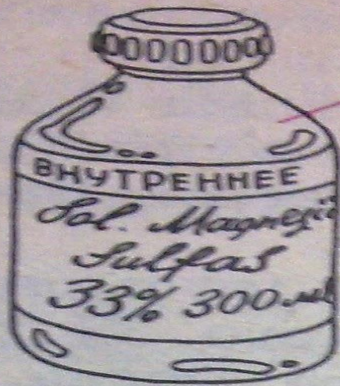
ПОДГОТОВКА БОЛЬНОГО

- За 2-3 дня до этого следует рекомендовать больному исключить из пищевого рациона продукты питания, вызывающие метеоризм: капусту, картофель, легкоусвояемые углеводы, цельное молоко и т.п. Накануне исследования больному дают атропин в каплях (10 капель 0,1% раствора).

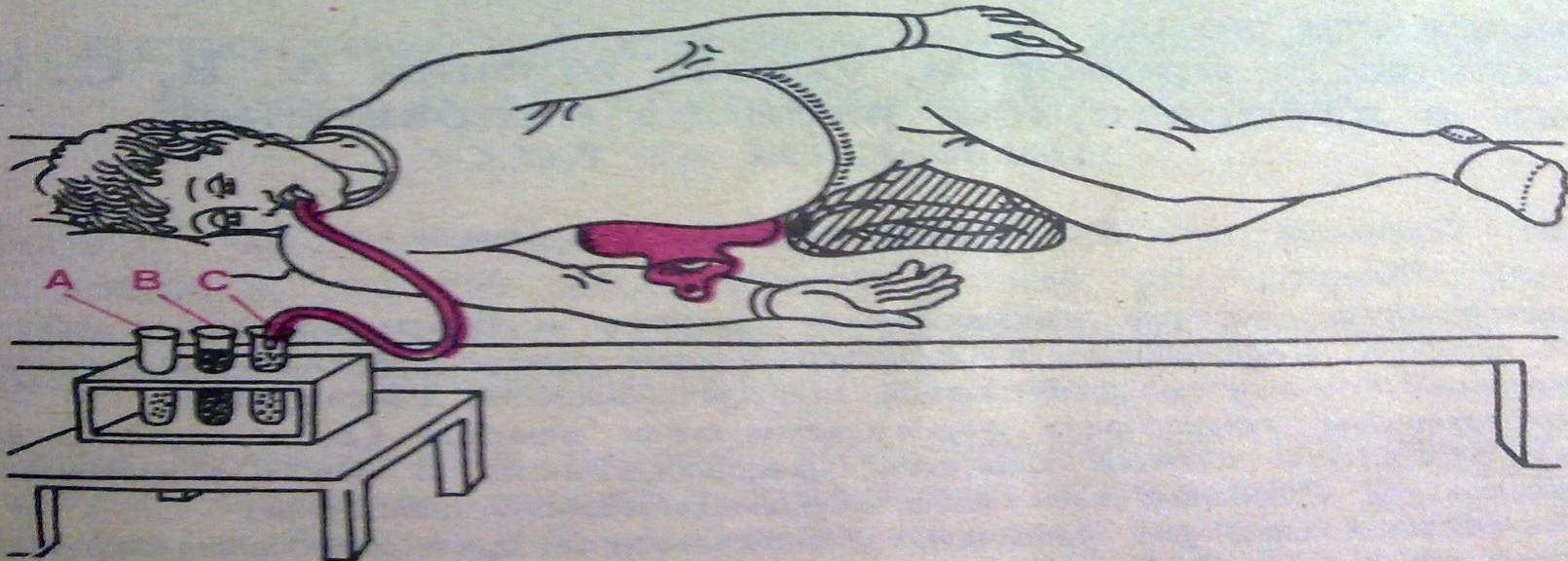

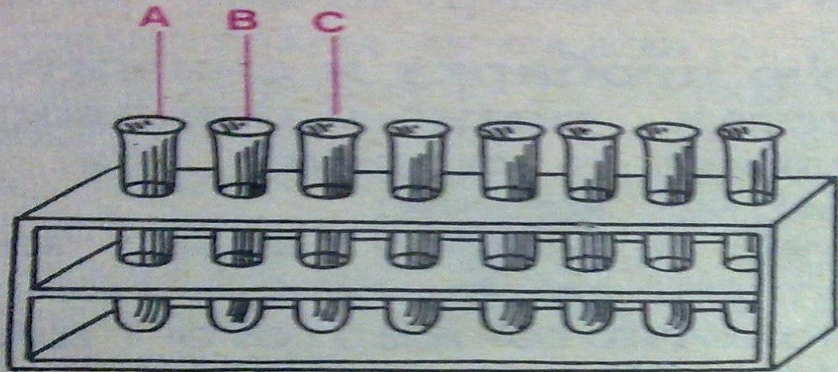
ДУОДЕНАЛЬНЫЙ ЗОНД

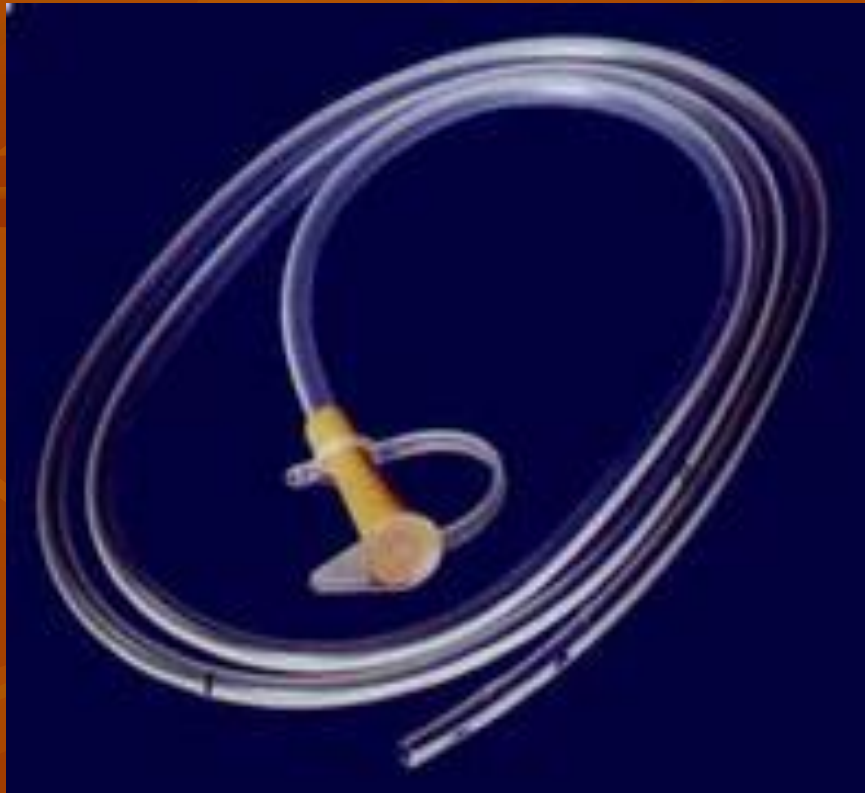- Представляет собой резиновую трубку диаметром 4-5 мм и длиной около 1,5 м. К дистальному его концу прикреплена овальная металлическая или пластмассовая олива с отверстиями, сообщающимися с просветом трубки.
- На зонде имеются 3 метки:
- 1- на расстоянии 45 см (соответствует расстоянию до кардиальной части желудка).

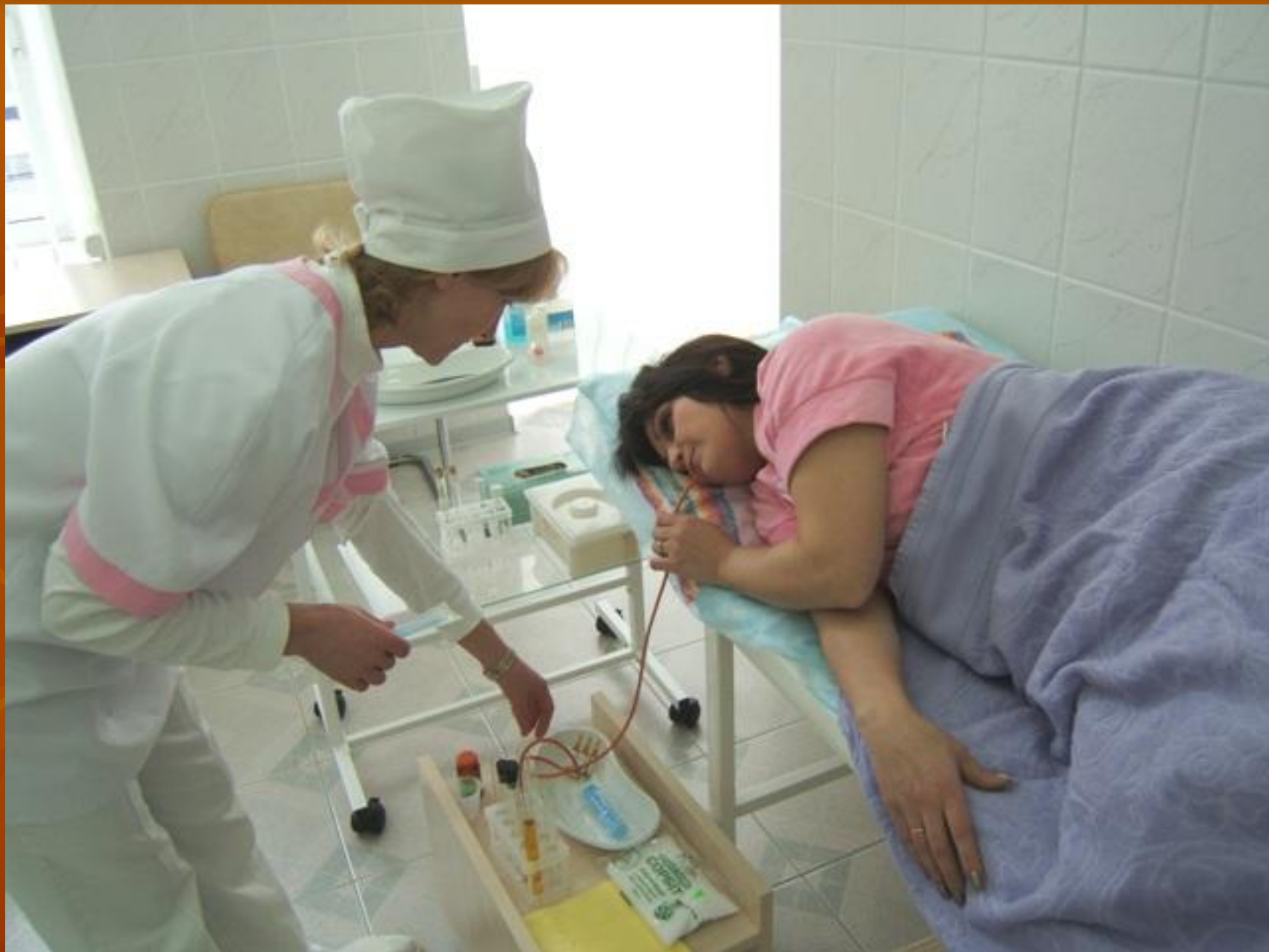- 2-я - 70 см (соответствует расстоянию до -
входа в привратник).
- 3-я - 90 см (соответствует расстоянию до
двенадцатиперстной кишки).



$t - 40^{\circ}\text{C}$







ТЕХНИКА ВВЕДЕНИЕ ЗОНДА

- Больного сажают на кресло, просят расстегнуть воротник, пояс.
- С постепенным глотательным движением вводят зонд до первой метки. Первая метка указывает что зонд находится в желудке. Положение зонда в желудке проверяют путем аспирация содержимого шприцем. При этом в шприц поступает светлое, слегка мутноватое содержимое желудка с кислой реакцией.

- Зонд постепенно вводят до второй отметки. Для ускорения прохождения оливы через привратник просят больного медленно ходить по комнате 15-20 мин. Затем больного укладывают на кушетку на правый бок, под который подкладывают мягкий валик, под область желчного пузыря помещают грелку.
- Зонд вводят до третьей метки. После перехода оливы в двенадцатиперстную кишку из зонда начинает поступать желтая жидкость щелочной реакции.
- При исследовании получают 3 порции желчи (А, В, С):

ПОРЦИЯ А

- Дуоденальная желчь. Первые фракции желчи обычно мутноватые, содержат примесь желудочного содержимого. Чтобы избежать этого, можно пользоваться двухканальным зондом. Обычно за 20-30 мин поступает 15-40 мл желчи.

ПОРЦИЯ В

- Пузырная желчь. Для получения этой порции через зонд вводят одно из средств, вызывающее сокращение желчного пузыря (30-50 мл теплого 33% раствор магния сульфата, растительное масло, 10% раствор NaCl и др.). После введения одного из растворов зонд пережимают зажимом Мора на 5 мин. Затем зонд открывают и из него начинает поступать более густая желчь темно-оливкового цвета. За 20-30 мин поступает 50-60 мл желчи.

ПОРЦИЯ С

- Печеночная желчь. Начинает поступать вслед за пузырной. Она прозрачная, менее концентрирована, желто-золотистого цвета, без примеси хлопьев. За 20-30 мин поступает 15-20 мл желчи. После получения порция С зонд медленно удаляют.

ФРАКЦИОННОЕ ДУОДЕНАЛЬНОЕ ЗОНДИРОВАНИЕ

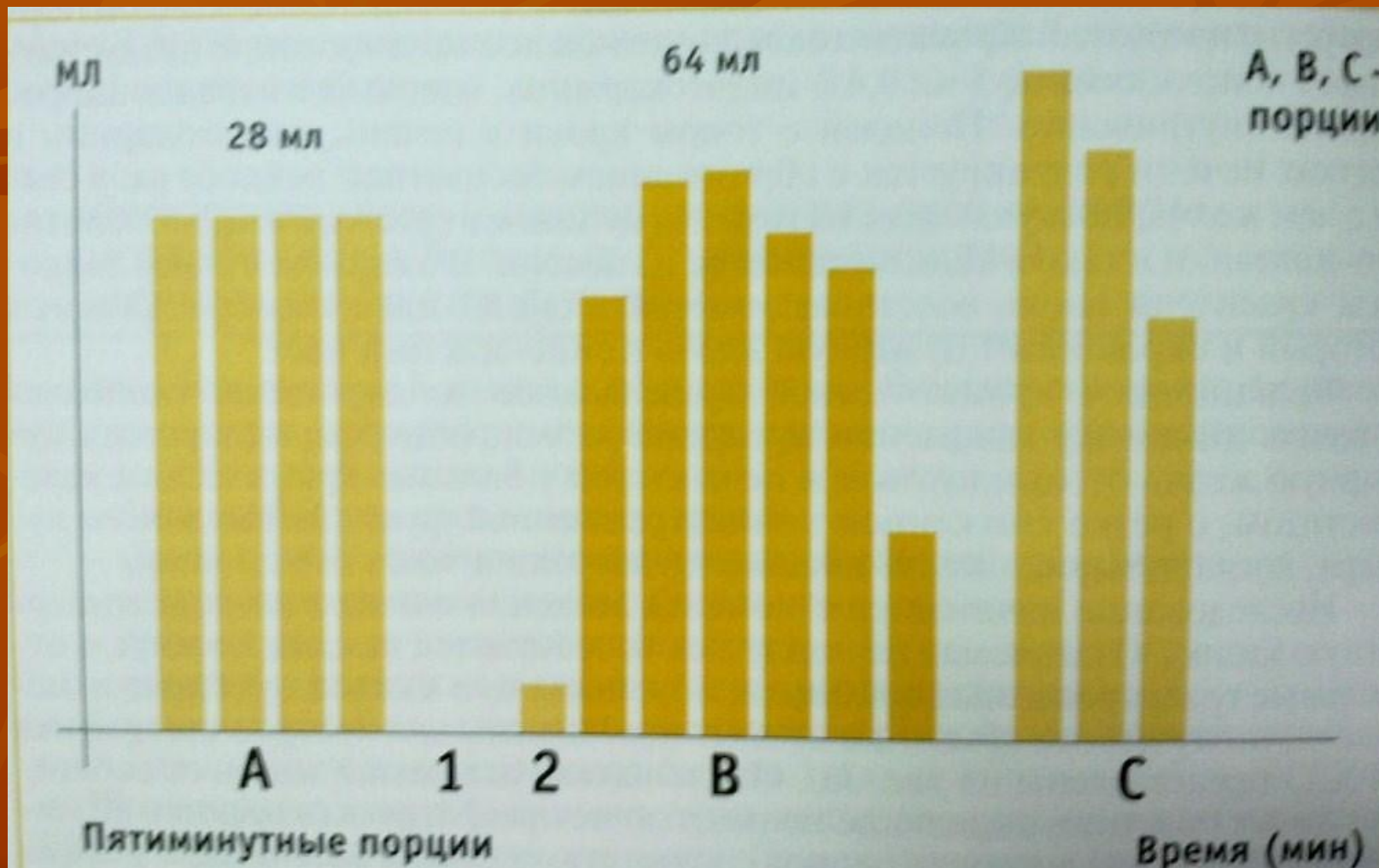
- Позволяет более достоверно выявлять функциональные нарушения желчевыделения. Желчь из 12-перстную кишку собирают каждый 5 мин и отмечают следующие фазы:
- Первая фаза- холедоховая, продолжающаяся 10-20 мин с момента введения зонда, при этом поступает светло- желтая желчь объемом около 16 мл.

- Вторая фаза- фаза закрытия сфинктера ОДДИ; после введения раздражителя выделения желчи обычно прекращается на 2-6 минуте.
- Третья фаза- выделение светло-желтой желчи (порция А) в период от начала открытия сфинктера Одди до появления пузырьной желчи. В норме это фаза длится 3-6 мин, объем выделенной желчи составляет 5 мл.
- Четвертая фаза- выделение темной пузырьной желчи (порция В) объемом около 50 мл, фаза продолжается 20-30 мин.

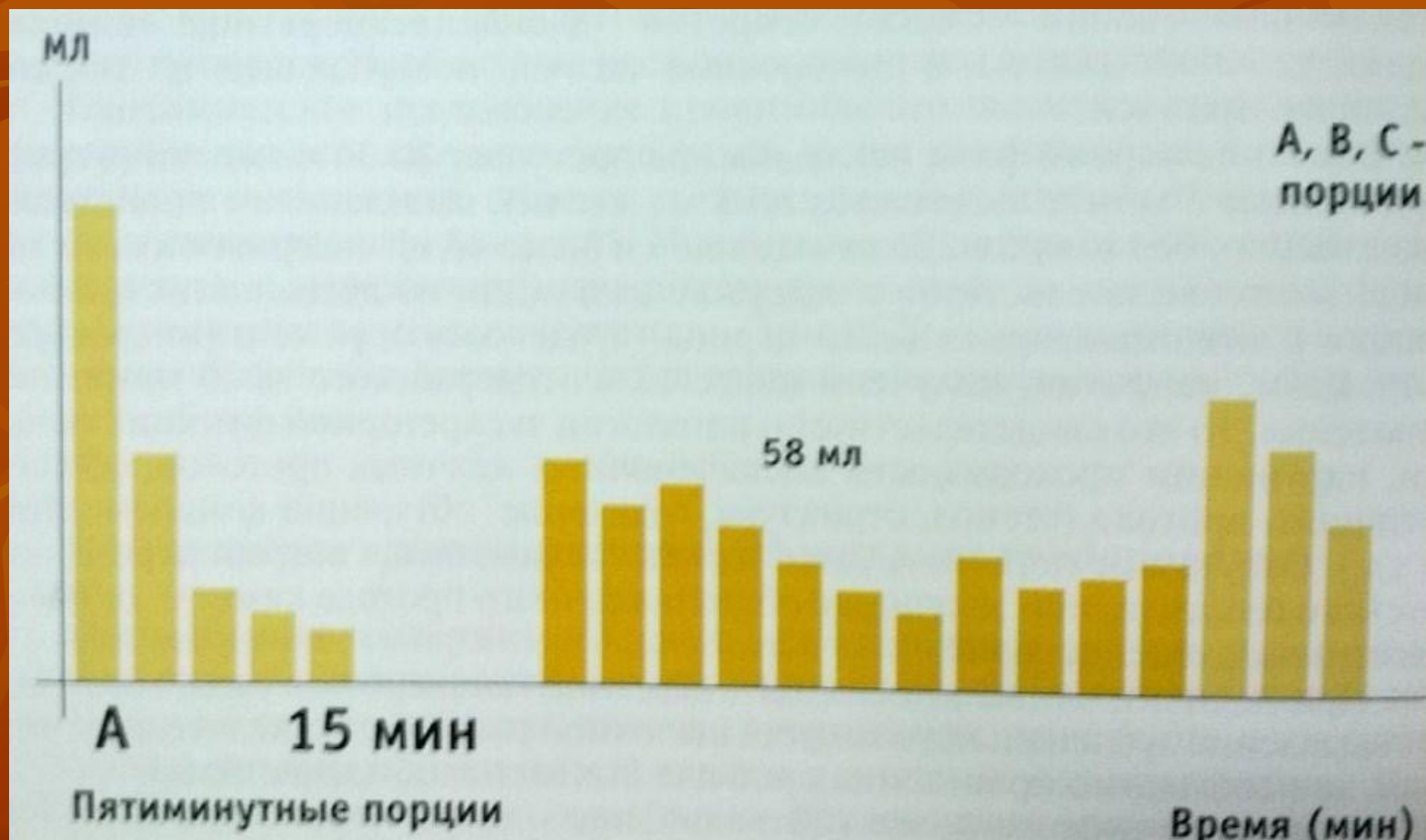- Пятая фаза- выделение светло-желтой печеночной желчи (порция С) из печеночных протоков. Порция С целесообразно собирает в течение 1 час и более, наблюдая за динамикой ее секреции.

Пятиминутные порции.

Фракционное хроматическое дуоденальное зондирование (вариант нормы)



Пятиминутные порции Дисфункция сфинктера Одди по гипертоническому типу и дисфункция желчного пузыря по гипокинетическому типу



Основные показатели (ед)	А	В	С
Длительность фазы (мин)	20-30	20-30	20-30
Количество (мл)	15-45	40-60	15-30
Цвет	Светло-соломенный	Оливковый	Золотистый
Прозрачность	Прозрачна	Прозрачна	Прозрачна
Относительная плотность	1007-1015	1016-1035	1007-1011
Реакция (рН)	Слабо-щелочная 6,0-6,5	Щелочная 6,5-7,3	Щелочная 7,5-8,2
Посев	Стерильный	Стерильный	Стерильный
Эпителий (в п/зр)	Незначительное кол-во	Незначительное кол-во	Незначительное кол-во
Лейкоциты (в п/зр)	Единичные	До 10	3-5
Слизь	Незначительное кол-во	Незначительное кол-во	Незначительное кол-во
Липидный комплекс (г/л)	1-3	6,2	2,6
Желчные кислоты (мг/л)	-	12-35	3,9-6,3
Холестерин (моль/л)	1,04-2,08	5,2-10,4	1,04-2,08
Билирубин	0,51-1,03	1,7-3,42	0,51-1,03
Кристаллы холестерина билирубинага	Отсутствуют	Единичные	Отсутствуют

ОСЛОЖНЕНИЯ

- Самые частые осложнения- боли в животе, общая слабость, рвота, понос.
- Могут быть и- головокружение, падение кровяного давления, сердцебиение и т.д.

СПАСИБО

ЗА

ВНИМАНИЕ