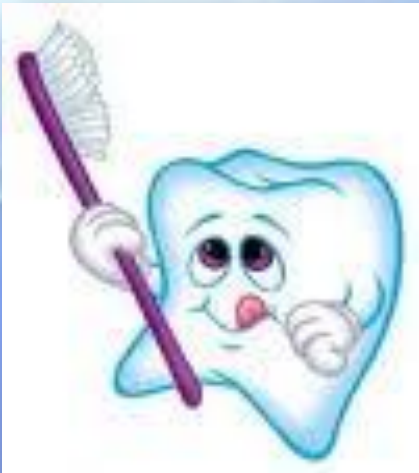



Кафедра: “Терапиялық стоматология”

Тістің қатты тіндердің тұқымқуалаушылық аурулары



Орындаған: Жиенбекова М. С.
Факультет : Стоматология
Тобы: 007-01-02
Қабылдаған: Мангытаева Б. Б.

Алматы, 2011жыл

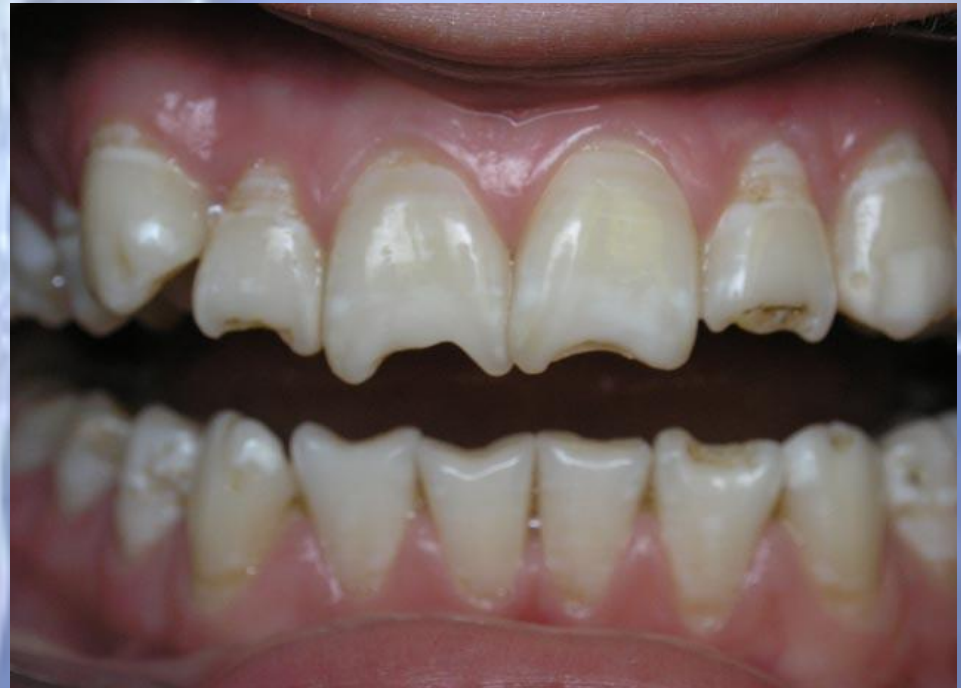Кіріспе

Медицина мен стоматологияда тұқымқуалаушылық аурулардың маңызы жоғарлауда. Аурудың дәрежесі симптомдардың көрінісіне байланысты. Бұл аурулардың этиологиялық факторы мутация болып табылады. Барлық тіс жақ жүйесі аномалияларына генетикалық аурулардың 25% келеді. Бұл стоматологияның ең аз зерттелген бөлімі.

Қалыптаспаған амелогенез

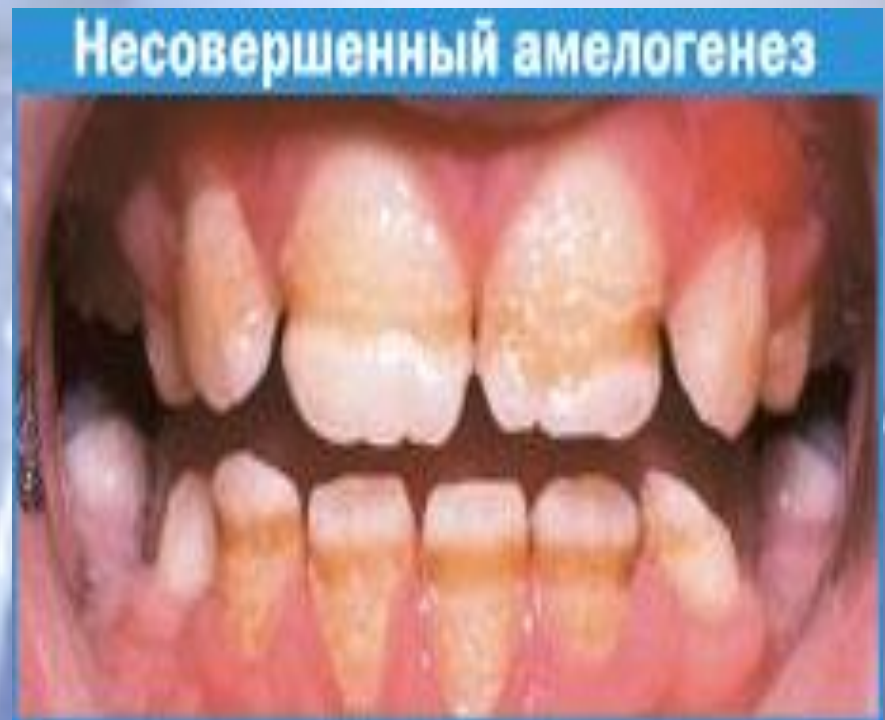Кіреукенің тұқым қуалаушылық бұзылыстары ұрпақтық факторлар әсерінен пайда болып, эктодермальді құрылымдардың патологиялық өзгеруімен көрінеді. Тісжегі емес ақаулардың бұл тобын Ю.А.Беляков әріптестерімен зерттеген. Олардың ойынша кіреуке дисплазиясы - бұл кіреуке матриксінің түзілісі кезінде немесе минерализациясы кезінде зат алмасу бұзылысымен көрінетін және гиперминерализацияға алып келетін генетикалық фактор.

Олардың ойынша кіреуке дисплазиясы - бұл кіреуке матриксінің түзілісі кезінде немесе минерализациясы кезінде зат алмасу бұзылысымен көрінетін және гиперминерализацияға алып келетін генетикалық фактор.



Қалыптаспаған амелогенез кіреукенің амелобласттармен қалыптасуының бұзылуымен байланысты. Бұл кіреукенің қалыңдығы өте жұқа немесе мүлдем болмауына алып келеді. Нәтижесінде тістердің мөлшері кіші болады және олар сұр немесе қоңыр түске боялады. Ұлпа қуысында жаңа дентин қабаттары қалыптасып тістің түсі сарғаяды.

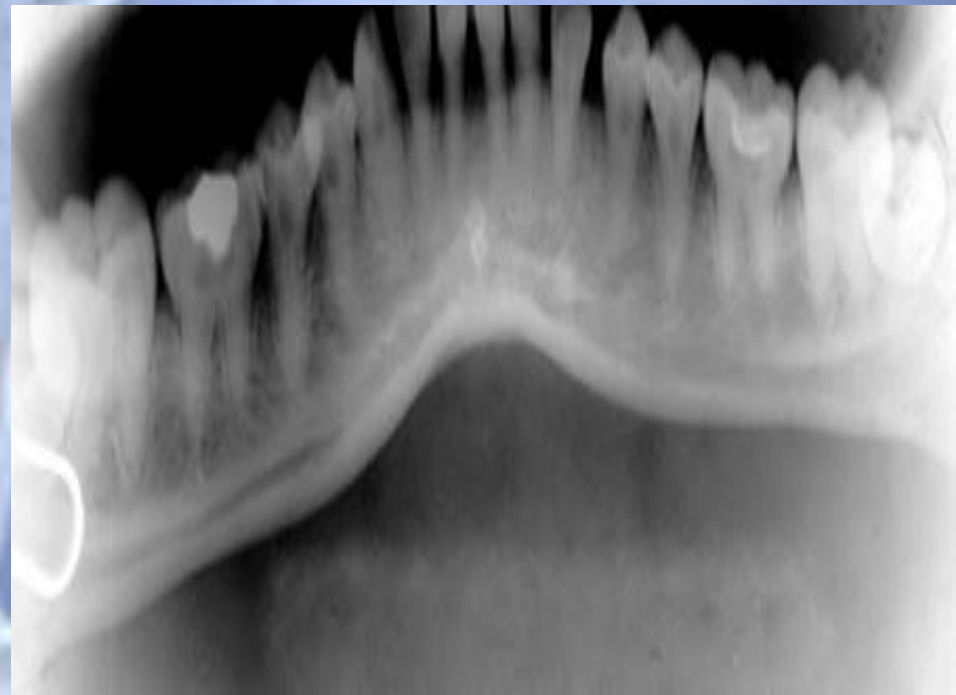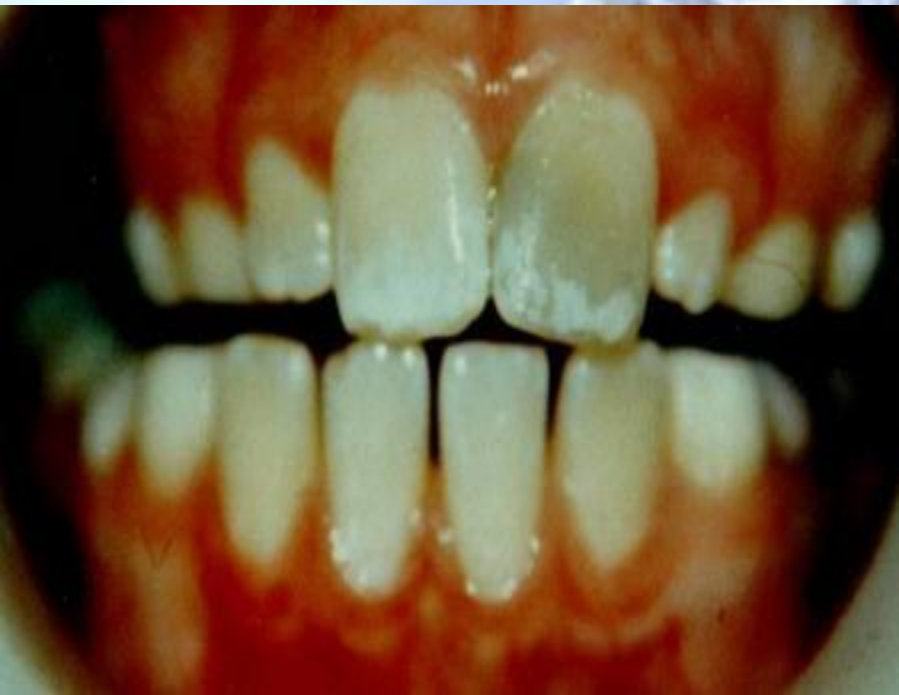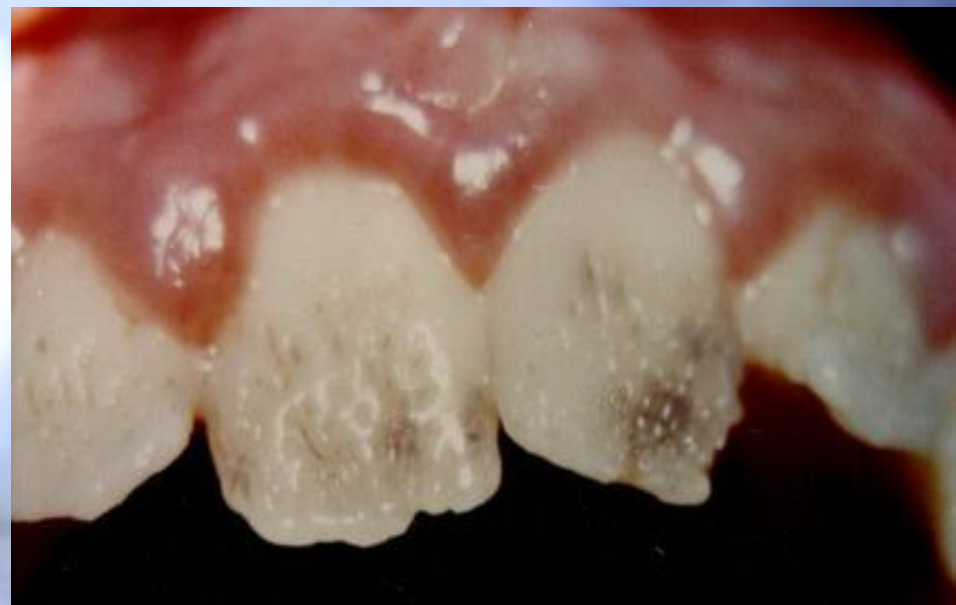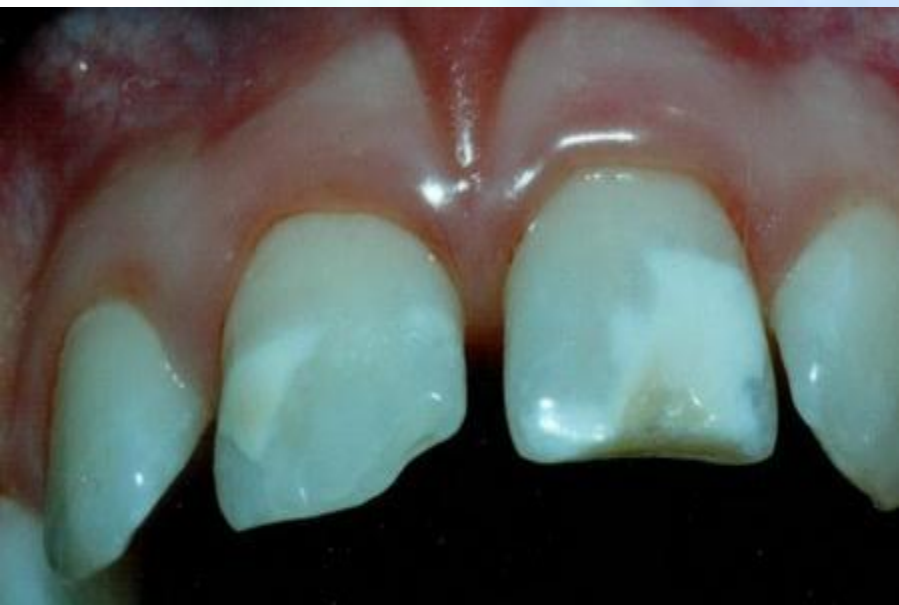Дентиннің жоғары өткізгіштігінен бояғыш заттар тіске еніп түстің өзгеруін күшейтеді. Осы дұрыс емес өтіп жатқан процестер кіреукенің жартылай немесе толық құрылымдық және минерализациялық бұзылыстармен көптеген морфологиялық өзгерістерге алып келеді



Ю.А.Беляев әріптестермен тұқым қуалаушылық қалыптаспаған амелогенезді 3 топқа бөледі

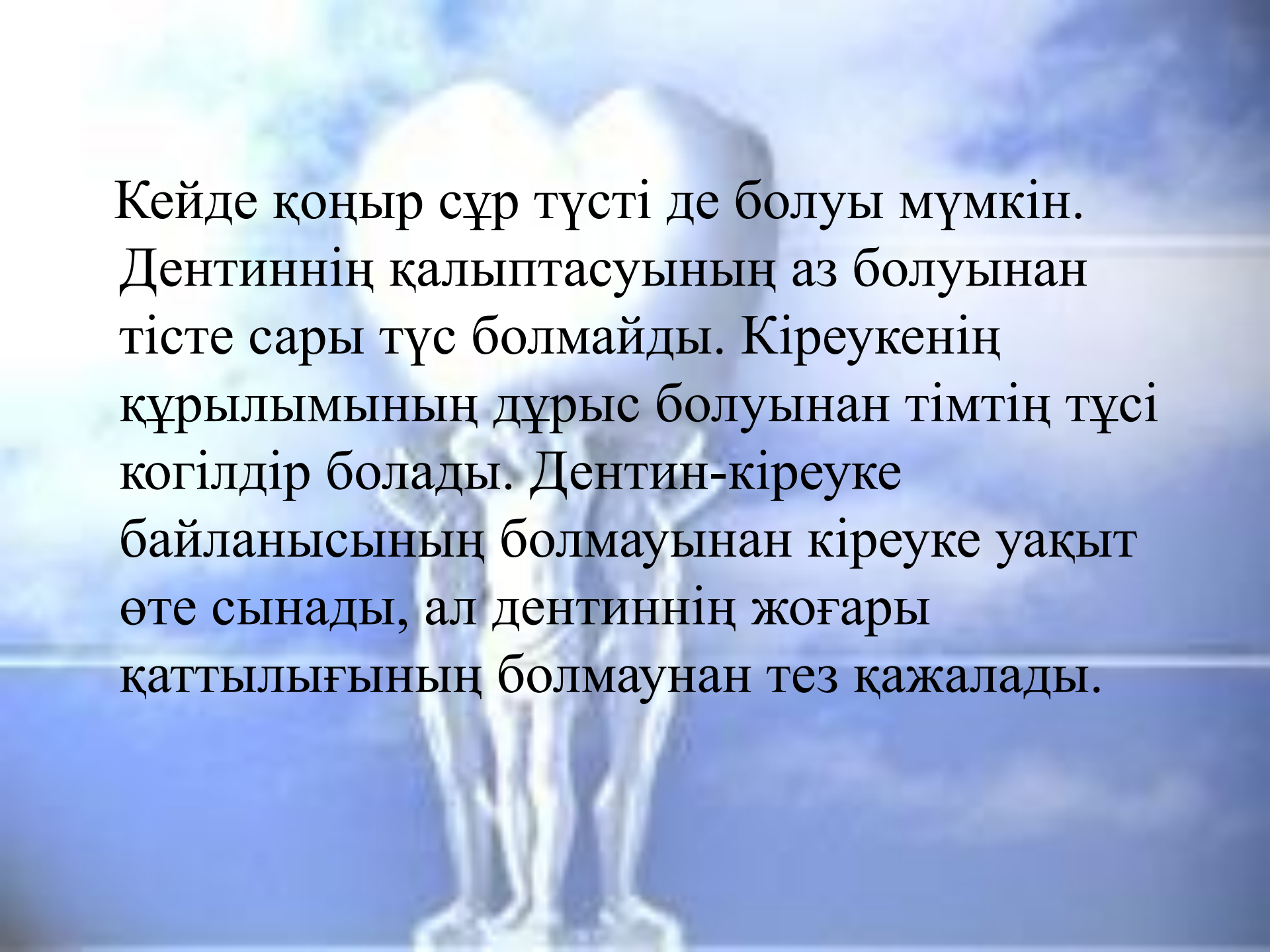
- Кіреуке матриксінің бұзылысымен сипатталыт тұқымқуалаушылық кіреуке гипоплазиясы
- Кіреуке жетілуінің бұзылысымен сипатталатын тұқымқуалаушылық кіреуке гипоплазиясы
- Гипокальцификациямен сипатталатын тұқымқуалаушылық кіреуке гипоплазиясы

Әр топ өз алдында клиникалық көріністермен сипатталады.



Дентиннің дамуының тұқымқулаушылық бұзылысы

Қалыптаспаған дентиногенез дентин қалыптасуының бұзылысымен сипатталады және көбінесе қыз балдарда көрінеді. Тістің түсі ұлпаның үлкен мөлшері мен ұлпадакөптеген қантамырлардың болуынан өзгереді. Қан тамырлар жарылып, қан тіндері ыдырап дентиннің пигментациясына алып келеді. Тістер уақытынан кеш жарып шығады, ал шыққан кезде көгілдір болып келеді.

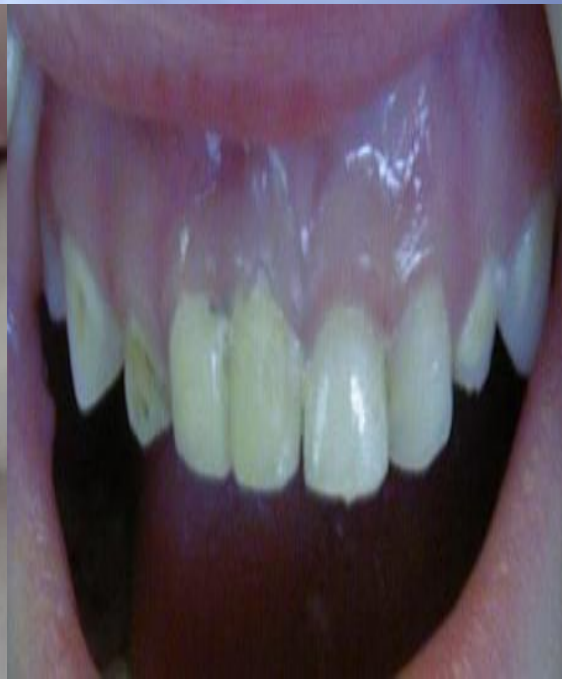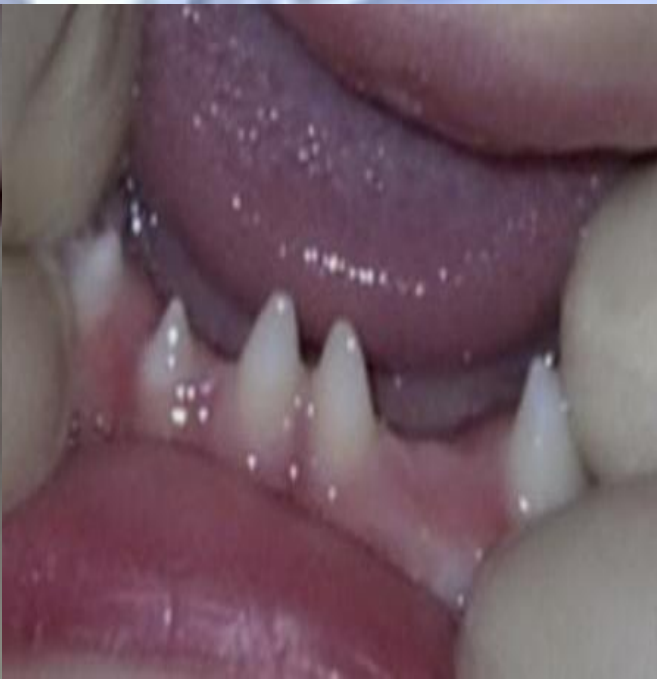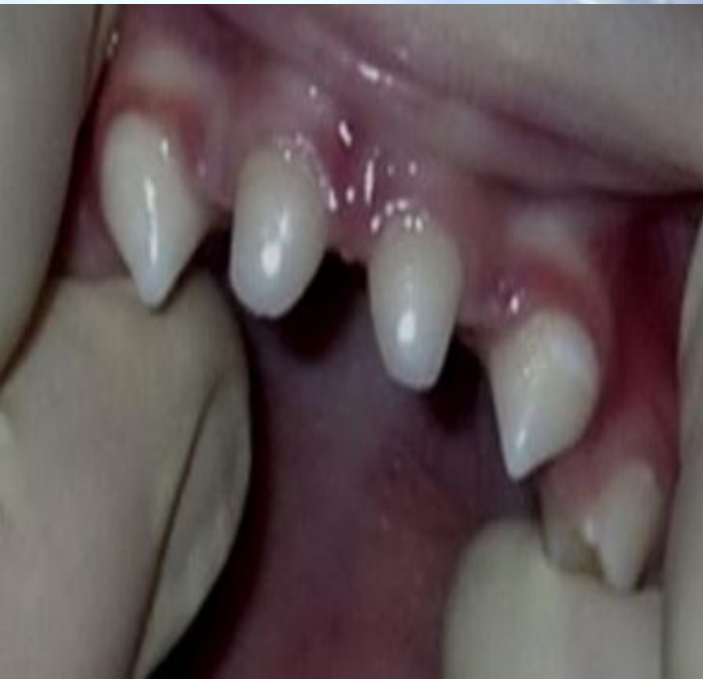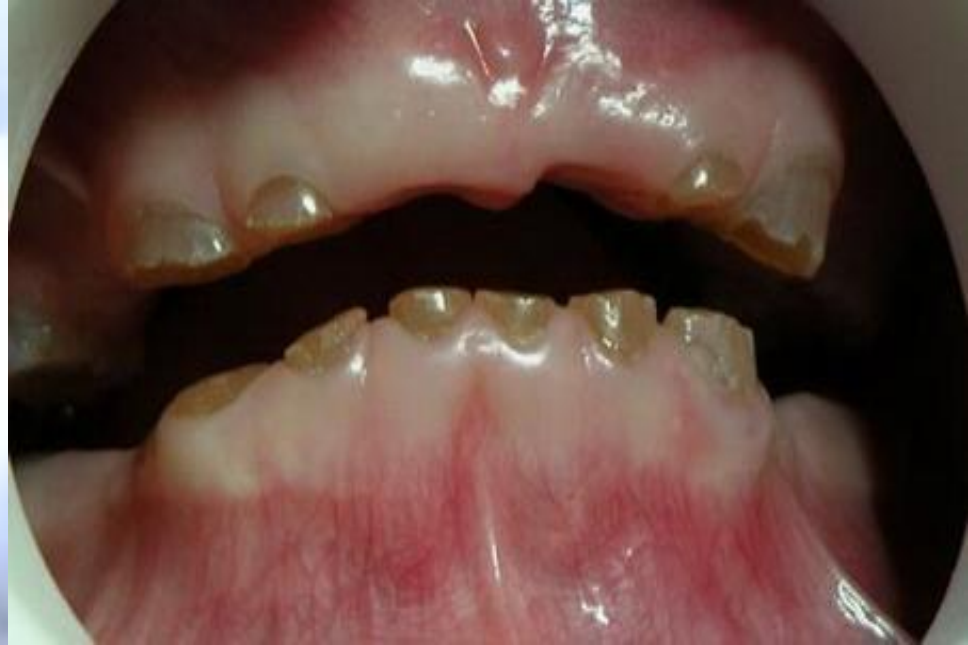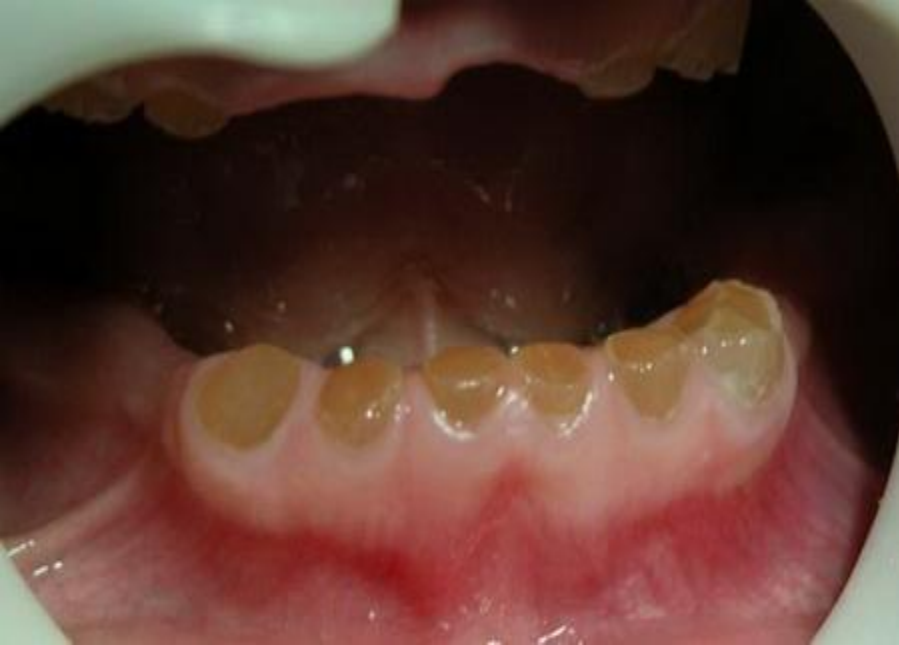A blurred background image of a person holding a large heart shape. The person is wearing a light-colored top and dark pants. The heart is large and appears to be made of a light material, possibly paper or fabric. The background is a soft, out-of-focus blue and white gradient.

Кейде қоңыр сұр түсті де болуы мүмкін. Дентиннің қалыптасуының аз болуынан тісте сары түс болмайды. Кіреукенің құрылымының дұрыс болуынан тімтің түсі когілдір болады. Дентин-кіреуке байланысының болмауынан кіреуке уақыт өте сынады, ал дентиннің жоғары қаттылығының болмауынан тез қажалады.

Қазіргі кезде стоматологиялық әдебиетте дентиннің тұқым қуалаушылық бұзылыстары келесі классификация бойынша жіктелген.

1. Бірінші типті қалыптаспаған дентиногенез.
2. Тұқым қуалаушылық оплесцирлеуші дентин (Екінші типті қалыптаспаған дентиногенез Капдепон дисплазиясы).
3. Түбір дентиннің дисплазиясы(Бірінші типті дентин дисплазия, түбірсіз тістер).
4. Сауыт дентиннің дисплазиясы(Екінші типті дентин дисплазиясы, тіс қуысы дисплазиясы).

.



Клиникалық көрінісі

Тістердің түсі қоңыр-сары, эмалі болмайды, тістер тез қажалады, дентин мөлдір болып, ар шетінен ұлпа көрініп тұрады. тіс түбірлері қысқа, жіңішке болады, тістерде тісжегі болмаса да периапикальді аймақта сүйек тіндерінің сорылуы байқалады. Науқастарда жоғары сезімталдық болмайды, бірақ шайнағанда қызылиек емізікшелері зақымдалады. Тістер тез қажалатындықтан тістердің сауыт бөлігінің ұзындығы 1-2 мм-ге қысқарып кетеді. Тістердің жарып шығу мерзімі кешігеді, бірақ жақ сүйектері қалыпты болады

Тұқым қуалаушылық опалесцирлеуші дентин

Бұл топтың науқастарын сау деп айтуға болады. Ерекше белгісі опалесцирлеуші дентин немесе тістің мөлдірлігі. Кіреуке түсі сулы қоңыр. Клиникалық көрісі: тістердің окклюзиялық беттерінің жоғары қажалуы, жалаңаштанған дентиннің қоңыр түске боялуы, тіс қуысымен түбір өзектерінің прогрессирлеуші кальцификациясы. Тіс сауыттары қысқарған, үштарында жарықтану ошақтары (очаги просветления) болу мүмкін. Тұрақты да уақытша да тістер өзгерген. Минералды заттар аз (60%) су құрамы жоғары (25%) органикалық заттар (15%) кальций мен фосфор құрамы аз. Популяциялық жиілігі 1:8000. Ауру 4d хромасомасындағы Gc локусымен байланысты. Таза моңғолойдтық және негройдтық адамдарда ауру байқалмайды.

Бірінші типті қалптаспаған дентиногенез

Ұрпақтық опалесцирлеуші дентин қалыптаспаған дентиногенездің бір компоненті болу мүмкін, өте сирек ауру. Науқастардың тұрақты тістерін 35% жағдайда өзгерістер байқалады. Симптомдардың триадасы байқалады: көгілдір склера, сүйектердің патологиялық сынғыштығы(61%), отосклероз дамуы(20%). Көбінесе ұзын қуыс сүйектер зақымдалады және олардың сынуы мен деформациясы аурудың негізгі симптомдары болып табылады. Тістердің зақымдалу дәрежі сүйектерді зақымдалу дәрежесімен байланысты емес. Жиілігі 1:50 000.

Дентиннің түбірлік дисплазиясы

Тұрақты тістердің қуысы жарты ай тәрізді және негізгі белгі болып табылады.

Тістердің түбірі қысқа, конустәрізді, шайнау тістер W тәріздес. Жиілігі 1:100 000.

Дентиннің сауыттық дисплазиясы

Уақытша тістердің янтарлы болып өзгереді. Тіс қуысы облитерацияланған. Тұрақты тістер түсі өзгермейді. Генеологиялық, рентгенологиялық және гистологиялық зеттеулер нәтижесінде уақытша және тұрақты тістердің морфологиялық өзгерісі және скелеттің өзгерісі байқалған.

Кіреуке мен дентиннің тұқым қуалаушылық аурулары.


Одонтодисплазия

Бұл ақау кіреуке мен дентиннің қалыптасуының бұзылуымен сипатталады. Уақытша тістер мен тұрақты тістерді зақымдайды. Тіс қуысы үлкен және кіреуке мен дентин жұқа болып келеді. Стоматологиялық аурулармен қатар сирек, жіңішке, бұйра шаштары мен жұқа диспластикалық тырнақпен сипатталады.

Ошақты одонтодисплазия.

Бір топ тістерді зақымдайды, көбінесе жоғарғы жақтың. Жиілігі 1:40000. Уақытша тістер мен тұрақты тістердің жарып шығуы кеш. Тістердің көлемі кішкентай, кіреуке болмайды, дентин пигменттелген. Тісіердің рентгеноконтрасттылығы аз, тіс қуысында дентиклдер болмайды.

Кіреуке мен дентиннің тұқым
қуалаушылық ауруын емдеу қиын.
Ортопедиялық ем жүргізген тиімді.



ДИФФЕРЕНЦИАЛЬНАЯ ДИАГНОСТИКА НАСЛЕДСТВЕННЫХ НЕКАРИОЗНЫХ ПОРАЖЕНИЙ ТВЕРДЫХ ТКАНЕЙ ЗУБОВ

Признаки Диагноз	Вид эмали при прорезывании зубов	Динамика изменений эмали и окружающих тканей	Рентгенологическая картина
Несовершенное развитие эмали	Изменен цвет от меловидного до грязно-коричневого. Нет блеска, может быть "рифленость"	Нередко эмаль скалывается с разной скоростью, дентин нередко болезнен, позже эмаль отсутствует	Тонкая эмаль не рентгеноконтрастна. Корни и полости зуба без изменений
Несовершенное развитие дентина	Эмаль нормального цвета и блеска. Размер зубов обычный	Чем короче корни, тем раньше зубы становятся подвижными. У отдельных зубов развиваются апикальные периодонтиты	Корни короткие, тонкие, или, наоборот, утолщены o Полости зубов облитерируются вскоре после прорезывания зубов
Несовершенное развитие эмали и дентина Синдром Стентона-Калдепона	Эмаль водянисто-серая или коричневая с перламутровым блеском	Быстрое стирание эмали и дентина в тяжелых случаях до десны еще в детском возрасте	Корни несколько укорочены или обычной длины. Полости зубов облитерируются сначала в коронковой, а позднее и в корневой части зуба

Цементтің тұқым қуалаушылық ауруы

Цемент дисплазиясы. 1982 г. Н.О. Sedano әріптестерімен жаңа дисплазияның түрін анықтаған. Бұл ауру бір жанұяның 10 адамында байқалған. Ауруға шағым болмаған, беттің деформациясы байқалмаған, клиникалық көріністерде болмаған. Рентгенологиялық зерттеуде кіші азу тістер мен ит тістерде склероз байқалған. Склероз төменгі жақтың негізіне дейін таралған. Деформациялаушы остеиттен дифференциялау керек.

Қорытынды.

Тіс-жақ жүйесінің туа пайда болған ақаулары практикалық стоматологияда ерекше орында. Тұқымқуалаушылық синдромдарды және олардың ауыз қуысымен тіс жақ аймағындағы көрінісін білу және уақытылы ем тағайындау өте маңызды. Көптеген ұрпақтық синдромдар ерекше клиникалық суреті негізінде диагностикаланады.

Қолданған әдебиеттер

- <http://www.stomfak.ru/terapevticheskaya-stomatologiya/nasledstvennyye-zabolevaniya-tverdyh-tkanej-zubov.html?Itemid=1>
- “Терапевтическая стоматология” под редакцией Е.В. Боровского, Москва -2007
- Интернет:www.google.ru
- www.rambler.ru
- www.yandex.ru