

Бауыр циррозы және асцит. Патогенезі емі диагностикасы.

Дайындаған: Жақсыбай Н
Тексерген: Қалиева Қ.Б

Алматы 2018

Жоспар

- Анықтамасы
- Этиологиясы
- Патогенезі
- Жіктелуі
- Морфологиясы
- Клиникасы
- Емі
- Қорытынды

Бауыр циррозы (бауыр шемені)

- Созылмалы үдемелі түрде дамитын диффузды полиэтиологиялық ауру. Ол гепатоциттердің некрозымен, фиброзымен және бауыр құрылымының өзгеруімен, нәтижесінде құрылымы аномальдық-регенераторлық түйіндер қалыптасып (d-3мм;d-5мм), қанайналымының бұзылуымен сипатталады, клиникасында порталды гипертензия және бауыр клеткалық жетіспеушілік дамып, өмірге қауіп төндіретін нозологиялық бірлік.

Этиологиясы

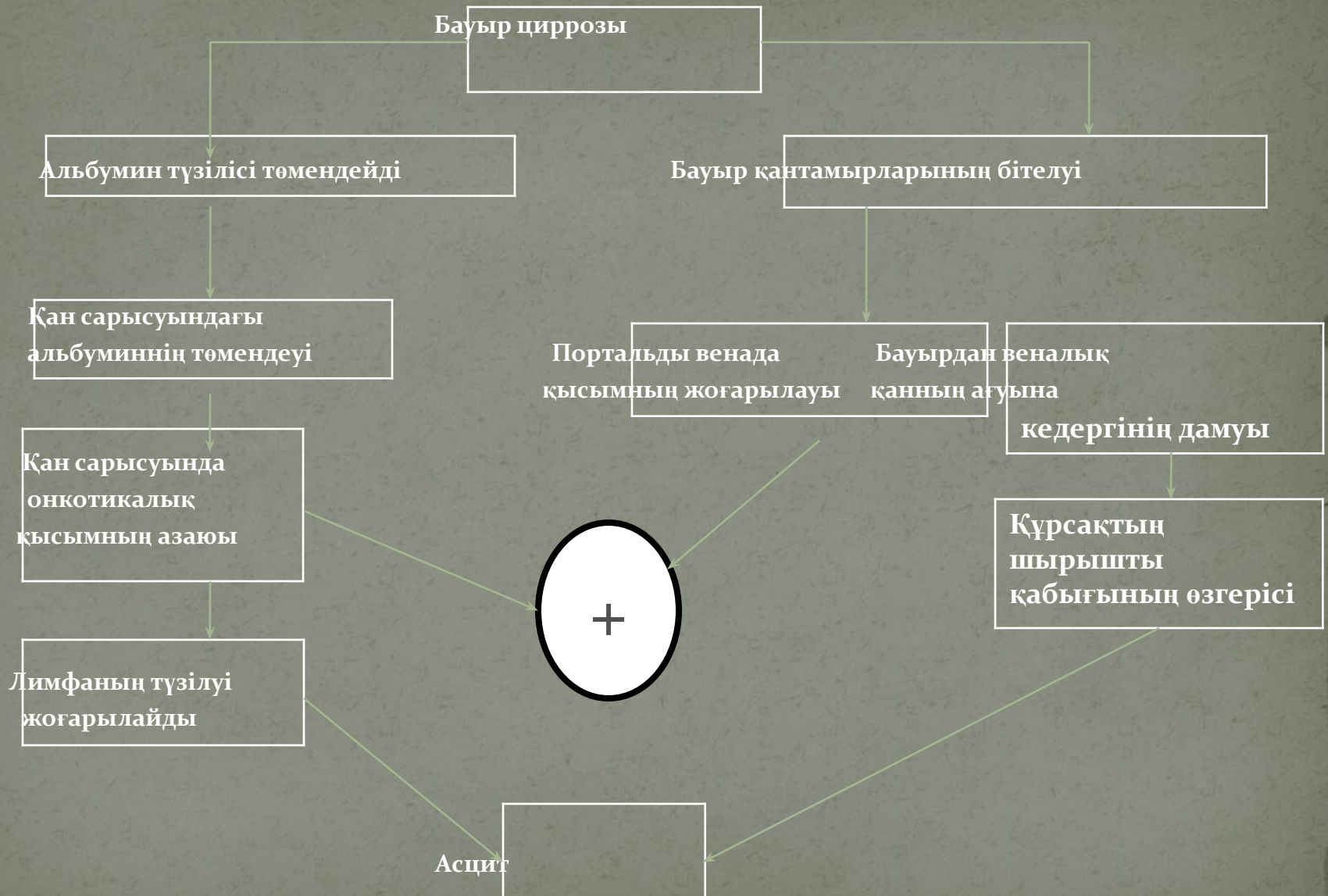
- Вирусты гепатиттер В, С, D әсіресе, вирусты гепатит В- 10-23,5% жиілікте -циррозды дамытады.
- Аутоиммунды гепатит- гепатиттің ауыр ағымы.
- Алкогольды гепатиттер- бауыр циррозын 50% жиілікте дамытады.
- Химиялық токсикалық және дәрілік заттар әсіресе:
 - төртхлорлы көмітегі,хлороформ,нитро және амина қосылыстар;
 - ауыр металдардың тұздары (сынаппен улану);
 - ұзақ қабылдайтын дәрілер тобы: (изониазид,аспирин,метотрексат, стеройдты анаболиктер және транквилизаторлар);
- 5.Бауырішілік және бауырдан тыс өт жолдарының обструкциясы— биллиарлық циррозға әкеледі.
- 6.Этиологиялық фактордың үйлескен әсерінен.
- 7.Рандю-Ослет ауруы.
- 8.Криптогендік бауыр циррозы.

Бауыр циррозының патогенезі

- Вирусты инфекцияның ұзақ сақталып, иммундық қабыну процесін шақырып аутоиммунды реакциялардың дамуы. Вирустардың В,С,D гепатотоксикалық әсері.
- Аутоиммунды бауыр циррозының өрбуінде басты рөл- клеткалық және гуморальды иммунитеттің туа біткен кемістігінің нәтижесінде қабыну процесінің үдей дамып, бауыр тінінің әрбір құрылымына қарсы аутоантиденелердің түзіліп, қабыну процесін үдей дамытып фиброзды тіннің шамадан тыс түзіліп, гиперрегенераторлы түйіндерді қалыптастырумен сипатталады. Бұл ауру ауыр ағымда өтіп қысқа уақыттың ішінде науқастың шетінеуіне әкеледі.
- Алкогольді бауыр циррозының даму негізінде гепатоциттердің этанолмен және ацетальдегидпен уланып некрозға және күшті білінген фиброзға ұшыраған гепатоциттер фиброздың дамуын үдетіп гиперрегенераторлық, микронодулярлық бауыр циррозының дамуына әкеледі.

- Биллиарлық бауыр циррозында өт түтікшелеріне қарсы бағытталған аутоиммундық реакция дамып өт каналшаларының эпителиі некрозға ұшырап, фиброзды тінмен алмасады да өт жолдарының обструкциясы дамиды. Ол- холестаза синдромымен білінеді.
- БДДСҰ –ның эксперттерінің қорытындысы бойынша бауыр циррозы фиброздың түзілуімен, ағза құрылымының аномальды түйіндерге өтуімен сипатталады да, ол мына процестерге байланысты жүреді:
 - Бауыр гепатоциттерінің үздіксіз некрозға ұшырап созылмалы қабыну процесін ұстап тұруы;
 - Гепатоциттердің үздіксіз регенерацияға ұшырауы;
 - Күшейген шамадан тыс фиброздың дамуы;
 - Бауыр бөлікшелерінің архитоктоникасының бұзылып, жалған бауыр бөлікшелерінің дамуы.

Бауыр циррозында асциттің даму механизмі.



Асцит

Вазодилатация және
артеровенозды
шунтталу

Қан сарысуының нәтижелі
көлемінің төмендеуі

Көлемдік рецепторлардың
тітіркенуі

Ренин
жоғарылайды
жоғарылауы

Симпатикалық нерв
жүйесінің
белсенділенуі

Бүйректегі
простогландин
E₂-нің төмендеуі

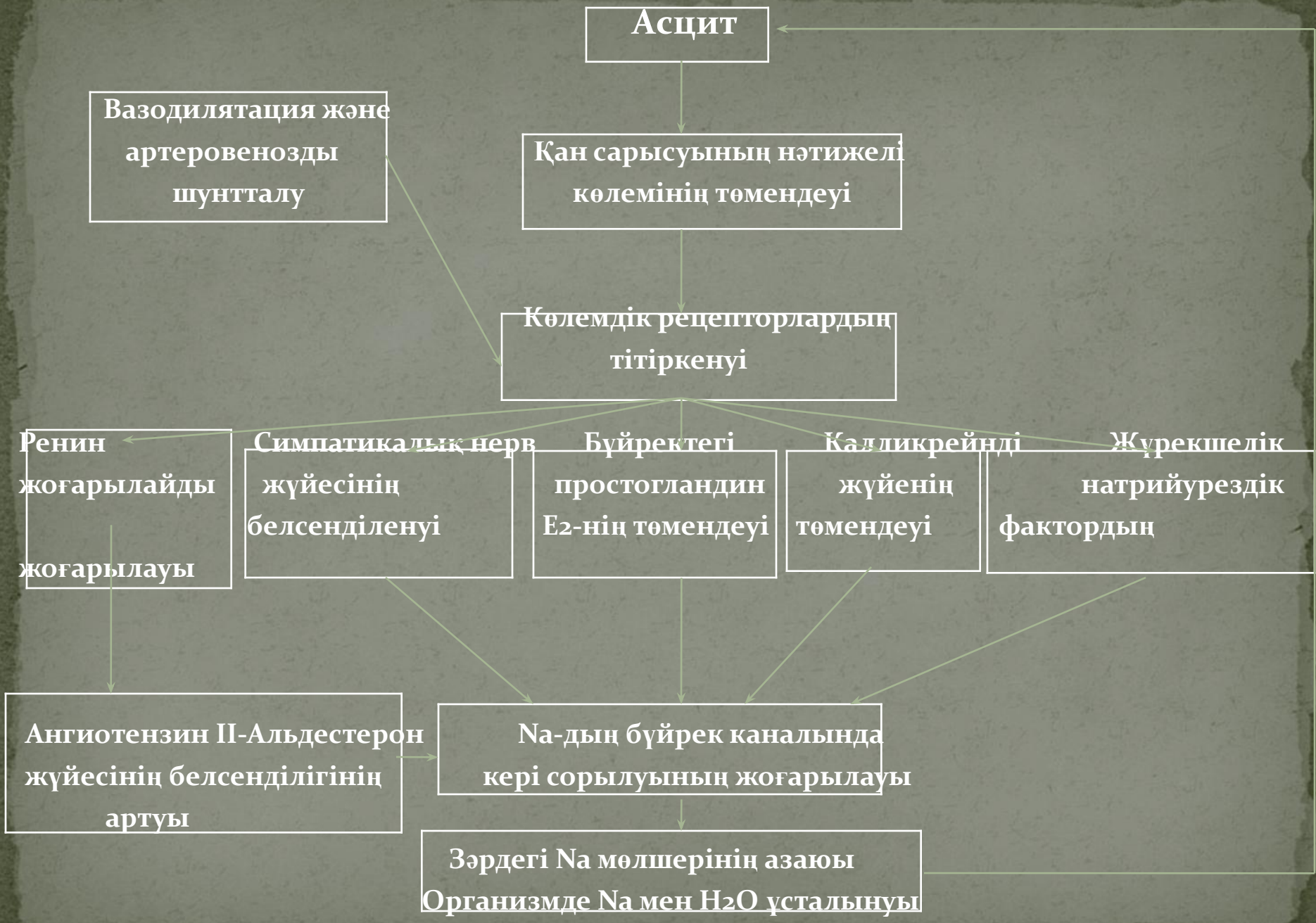
Калликреинді
жүйенің
төмендеуі

Жүрекшелік
натрийурездік
фактордың

Ангиотензин II-Альдестерон
жүйесінің белсенділігінің
артуы

Na-дың бүйрек каналында
кері сорылуының жоғарылауы

Зәрдегі Na мөлшерінің азаюы
Организмде Na мен H₂O ұсталынуы



Бауыр циррозының жіктелуі

- Бауыр циррозын жіктеу оның этиологиясын, морфологиялық сипатын, порталдық гипертензия сатысын және бауыр клеткалық жетіспеушілігін, қабыну процесінің белсенділігін, ағымының вариантын есепке ала отырып жүргізіледі.

Этиологиялық варианты

1.вирустық

2.алкогольдық

3.аутоиммундық

4.токсикалық

5.генетикалық

6.кардиалдық

7.бауырішілік және бауырдан тыс холестаза
салдарынан

8.криптогендік

Морфологиялық варианты

1. микронодулярлық
2. макронодулярлық
3. аралас
4. толық емес септикалық
5. биллиарлық

Бауыр циррозының ауырлық дәрежесін анықтау үшін Чайльд-Пью шкаласын қоланады

Сандық эквиваленті (баллдар)	Қан сарысуындағы биллирубин (мкмоль/л)	Қан сарысуындағы Альбумин (г/л)	Протромбин индексі (%) Протромбин уақыты (с);МНО	Бауырлық энцефалопатия	Асцит
1	<34.5	>35.0	>60(1-3);<1.7	жоқ	жоқ
2	34.0-51.0	28.0-35.0	40.0-60.0 (4-6);1.7-2.2	I және II	Аздап, эпизодтық, оңай (емделеді) жұмсақ
3	>51.0	<28.0	<40.0(>6); >2.2	I және IV	Күшті, ішті кернеп тұрғады (емге нашар көнеді)

Баллдың жалпы
саны:

5-6

7-9

>9(10-15)

Бауыр

циррозының

ауырлық класы:

A(компенсациялық)

B(субкомпенсациялық)

C(декомпенсациялық)

Бауыр циррозы клиникалық ағымына қарай бөлінеді:

- **Жеделдеу цирроз (гепатит- цирроз)**- жедел гепатиттің фонында пайда болады, ұзақтығы 4-12 ай жедел гепатиттің циррозға өткенін көрсетеді (жиілігі 6,8%)
- **Тез үдейтін белсенді цирроз**-бауырдағы патологиялық процестің белсенділігі 3-ші дәрежеге өтіп порталды гипертензия мен бауыр жетіспеушілігіне тез әкеледі (жиілігі 10,8%)
- **Баяу үдейтін белсенді цирроз** –клиникалық белгілерінде белсенділік дәрежесі айқын білінбейді, биохимиялық және морфологиялық өзгерістер айқын емес порталды гипертензия мен бауыр жетіспеушілігі баяу дамиды. Өмір сүру уақыты 10 жылдан артық. (жиілігі 31,7%)
- **Сылбыр ағымда өтетін цирроз**-клиникалық ағымында белсенділігі білінбейді. Биохимиялық көрсеткіштерде қабыну белгілері жоқ. Морфологиялық өзгерістер әлсіз білінген, порталдық гипертензия баяу дамиды, бауыр жетіспеушілігі дамымайды. Өмір сүру уақыты 15 жылдан артық (жиілігі 34,5%).
- **Жасырын цирроз**- клиникалық, биохимиялық және морфологиялық белгілері байқалмайды. Порталды гипертензия мен бауыр жетіспеушілігі кездеспейді. (жиілігі 16,6%), өмір сүру уақыты шектелмеген.

Клиникалық көрінісі

- Бауыр циррозы синдромдармен білінеді:
- Ауру синдромы. Ол өт жолдарының дискенизиясы мен гепатоциттердің некрозының дамуы себепті пайда болады.
- Холестаз синдромы (сарғаю). Ол өттің өтуіне кедергінің бауырішілік өт жолдарында және бауырдың биллиарлық полюсында өттің бөлінуінің бұзылуы себепті дамиды.
- Порталды гипертензия синдромы. Ол клиникада қақпа венасында қысымның жоғарылауы себепті дамыған коллатералдық қан тамырларынан (өңештің төменгі бөлігінің веналарының кеңеюі, екіншілік геморрайдальдық түйіндердің) қан кетуі. Іштің бетінде кіндік маңынан шыққан коллатералды веноздық тармақтардың байқалуы (медуза басы белгісі), асцит пен спленомегалия дамиды. Спленомегалия гиперспленизм синдромымен білінеді.

Бауыр циррозының әртүрлерінің клиникалық ағымының ерекшеліктерін атап өтейік:

- Вирустық цирроздар көп жылдар бойы жасырын ағымда өтіп созылмалы гепатиттен ажыратуда қиындық туғызады, бірақ бұл науқастарда спленомегалия күшті білініп тұрақты сақталады. Кей жағдайларда аса жедел ағымда өтіп паренхиматозды сарғаю синдромымен білінеді. Вирусты цирроздың холестатикалық варианты ферменттердің жоғары белсенділігімен білініп үдемелі ағымда өтіп, дәрілік емге көнбейді.
- Аутоиммунды гепатиттен кейін дамыған цирроз - жас әйелдерде кездесіп, ол кезде вирусты маркерлер анықталмайды, бауырдан тыс ағзалардың аутоиммунды зақымдалуы қабаттаса келеді. Ауру ауыр ағымда белсенділігі жоғары дәрежеде өтіп бауыр жетіспеушілігіне, цитоллиз синдромына, паренхиматозды сарғаюға әкеледі. Бұл цирроздар ремиссияны бермейді.
- Алкогольді цирроз-науқастың жағдайы қанағаттанарлық болып дәрігерге келмейді, астеновегетативті синдром әлсіз білінеді. Аурудың ауыр клиникалық көрінісі кенеттен дамып, бауырлық синдромдармен қатар асқорыту жолы мен орталық жүйке жүйесінің зақымдалуымен қабаттаса жүреді.

Бауыр циррозының кеш клиникалық белгілеріне мыналар жатады:

- Телеангиоэктазиялар, алақындық эритемалар, тырнақтардың ағаруы мен барабан таяқшаларының пайда болады. Көбіне биллиарлық циррозда кездеседі. Сонымен қатар, геморрагиялық диатездер кездеседі, лас, сұрғылт түсті терінің пайда болуы байқалады. Кеш белгілерге эндокринді бұзылыстар жатады.

Бауыр циррозының емі

- Емдік түзім
- Емдік диета
- Вирусқа қарсы ем
- Иммунодепрессивті ем
- Иммуномодульдеуші ем
- Метаболиялық және коферментті ем
- Витаминдермен ем
- Дезинтоксикациялық ем
- Бауыр циррозының негізгі көріністерінің емі.

- Бауыр циррозының патогенетикалық базисті емі- вирусқа қарсы иммунодепрессивтік және иммуномодульдеуші емнен тұрады.
- Этиологиялық вирусқа қарсы ем вирустың репликациялық фазасында жүргізіледі. Гепатит вирусының репликациялық фазасының маркерлері болып: науқастың қанында HbeAg, бауыр биоптатында HbsAg табылады;
Вирус бөлшектерінің репликациясын басу үшін келесі вирусқа қарсы дәрілер қолданылады:
- Интерферондар
Көп жағдайда интерферондар цитокиндермен бірге қолданғанда жақсы нәтиже береді.
- Интерлейкиндер- иммундық реакцияның медиаторлары мен модуляторлары болып табылады. Вирусты гепатиттің созылмалы түрлерін емдеуде интерлейкин-2 пайдаланылады.
- Аденин-арабинозид (видарабин)- HbsAg жойылуын шақыратын вирусқа қарсы дәрі.
- Флуороарабинозид созылмалы вирустық гепатитті емдеуде қолданылады.

Иммунодепресантты ем:

- Глюкокортикоидтық дәрмек;
- Гормональды емес иммунодепресанттар.
- Преднизолон- алғашқы тәуліктік дозасы 20-30мг.Өршу белгілері пайда болса,оның дозасын ұлғайтады.Аурудың белсенділігін көрсететін биохимиялық тесттер қалыпты деңгейге жеткен соң дәрінің дозасын 10-15мг-ға дейін төмендетіп (ұстамалы дозасы) 8-10ай бойы береді.Эффектісін күшейту үшін азатиопирин 100-150мг тәулігіне 3-6 айдан көп уақыт береді.
- Иммунды жүйенің жұмысын реттеу үшін тимус дәрмектері: тималин, натрий нуклеинаты, D-пеницилламин қолданылады. Фиброзды тінің дамуын тежеу барысында метотрексат, урсодезоксихолий қышқылы, азатиоприн береді.

- Урсодезоксихолий қышқылы алғашқы тәуліктік дозасы 12-15мг, бірнеше айдан бірнеше жылға дейін қолданады. Ем нәтижесінде қанда билирубин,холестерин,сілтілі фосфатаза,аминотрансфераза, ү-глутамилтранспептидаза, IgM және тері қышынуы азаяды немесе жоғалады.
- Азатоиприн 100мг преднизолонмен қоса 10-15мг дозасында қолдану ұсынылады.
- Циклоспорин (сандиммун) 3-5 мг тәуліктік дозада бірнеше ай бойы қолданады.
- Колхицин 1-1,2 мг тәулігіне 1,5-2 жыл бойына тағайындалады.
- D-пеницилламин- тәуліктік дозасы 300-600-ден 900 мг-ға дейін, нәтижеге қол жеткізген соң 150-200мг-ға дейін төмендетіледі.
- Глюкокортикойдтар- 10-15мг тәуліктік дозада қысқа курстармен ұсынылады.
- Хлорамбуцил 0,5-4,0 мг –ға дейінгі тәуліктік дозада бірнеше ай қолданылады.

Бауыр циррозындағы ісіктік асциттік синдромның емдеу схемасы

- Асциті бар науқасқа екіншілік гиперальдестеронизм дамымауы үшін төсектік режим тағайындайды. Күнделікті тәуліктік диурез, тәуліктік ішілген сұйықтық көлемі, артериалдық қысым, тамыр соғысының жиілігі, дене салмағы бақыланып отырады және лабораториялық көрсеткіштер электролиттік көрсеткіштер, қандағы альбумин, зәр қышқылы, креатининнің мөлшерін бақылап отыру қажет.

Асцит кезіндегі емдәм

- Жануарлық белокты шектеу 40-50г-1 тәулікте;
- көмірсу 300-400-1 тәулікте г;
- май 80-90г-1 тәулікте;
- тұз 0,5-2г1 тәулікте; тұссыз стол №7.
- су 0,5-1 л.

Егер бір апта ішінде төсектік режим сақталып, тұссыз емдәм қолданған кезінде тәуліктік диурез 0,5 және науқас 2кг дене салмағын жоғалтса келесі қадам- зәр айдағыш заттармен емді жалғастырамыз.

Зәр айдау терапиясы

- Альдестерон антагонистері: верошпирон, альдактон, спиронолактон тағайындайды. Бүйректің дистальды иілген каналшаларына және қыртысты қабаттағы зәр жинайтын түтікшелерге әсер етеді. Нәтижесінде Na- дын кері сорылуы тежеліп, К-ды сақтау артады. Альдактон 150-200 мг – тәулігіне-7-10 күн. Дозасын 75-100ға дейін төмендетіп ол ұстамалы дозаны айлап, жылдап қажеттілігіне қарай береді. Бауыр жетіспеушілігінде оның дозасын 50-75мг-ға дейін төмендетеді. Әсері нашар білінгенде фуросемид қосады (40-80мг тәулігіне) 2-3 апта бойы. Емге нашар көнетін асцит синдромында бұл дәрілерді қосарлата береді:
- фуросемид 80мг+гипотиазид 100мг+альдактон 200мг;
- фуросемид 80мг+бринальдакс 40мг+альдактон 200мг;
- фуросемид 80мг+ оксодолин 100мг+ альдактон 200мг;

Қорытынды

- Бауыр циррозы – қазіргі таңда әлемдегі ең қиын аурулардың бірі болып келеді . Себебі аурудан жазылу мүмкіндігінің болмауы және ауруға шалдыққан науқастардың көп ұзамай қайтыс болуы. Бауыр циррозынын алдын алу өте маңызды мәселе болып табылады . Халыққа барша алдын алу шараларын , диета , алкогольден бастарту , белсенді өмір ұстанымын қадағалаудың маңызын түсіндіру қажет.

Назарларыңызға рахмет

Алматы 2017