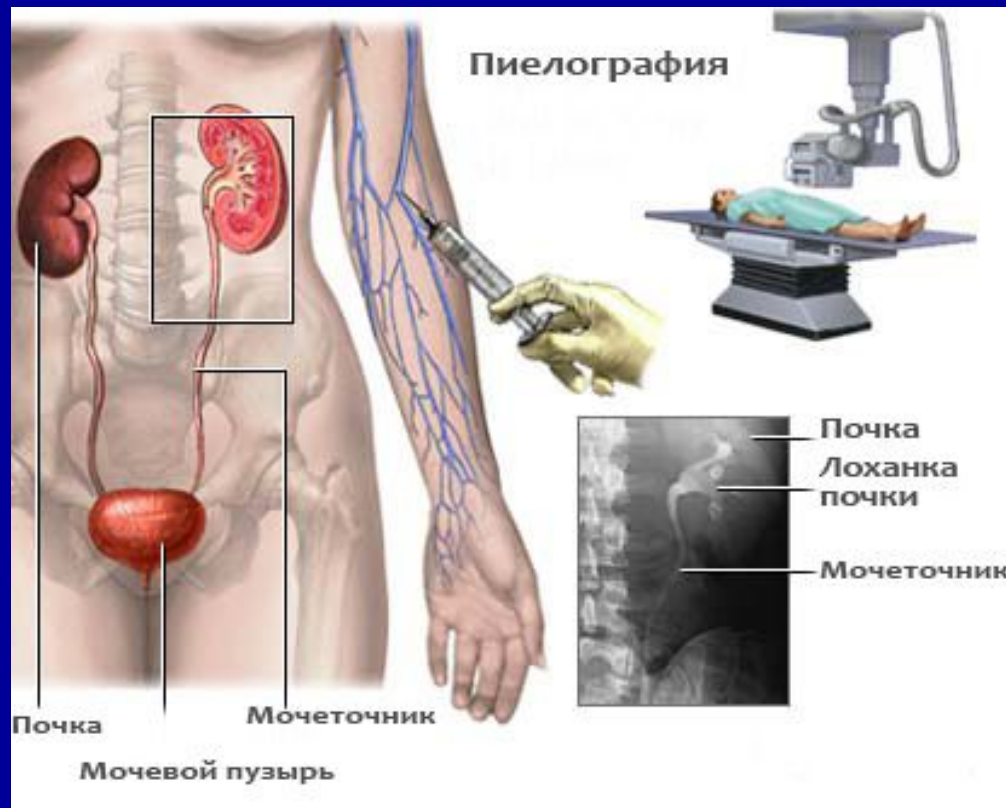
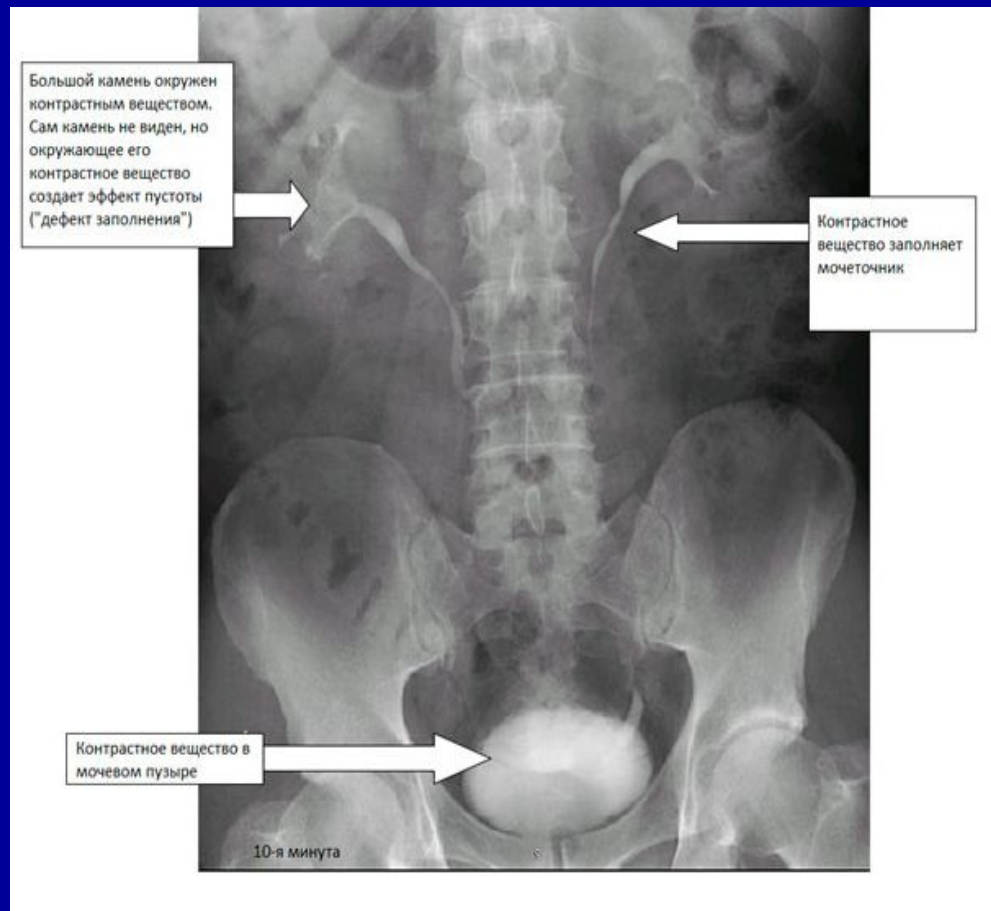
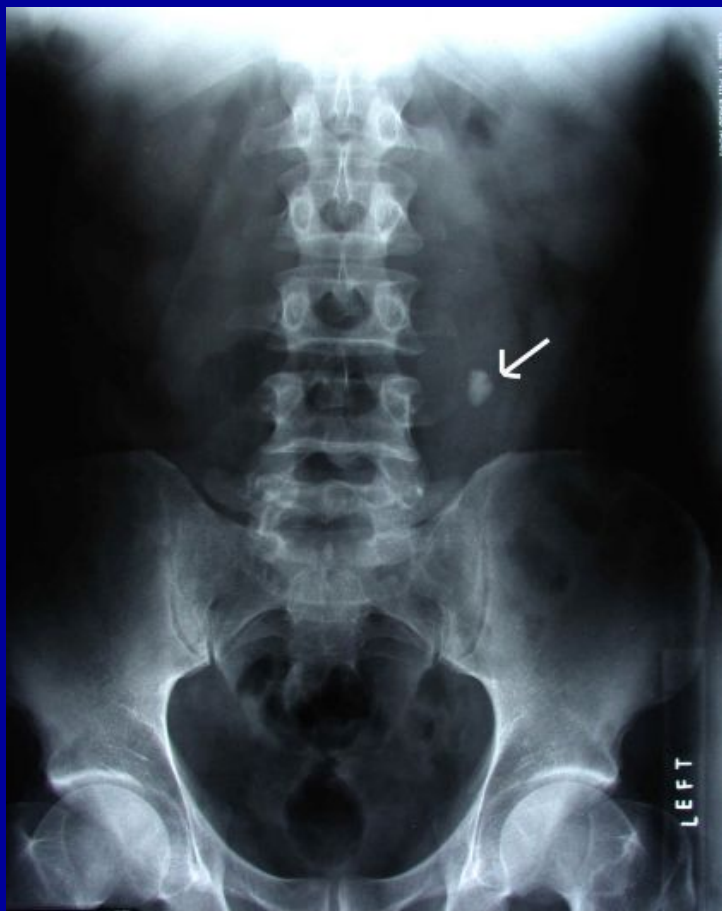

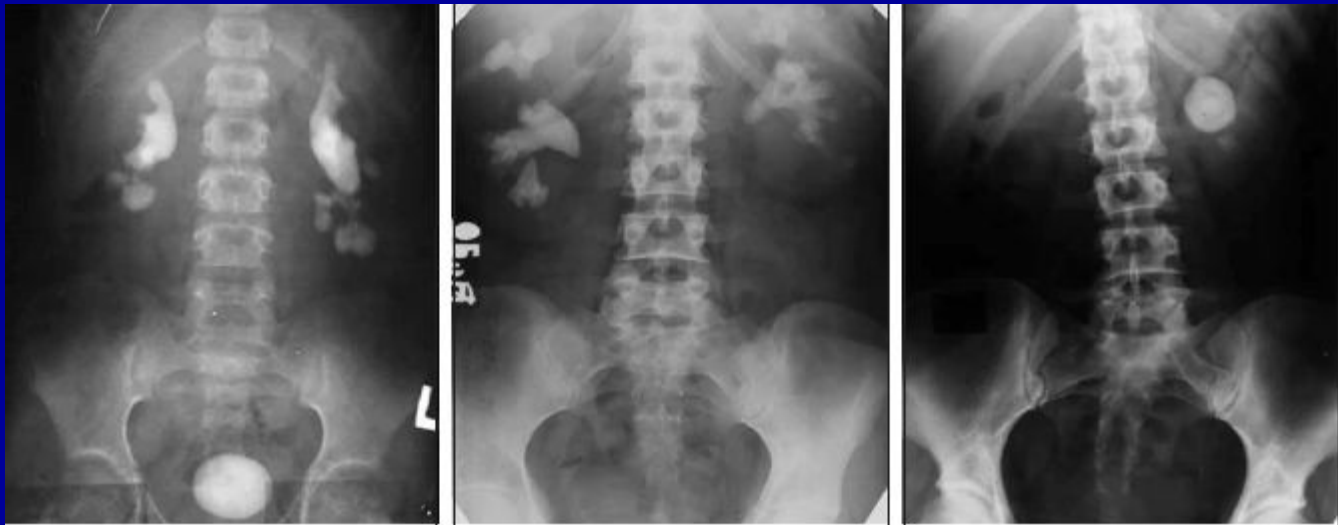Рентгенодиагностика заболеваний почек и мочевыделительных путей



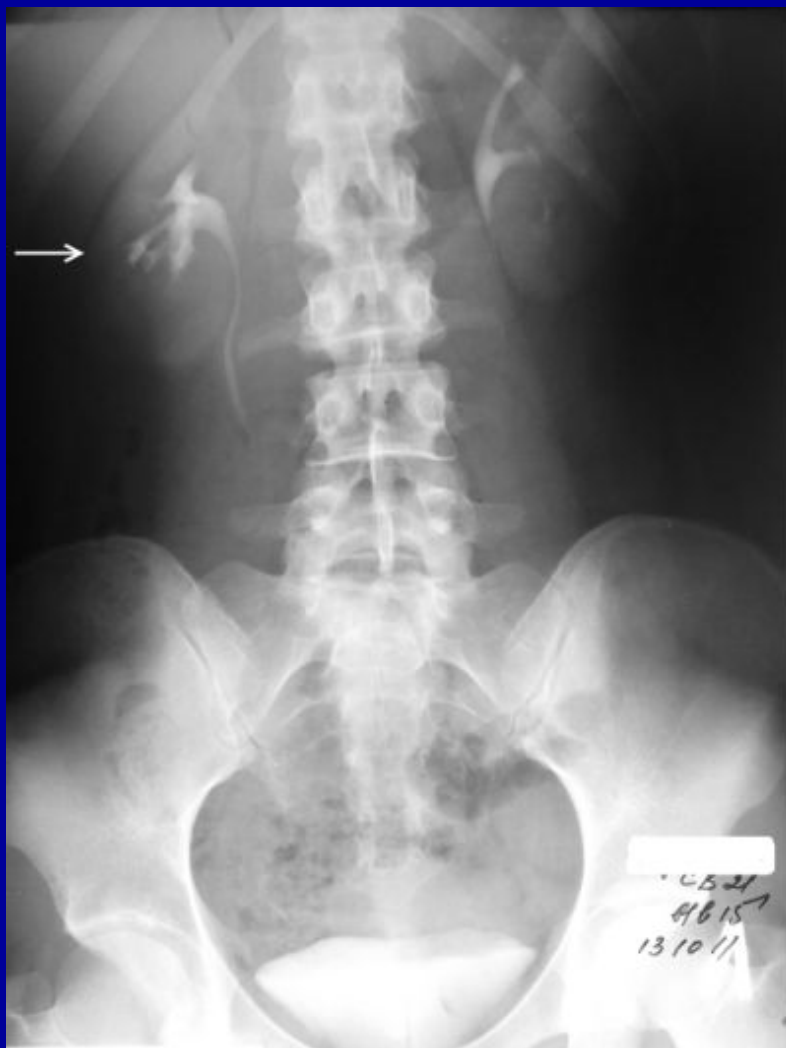- Что показывает рентген почек с введением контрастного вещества ?
- Что показывает обзорная урограмма ?
- Что такое внутривенная урография с контрастом ?
- Как делают рентгеноконтрастное исследование мочевых путей ?
- Что такое ретроградная уретерография?
- Что такое кт урография, цистография, уретерография?
- Подготовка к рентгену мочевыделительной системы
- Примерная схема рентгенодиагностики мочевых путей и расшифровка результатов лучевой диагностики - рентгене, МРТ, КТ, УЗИ,



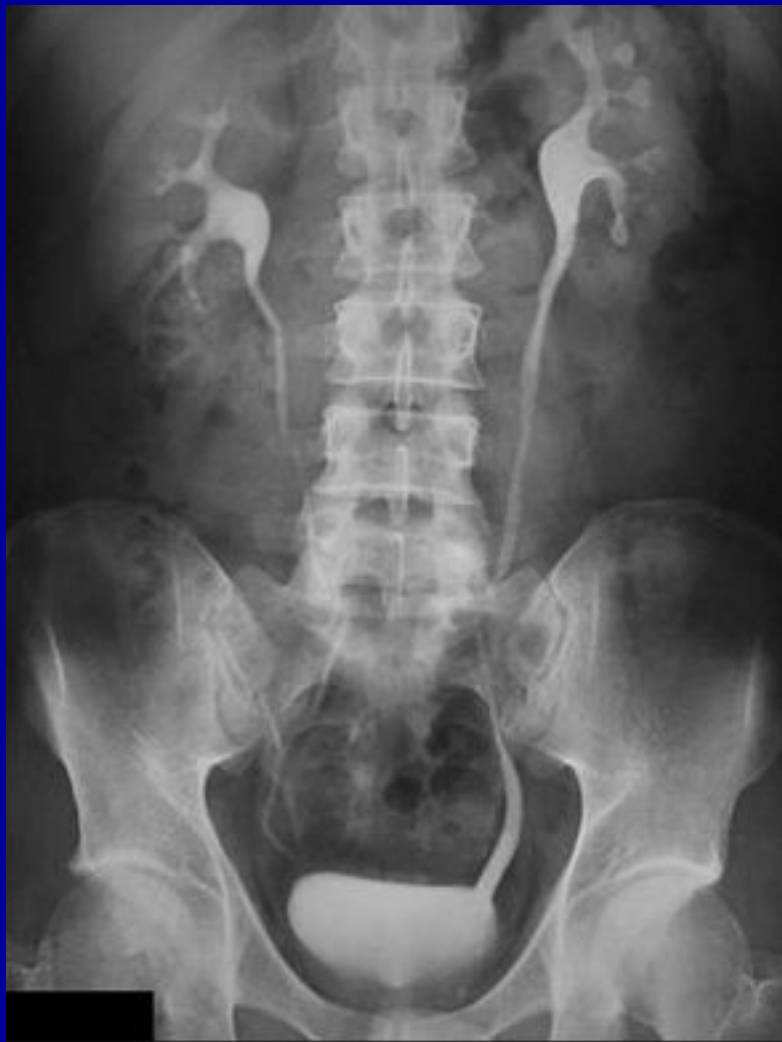- Обзорная урография проводится без контраста. При ней делают снимок области расположения органов мочевыделительной системы. Снимок показывает следующие патологические состояния: камни лоханки и уретры; опущение или смещение почки; удвоение или гипоплазию (недоразвитие) почек. Обзорный снимок также позволяет исключить наличие свободного газа в брюшной полости. Такие данные свидетельствуют об экстренной патологии – перфорации (разрушении) стенки кишечника. С помощью обследования хирурги решают, нужна ли операция по удалению камней в почках или можно лечить патологию консервативными препаратами



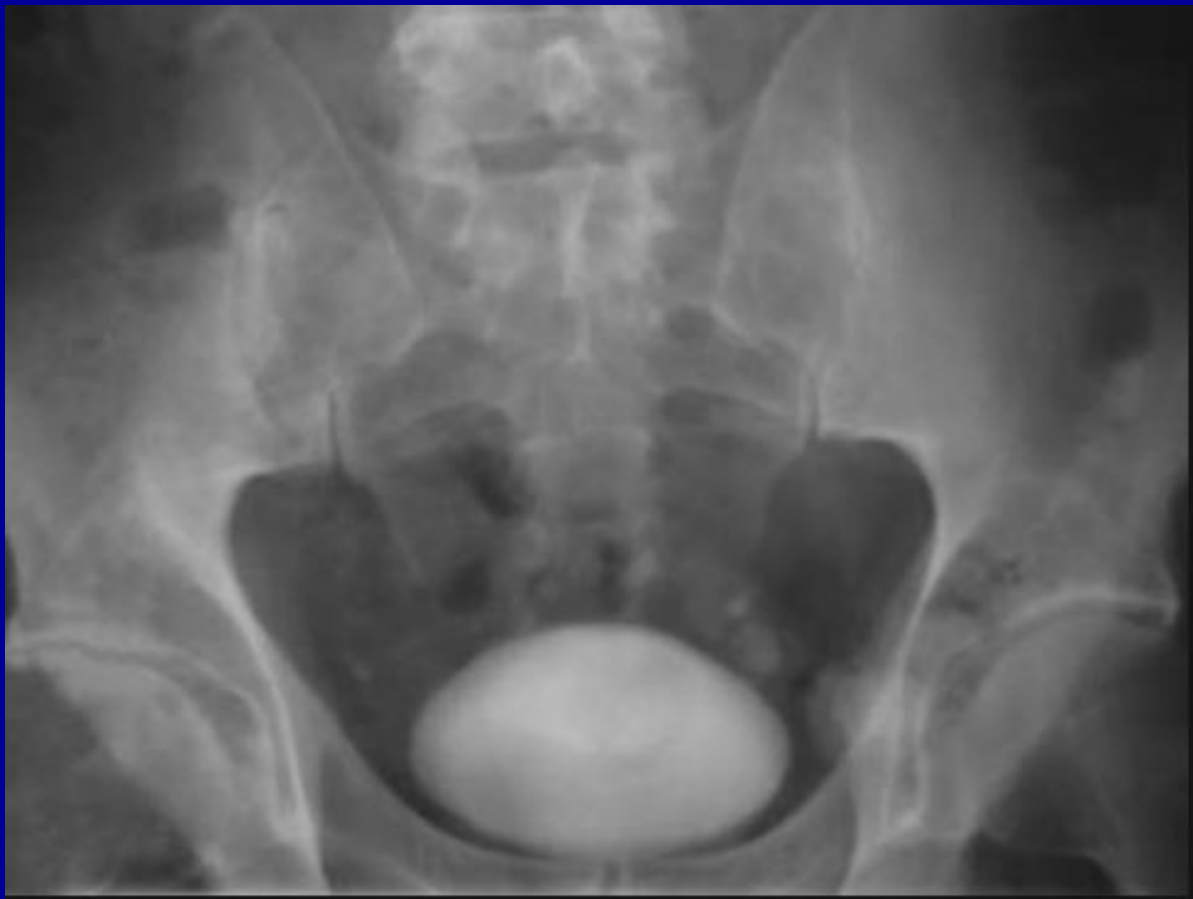- Что такое внутривенная урография с контрастом
- На 7-й минуте контраст только попадает в лоханку .



На 15-й минуте достигается тугое наполнение лоханок и уретры, что позволяет проследить состояние чашечек, лоханок, ход и положение мочеточников.



На 30-й минуте рентгенография почек отражает состояние мочевого пузыря. Среди врачей метод получил еще несколько специфических названий – в/в урография (внутривенная), внутривенный экскреторный рентген.

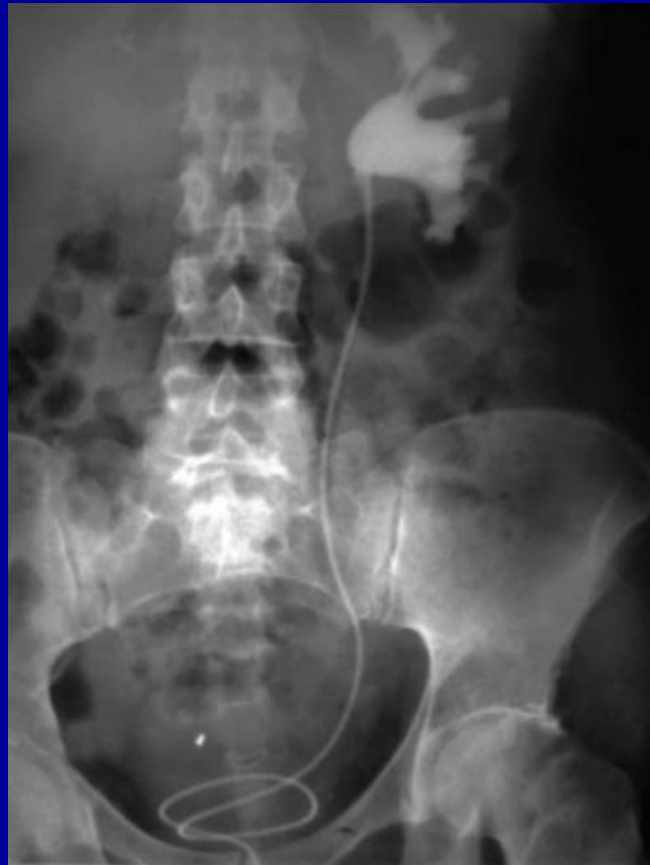

Что такое ретроградная урография?

Ретроградная уретерография – рентгенологический метод диагностики болезней мочевых путей при подозрении на конкременты (камни), опухоли и другие образования по ходу уретры (мочевыделительного канала).

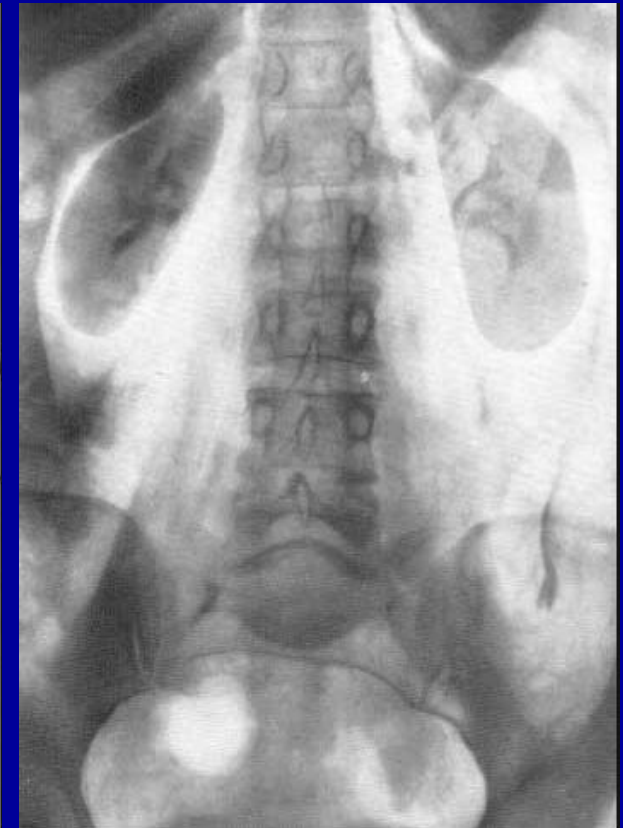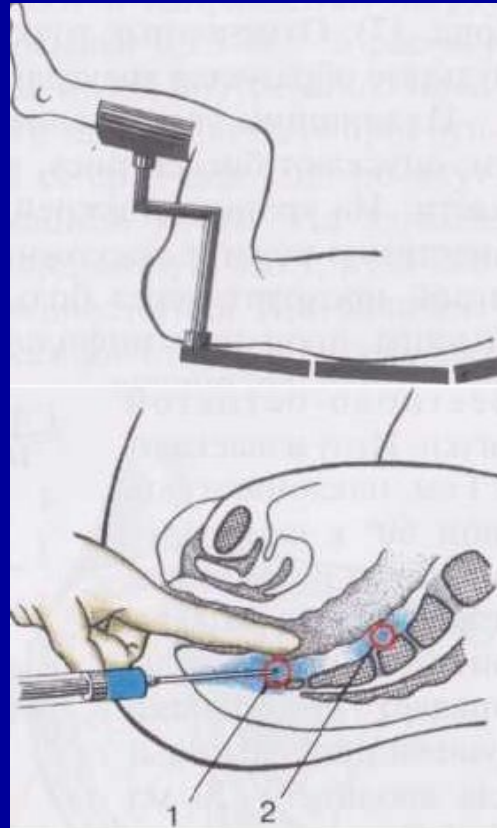
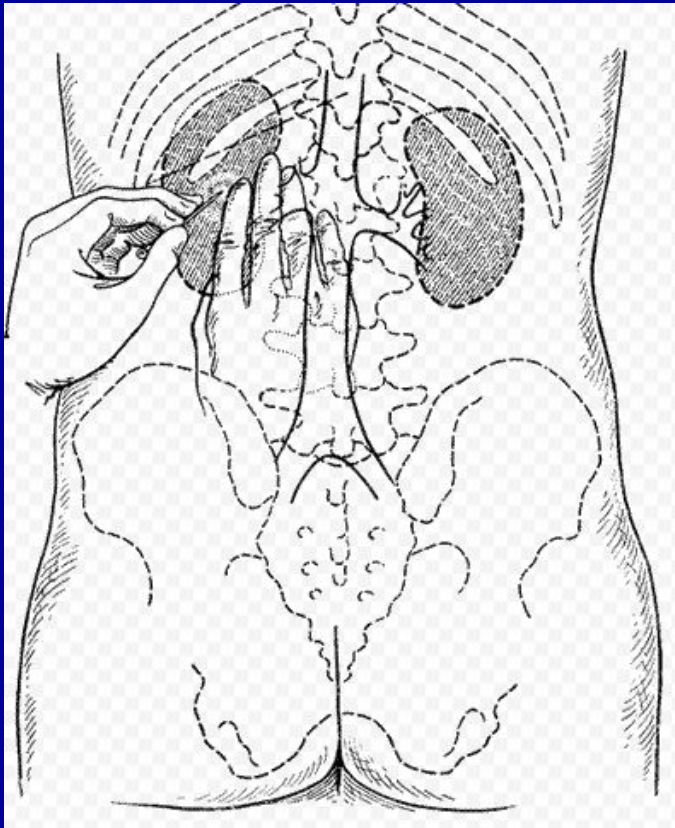
Как делают ретроградную уретерографию?

Катетер вводится через мочевые пути; через него подается контрастное вещество; больной принимает положение Фовлера (лежа на спине); через 30 секунд производится рентгенография. 25-30 секунд достаточно для заполнения контрастом мочеточника.



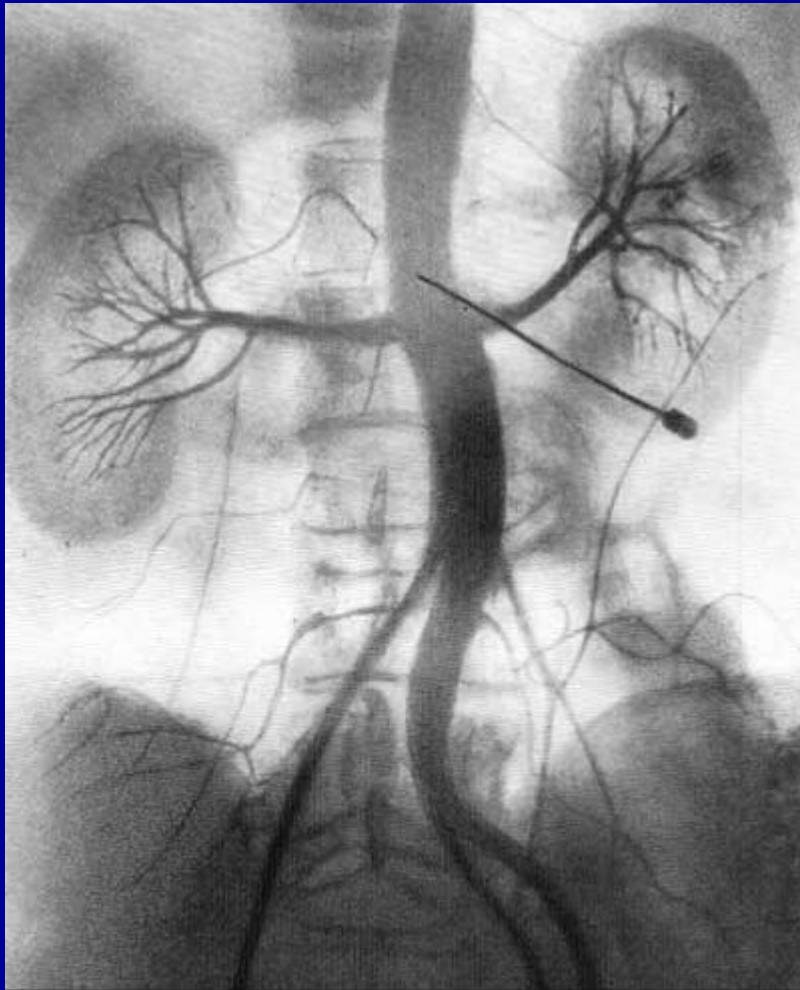
Пневморен и пневморетроперитонеум.

Преимущества пневморетроперитонеума в его безопасности, простоте и в том, что он дает возможность получить на рентгенограмме одновременно изображение обеих почек. Рекомендуется вводить не воздух, а кислород, который легко поглощается гемоглобином, образуя оксигемоглобин. При распознавании опухолей и кист почек, опухолей надпочечника и забрюшинного пространства, равно как и почечных аномалий, пневморетроперитонеум позволяет получить ценные данные, особенно в комплексе с пиелографией.



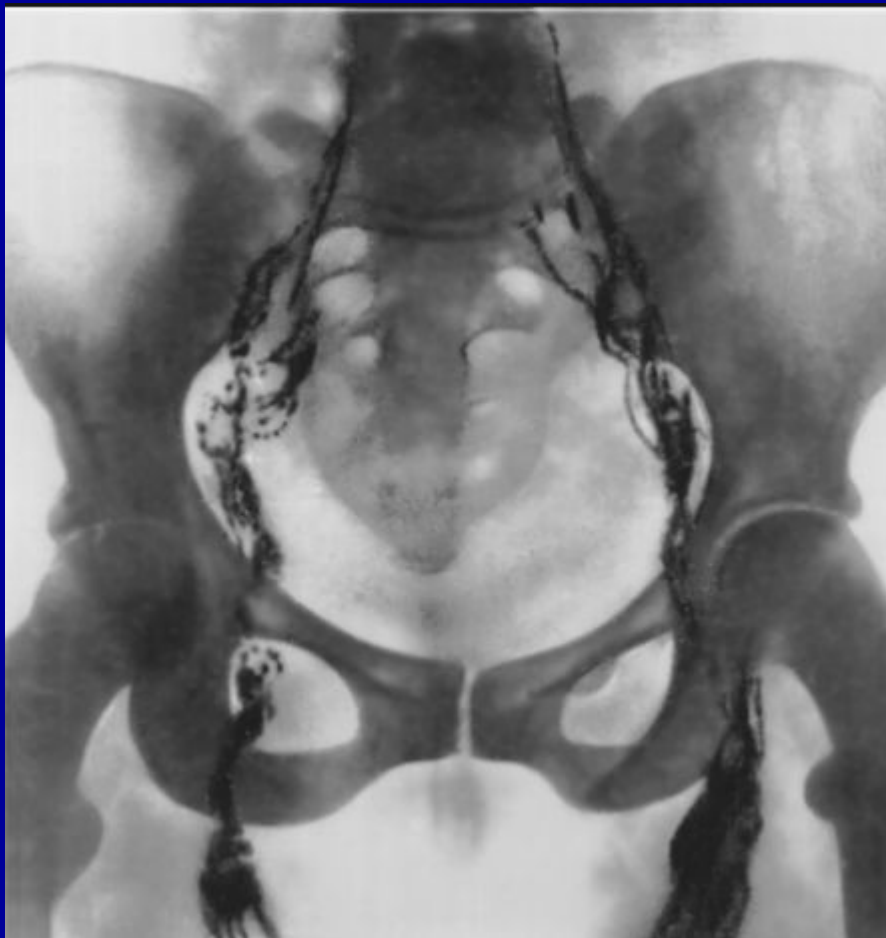Ангиография почек.

Почечную ангиографию можно применять для диагностики аномалий, опухолей и кист почек. Скопления контрастной жидкости в виде пятен и избыточная разветвленность мелких сосудов считаются признаком опухоли; округлый бессосудистый участок свидетельствует о наличии кисты почки, отсутствие магистральных сосудов почки — об их атрезии и врожденной аплазии почки.



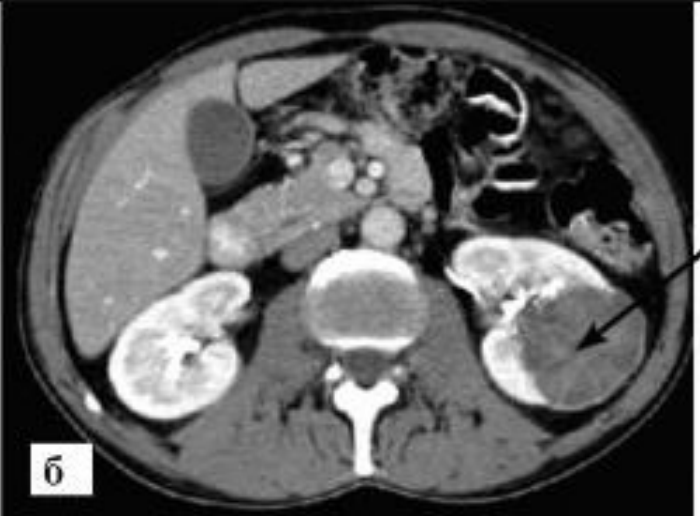
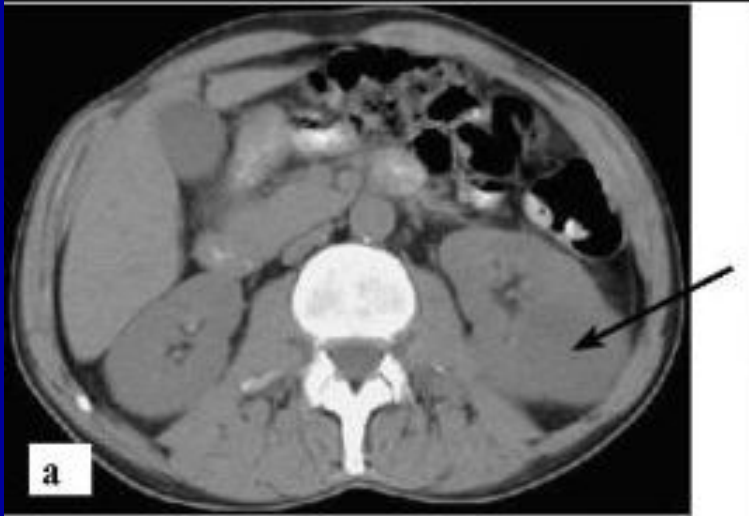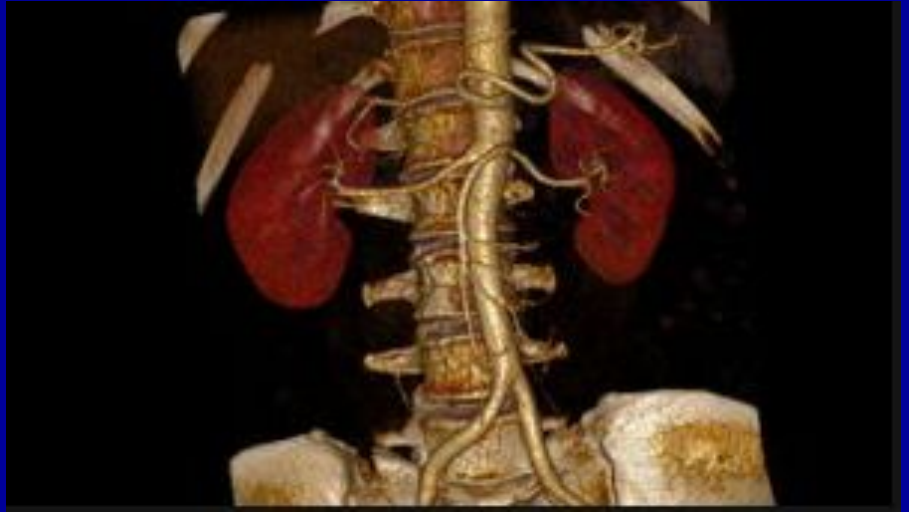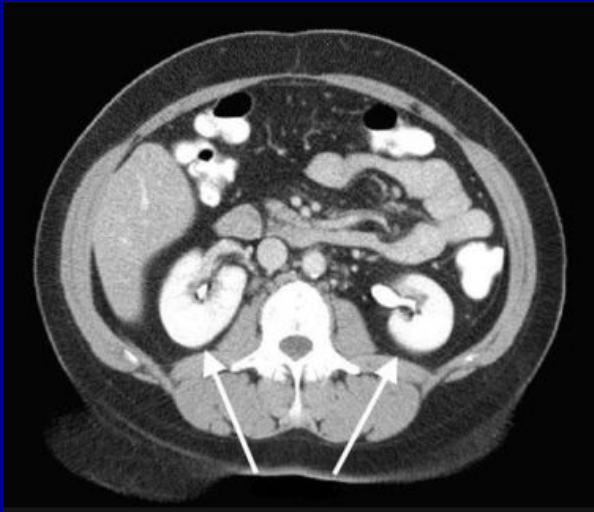Лимфография

Для выявления метастазов злокачественных новообразований органов мочеполовой системы — яичек, простаты, мочевого пузыря, почек — в паховых и забрюшинных лимфатических узлах применяется лимфангиография.



Компьютерная томография

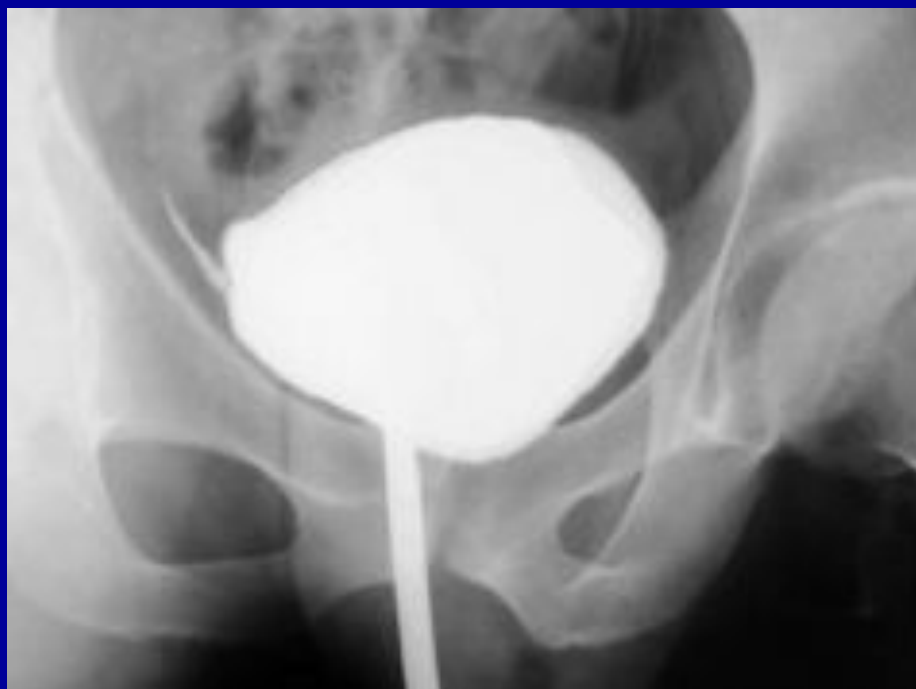- КТ имеет множество преимуществ:
- Высокая информативность.
- Редкий метод обследования может сравниться по информативности с томографией.
- Он позволяет выявлять заболевания на самых ранних стадиях
- . Без боли и наркоза.
- Никакого вмешательства в организм не происходит.
- Это не больно и не опасно, болезненные ощущения могут быть связаны только с самой болезнью и состоянием пациента.
- Маленькая вероятность ошибки.
- МРТ, как и КТ, имеет высокую точность, но в случае с МРТ вероятность смазанной картины чуть выше, поскольку аппарат чувствительнее к движениям пациента. Металлические предметы не играют существенной роли. Пациенты с металлическими шунтами и протезами могут беспрепятственно пройти эту процедуру.
- Нет никаких побочных эффектов. После процедуры не должно возникнуть никаких осложнений.
- К недостаткам КТ почек можно отнести относительную небезопасность рентгеновского излучения. В допустимых дозах вреда организму оно не наносит. Частота проведения процедуры определяется врачом в зависимости от тяжести состояния пациента. В редких случаях на контраст возникает аллергия. Однако это явление нечастое, врачи тщательно следят за тем, как пациент переносит введение вещества.



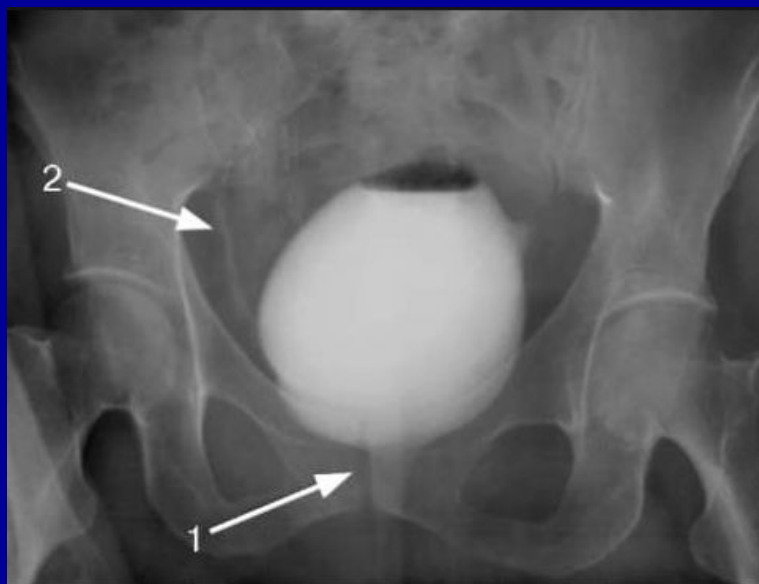
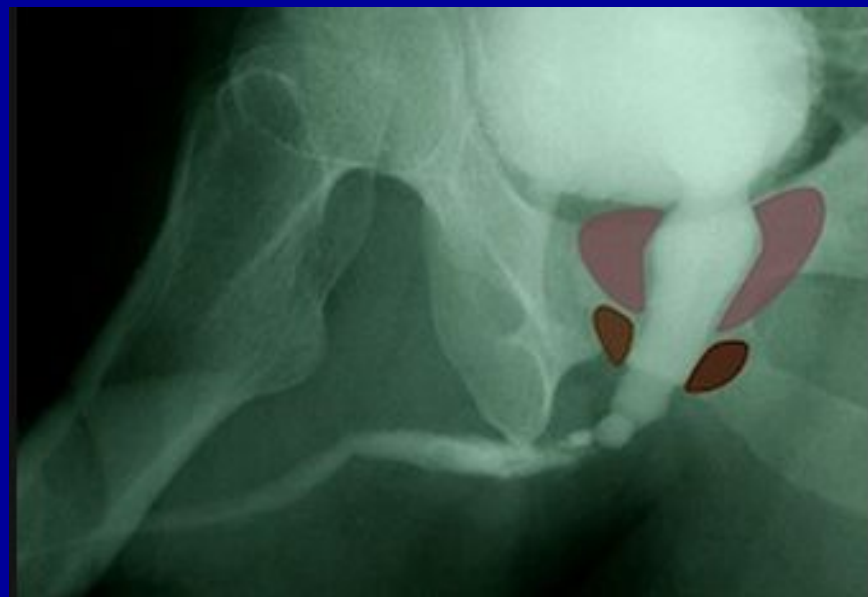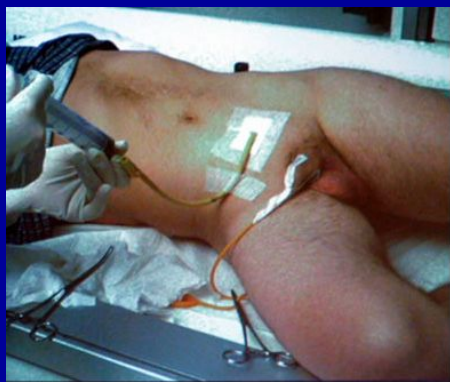
цистография

При наполнении мочевого пузыря контрастом можно получить на рентгеновском снимке изображение его полости. Этот метод называется цистографией.

В норме пузырь, наполненный контрастным веществом, имеет округлую форму; плотность контрастной среды одинакова. Контуры пузыря ровные



уретрография



Подготовка пациента к исследованию

- Подготовка к рентгенологическому исследованию почек отличается у разных врачей-рентгенологов. Наиболее простая методика включает следующий перечень процедур: очищение кишечника достигается клизмами утром (за 2-3 часа до обследования) и вечером; ограничение потребления жидкости позволяет увеличить плотность мочи и повысить контрастность исследования; рентгеноконтрастные препараты обладают диуретическим эффектом, поэтому наполнение мочевого пузыря водой противопоказано. Для очищения желудочно-кишечного тракта могут применяться фармацевтические препараты: фортранс, эспумизан. Их дозировку и кратность приема должен назначать врач.

Примерная схема рентгенодиагностики мочевых путей и расшифровка результатов

- Современная рентгенодиагностика болезней почек строится на использовании обзорной и внутривенной урографии. Примерная схема описания снимка врачом-рентгенологом:
- Расположение и размеры почек.
- Локализация органов на ортостатических снимках (лежа и стоя). Оценка заполняемости анатомических структур контрастом.
- Изучение размеров лоханки, уретры и мочевого пузыря.
- Выявление участков сужения и патологических образований. Определение состояния органов на всех минутных снимках. Выявление наполняемости мочевого пузыря на 30-й минуте.

- В заключение следует сказать, что рентген почек назначается только по показаниям, когда у пациента острая боль поясницы или другая серьезная патология. Рентгенодиагностика с контрастным веществом может вызвать раздражение слизистых оболочек мочевых путей.