

ПРЕЖДЕВРЕМЕННОЕ ПОЛОВОЕ СОЗРЕВАНИЕ (ППР)

**Кафедра эндокринологии
ФПК и ППС**

**Зав.каф., д.м.н. профессор:
Л.А.Иванова**

**Докладчик асс. к.м.н.:
Л.С. Малыгина**

Критерии ППС (появление

вторичных половых признаков по шкале Таннера,

1 стадия – допубертатные размеры)

- ВПП у девочек - Ма2 (небольшое возвышение железы и соска)
— до 8 лет (N от 8 до 13 лет)
- ВПП у мальчиков - объем яичка более 4 мл, диаметр по длиннику - более 2,5 см
— до 9 лет (N от 9 до 14 лет)

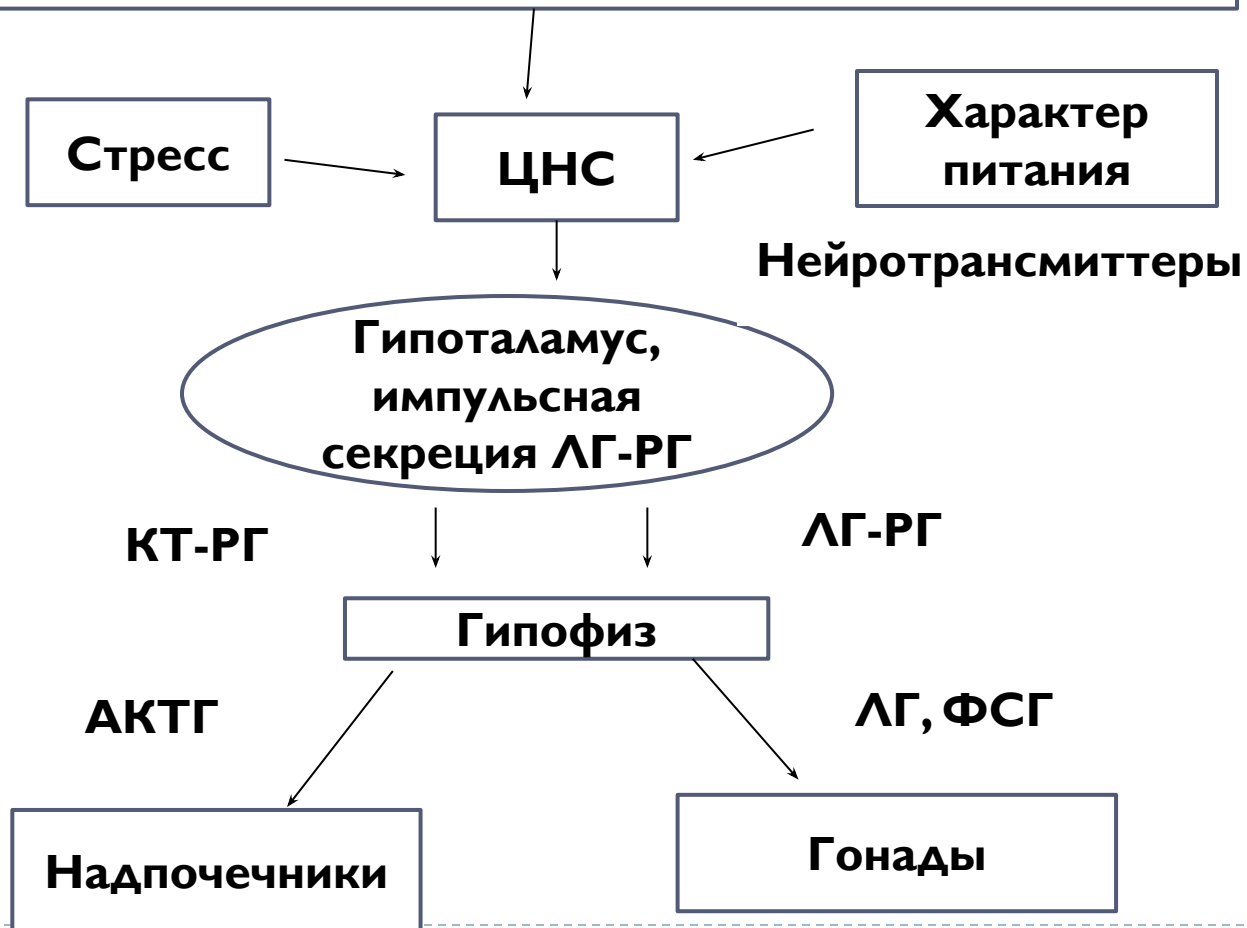


Распространенность

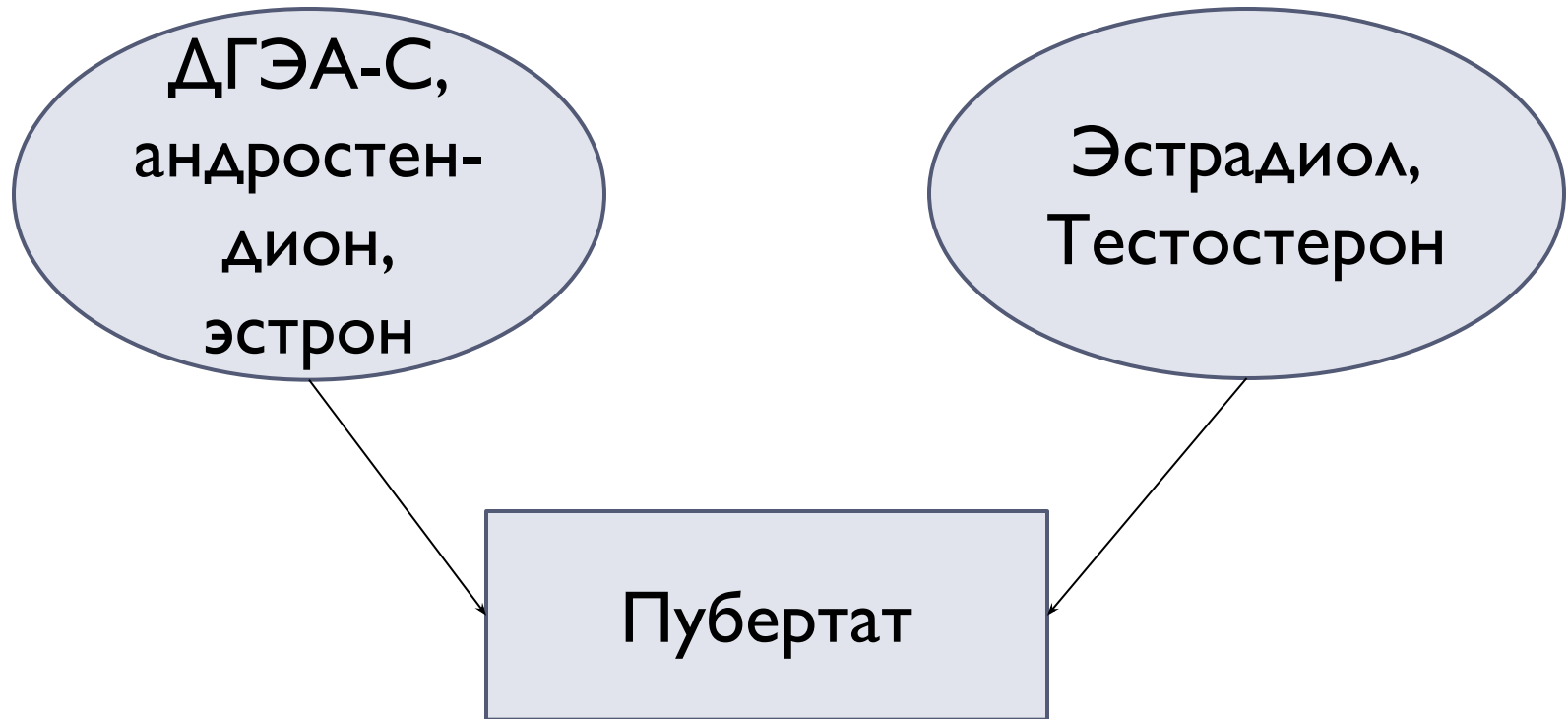
- **Девочки:**
 - до 2-х лет - 0,5 случаев на 10.000
 - 2 – 4 г - 0,05 случаев на 10.000
 - 5 – 8 л – 5 случаев на 10.000
- **Мальчики** – не превышает 0,05 случаев на 10.000 (ниже чувствительность гонадотрофов к ЛГ-РГ)

Схема регуляции пубертата

Наследственность (генетически детерминированная программа пубертата)



Продолжение



КЛАССИФИКАЦИЯ ППС (рабочий вариант)

I. ИСТИННОЕ, ГОНАДОТРОПИНЗАВИСИМОЕ ППС (преждевременная активация импульсной секреции гипоталамического пульсового генератора Гн-РГ, повышающего секрецию гонадотропных гормонов: ЛГ и ФСГ)

1. *Идиопатическое* (у девочек 90%)

2. *Церебральное* :

- Опухоли ЦНС (гамартомы гипоталамуса, глиомы зрительного тракта и третьего желудочка, пинеаломы)

- **неопухолевого генеза** (арахноидальные кисты третьего желудочка, гидроцефалия, родовая травма, энцефалиты, менингиты, токсоплазмоз, облучение ЦНС, хирургическое вмешательство)
- **при врожденных синдромах** (нейрофиброматоз I типа, туберозный склероз, синдромы Рассела-Сильвера, Ван Вика-Грумбах – при некомпенсированном первичном гипотиреозе)

3. ППС при длительном воздействии половых гормонов (позднее лечение ВДКН – эффект адренархе)




II. ЛОЖНОЕ, ГОНАДОТРОПИНнеЗАВИСИМОЕ ППС

(гормонпродуцирующие опухоли, кисты, гиперплазия коры надпочечников и другие формы избыточности половых гормонов)

- А. У мальчиков: - ХГЧ-секретирующие опухоли краниальной и экстракраниальной локализации
 - опухоли яичек (лейдигомы)
 - опухоли надпочечников (андростеромы)
 - ВДКН (дефицит 21-, 11 β -гидроксилазы)
 - тестотоксикоз (автономная активация стероидной и фертильной функций яичек, а-д тип наследования)
-



-
- Б. У девочек:
 - опухоли яичников (гранулезоклеточные, овариальные карциномы)
 - опухоли надпочечников (кортикоэстромы)
 - овариальные фолликулярные кисты
 - синдром Мак Кьюна – Олбрайта – Брайцева (**автономная**, вследствие спорадической мутации в раннем эмбриональном периоде, **секреция эстрогенов** в крупных персистирующих фолликулах, с преобладанием менструального синдрома)
-
- 

III. НЕПОЛНЫЕ ФОРМЫ ППС

1. *Ускоренное телархе* (до 2-х лет, после 3-х лет «телархе-вариант» мягкого торпидного течения ИППС)

2. *Ускоренное пубархе* (оволосение лобка, реже, лобковое и аксиллярное оволосение)




Методы диагностики

ЛАБОРАТОРНЫЕ ИССЛЕДОВАНИЯ:

I. Определение содержания половых гормонов

- У мальчиков при всех формах заболевания Тестостерон \uparrow , при истинном ППС коррелирует со стадией достигнутого пубертата
- При тестотоксикозе и опухолях яичек уровень Т соответствует половозрелому возрасту
- У девочек при ИППС – уровень эстрадиола при однократном определении может не превышать препубертатных значений
- При МОБ концентрация эстрадиола может быть 1000 пмоль/л, однако, в период регресса овариальных кист, уровень эстрадиола вновь снижается до препубертатных значений



-
- **2. Определение содержания ДГЭА-С:**
 - При андрогенпродуцирующих опухолях надпочечников концентрация ДГЭА-С ↑↑↑ очень высока и не подавляется в ходе дексаметазонового теста
 - При ускоренном адренархе концентрация ДГЭА-С высока, но остается в пределах пубертатных значений
-
- 

□ 3. **Определение концентрации 17-ОН-Р:**

При классической форме ВДКН значительно повышена концентрация 17-ОН-Р, которая понижается до нормальных значений при назначении дексаметазона

- При неклассической форме 21-гидроксилазной недостаточности – базальный уровень 17-ОН-Р может быть в норме, но увеличивается более чем в 4-5 раз в ответ на введение синактена



Базальный уровень гонадотропинов

- При ИППС соответствует наступлению пубертатного возраста
 - При ложном ППС – низкие
 - Однократное определение ЛГ и ФСГ малоинформативно в дифференциальной диагностике (перекрест этих показателей при гонадотропинзависимых и негонадотропинзависимых формах ППС)
 - При ХГЧ-секретирующих опухолях – высокий ЛГ и ХГЧ
 - **Определение содержания ХГЧ**
 - Концентрация гормона в десятки раз превышает нормальные значения при **ХГЧ-продуцирующих опухолях**
-



Уровень половых гормонов

- **Тестостерон у мальчиков**

- – повышен при ИПСС
- - при опухолях яичек очень высокий
- - при тестотоксикозе - пубертатный, иногда очень высокий

- **Эстрадиол у девочек**

- - ИППС – пубертатный уровень
- - гранулезо-клеточные опухоли яичников – высокий
- - фолликулярные кисты яичников – может быть как высокий, так и низкий в зависимости от размера кист



Тест с аналогом ЛГ-РГ депо

- **Протокол исследования:**
 - Забор крови на ЛГ и ФСГ до пробы
 - В/м вводится 0,5 мл аналога ЛГ-РГ (декапептила)
 - Через 1 и 4 ч повторное исследование ЛГ, ФСГ
 - При ИППС ЛГ больше 10 мЕд/мл
 - При ложном (периферическом) ППС – отсутствие реакции)
 - У детей с неполными формами ППС – ответ соответствует препубертатным нормам
 - При ХГЧ-продуцирующих опухолях – высокий исходный уровень ЛГ не изменяется в пробе
 - При фолликулярных кистах у девочек может быть пубертатное повышение ФСГ
-



ИНСТРУМЕНТАЛЬНЫЕ ИССЛЕДОВАНИЯ:

- I. Rg кистей рук для определения КВ
- Костное созревание отражает степень воздействия половых гормонов на костную ткань. У больных с неполными формами ППС КВ не опережает хронологический
- Значительное ускорение КВ характерно для гипоталамических гамартом, тестотоксикоза, ВДКН, для андрогенсекретирующих опухолей надпочечников и при некоторых опухолях ЦНС (астроцитомы, герминомы)



-
- 2. МРТ или КТ:
 - Гипоталамические гамартомы визуализируются только при МРТ
 - Для ХГЧ-секретирующих гермином патогномичным признаком считают активное накопление контрастирующих веществ

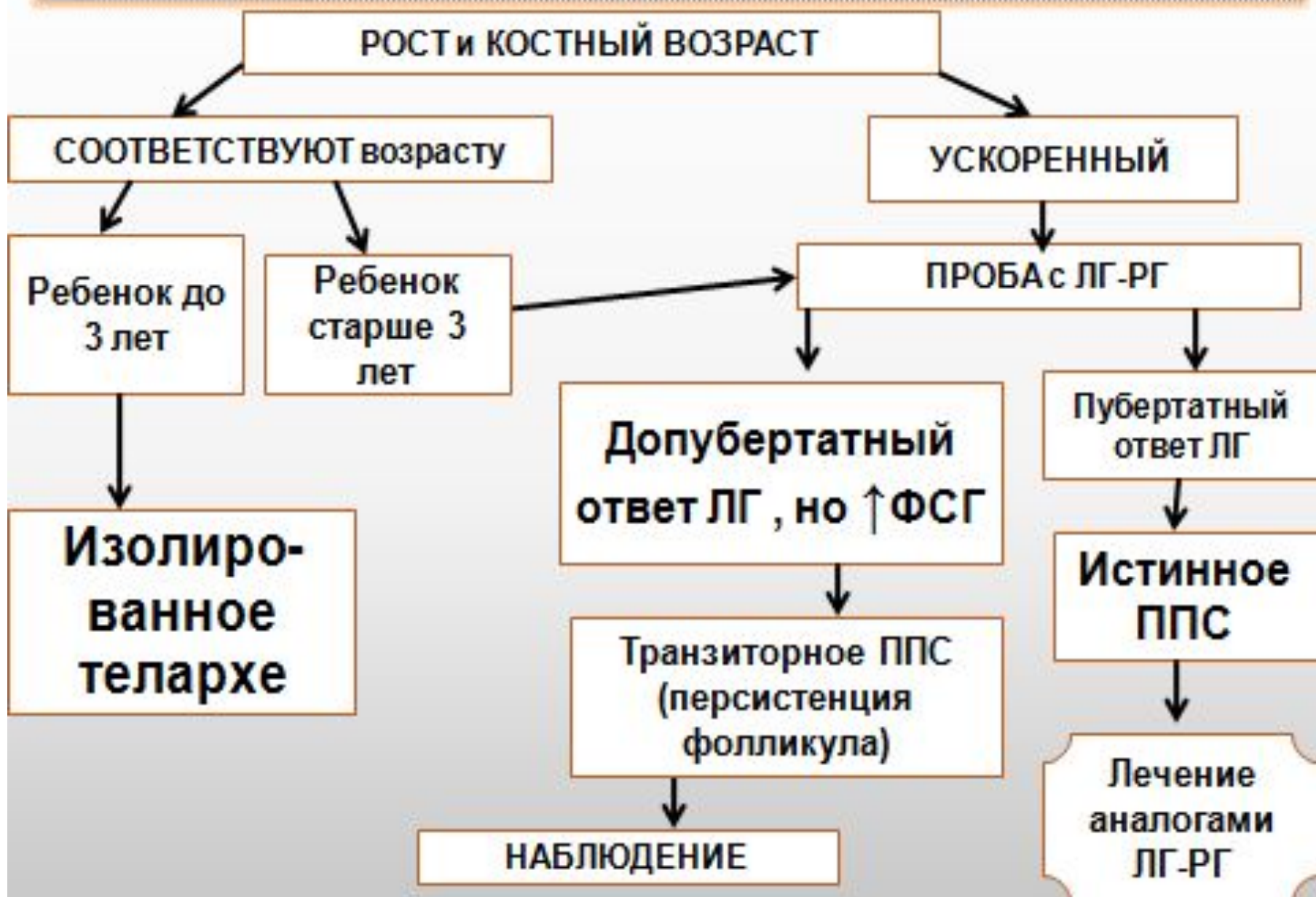

□ **3. УЗИ органов малого таза :**

- У девочек оценивают степень увеличения яичников и матки, выявляют наличие крупных фолликулярных кист при синдроме МОБ, диагностируют опухолевые образования яичников
- У мальчиков УЗИ позволяет диагностировать опухоль яичек и аденоматозные узлы, характерные для тестотоксикоза
- **4. МРТ или КТ органов забрюшинного пространства необходимо для выявления объемных образований надпочечников**



АЛГОРИТМ диагностики ППС у девочки с УВЕЛИЧЕНИЕМ МОЛОЧНЫХ ЖЕЛЕЗ



АЛГОРИТМ диагностики ППС у девочек с увеличением молочных желез и менструальной реакцией

РОСТ и КОСТНЫЙ ВОЗРАСТ УСКОРЕННЫ

УВЕЛИЧЕНИЕ обоих яичников

УВЕЛИЧЕНИЕ обоих яичников

Проба с ЛГ-РГ

Пубертатный ответ ЛГ

Низкий ответ ЛГ и ФСГ. Э₂ высокий

Истинное ППС

НАЛИЧИЕ пигментных пятен на коже

Э₂-продуцирующая опухоль или киста яичника

МРТ головы

опухоли ЦНС (гамартомы)

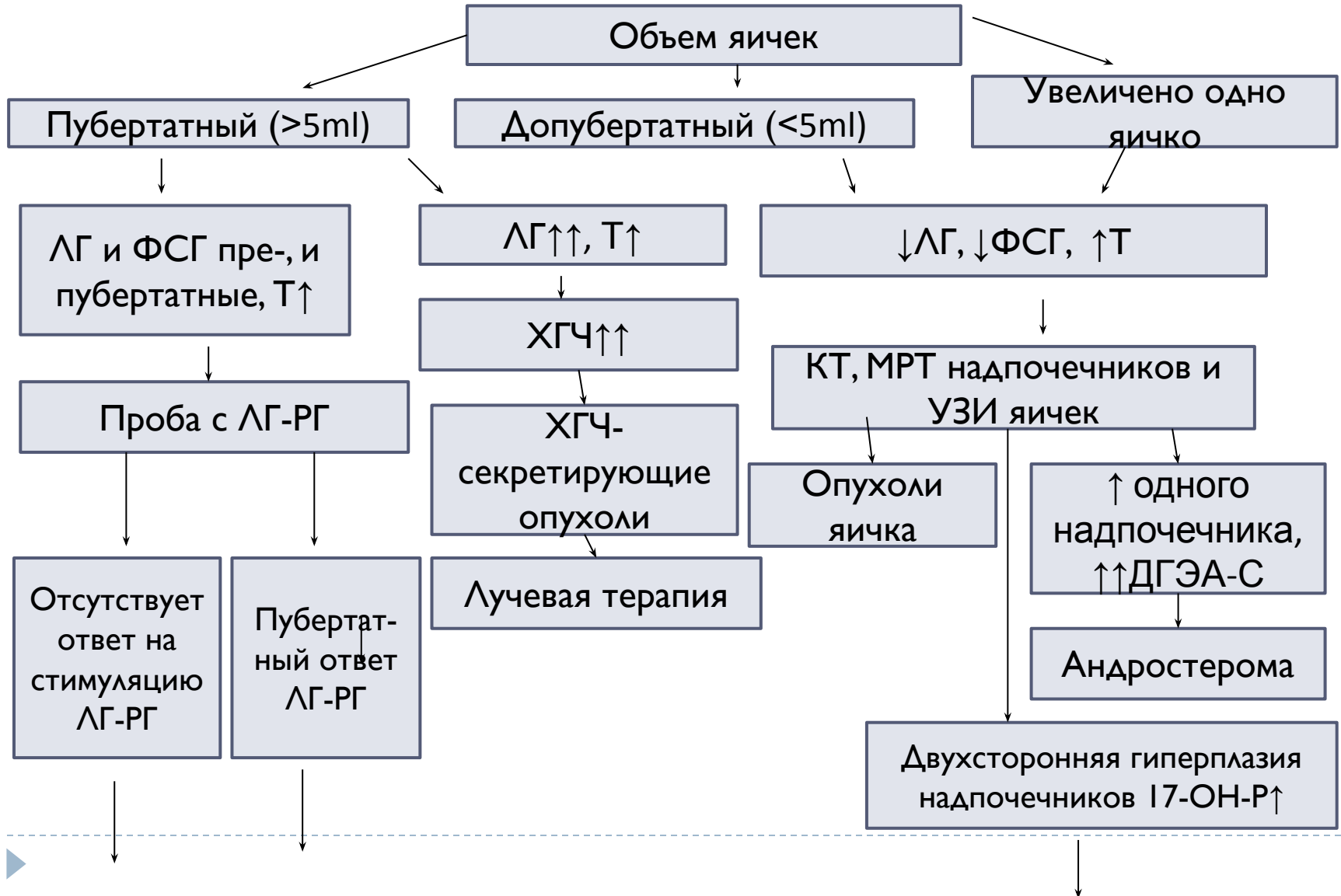
Идиопатическое ППС

НАБЛЮДЕНИЕ или ЛЕЧЕНИЕ АНДРОКУРОМ

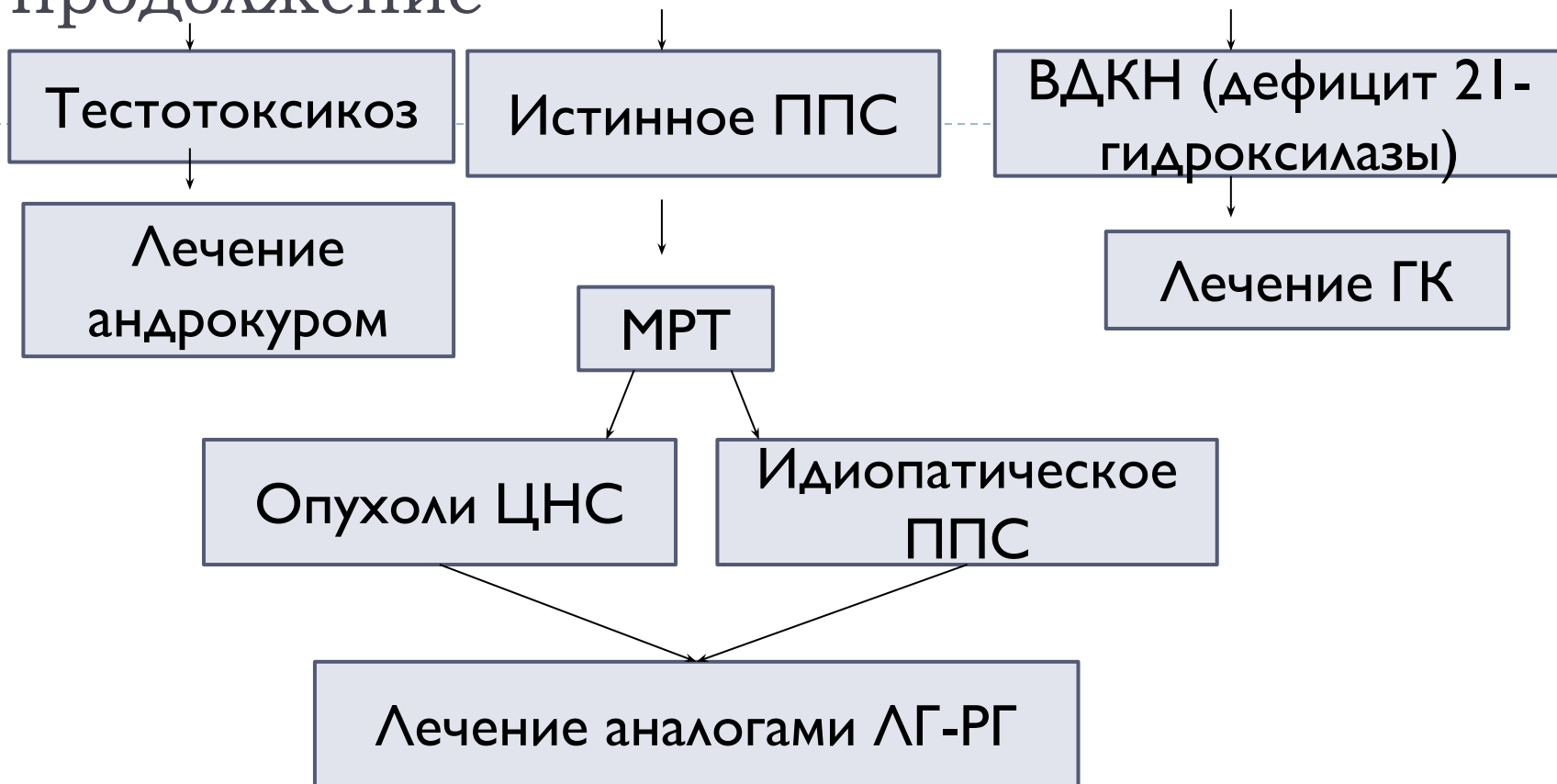
ОПЕРАТИВНОЕ ЛЕЧЕНИЕ

Лечение аналогами ЛГ-РГ

Алгоритм диагностики ППС у мальчиков (появление полового оволосения, ускорение роста и КВ)



продолжение



Дифференциальная диагностика различных форм ППР у девочек

Критерий	Истинное ППР	Ложное ППР	
		Гранулезоклеточные опухоли яичников	Фолликулярные кисты яичников
Базальный уровень гонадотропинов	Соответствует наступлению пубертатного возраста	Низкий	Низкий
Проба с агонистом ГнРГ	Повышение уровня ЛГ > 10 раз	Отрицательная	Возможно пубертатное повышение уровня ФСГ
Уровень Э2 в сыворотке крови	Соответствует наступлению пубертатного возраста	Высокий	Может быть как повышенным, так и низким – в зависимости от размера кист
Матка и яичники	Увеличены в размерах	Яичники увеличены в размерах	Определяются кисты яичников
КТ/МРТ головы	Возможно объемное образование ЦНС	-	-

Дифференциальная диагностика различных форм ППР у мальчиков

Критерий	Истинное ППР	Ложное ППР		Тестотоксикоз
		ХГЧ-секретирующие опухоли	Опухоли яичек	
Уровень базальной секреции гонадотропинов	Соответствует наступлению пубертатного возраста	Высокие уровни ЛГ (РИА-метод) и ХГЧ	Низкий	Низкий
Проба с агонистом ГнРГ	Повышение уровня ЛГ >10 раз	Отрицательная	Отрицательная	Пубертатный, иногда очень высокий
Уровень Т в сыворотке крови	Пубертатный	Пубертатный	Очень высокий	Пубертатный, иногда очень высокий

Дифференциальная диагностика различных форм ППР у мальчиков

Состояние яичек	Увеличены соответственно нормальному пубертату	Немного увеличены	Одностороннее увеличение	Размер яичек больше допубертатной нормы, но меньше стадии полового развития, возможен односторонний или двусторонний аденоматоз
КТ/МРТ ГОЛОВЫ	Возможно объемное образование ЦНС	Возможно объемное образование ЦНС	-	-

Лечение

- Цели :
- 1. Подавление развития ВПП, вызывающих эмоциональные и психические проблемы у ребенка и его родителей
- 2. Снижение темпов костного созревания, позволяющее улучшить ростовой прогноз



Медикаментозное лечение

Истинное ППС

- 1. Диферелин (аналог Гн-РГ, в 100 раз активнее натурального пептида и более устойчив к разрушающему действию пептидаз – продолжительное воздействие)

Показания:

1. Подтверждение гонадотропинзависимого характера ППС (максимальный подъем ЛГ на стимуляцию рилизинг-фактором > 10 Ед/л)

2. Быстрое прогрессирование клинических симптомов заболевания (увеличение КВ на 2 года и более, ускорение роста больше 2SD за предшествующий год)

3. наличие повторных менструаций у Д до 7 лет и увеличение объема яичек у М до 8 лет более 8ml

NOTA BENE!!! Медленнопрогрессирующие формы ППС «телархе-вариант» у девочек в возрасте после 5-6 лет терапии не требует.

Доза 100 мкг/кг рекомендуют детям с весом более 30кг – вводить 3,75 мг диферелина (полное содержание препарата в ампуле)

детям весом менее 30кг – 1,8 мг диферелина

Кратность введения 1 раз/28 дней в/м,
продолжительность 1-4 года

Эффекты

□ Дизрегуляция рецепторов ЛГ-РГ начинается через 7 дней после инъекции, полная блокада к концу третьей недели (↓ЛГ, ↓ФСГ, ↓половых стероидов)

Через 3 месяца отчетливый регресс ВПП

а) у девочек уменьшаются объем и интенсивность развития железистой ткани молочной железы (полного исчезновения не происходит). Достоверно уменьшаются размеры яичников и матки, и к концу первого года лечения соответствуют допубертатному уровню.



□ б) у мальчиков быстро исчезают эрекции, полностью исчезают акне на коже, снижаются аффективность, агрессивность поведения. Половое оволосение стабилизируется, но полностью не исчезает. Объем яичек не прогрессирует, но несколько уменьшается, не достигая препубертатного уровня.

через 1 – 1,5 года, на фоне депо-аналогов, снижается скорость роста с 12-10 до 4- 5 см/год, параллельно тормозится скелетное созревание. Но улучшение ростового прогноза более отчетливо лишь у детей с ранним началом лечения при КВ не превышающем 12 лет.



-
- Быстрая обратимость гонадотропной супрессии, восстановление процессов полового созревания через 3-12 мес после отмены лечения



Медикаментозная терапия гонадотропинНезависимых форм ППС неопухолевого генеза

АРИМИДЕКС (ингибитор ароматазной активности) 1 мг/сут

– при МОБ назначается только при длительной гиперэстрогемии с частыми и массивными кровотечениями.

ФАСЛОДЕКС (блокатор эстрогеновых рецепторов) –
проходит клинические испытания

АНДРОКУР (ципротерона ацетат) – антиандроген,
связывается с тканевыми рецепторами андрогенов,
оказывает локальное контрэстрогенное действие на
эндометрий – снижает пролиферацию эндометрия,
прекращаются менструации.

Доза – 100 мг/м.кв./сут (1 т. - 10 мг, 50 мг)

Побочное действие – гепатотоксичность, желтуха,
печеночная недостаточность, тромбоэмболия



Для снижения гиперэстрогенемии

ТАМОКСИФЕН (блокирует рецепторы к эстрогенам) 1 т =
10 мг * 2 р/сут (таблетки по 10 мг, 20 мг, 30 мг)

Побочные действия: лейкопения, тромбоцитопения,
снижение секреции СТГ.

ТЕСТОЛАКТОН 20 – 40 мг/сут

КЛОМИФЕН (кломистилбегит) – 1 т. = 50 мг (основное
применение – стимуляция овуляции)

КЕТОКОНАЗОЛ (противогрибковый препарат) –
ингибирует стероидогенез на уровне 17 – 20 – лиазы (
превращение 21-стероидов в 19-стероиды –
андрогены). Назначается в дозе 30 мкг/кг/сут.

Возможное побочное действие - надпочечниковая
недостаточность и нарушение функции печени.



- Проводится испытание сочетания антиандрогеновых и антиэстрогеновых препаратов нового поколения: бикалутамид и аримидекс, которое, в отличие от кетоконазола, не влияет на секрецию тестостерона и его уровень, однако блокируется эффект тестостерона (бикалутамидом) и подавляется периферическая конверсия андрогенов в эстрогены, оказывающие главный эффект на костную дифференцировку как в женском, так и в мужском организме.



Лечебная тактика в отношении новообразований ЦНС

- При гамартомах интрагипоталамической локализацией с выраженной неврологической симптоматикой и частыми судорогами возможно применение высокотехнологических методов их удаления и разрушения (радиохирургический метод и метод стереотактической радиочастотной термокоагуляции).
 - Глиомы хиазмально-оптической области и дна третьего желудочка – хирургическое лечение и лучевая терапия по нейрохирургическим показаниям.
-



- Оптические глиомы сочетающиеся с нейрофиброматозом I типа – выжидательная тактика (могут спонтанно подвергаться инволюции)
- Герменативно-клеточные опухоли любой локализации –лучевая терапия в сочетании с химиотерапией.
- Облучение опухолей интракраниальной локализации может приводить к развитию гипофизарной недостаточности с последующими эндокринными нарушениями, требующими соответствующей гормональной реабилитации.



СПАСИБО ЗА ВНИМАНИЕ!

