Комитет по образованию
Правительства Санкт-Петербурга
Санкт-Петербургское государственное профессиональное образовательное учреждение “Академия индустрии красоты “Локон”
(СПБ ГБПОУ “Академия”Локон”)

Мимические мышцы.

Подготовила:
Студентка гр1627
Гринеич Анны
Преподаватель
Давтян О.А

Мимические мышцы

Мимические мышцы

- Мимические мышцы расположены преимущественно в области лица и вместе с жевательными относятся к группе мышц головы. Во многих случаях мимические и жевательные мышцы функционируют совместно: при глотании, жевании, зевоте и, главное, членораздельной речи. Но основное назначение мимических мышц отражено в названии - это формирование мимики. Располагаясь непосредственно под кожей, мимические мышцы при своем сокращении сдвигают кожу, что приводит к образованию на ней разнообразных складок и морщин, придающих лицу то или иное выражение.
- При сложных ощущениях (эмоциях), таких как радость, стыд, боль, горе, от коры головного мозга по лицевому нерву к мимическим мышцам направляются нервные импульсы. Многочисленные комбинации сокращений этих мышц определяют богатейшее разнообразие мимики.

M. procerus, мышца гордецов, начинается от костной спинки носа и апоневроза и оканчивается в коже области соединяясь с лобной мышцей. Опуская кожу названной области книзу, вызывает образование поперечных складок над переносьем.

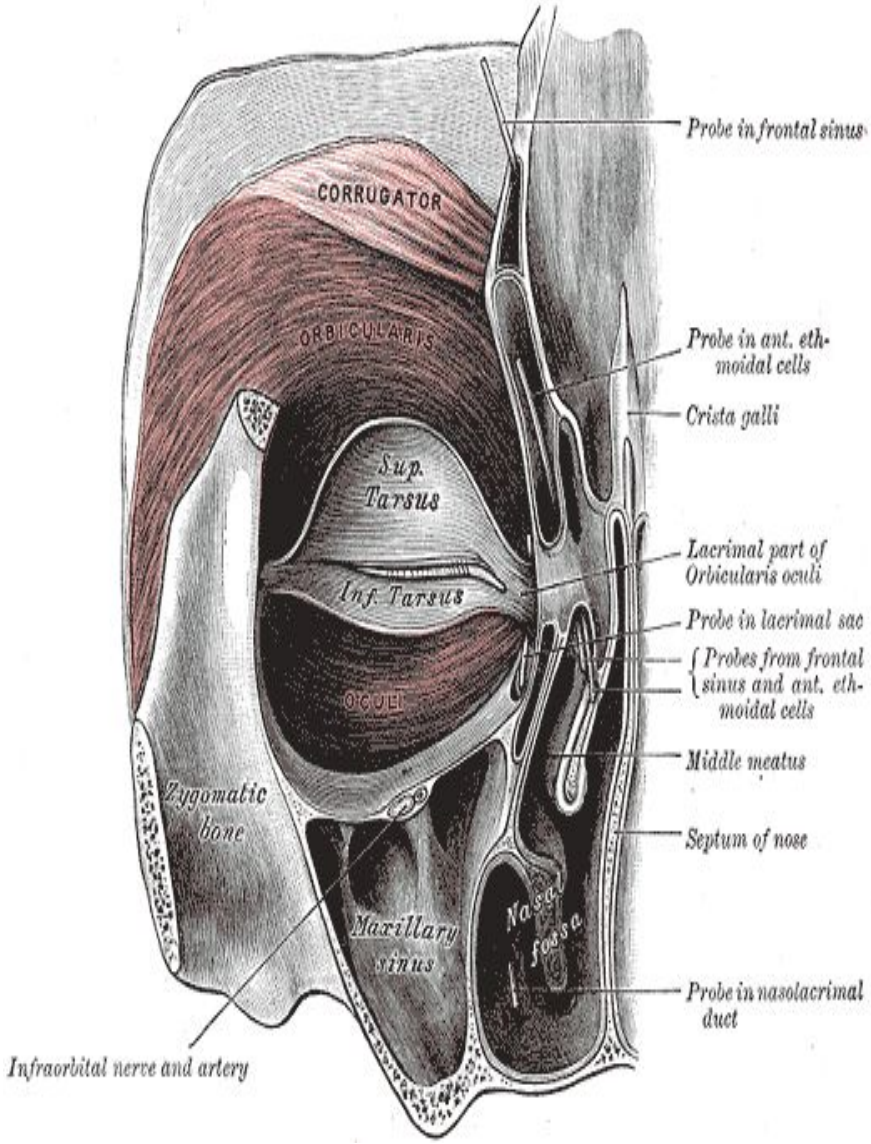

круговая мышца глаза, окружает глазную щель, располагаясь своей периферической частью,, на костном краю глазницы, а внутренней,, на веках. Различают еще и третью небольшую часть,, которая возникает от стенки слезного мешка и, расширяя его, оказывает влияние на всасывание слез через слезные канальцысмыкает веки. Глазничная часть, при сильном сокращении производит зажмуривание глаза.

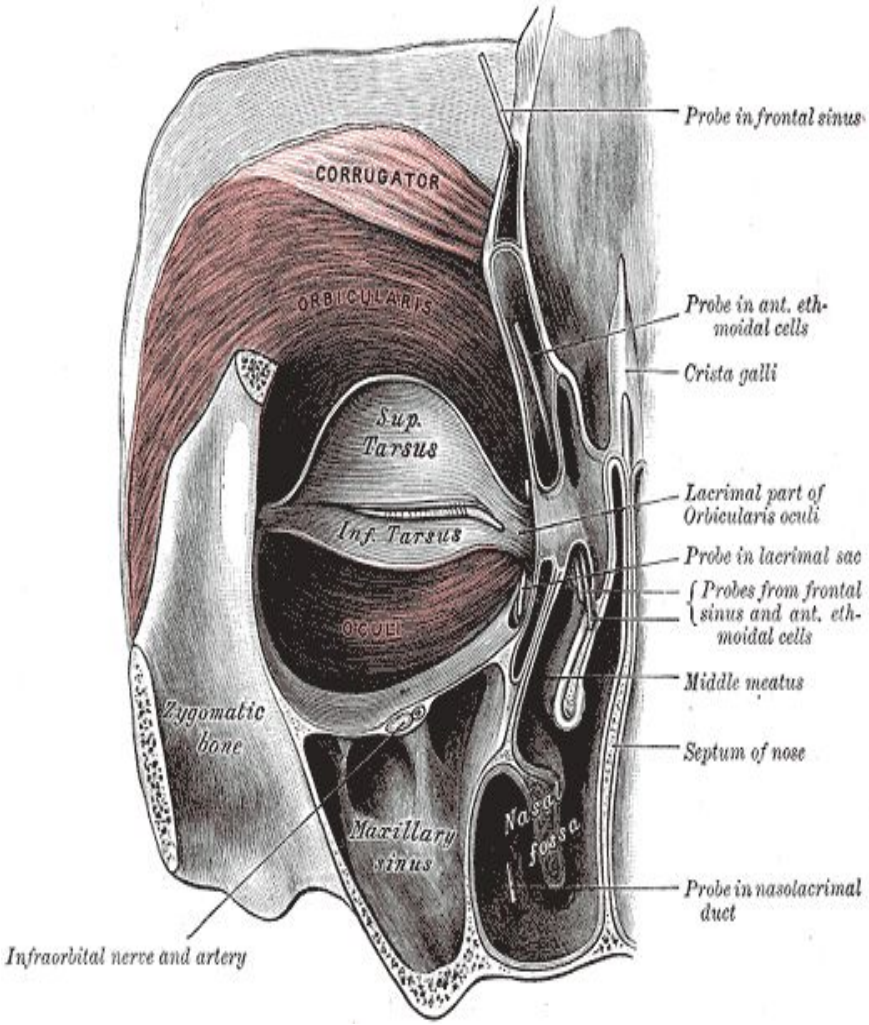

выделяют еще небольшую часть, залегающую под и носящую название, сморщиватель бровей. Эта часть круговой мышцы глаза сближает брови и вызывает образование вертикальных морщин в межбровном промежутке над переносьем. Часто, кроме вертикальных складок, над переносьем образуются еще короткие поперечные морщины в средней трети лба, обусловленные одновременным действием. Такое положение бровей бывает при страдании, боли и характерно для тяжелых душевных переживаний.

собственно носовая мышца, развита слабо, частично прикрыта мышцей, поднимающей верхнюю губу, сжимает хрящевой отдел носа. Ее опускает крыло. носа, а опускает хрящевую часть носовой перегородки.

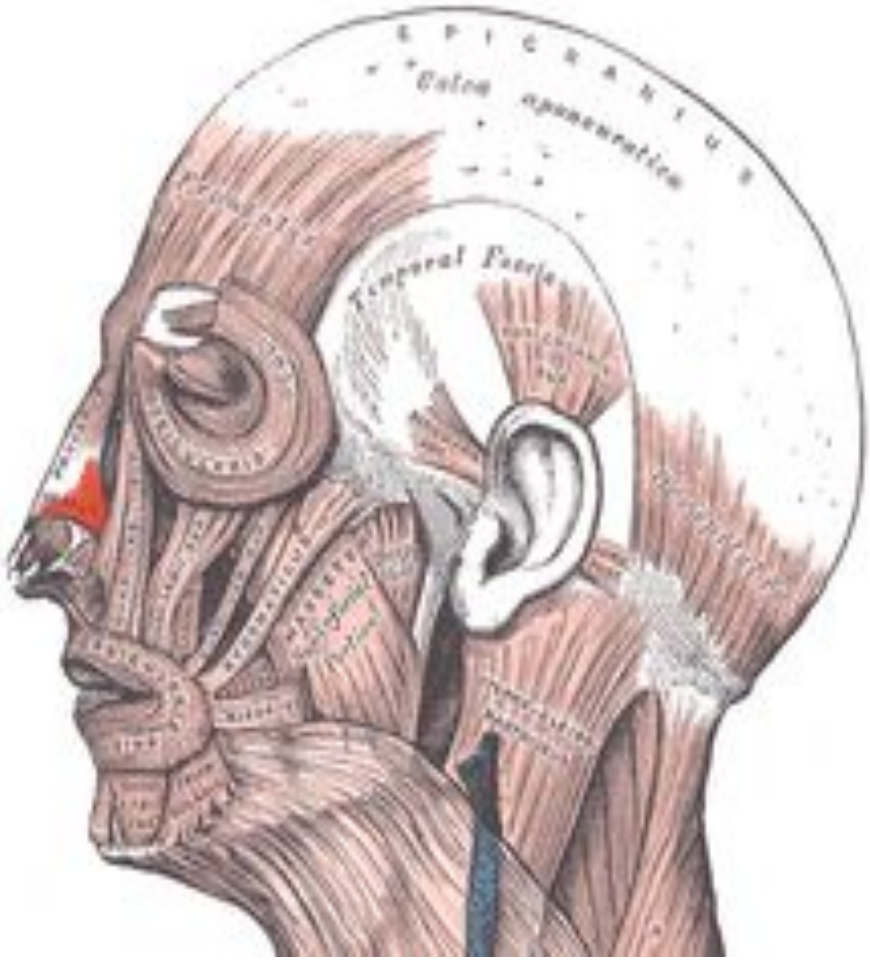

мышца, поднимающая верхнюю губу, начинается от подглазничного края верхней челюсти и оканчивается преимущественно в коже носогубной складки. От нее отщепляется пучок, идущий к крылу носа и получивший поэтому самостоятельное название —При сокращении поднимает верхнюю губу, углубляя тянет крыло носа кверху, расширяя ноздри.

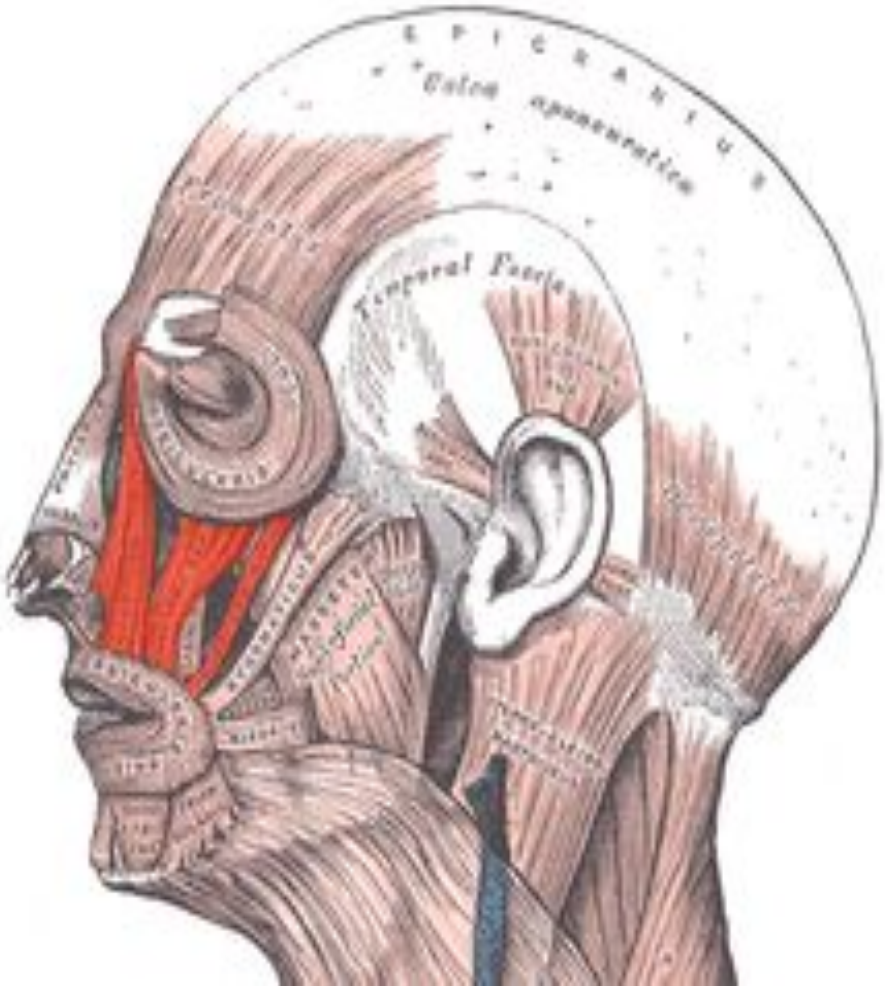

малая скуловая мышца, начинается от скуловой кости, вплетается в носогубную складку, которую углубляет при сокращении.

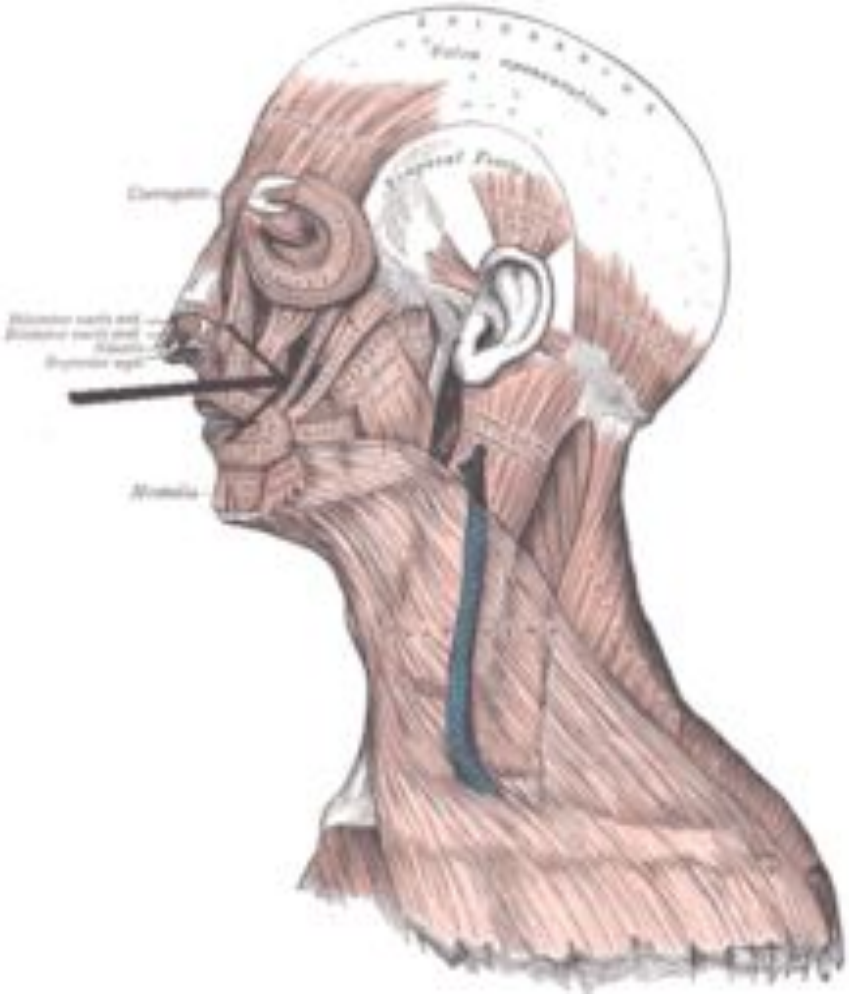

большая скуловая мышца, идет от скуловой кости к углу рта и отчасти к верхней губе. Оттягивает угол рта кверху и латерально, причем носогубная складка сильно углубляется. При таком действии мышцы лицо становится смеющимся, поэтому является по преимуществу мышцей смеха.

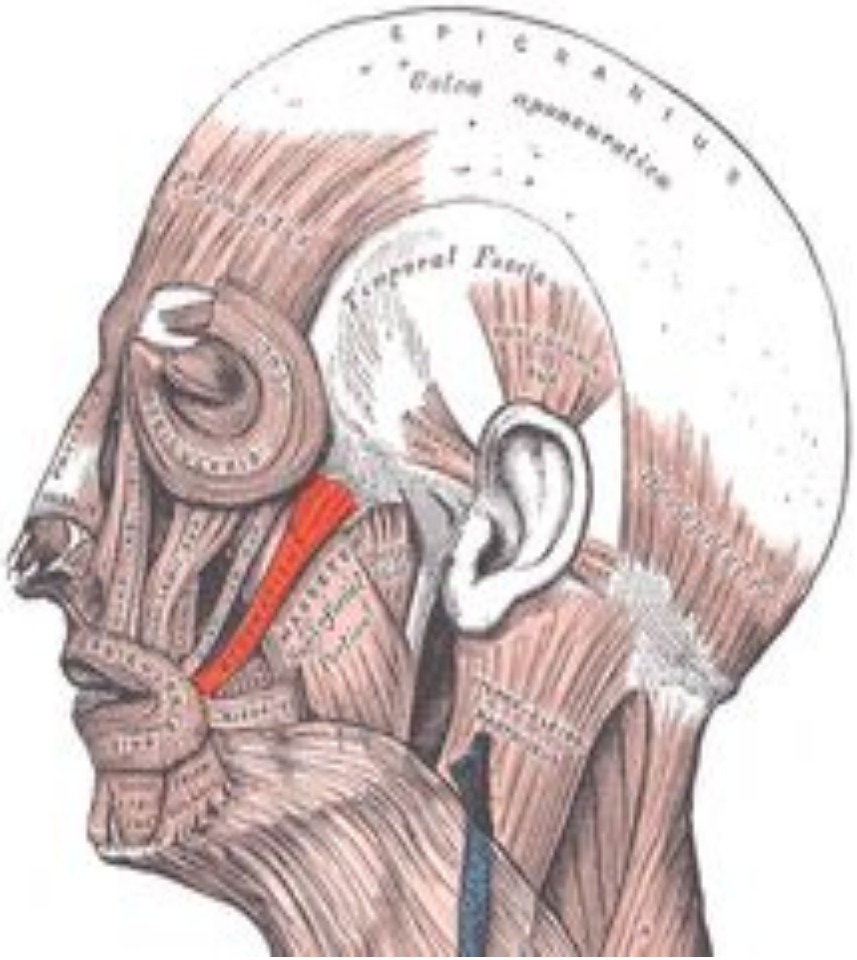

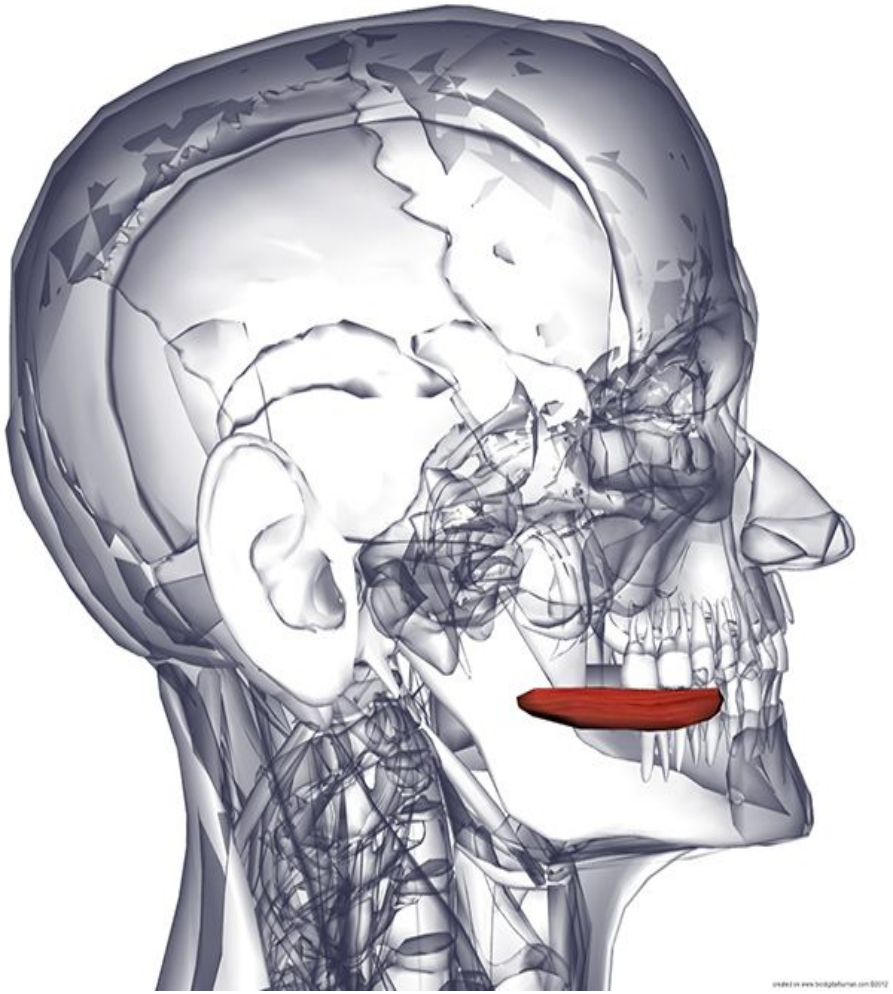

мышца смеха, небольшой поперечный пучок, идущий к углу рта, часто отсутствует. Растягивает рот при смехе; у некоторых лиц вследствие прикрепления мышцы к коже щеки образуется при ее сокращении сбоку от угла рта небольшая ямочка.

мышца, опускающая угол рта, начинается на нижнем краю нижней челюсти латеральнее и прикрепляется к коже угла рта и верхней губы. Тянет книзу угол рта и делает носогубную складку прямолинейной. Опускание углов рта придает лицу выражение печали.

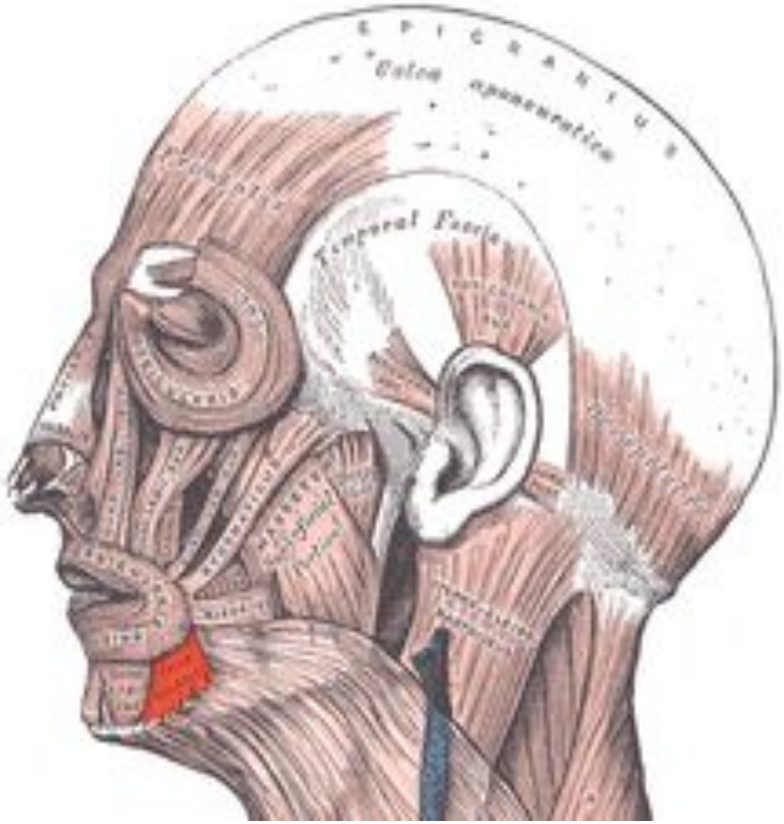

мышца, поднимающая угол рта, прикрепляется к углу рта. Тянет кверху угол рта.

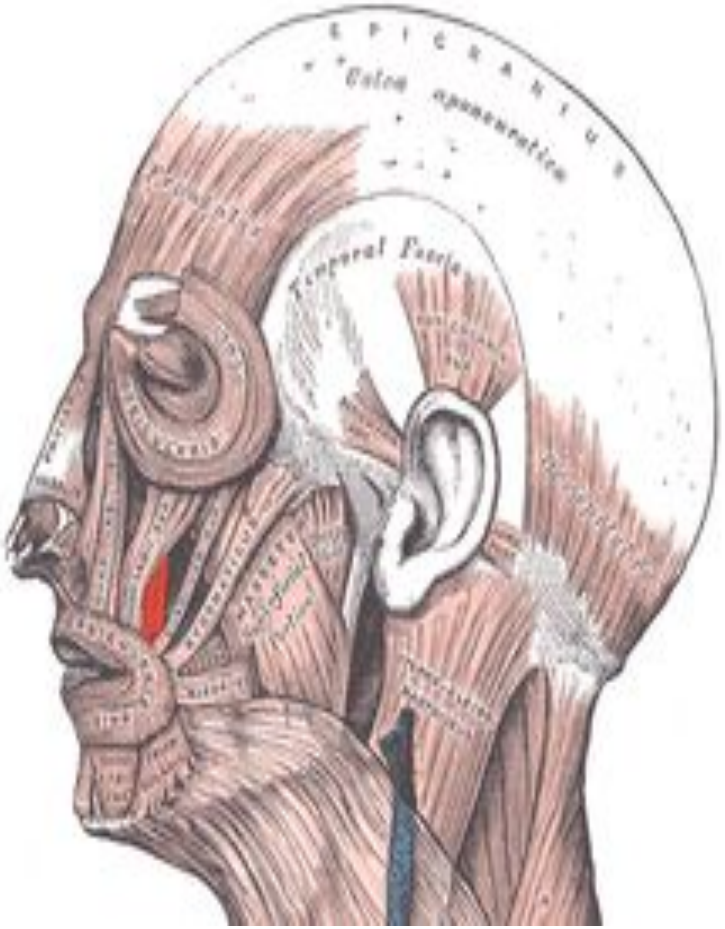

, мышца, опускающая нижнюю губу. Начинается на краю нижней челюсти и прикрепляется к коже всей нижней губы. Оттягивает нижнюю губу вниз и несколько латерально, как это, между прочим, наблюдается при мимике отвращения.

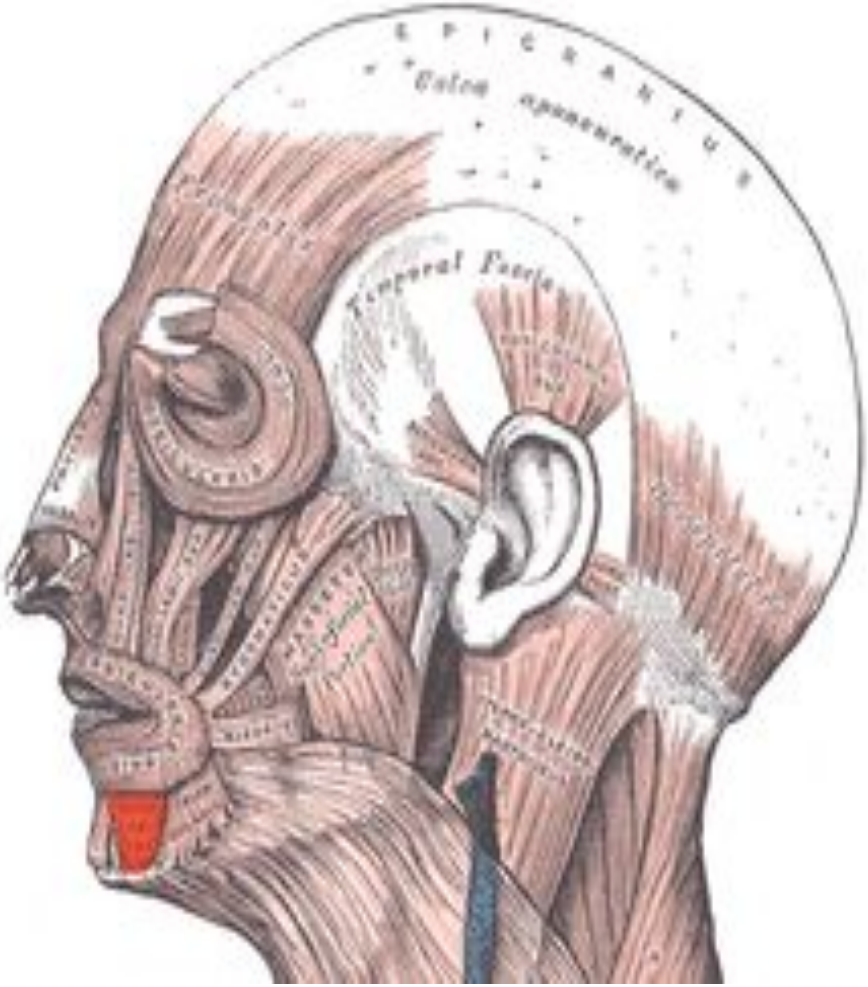

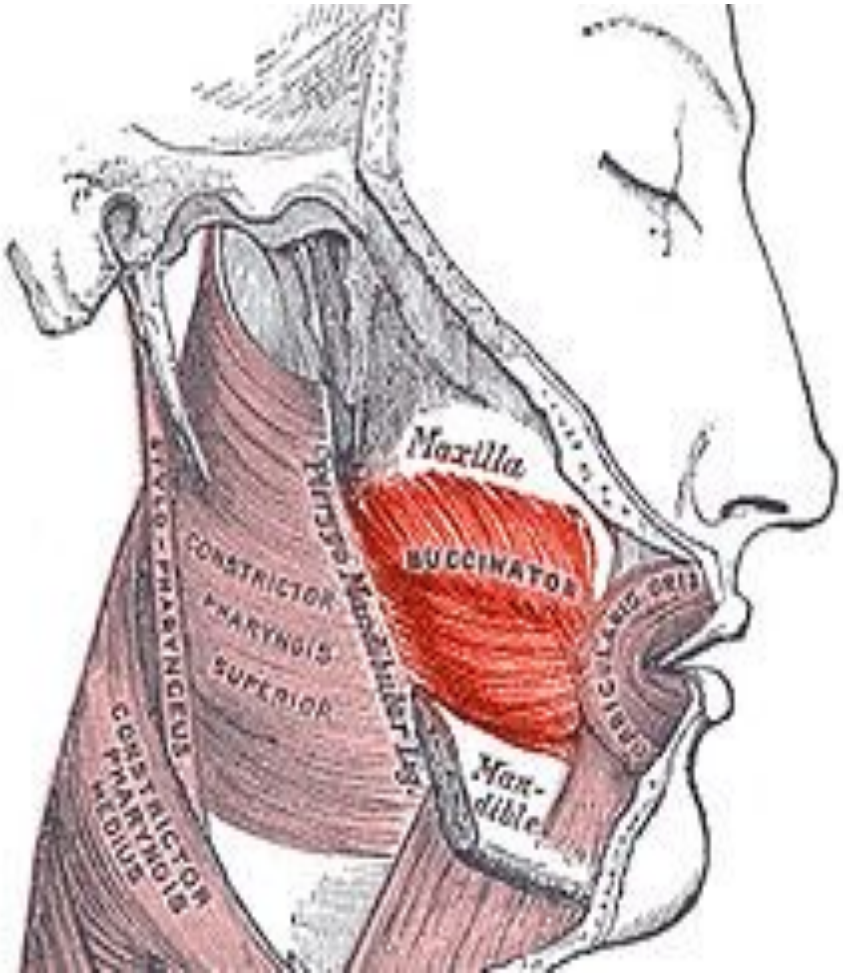

щечная мышца, образует боковую стенку ротовой полости. На уровне второго верхнего большого коренного зуба сквозь мышцу проходит проток околоушной железы, Наружная поверхность покрыта поверх которой залегает жировой комок щеки. Ее начало — альвеолярный отросток верхней челюсти, щечный гребень и альвеолярная часть нижней челюсти, крыло-нижнечелюстной шов. Прикрепление — к коже и слизистой оболочке угла рта, где она переходит в круговую мышцу рта. Оттягивает углы рта в стороны, прижимает щеки к зубам, сжимает щеки, предохраняет слизистую оболочку ротовой полости от прикусывания при жевании.

подбородочная мышца отходит от нижних резцов и клыка, прикрепляется к коже подбородка. Поднимает кверху кожу подбородка, причем на ней образуются небольшие ямочки, и подает кверху нижнюю губу, придавливая ее к верхней.

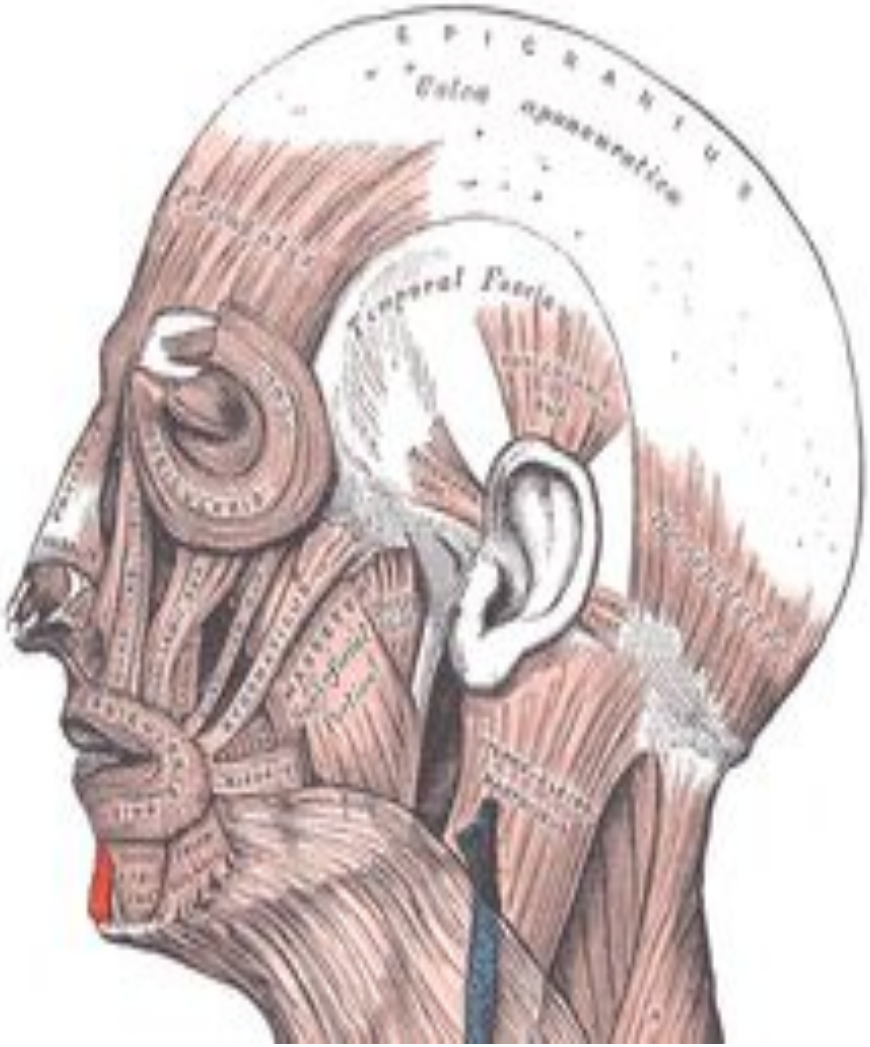

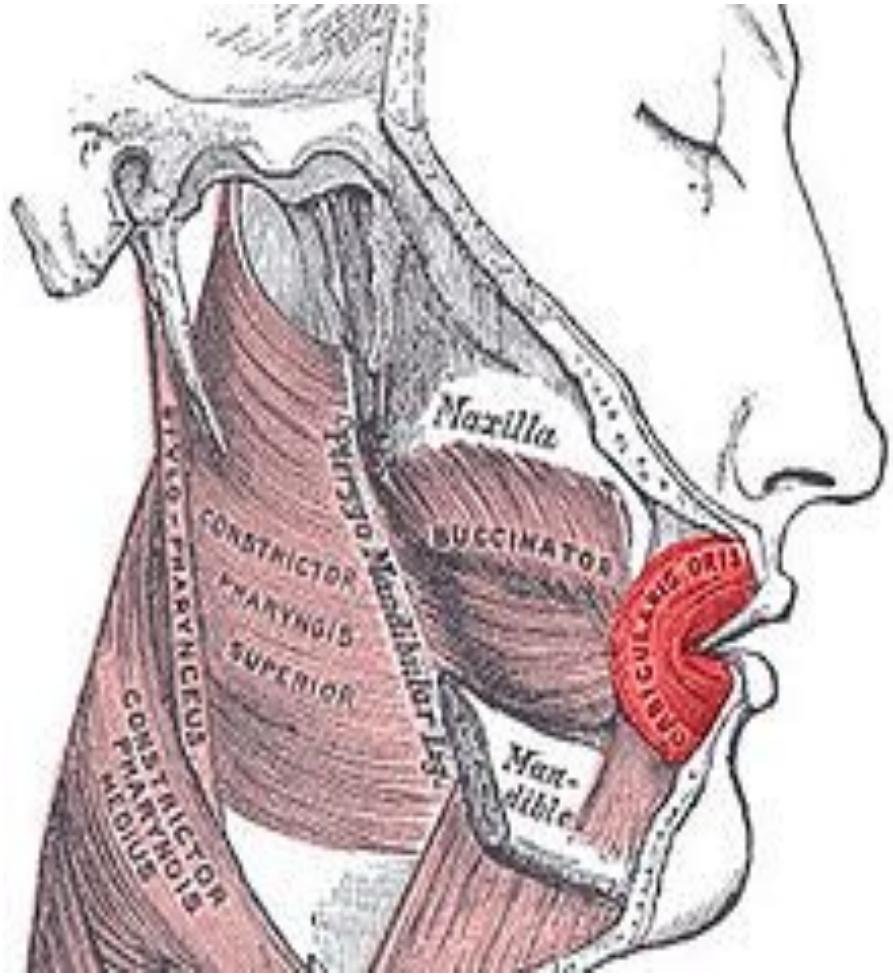

круговая мышца рта, залегающая в толще губ вокруг ротовой щели. При сокращении периферической части губы стягиваются и выдвигаются вперед, как при поцелуе; когда же сокращается часть, лежащая под красной губной каймой, то губы, плотно сближаясь между собой, заворачиваются внутрь, вследствие чего красная кайма скрывается. располагаясь вокруг рта, выполняет функцию жома (сфинктера), т. е. мышцы, закрывающей отверстие рта. В этом отношении он является антагонистом радиарным мышцам рта, т. е. мышцам, расходящимся от него по радиусам и открывающим рот (

Коррекция избыточной мимики

- При частом и активном выражении однотипных эмоций – гнев, грусть, смех – и напряжении мимических мышц на коже формируются заломы или мимические морщины. Независимо от того, сколько лет женщине, при наличии мимических «заломов» их можно и нужно корректировать. Методы могут быть разными:
- Косметические средства
- Массаж
- Инъекции
- Аппаратная косметология

Мимические коды эмоциональных состояний

Части и элементы лица	*Эмоциональные состояния*					
	Гнев	*Презрение*	*Страдание*	*Страх*	*Удивление*	*Радость*
Положение рта	Рот открыт	Рот закрыт		Рот открыт		Рот обычно закрыт
Губы	Уголки губ опущены			Уголки губ приподняты		
Форма глаз	Глаза раскрыты или сужены	Глаза сужены		Глаза широко раскрыты		Глаза прищурены или раскрыты
Яркость глаз	Глаза блестят	Глаза тусклые		Блеск глаз не выражен		Глаза блестят
Положение бровей	Брови сдвинуты к переносице			Брови подняты в верх		
Уголки бровей	Внешние уголки бровей подняты вверх			Внутренние уголки бровей подняты вверх		
Лоб	Вертикальные складки на лбу и переносице			Горизонтальные складки на лбу		
Подвижность лица и его частей	Лицо динамичное			Лицо застывшее		Лицо динамичное

Работа мимических мышц