

Управление делами Президента Российской
Федерации
Клинический санаторий «Барвиха»
ЛАБОРАТОРИЯ СНА



www.sleepnet.ru
тел./факс (495) 635-69-07

ОПЕРАТИВНОЕ ЛЕЧЕНИЕ ХРАПА И СИНДРОМА ОБСТРУКТИВНОГО АПНОЭ СНА - ВЗГЛЯД СОМНОЛОГА

д.м.н. Бузунов Р.В., Легейда И.В.

В ряде слайдов данной презентации приведены собственные данные (помечены © Бузунов Р.В.).

При использовании данных материалов в других презентациях просьба сохранить ссылку на источник данных.

НЕСКОЛЬКО ЦИТАТ ИЗ ИНТЕРНЕТ

- «Разработанная и запатентованная методика лазерного лечения храпа позволяет справиться с этим явлением всего за 1 сеанс»
- «Лазерное лечение храпа: в амбулаторных условиях, в течение нескольких минут, практически без случаев кровотечения в ткани, у большинства пациентов - абсолютное избавление от храпа, у остальных состояние значительно улучшится, только лишь ничтожный процент пациентов на лечение не реагирует».
- «СО₂- лазер (углекислый) – отличное средство для лечения храпа. Для лечения необходим один сеанс, а эффективность составляет 95%»
- Большинство пациентов после применения радиоволнового метода уже в первые сутки отмечают улучшение дыхания во сне и исчезновение эпизодов задержки дыхания. У остальных пациентов дыхание во сне нормализуется в течение 5-7 суток, а храп исчезает в течение 10-14 суток.

ВЫВОДЫ (если верить всему, что пишут):

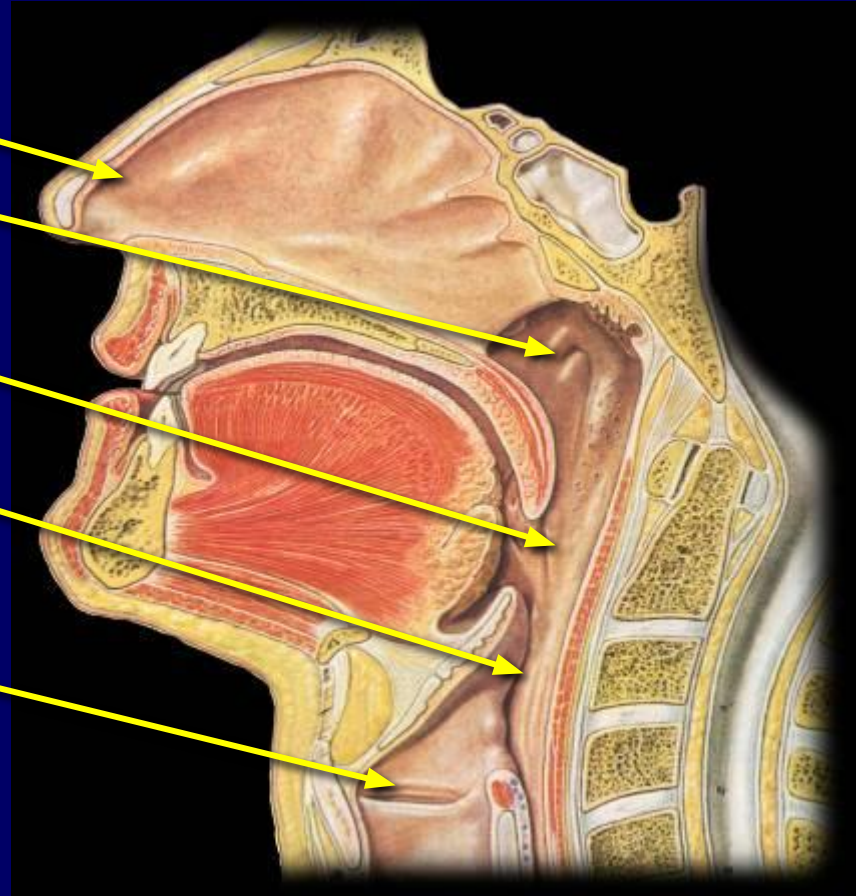
1. Оперативные вмешательства на мягком небе эффективны практически в 100% случаев.
2. Безболезненны, бескровны, без осложнений.
3. Эффект сохраняется практически навсегда.
4. Можно выполнять вмешательства у всех пациентов с любыми формами храпа без предварительного обследования и уточнения причин и тяжести расстройств дыхания во сне.

К сожалению, на самом деле ситуация с вмешательствами на небе при храпе и апноэ сна не так проста, как кажется на первый взгляд.

Чтобы лучше понять, почему вмешательства на небе не эффективны при синдроме обструктивного апноэ сна (СОАС), особенно у пациентов с ожирением, целесообразно рассмотреть вопросы анатомии верхних дыхательных путей, а также этиологии и патогенеза СОАС.

ВЕРХНИЕ ДЫХАТЕЛЬНЫЕ ПУТИ

- Нос
- Носоглотка
- Ротоглотка
- Гортаноглотка
- Гортань

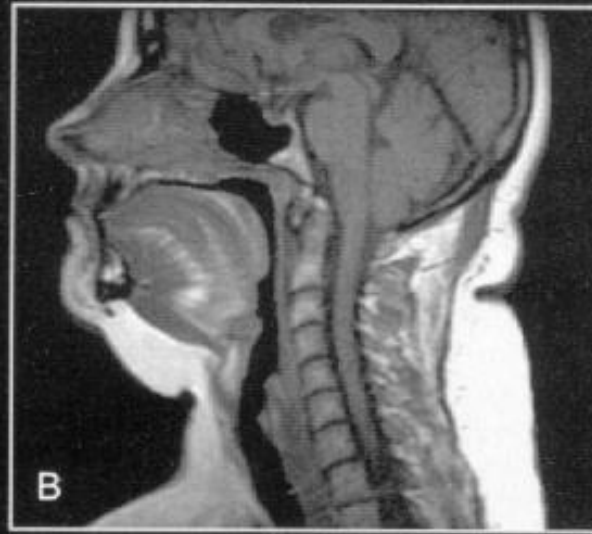
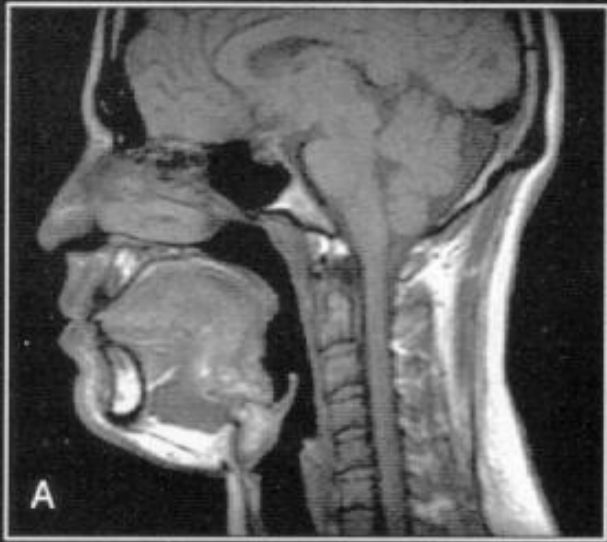

На уровне глотки воздухоносные пути представляют собой трубку, где все стенки подвижны: при глотании они должны спадаться и проводить пищевой комок в пищевод, при дыхании они должны быть открыты для прохождения воздуха в трахею

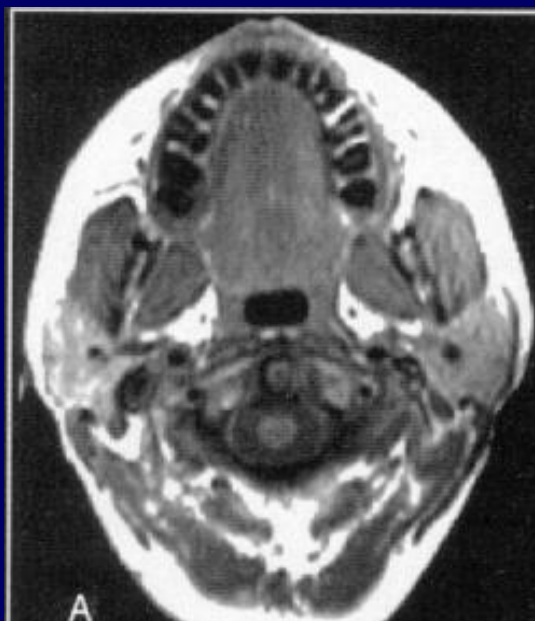
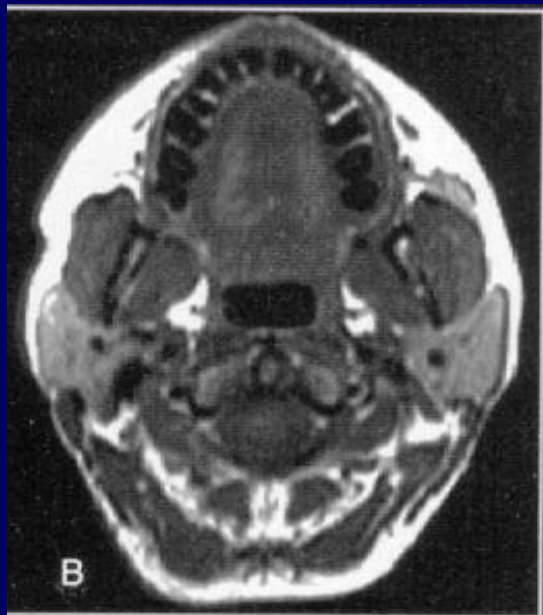ПРОСВЕТ ДЫХАТЕЛЬНЫХ ПУТЕЙ

НОРМА

ОЖИРЕНИЕ

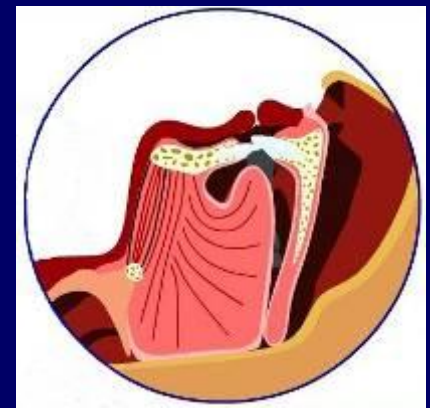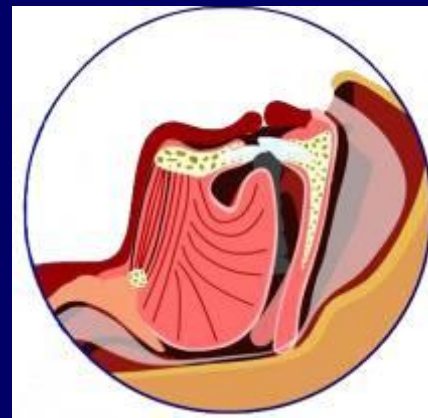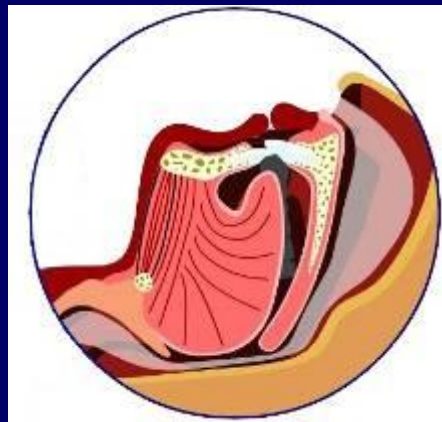


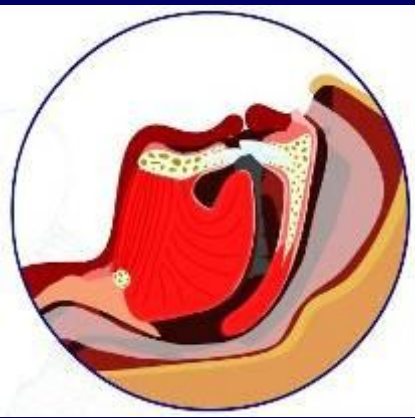При ожирении отмечается узость дыхательных путей на всем протяжении (на уровне мягкого неба, корня языка и надгортанника)

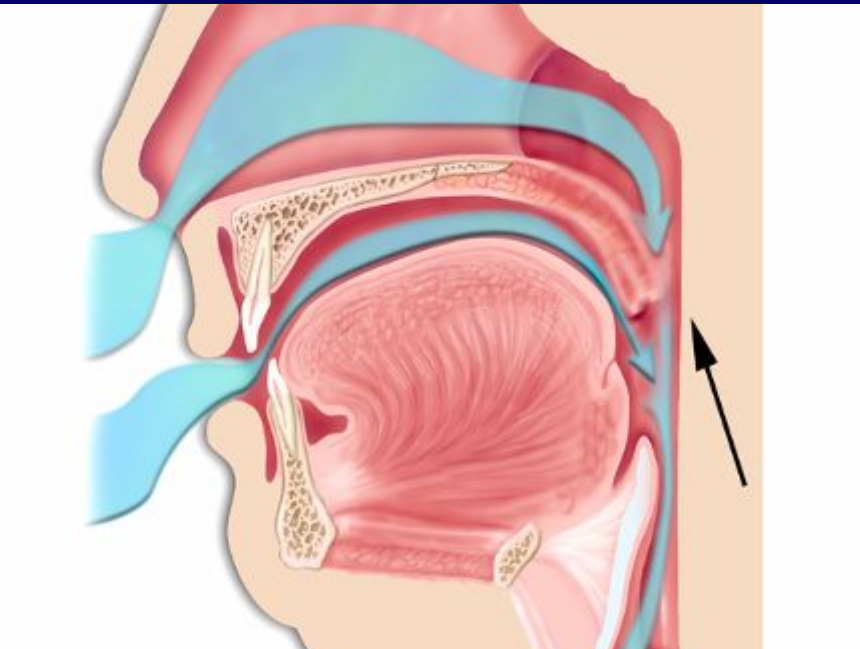
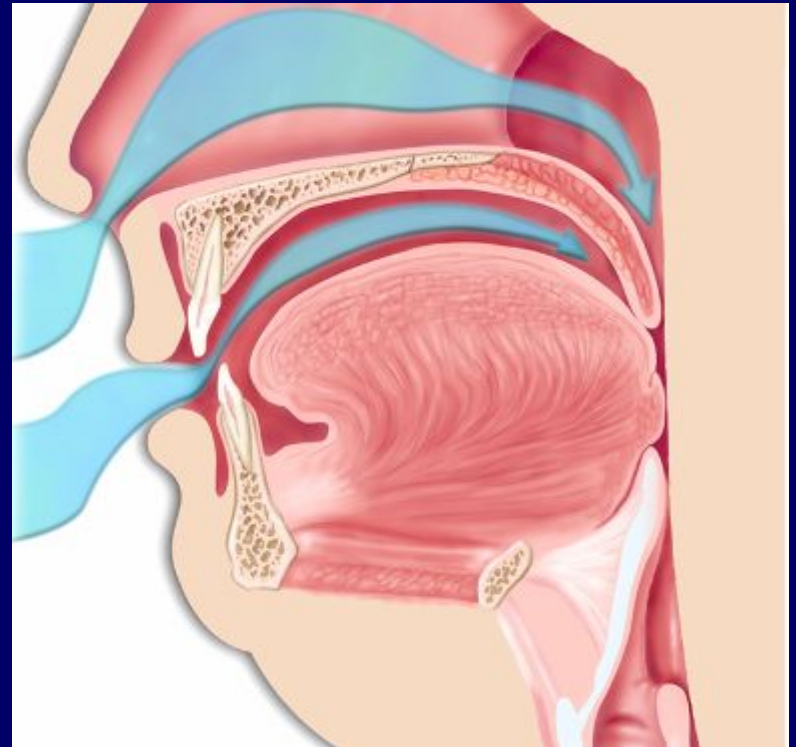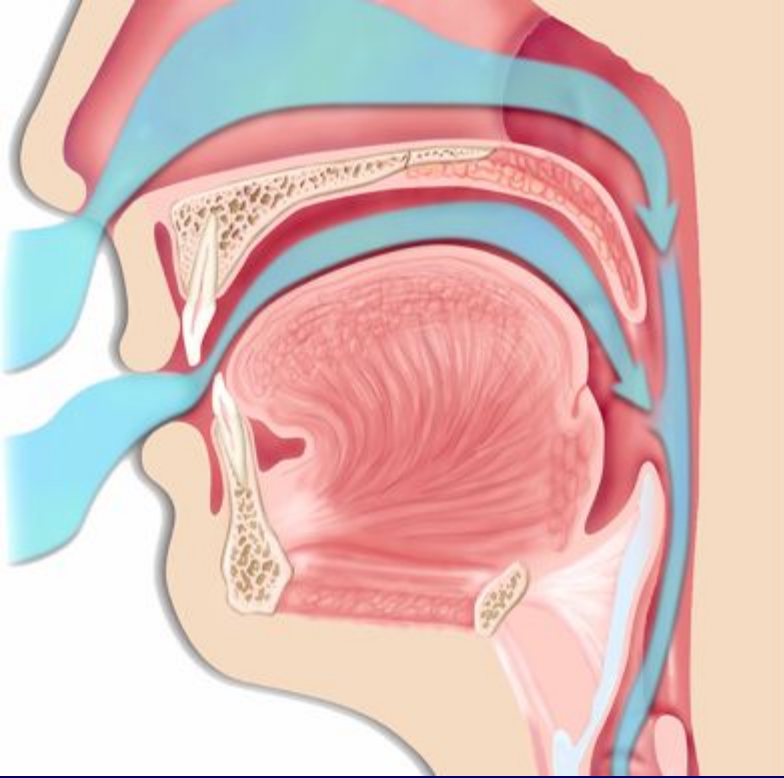


Schwab R.J. Airway imaging // Clinics in Chest Medicine, 1998; 19: 33-54

ЛОКАЛИЗИЦИЯ ОБСТРУКЦИИ ВЕРХНИХ ДЫХАТЕЛЬНЫХ ПУТЕЙ ПРИ СОАС



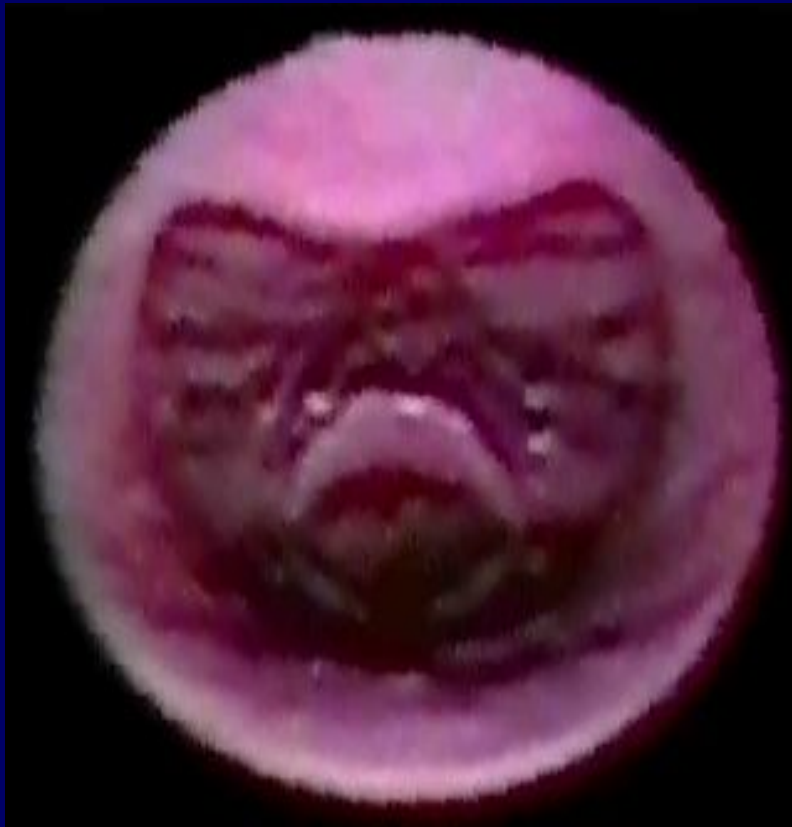При синдроме обструктивного апноэ сна, особенно при средне-тяжелых формах, происходит мультисегментарное спадение дыхательных путей на уровне мягкого неба, корня языка и даже надгортанника. В данной ситуации удаление небного язычка практически не дает эффекта в отношении апноэ сна, так как продолжают спадаться нижележащие участки.



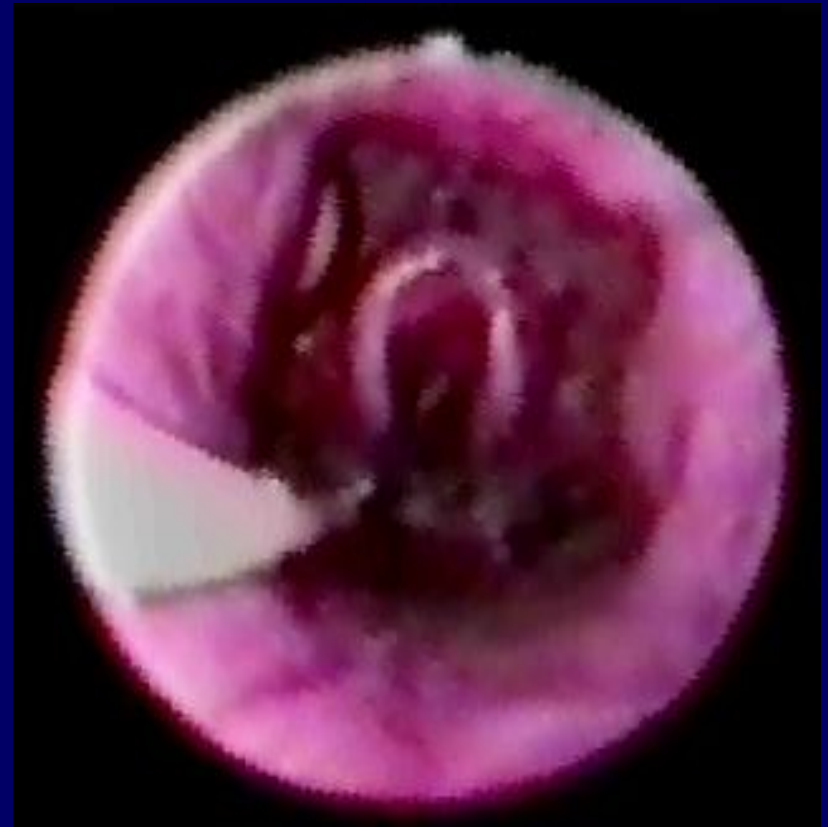National Primary Oral Health Care Conference
August 9, 2005
Atlanta, Georgia

ПРОСВЕТ ДЫХАТЕЛЬНЫХ ПУТЕЙ НА УРОВНЕ НАДГОРТАННИКА

НОРМА



ОЖИРЕНИЕ, АПНОЭ СНА



*

Обратите внимание на узость дыхательных путей на уровне надгортанника, где во время сна происходит спадение дыхательных путей.

ЧТО НА САМОМ ДЕЛЕ: лазерная увулопалатопластика (ЛУПП) не рекомендуется для лечения СОАС

1. Низкая эффективность или отсутствие эффективности при СОАС (Arch Otolaryngol Head Neck Surgery 1997; 123:265 - 276)
2. ЛУПП часто сопровождается выраженным болевым синдромом. Не имеется существенных различий в выраженности послеоперационной боли при ЛУПП и УПФП (J. Otolaryngol. 1997; 26:233 - 235)
3. ЛУПП может приводить к серьезным осложнениям (рубцовый стеноз глотки, потеря запирающей функции мягкого неба, гнусавость голоса). В некоторых случаях ЛУПП может провоцировать развитие СОАС у пациентов с неосложненным храпом или утяжелять имеющийся СОАС (Am J Resp Crit Care Med 1997; 155(4):A939)

Стандарты медицинской практики по применению лазерной увулопалатопластики (пересмотр 2000

г.):

Littner M. et al. Sleep.- 2001

1. ЛУПП не рекомендуется для лечения расстройств дыхания во сне, включая СОАС.
2. ЛУПП не рекомендуется в качестве замены увулопалатофарингопластики (УПФП) для лечения расстройств дыхания во сне, включая СОАС.
3. ЛУПП сравнима по эффективности с УПФП при лечении храпа.
4. Пациенты, у которых предполагается применение ЛУПП для лечения храпа, должны проходить соответствующее клиническое обследование и полисомнографическое или кардио-респираторное обследование с целью исключения расстройств дыхания во сне, включая СОАС.
5. В периоперационном периоде необходимо проводить клиническую оценку потребности в медикаментах, которые угнетают дыхание. Необходимо тщательно взвешивать преимущества и риски назначения наркотиков, снотворных или транквилизаторов.
6. Пациенты должны быть информированы о возможных рисках и осложнениях ЛУПП.

ОСЛОЖНЕНИЯ ЛУПП

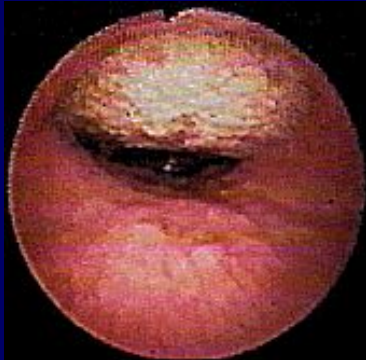


Рис. 1. Удаление небного язычка и части прилегающего мягкого неба привело к возможности смещения корня языка кзади и окклюзии дыхательных путей

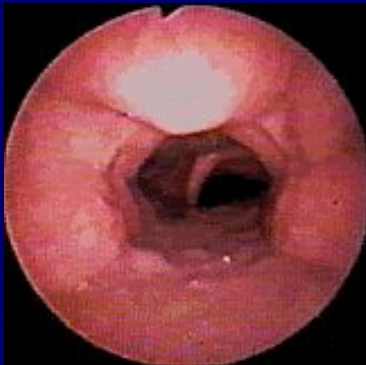

Рис. 2. Послеоперационные рубцовые изменения, вызвавшие сужение велофарингса и орофарингса

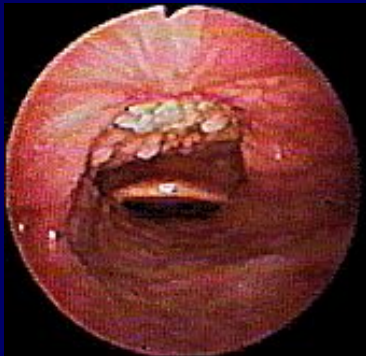

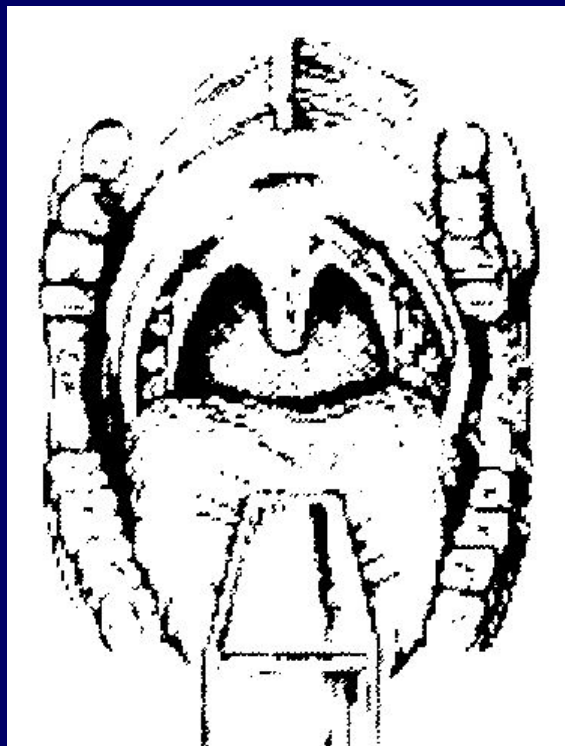
Рис. 3. Рубцовые изменения (как и на рис.2). Дополнительно отмечается увеличение натяжения оставшейся части мягкого неба из-за частичной резекции палатофарингеальных мышц

Более того, на эффективность вмешательства на мягком небе могут влиять и особенности строения глоточного кольца. Необдуманно проведенная операция может спровоцировать развитие апноэ сна при исходно существующем неосложненном храпе (см. следующие слайды).


РЕЗУЛЬТАТЫ ЛУПП В ЗАВИСИМОСТИ ОТ ИСХОДНОГО СТРОЕНИЯ ГЛОТКИ (I)

ТИП 1 (нормальный)

- Небольшой латеральный коллапс при пробе Мюллера
- Удлиненный небный язычок
- Собственно мягкое небо не нависает над корнем языка



До операции



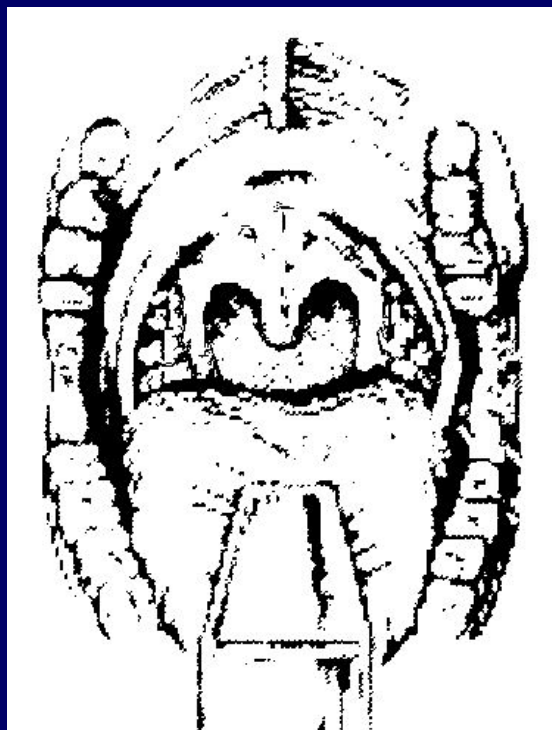
После операции

Наиболее благоприятный тип для проведения ЛУПП


РЕЗУЛЬТАТЫ ЛУПП В ЗАВИСИМОСТИ ОТ ИСХОДНОГО СТРОЕНИЯ ГЛОТКИ (II)

ТИП 2 (узкий)

- Узкий велофарингеальный просвет
- Низкорасположенное мягкое небо
- Избыточный латеральный коллапс при пробе Мюллера



До операции



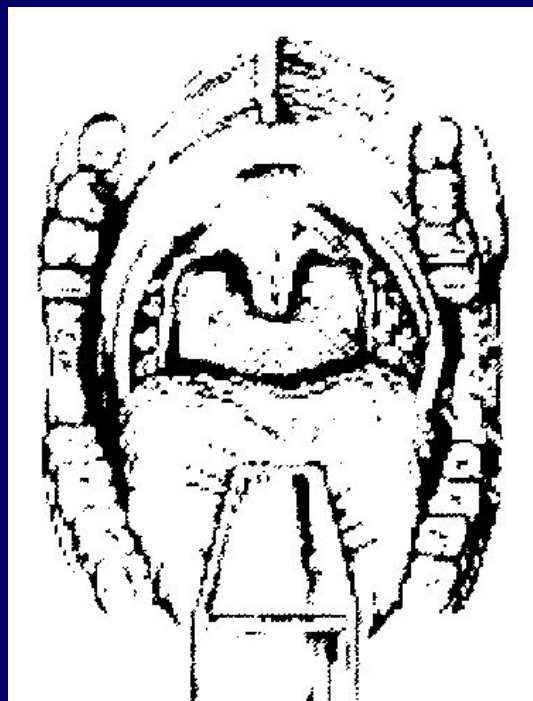
После операции

Увеличена вероятность развития велофарингеального стеноза после ЛУПП


РЕЗУЛЬТАТЫ ЛУПП В ЗАВИСИМОСТИ ОТ ИСХОДНОГО СТРОЕНИЯ ГЛОТКИ (III)

ТИП 3 (широкий)

- Широкий и низкий велофарингеальный просвет
- Минимальный латеральный коллапс при пробе Мюллера
- Отмечается значительный передне-задний коллапс на уровне мягкого неба и корня языка при дыхании открытым ртом



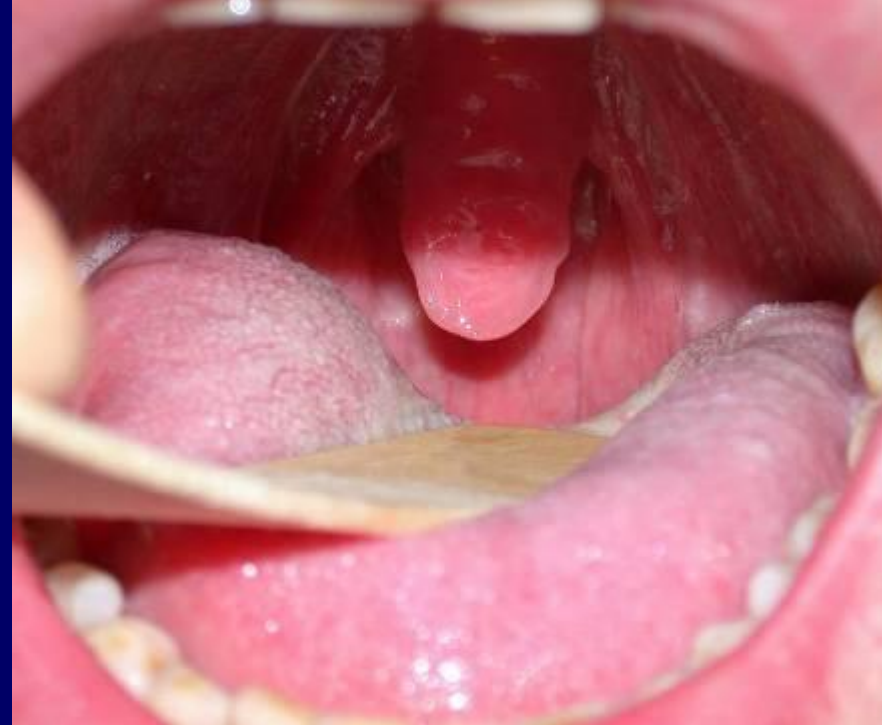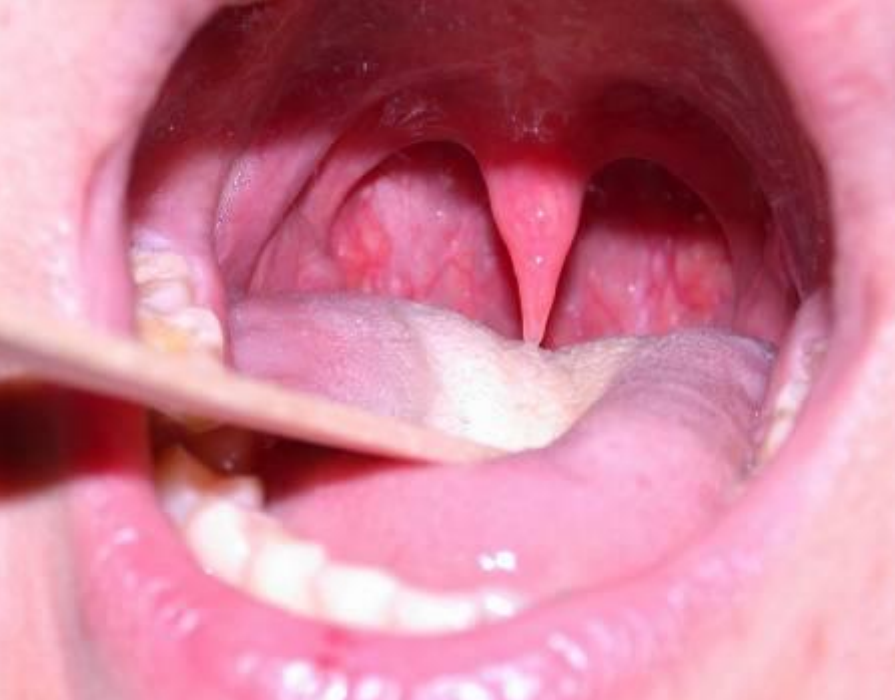До операции



После операции

Увеличена вероятность обструкции дыхательных путей за счет смещения корня языка кзади после ЛУПП

Ниже приведены несколько собственных
клинических примеров с различными
вариантами анатомических проблем на
уровне глотки



При достаточном просвете глотки и резко избыточном небном язычке (при условии отсутствия средне-тяжелой формы СОАС) вмешательства на небе показаны и можно ожидать достаточно хорошего эффекта.

Степень 1

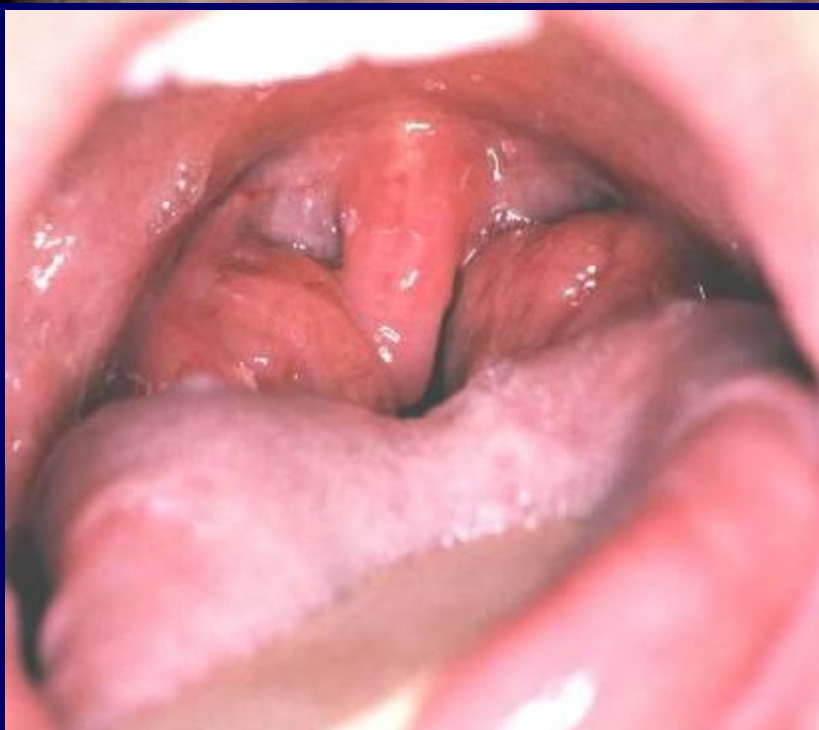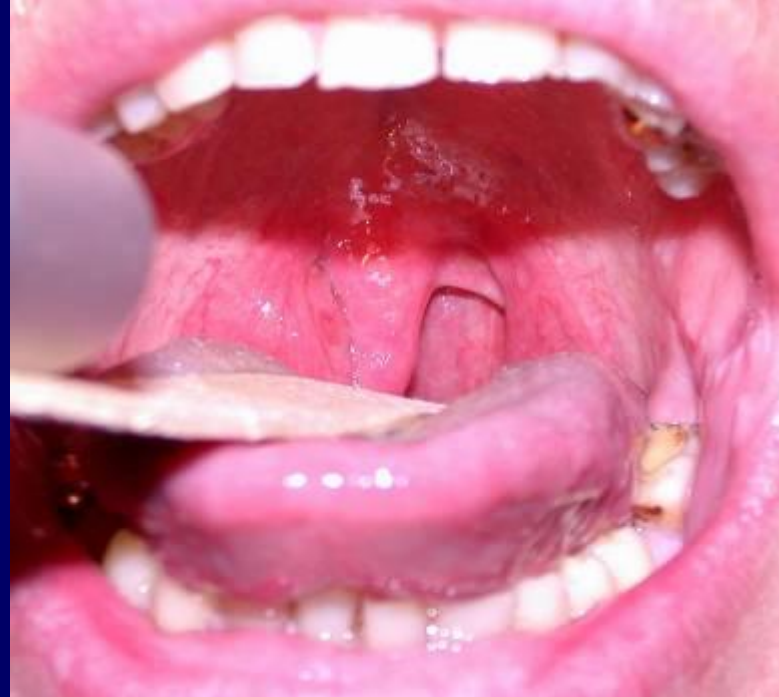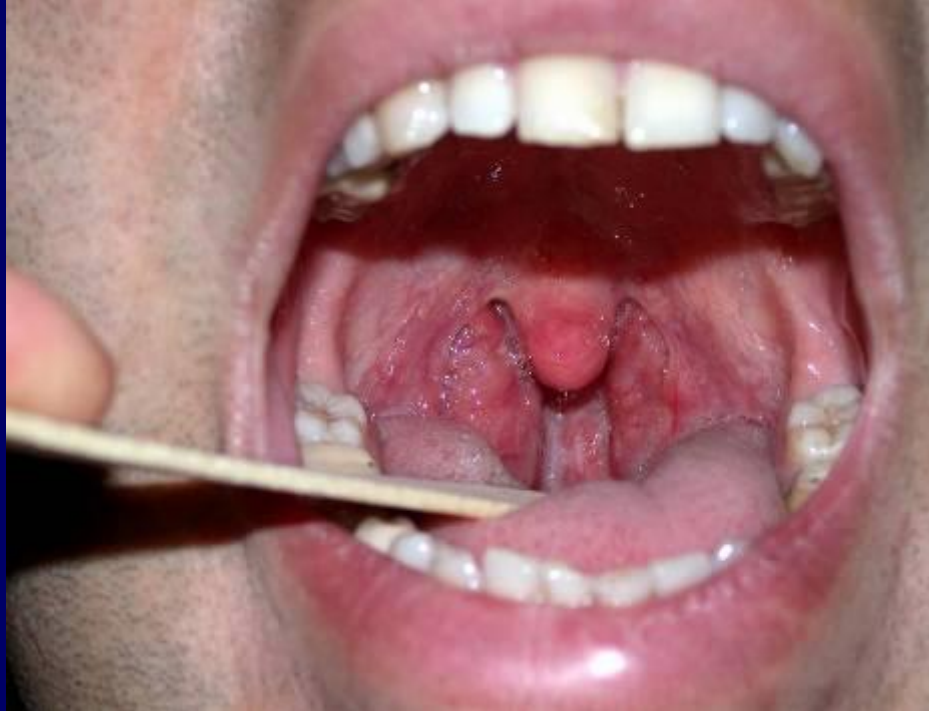Небные дужки, мягкое небо и небный язычок хорошо видны. Зазор между кончиком увули и корнем языка составляет минимум 5 мм

Степень 2

Видны небные дужки и частично свободный край мягкого неба, кончик небного язычка скрывается за основанием языка

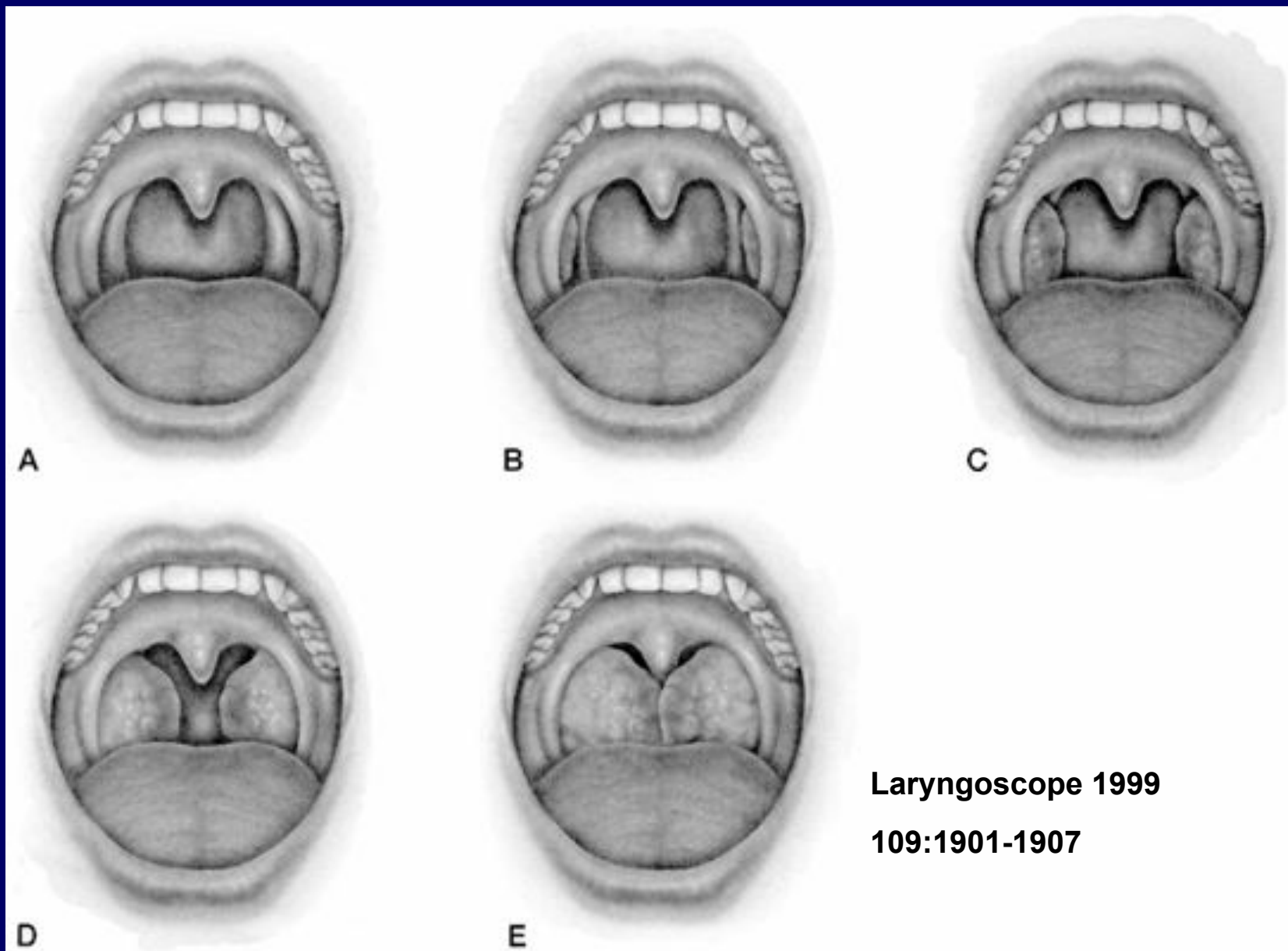
Степень 3

Видимо только мягкое небо без свободного края



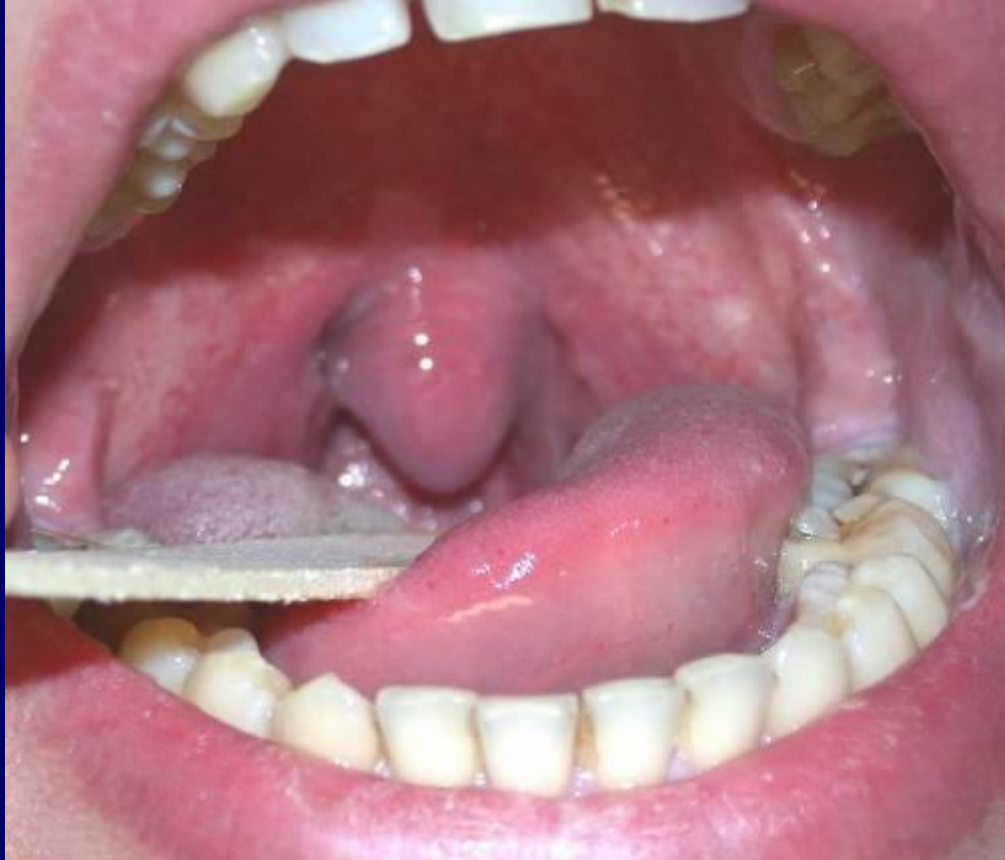При выраженной гипертрофии миндалин показана тонзиллэктомия или увулопалатофарингопластика (удаление миндалин, небного язычка и части мягкого неба)

КЛАССИФИКАЦИЯ СТЕПЕНИ ГИПЕРТРОФИИ МИНДАЛИН

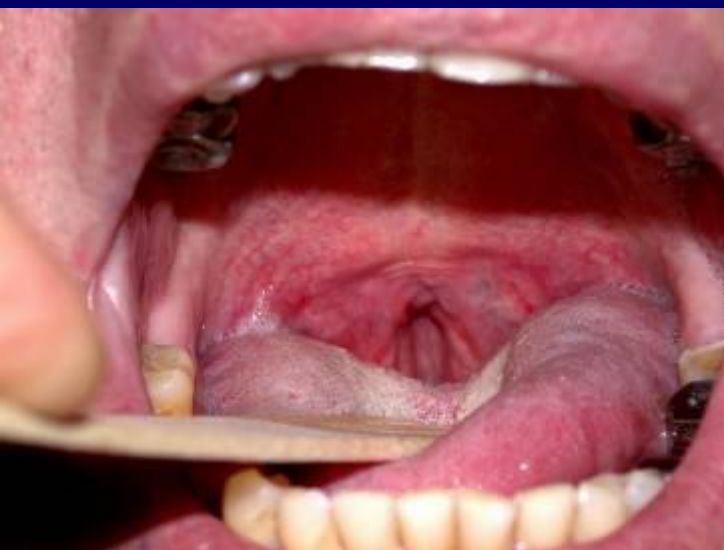
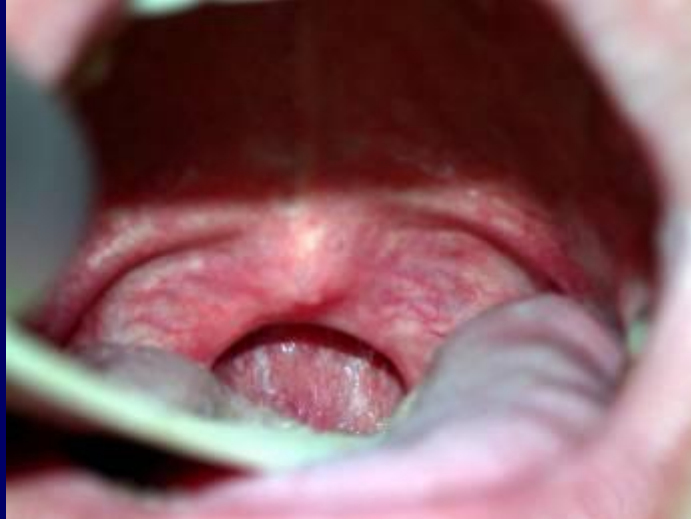
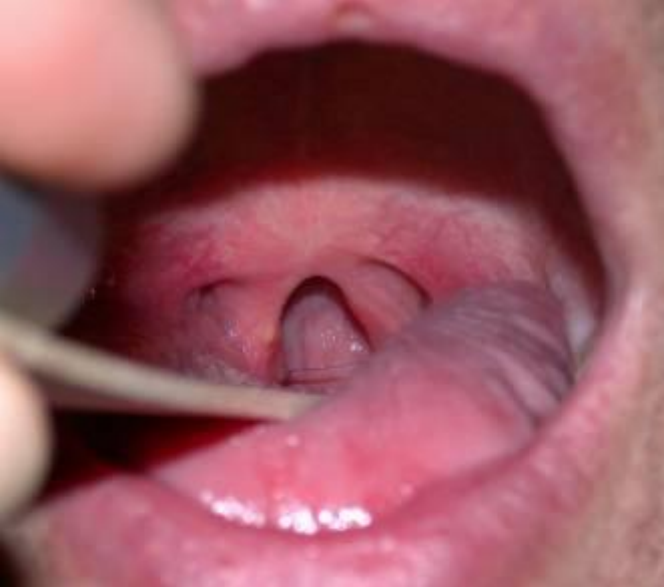Laryngoscope 1999

109:1901-1907



При выраженном ожирении и средне-тяжелых формах апноэ сна вмешательства на небе бесполезны и даже вредны. Если удалить язычок, то это не увеличит существенно просвет глотки. Более того, если произойдет избыточное рубцевание ткани, то исходно дыхательные пути сузятся еще больше и тяжесть апноэ может парадоксально возрасти.



На данном слайде приведены несколько фотографий глотки пациентов, у которых ранее проводились крио- или лазерные пластики неба с полным удалением небного язычка, но при обследовании в нашей лаборатории сохранялась тяжелая форма синдрома обструктивного апноэ сна. Т.е. данные вмешательства, фактически, оказались бесполезными.

В Москве в настоящее время насчитывается не менее 30 центров, которые занимаются оперативным лечением храпа. К сожалению, в большинстве из них вмешательства на небе проводятся без предварительного исследования ночного сна и исключения синдрома обструктивного апноэ сна. Это часто приводит к диагностическим ошибкам и к отсутствию эффекта от оперативного вмешательства на небе. В лаборатории сна санатория «Бавиха» (www.sleepnet.ru) было выполнено следующее исследование.

ЦЕЛЬ

Провести ретроспективную оценку тактики ведения пациентов с сохраняющейся тяжелой формой синдрома обструктивного апноэ сна (СОАС), у которых в анамнезе была выполнена лазерная увулопалатопластика (ЛУПП)

МАТЕРИАЛ И МЕТОДЫ

- В исследование включено 15 пациентов, у которых при обследовании в лаборатории сна санатория выявлена тяжелая форма СОАС (все мужчины, средний возраст 51.2 ± 6.5 лет, индекс массы тела 38.4 ± 4.2 , индекс апноэ/гипопноэ = 59.5 ± 12.2).
- Диагноз СОАС поставлен на основании полисомнографического исследования на системе CompuMedics S series фирмы CompuMedics (Австралия).
- У всех пациентов в течение предшествующих двух лет до поступления в санаторий проводились ЛУПП по поводу храпа в различных медицинских учреждениях (от 1 до 5 сеансов, в среднем 2,4 сеанса).
- В исследование не включались пациенты, у которых масса тела за последние 2 года изменилась более чем на 5%.

РЕЗУЛЬТАТЫ: АНАЛИЗ ТАКТИКИ ЛЕЧЕНИЯ

- Ни у одного пациента до лазерного вмешательства не было проведено полисомнографического исследования или кардио-респираторного мониторинга с целью уточнения степени тяжести нарушений дыхания во сне.
- Только у 4 пациентов клинически был установлен диагноз СОАС, хотя у всех пациентов имелась классическая клиническая картина тяжелой формы СОАС.
- Ни одному из пациентов до проведения ЛУПП не было предложено альтернативных методов лечения СОАС.

РЕЗУЛЬТАТЫ: АНАЛИЗ ТАКТИКИ ЛЕЧЕНИЯ

(продолжение)

- 7 пациентов с ожирением 2-3 степени не получили каких-либо рекомендаций по снижению массы тела, хотя у них это был основной фактор риска СОАС.
- Только 3 пациента были направлены на обследование в лабораторию сна ЛОР-хирургами после ЛУПП. Остальные пациенты не получили каких-либо рекомендаций по дальнейшему обследованию и лечению несмотря на неэффективность ЛУПП.

Особо следует подчеркнуть тот факт, что после безрезультатной ЛУПП пациенты не были проинформированы о возможности проведения CPAP-терапии – эффективного метода лечения тяжелой формы СОАС. Им попросту говорилось, что теперь им уже ничего не поможет.

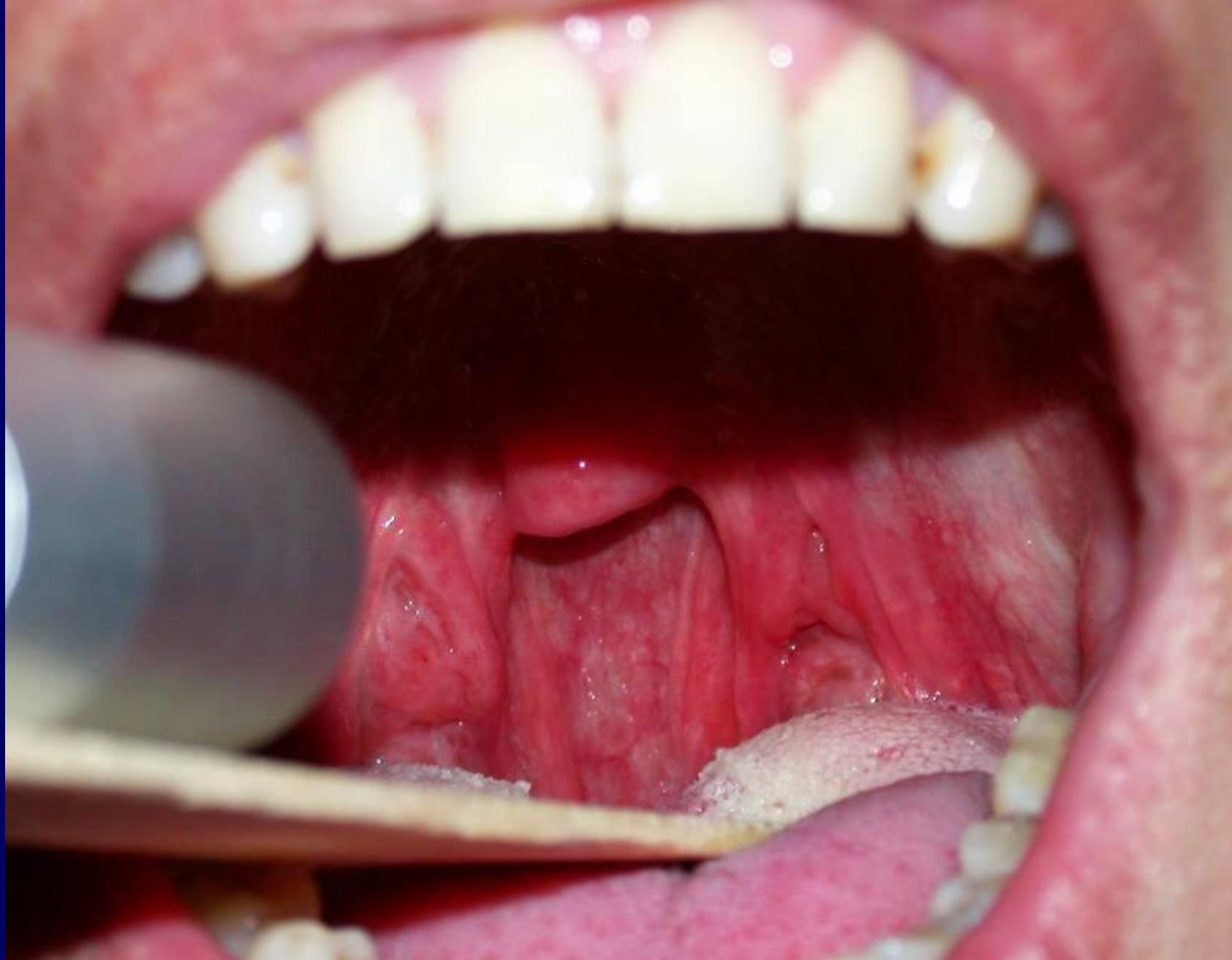Клинический пример: ПАЦИЕНТ К., 43 лет

Анамнез: Храп около 10 лет. За эти годы постепенно набрал около 15 кг. Последние 7 лет окружающие отмечают частые остановки дыхания во сне. Около 5 лет назад отмечается беспокойный и неосвежающий сон, учащенное ночное мочеиспускание (3-5 раз за ночь), разбитость по утрам, преимущественно утренняя артериальная гипертония до 170/110, дневная сонливость, снижение потенции.

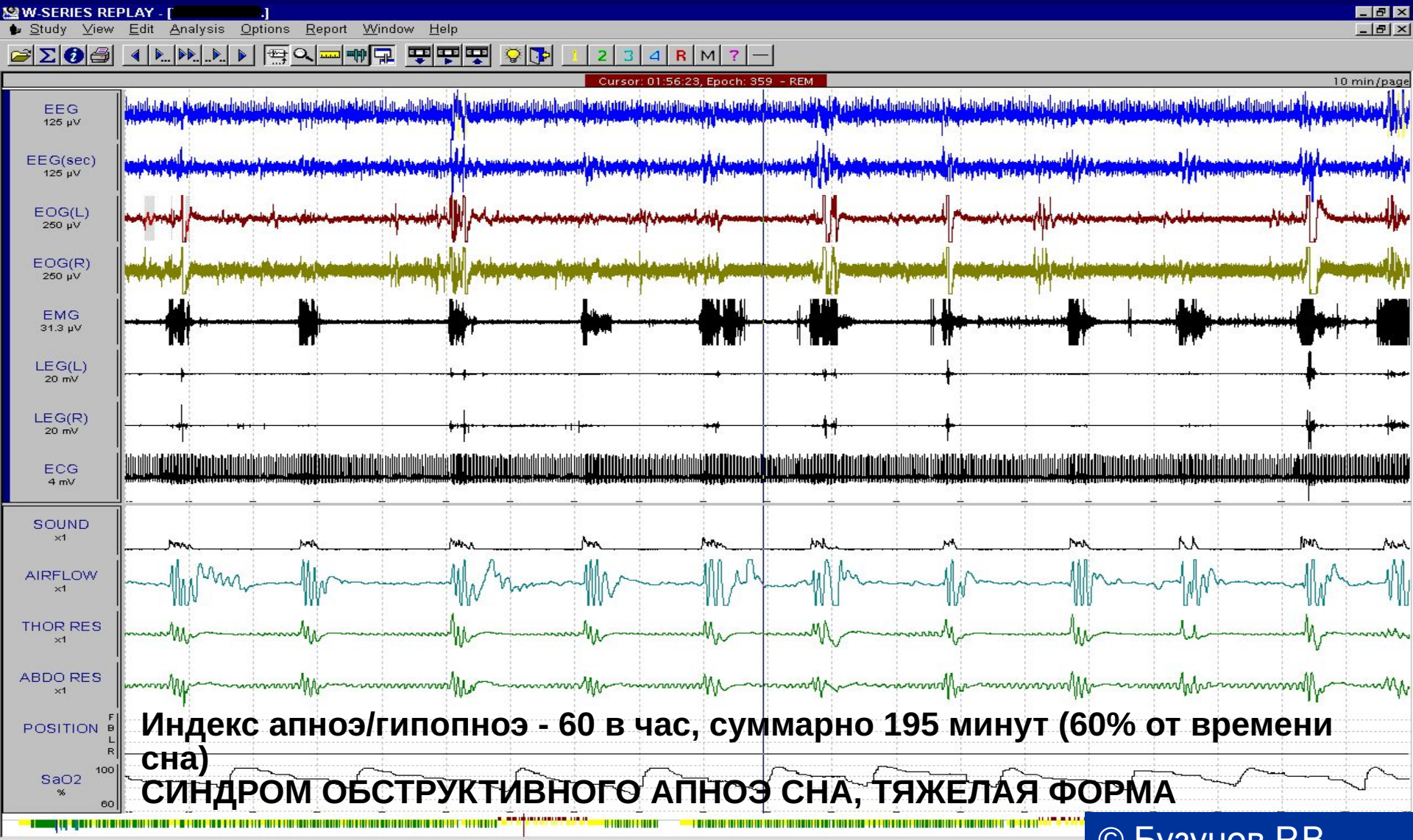1998 г – криопластика неба (без эффекта).

2001 г – лазерная пластика неба – 2 сеанса (без эффекта)

Осмотр: ожирение 2 ст. (рост 197, масса тела 116 кг), умеренная ретро- и микрогнатия.



10-МИНУТНЫЙ ФРАГМЕНТ ПОЛИСОМНОГРАММЫ ПАЦИЕНТА К., 43 лет



У пациента перенесшего крио- и лазерные вмешательства на небе сохранялась тяжелая форма синдрома обструктивного апноэ сна.

Таким образом, вмешательства на небе не дали никакого эффекта.

ТАКТИКА ЛЕЧЕНИЯ ПАЦИЕНТОВ С ХРАПОМ И СОАС

1. Выбор метода лечения храпа и СОАС зависит от сочетания причин и тяжести состояния.
2. У пациентов с подозрением на СОАС необходимо проведение полисомнографического исследования или кардио-респираторного мониторинга для уточнения диагноза
3. Селективные вмешательства на небе показаны у пациентов:
 - с неосложненным храпом,
 - без выраженного ожирения,
 - с удлинненным и гипотоничным небным язычком,
 - умеренно избыточным мягким небом,
 - нормальным типом строения глотки,
 - отсутствием других более значимых причин обструкции верхних дыхательных путей (носовая обструкция, гипертрофия миндалин, ожирение, ретрогнатия)

С учетом вышеизложенных ограничений ЛУПП и другие селективные вмешательства на небе как основной метод лечения показаны только у 15% пациентов с храпом
4. При средне-тяжелых формах СОАС у пациентов без явных анатомических дефектов на уровне глотки (резкая гипертрофия миндалин) показана неинвазивная вентиляция легких постоянным положительным давлением (CPAP-терапия – см. www.cpap.ru)

Дополнительную информацию по лечению храпа и синдрома обструктивного апноэ сна можно получить на сайтах:

www.sleepnet.ru – сайт лаборатории сна Клинического санатория «Барвиха» УД Президента РФ

www.sleepnet.ru/library/stat2/ - статья «Оперативные вмешательства на небе: мифы и реальность»

www.hrap.net – все о храпе и апноэ сна

www.cpap.ru – оборудование для CPAP-терапии

<http://www.cpap.ru/therapy/> - учебное пособие по CPAP-терапии