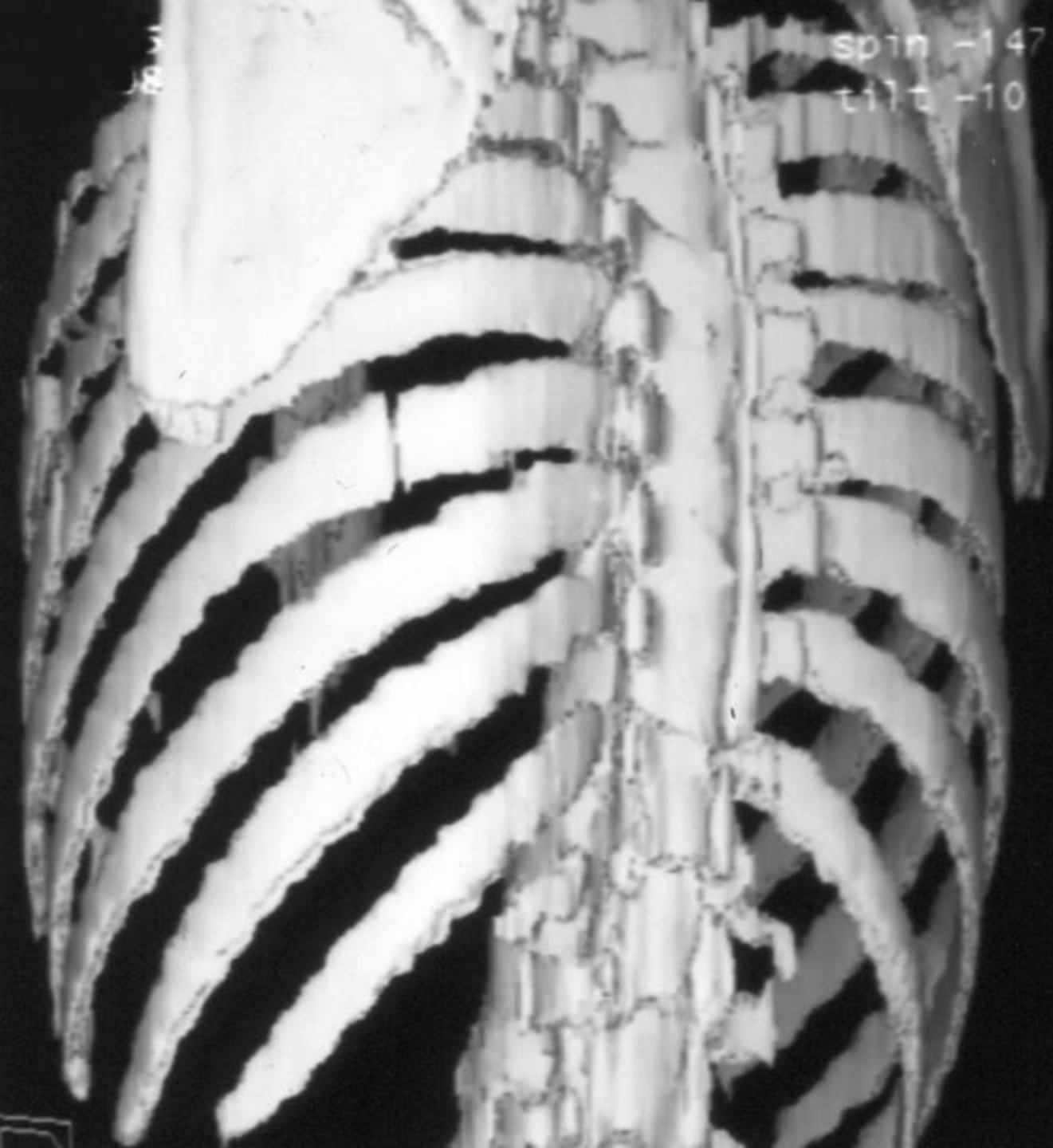


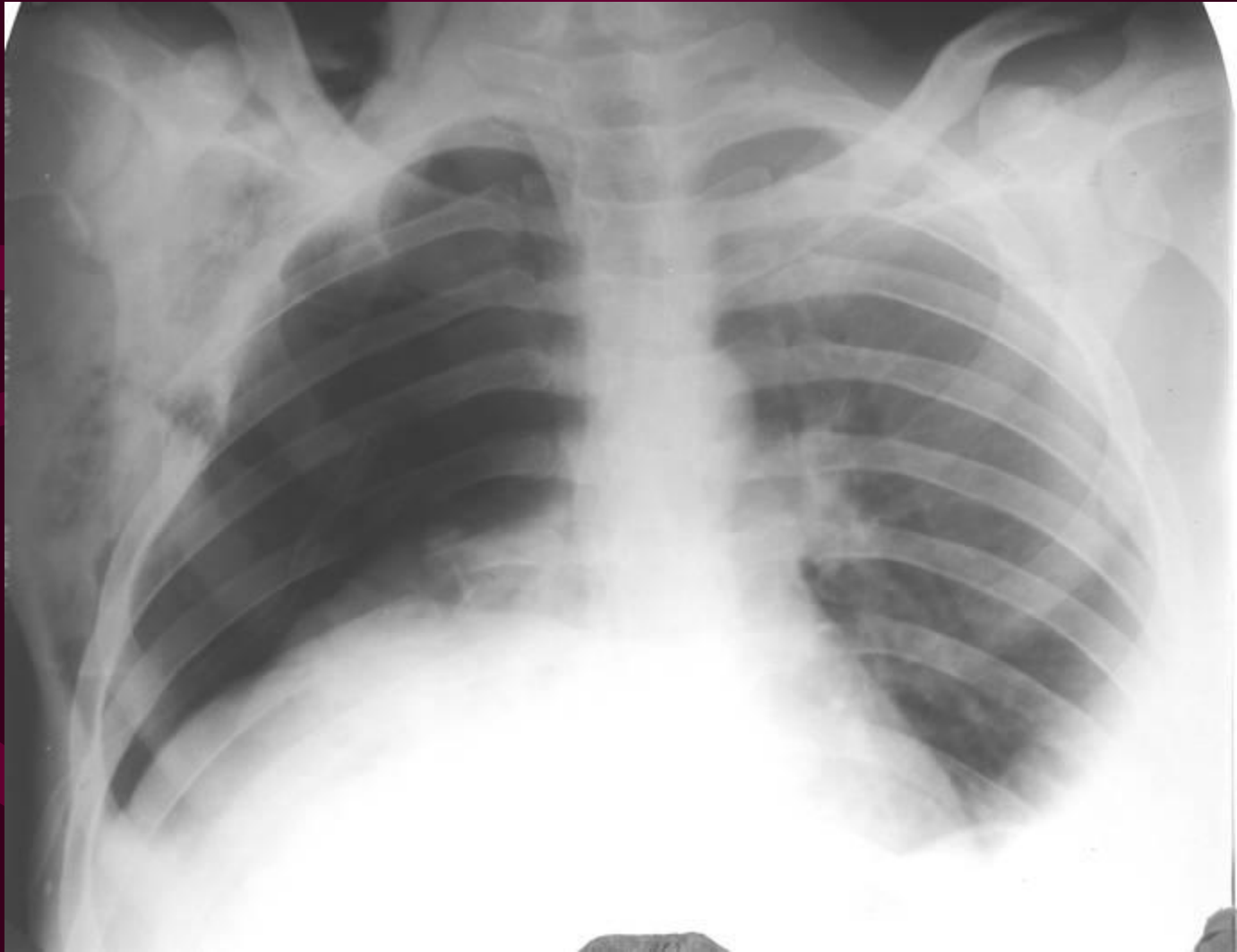
Лучевая диагностика механических повреждений костей и суставов

Лекция

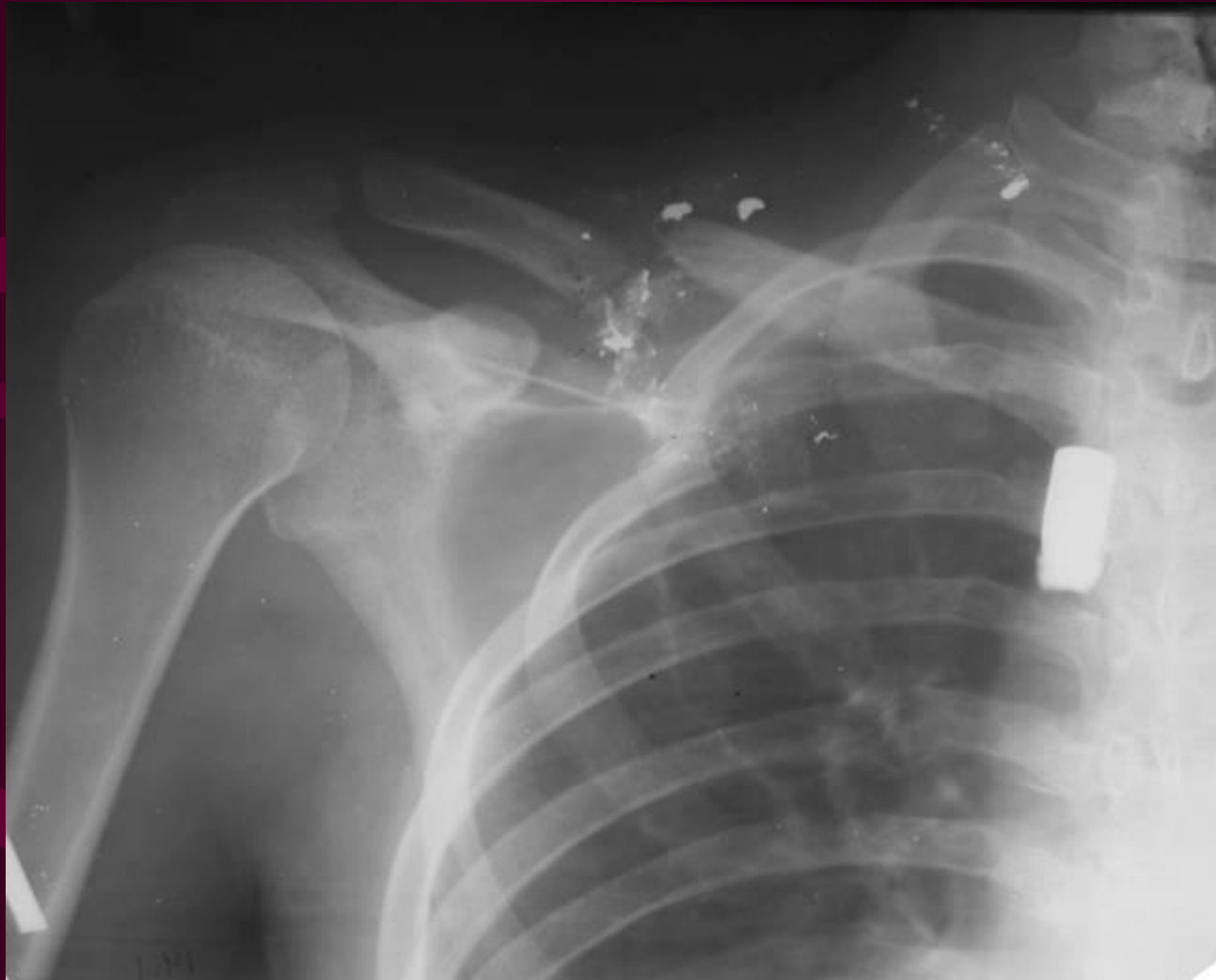

Компьютерная
томография.
Объемная
реформация
оттененных
поверхностей (3D
SSD). Поперечный
перелом заднего
отдела IX ребра

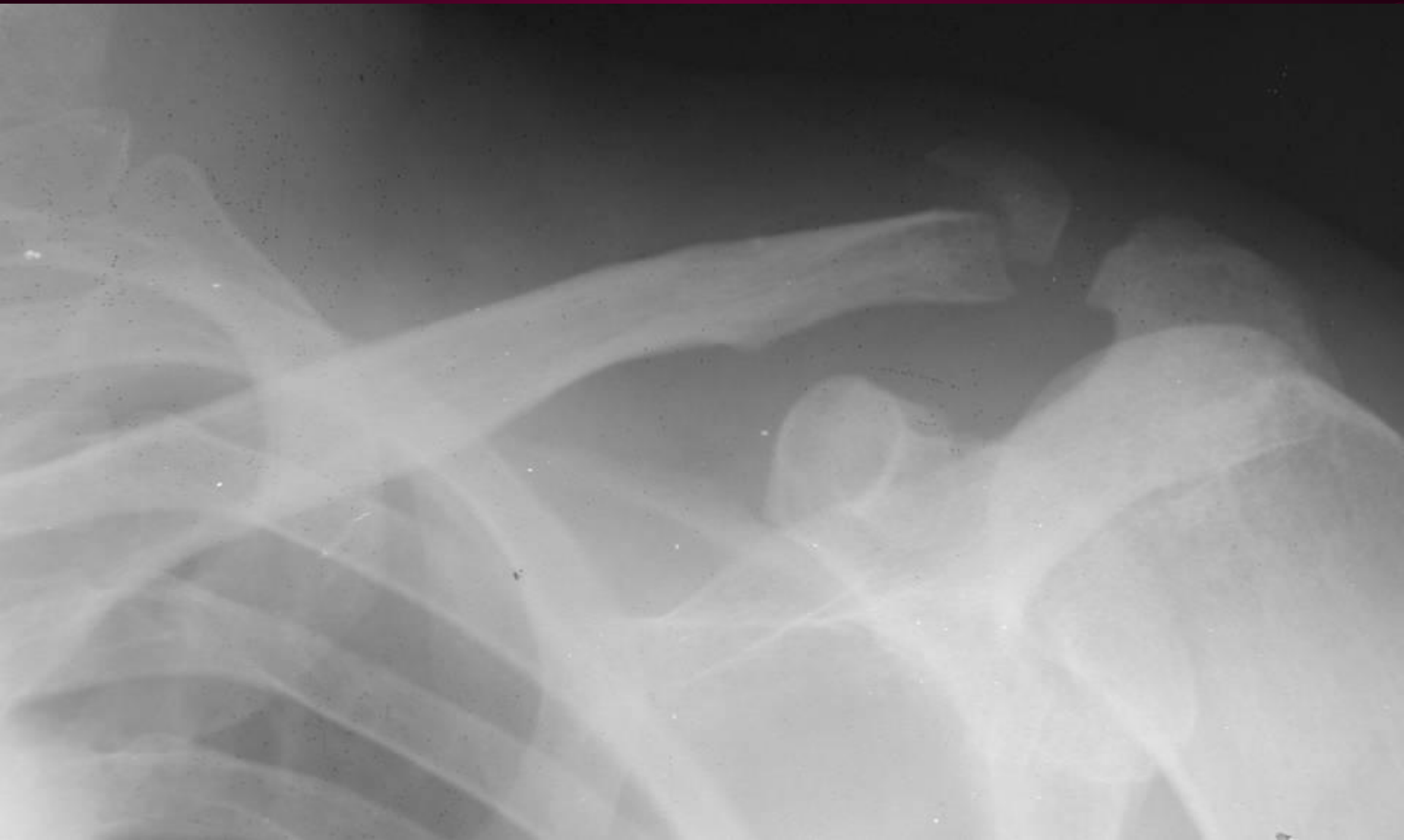Огнестрельное ранение правой половины груди:
переломы III, VI, VII ребер, пневмогемоторакс,
эмфизема мягких тканей грудной стенки



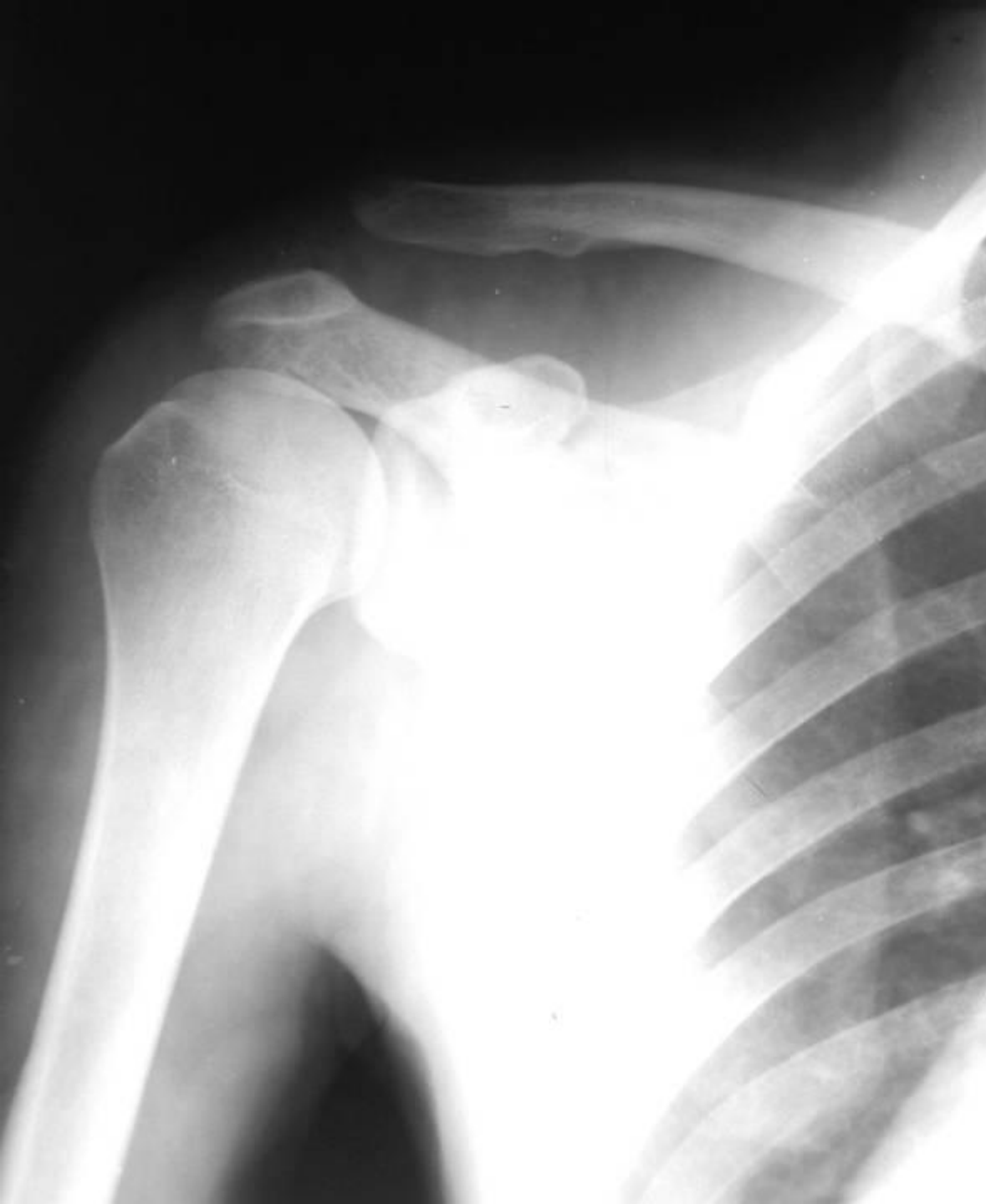Огнестрельный перелом средней трети ключицы

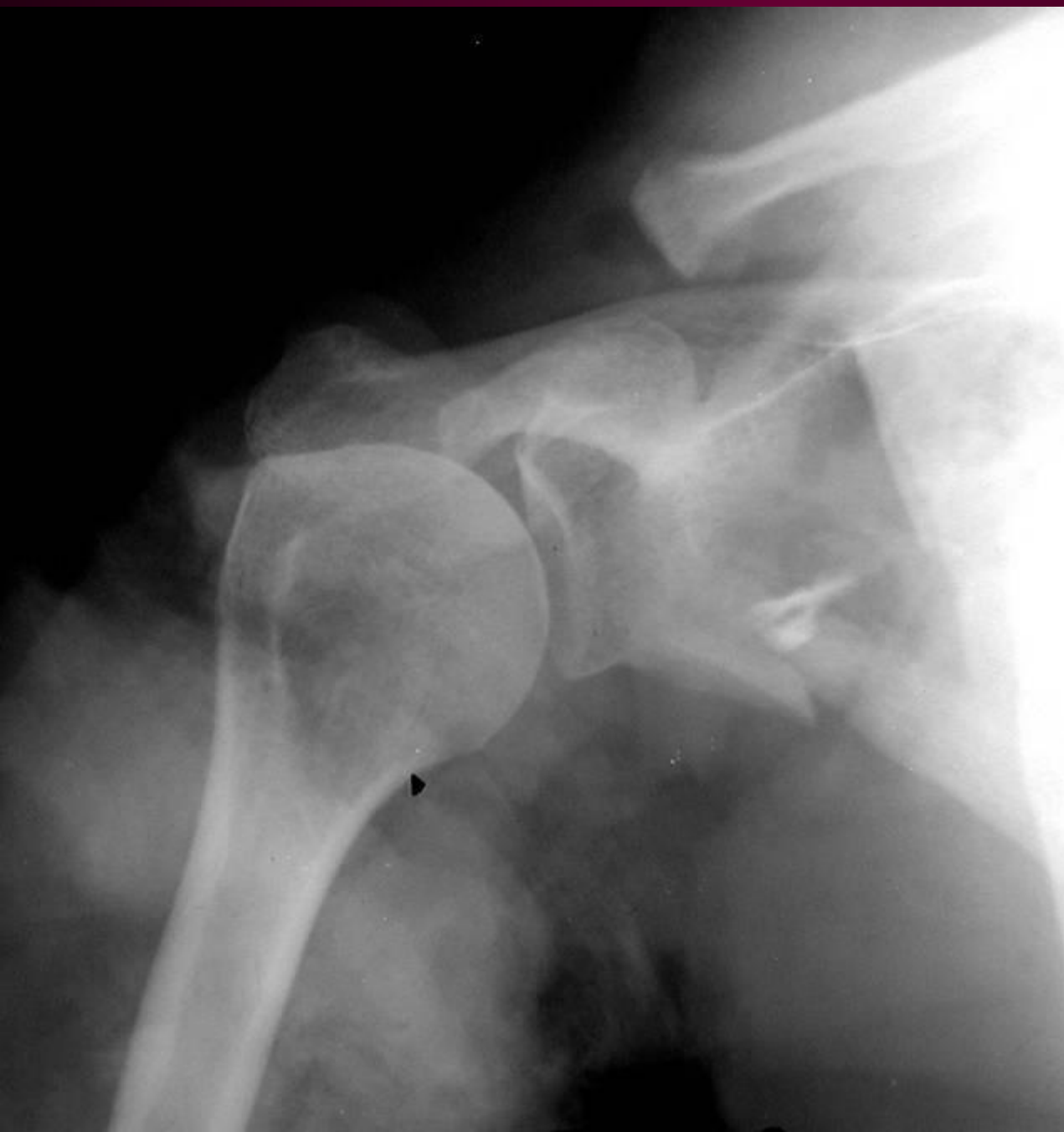

Перелом акромиального конца ключицы

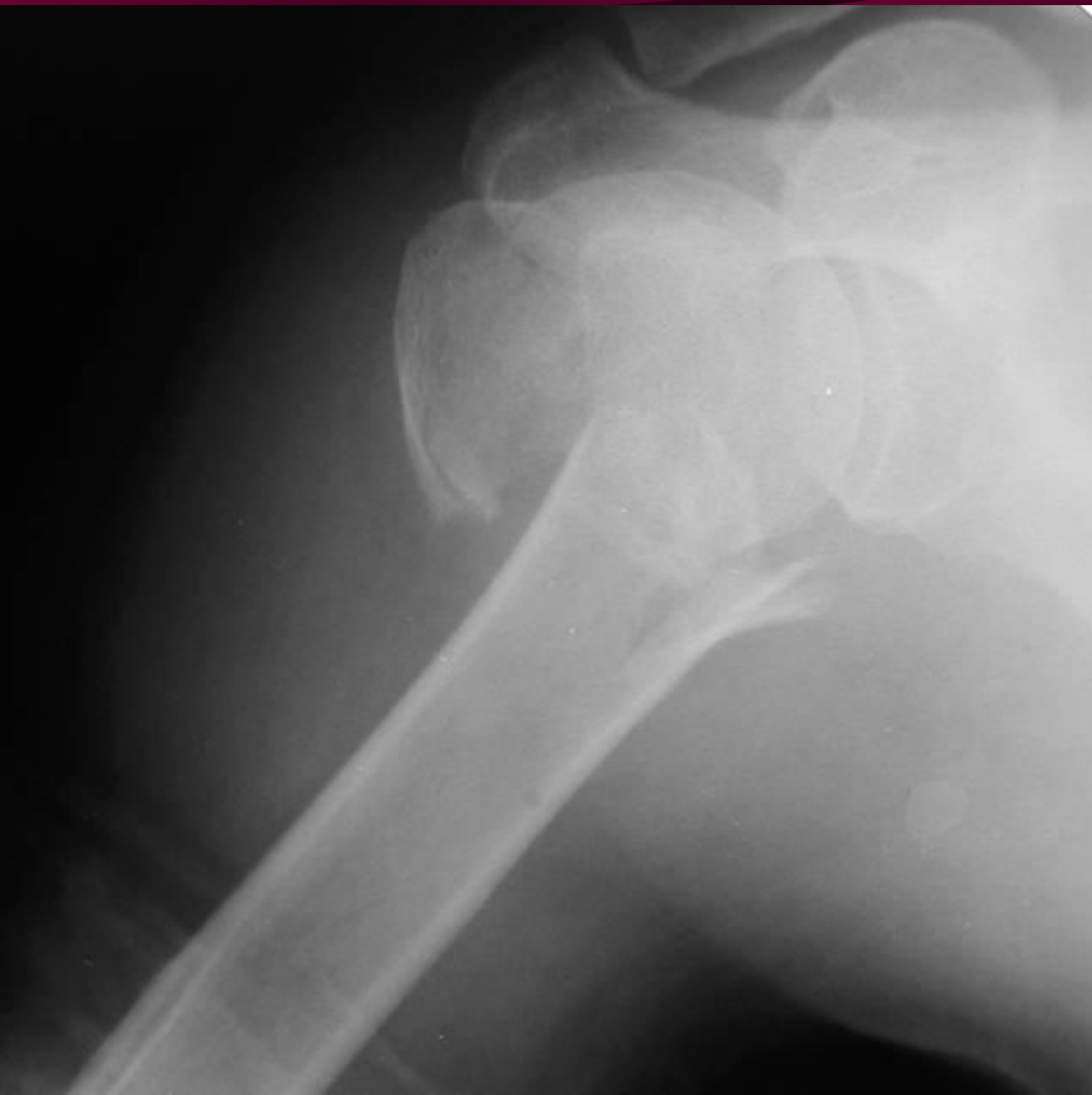

Разрыв акромиально-
ключичного
сочленения 3 степени



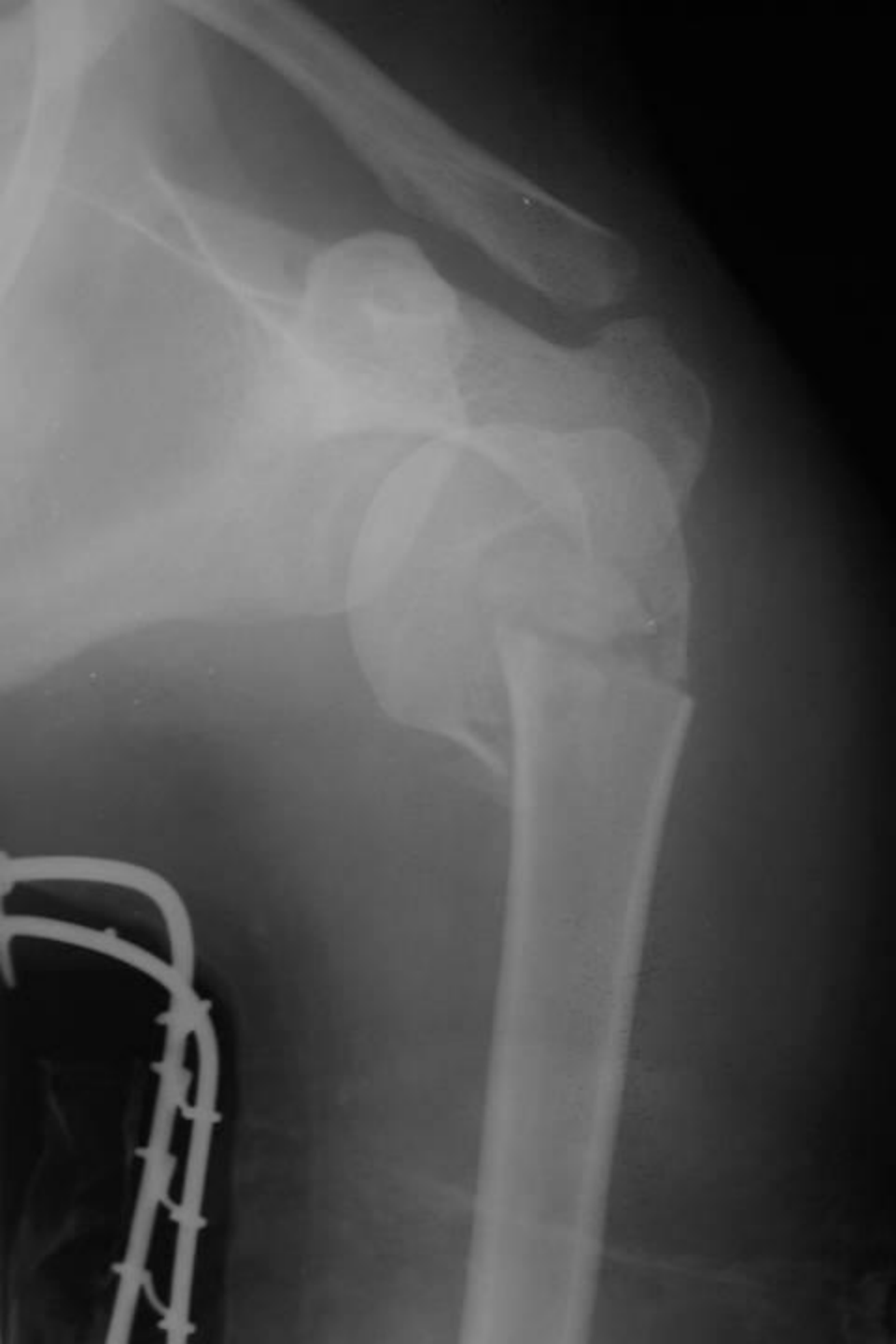

Перелом
подкрыльцового края
лопатки, разрыв
акромиально-
ключичного
сочленения

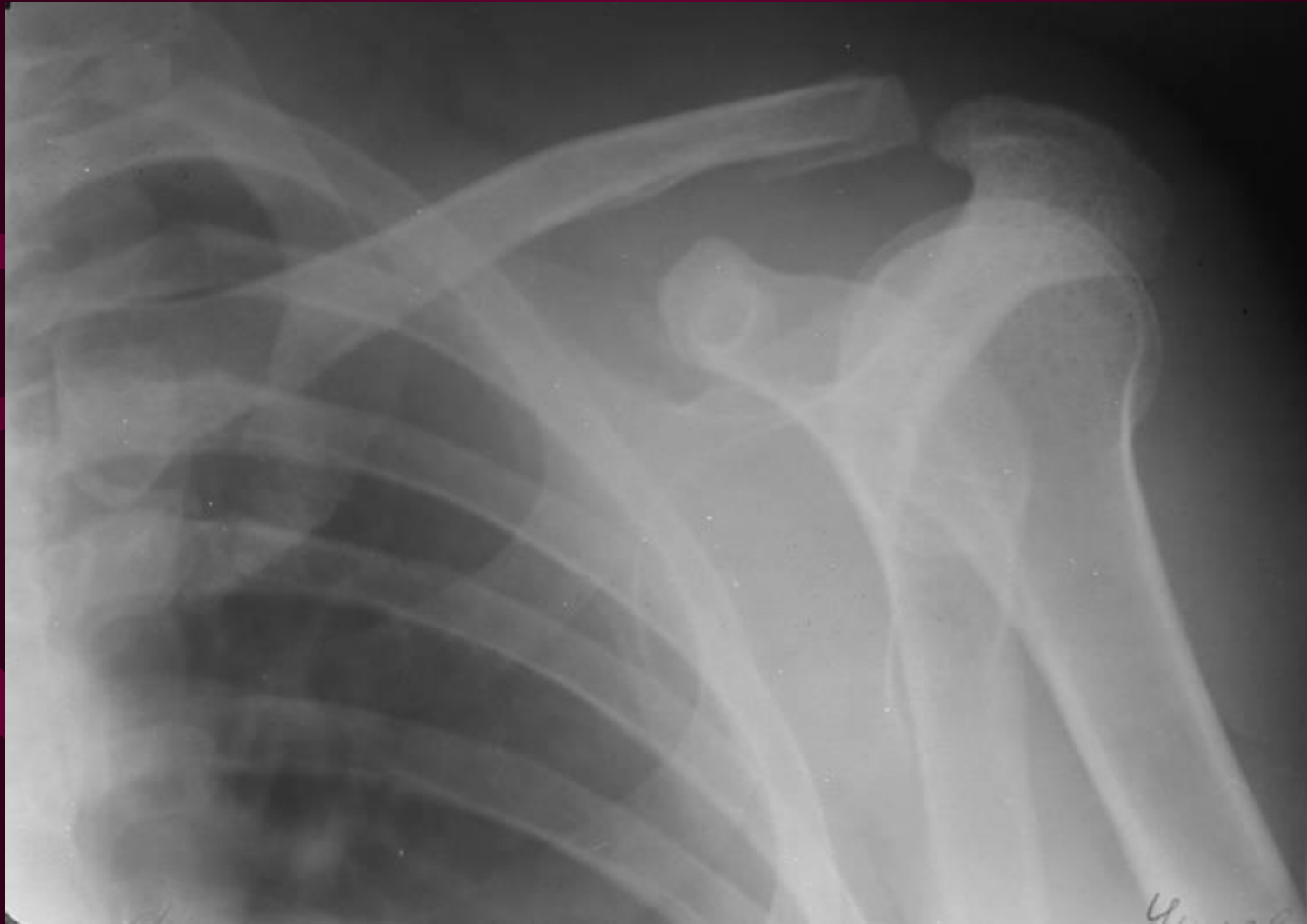


Перелом
хирургической
шейки, большого и
малого бугорков
плечевой кости

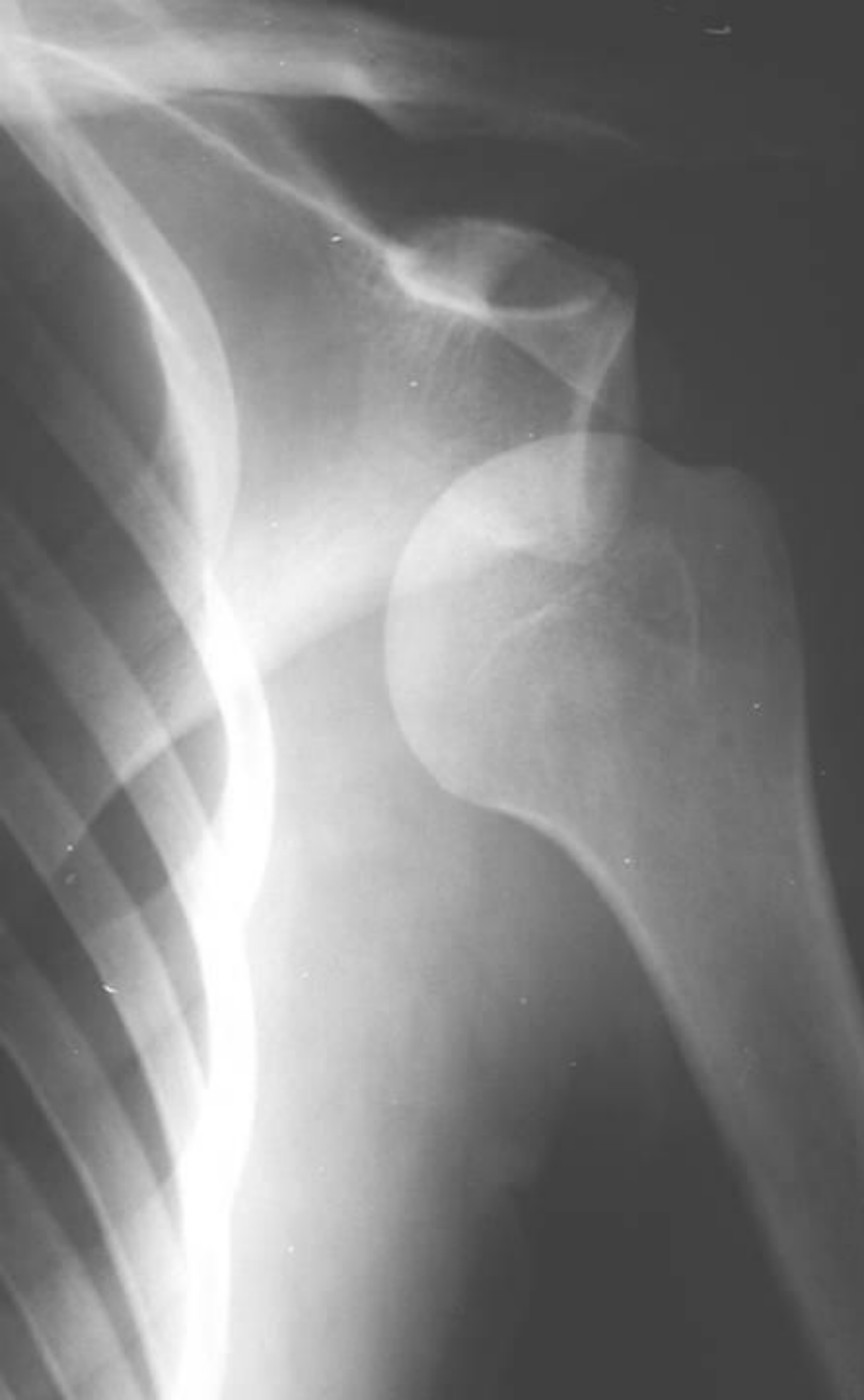“Приводящий” перелом
хирургической шейки
плечевой кости

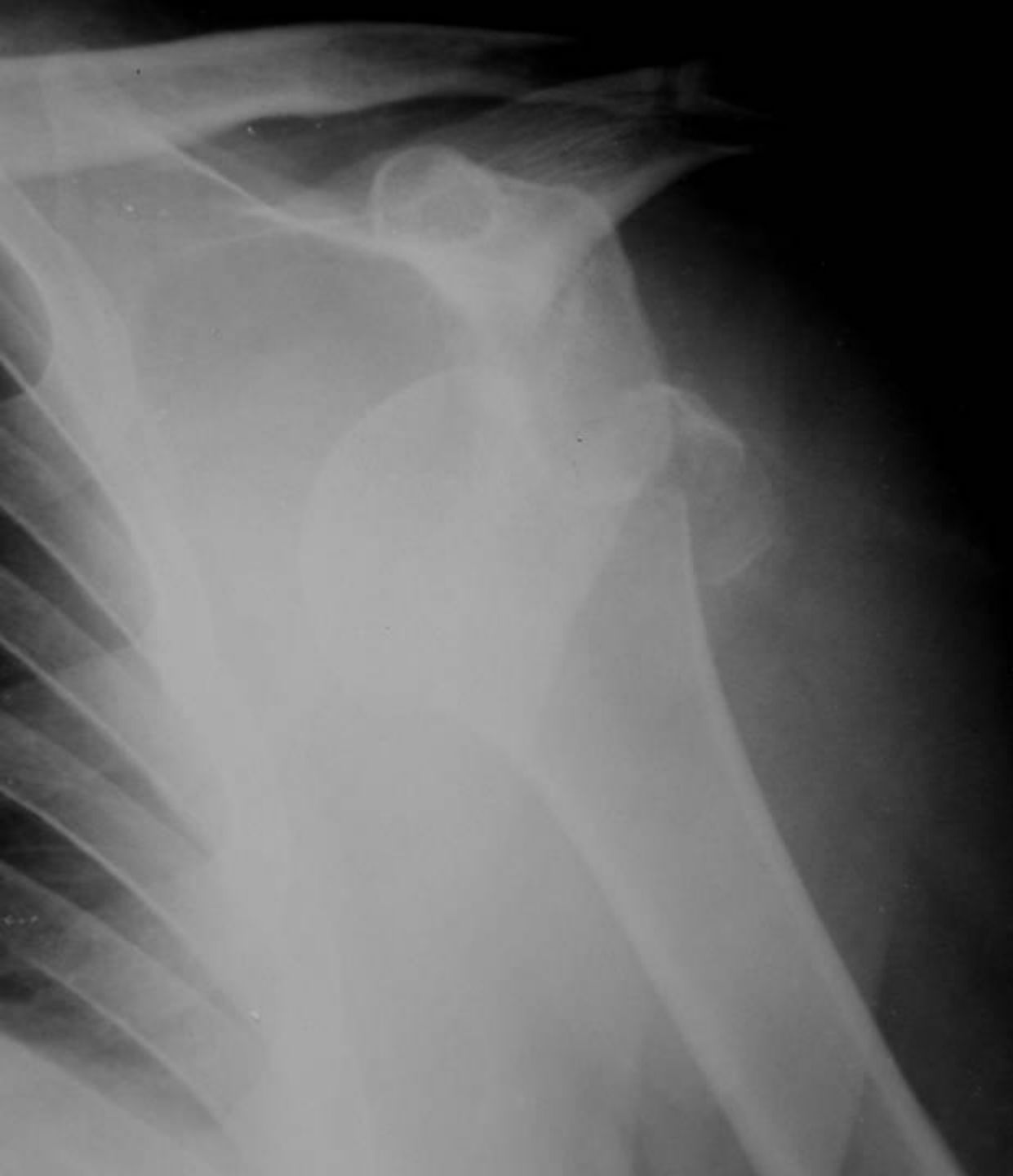

Передний подключичный вывих плеча



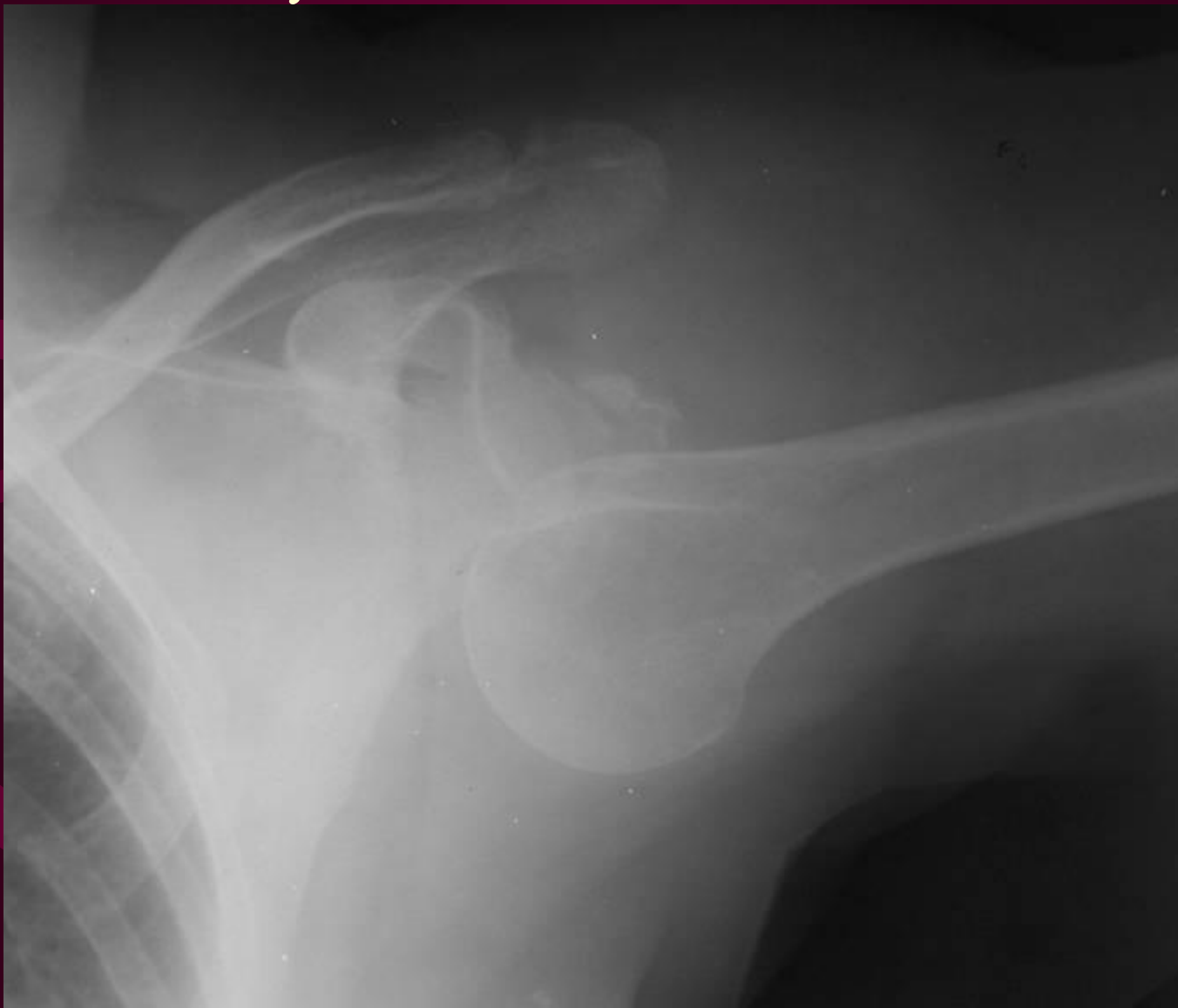
Нижний вывих плеча



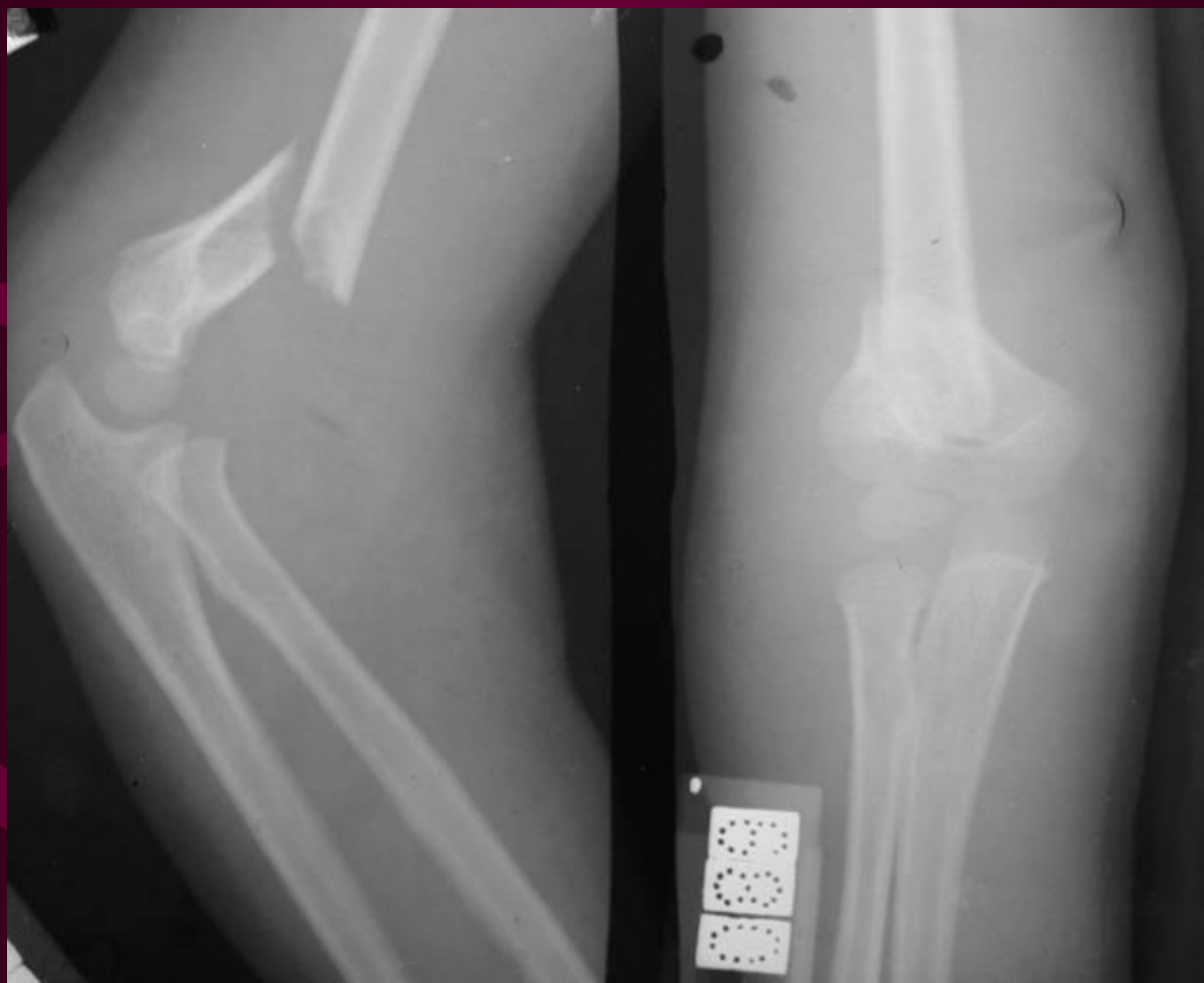


Переломо-вывих плеча

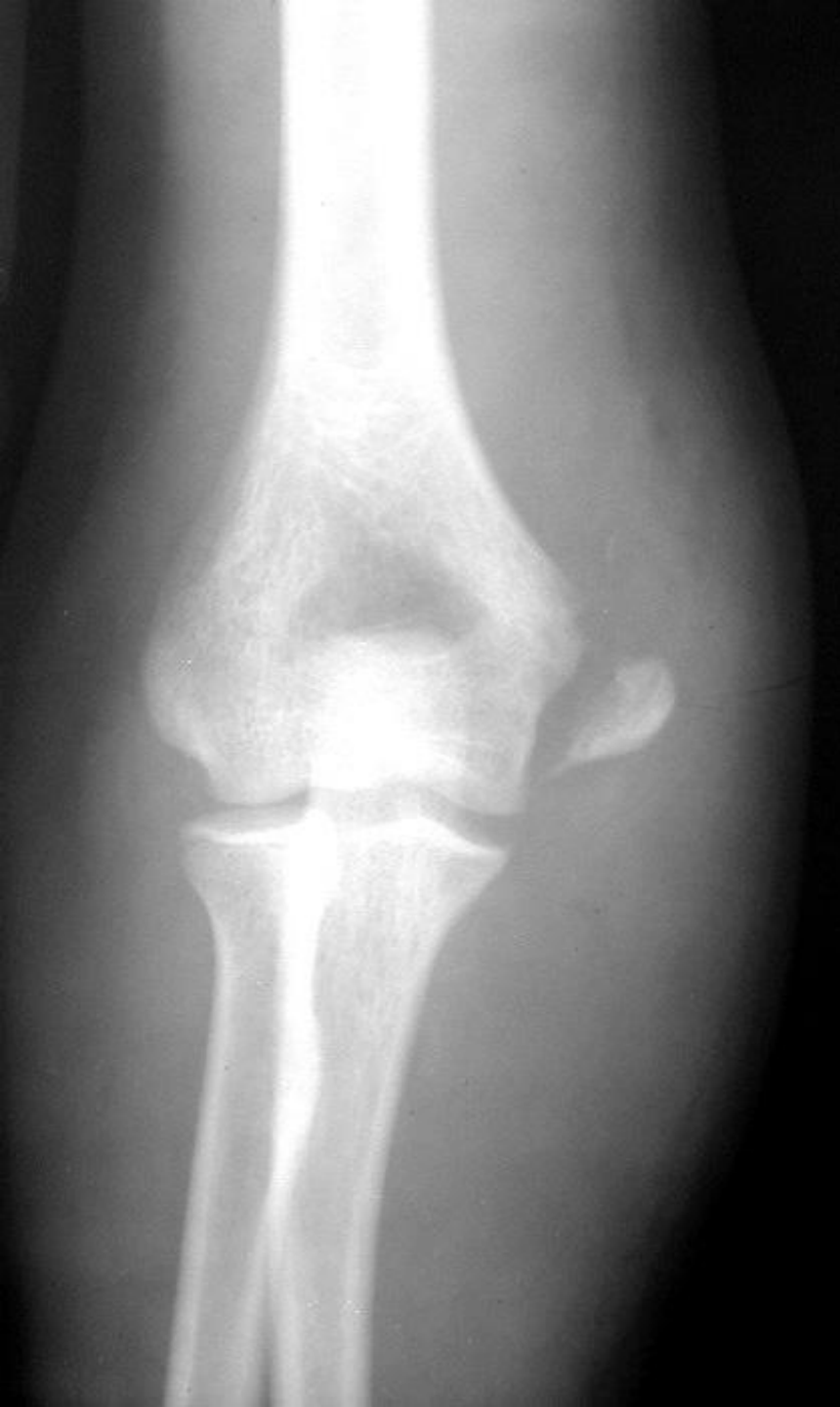Напряженный вывих плеча с переломом края суставной впадины лопатки



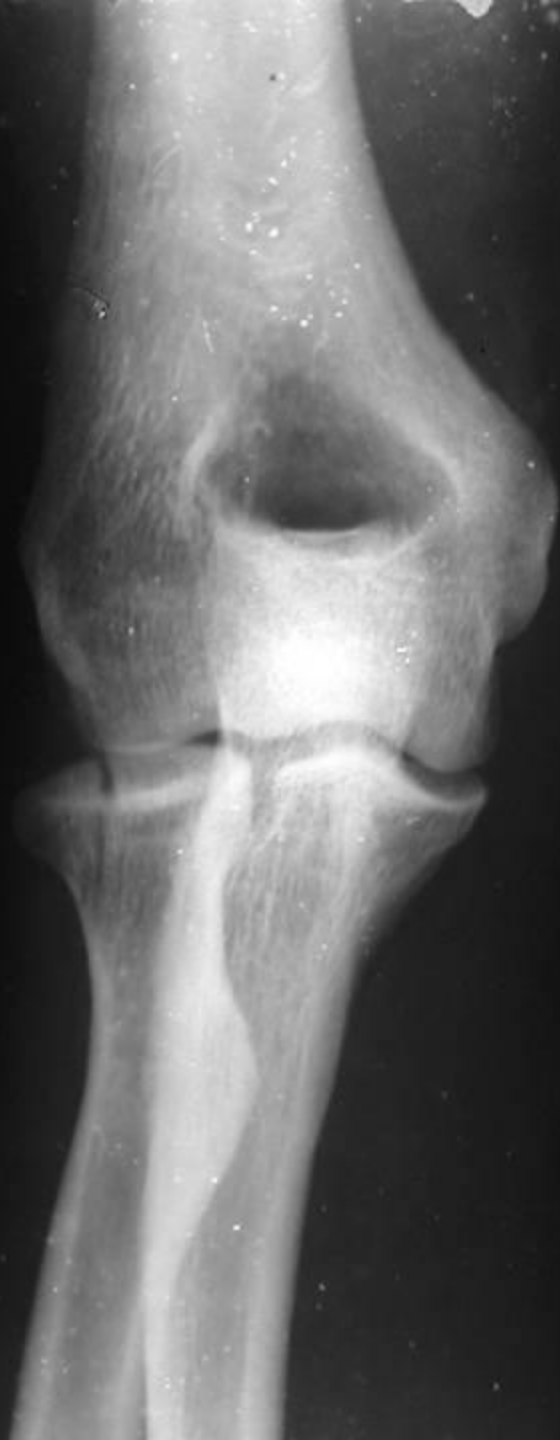Надмышелковый перелом плечевой кости:
рентгенограммы в прямой (а) и боковой (б)
проекциях

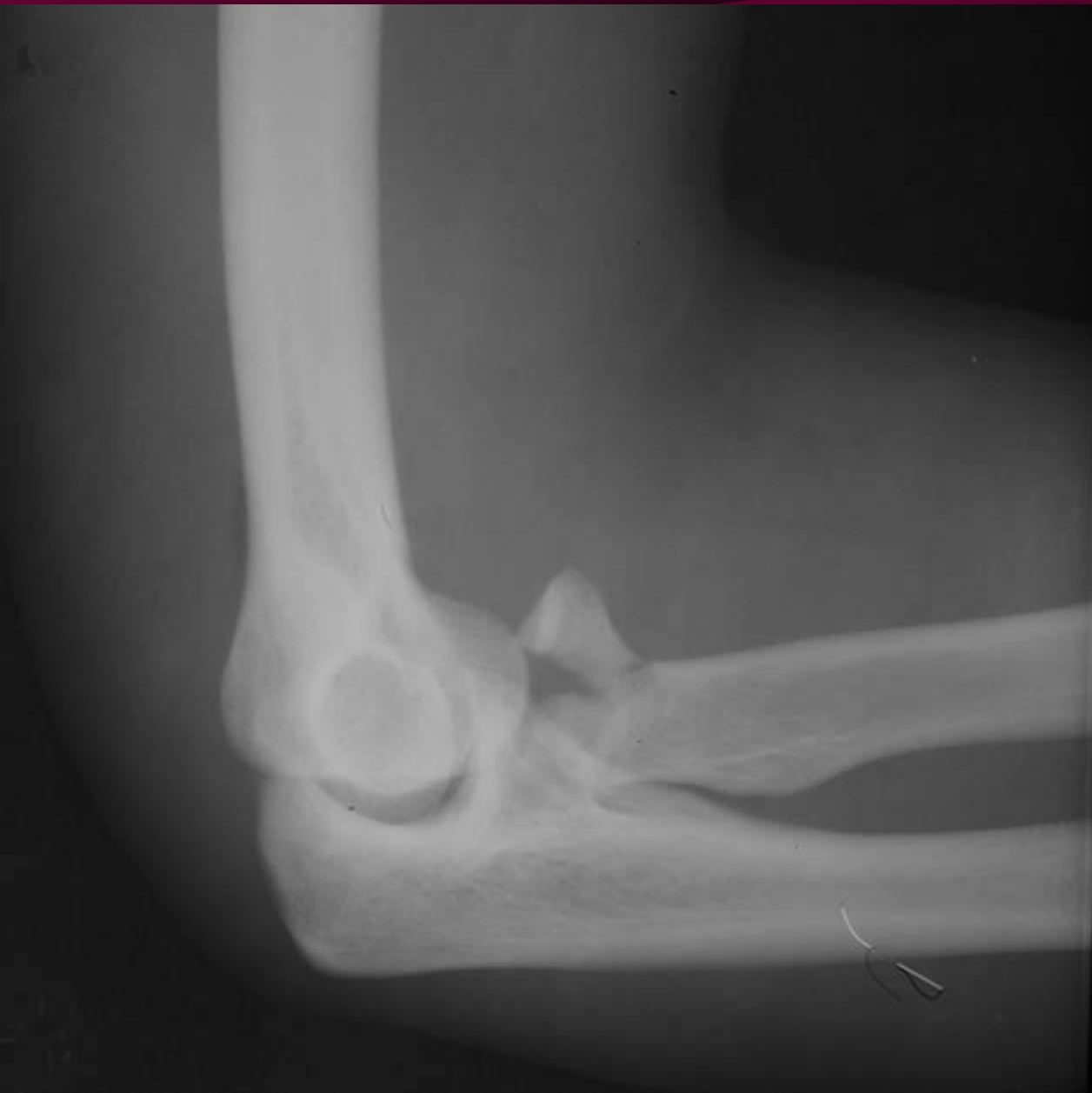

Отрыв медиального надмыщелка
плечевой кости 2 стадии

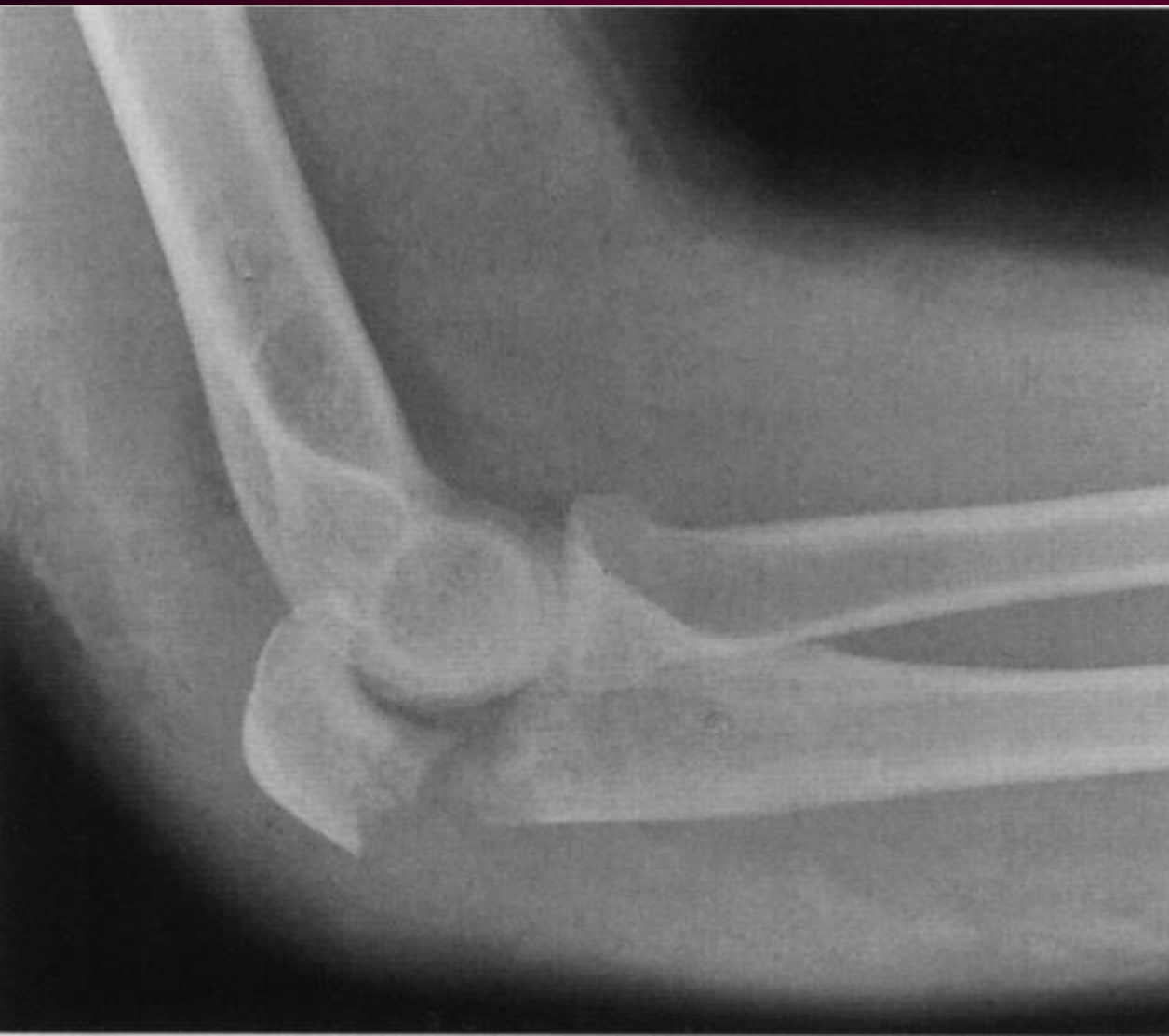

Продольный линейный перелом
головки лучевой кости без смещения
отломков





Оскольчатый
перелом головки
лучевой кости

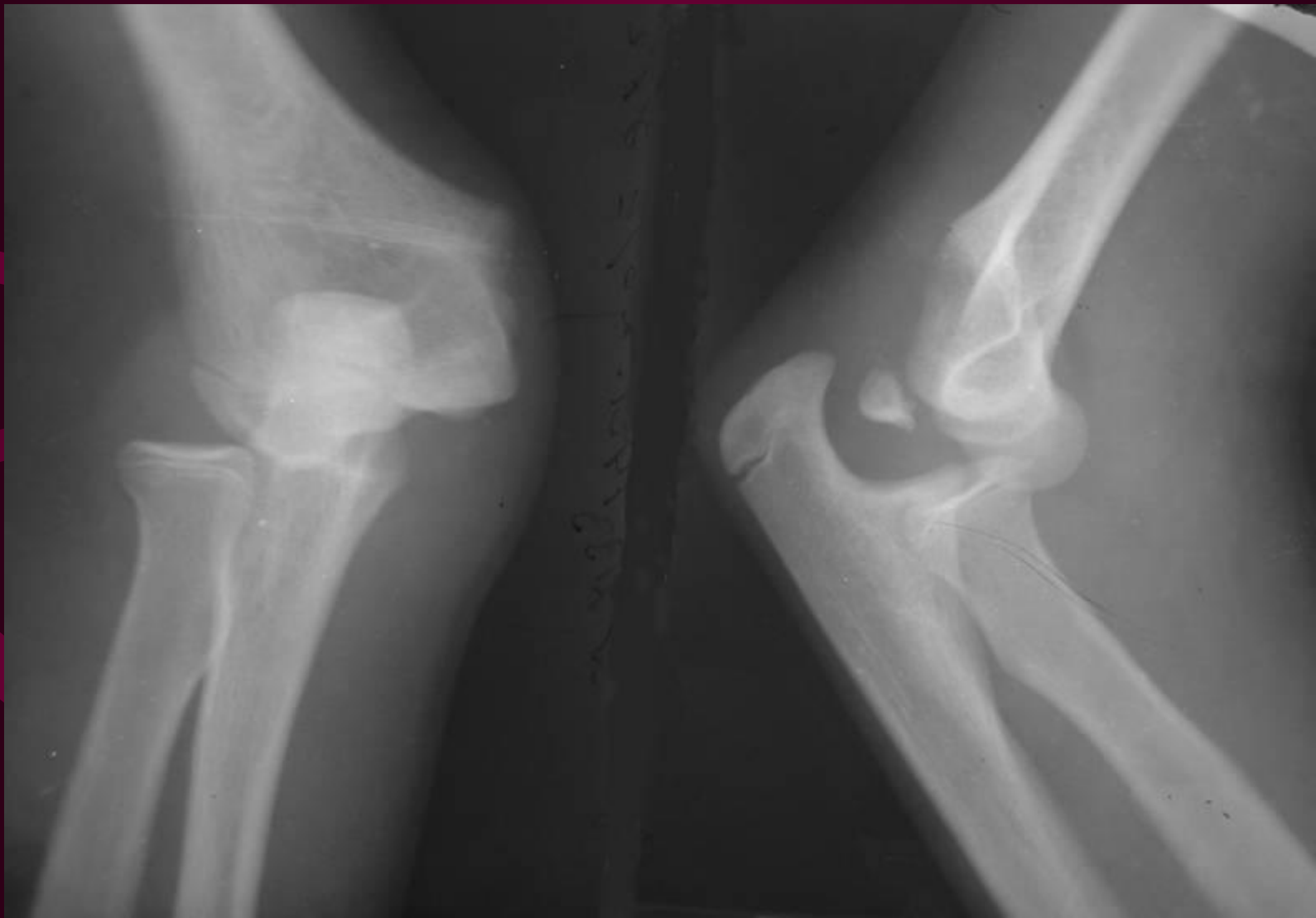

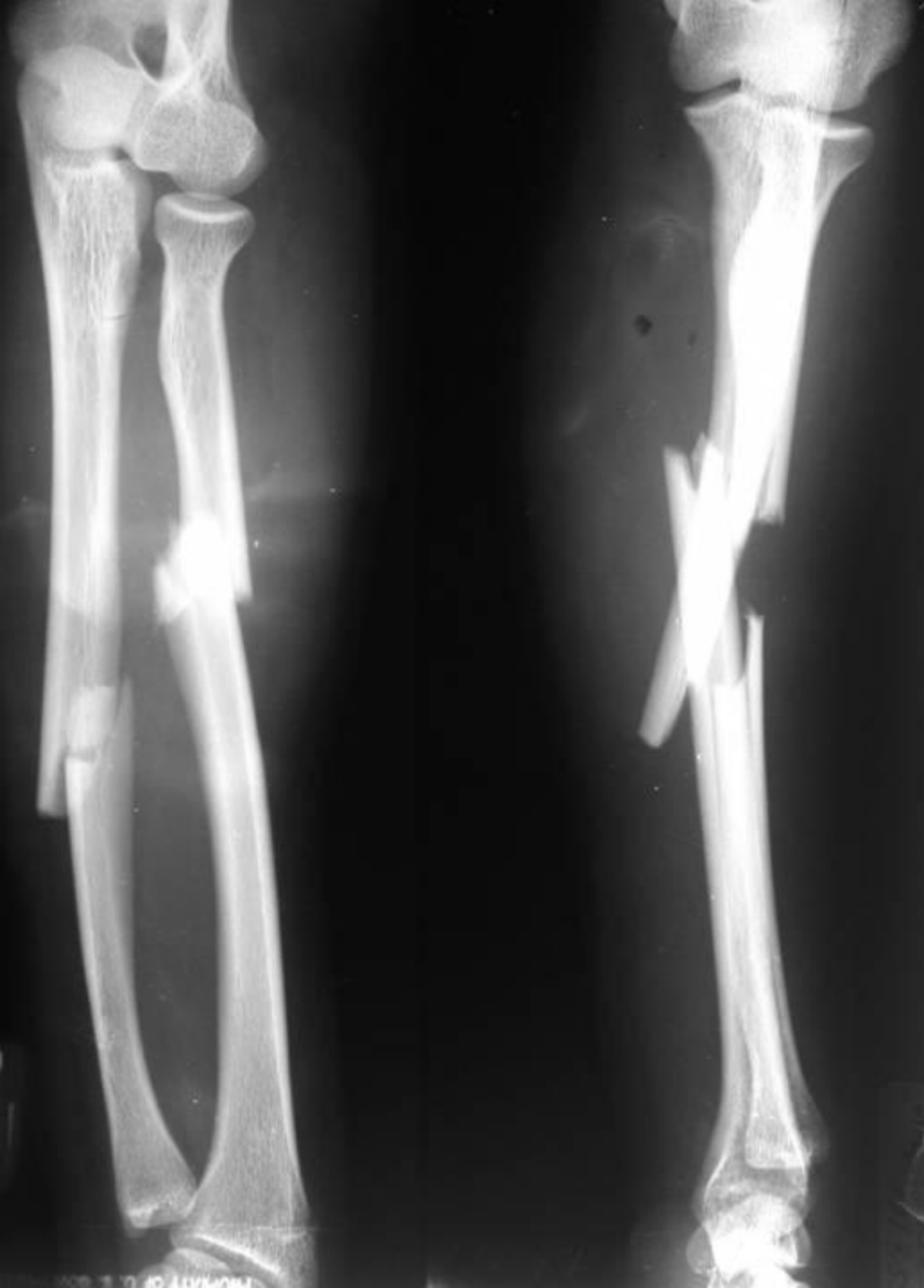Поперечный перелом
локтевого отростка
локтевой кости

Полный задний вывих предплечья



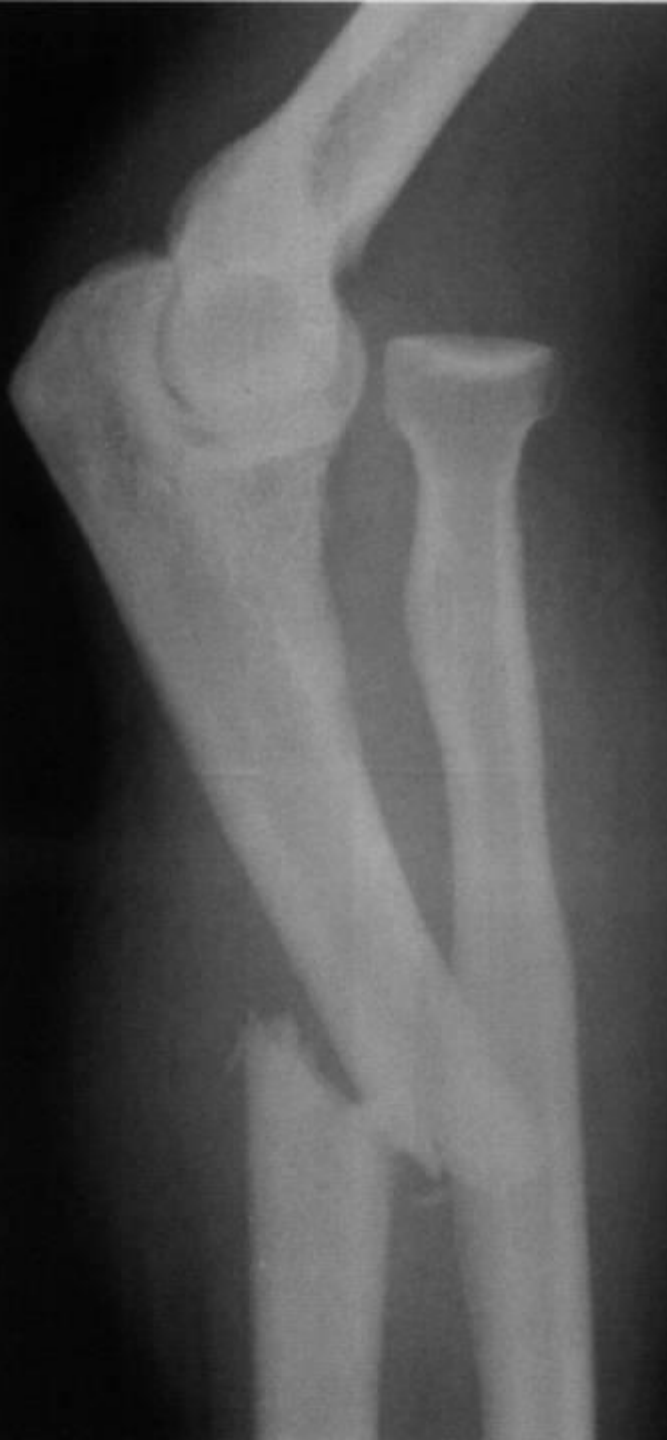Полный задне-боковой вывих предплечья с переломом латерального надмыщелка плечевой кости:
рентгенограммы в прямой (а) и боковой (б) проекциях



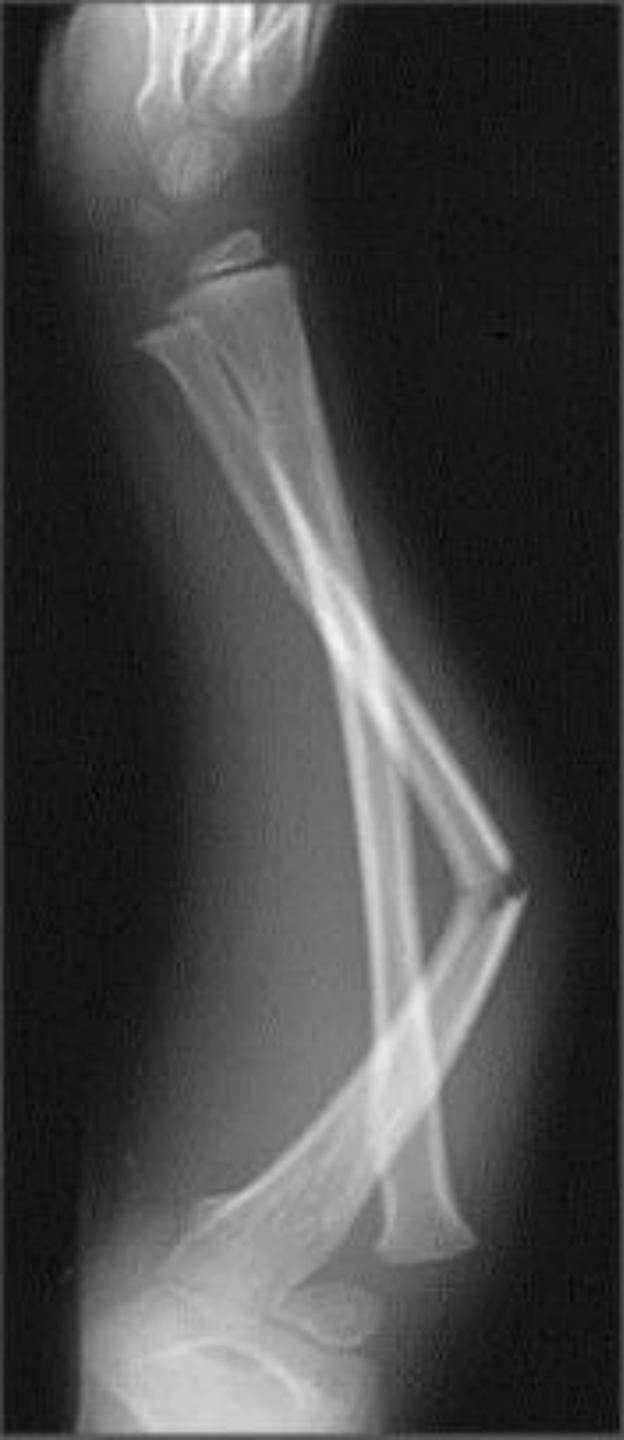

Переломы костей предплечья
в средней трети:
рентгенограммы в прямой (а)
и боковой (б) проекциях

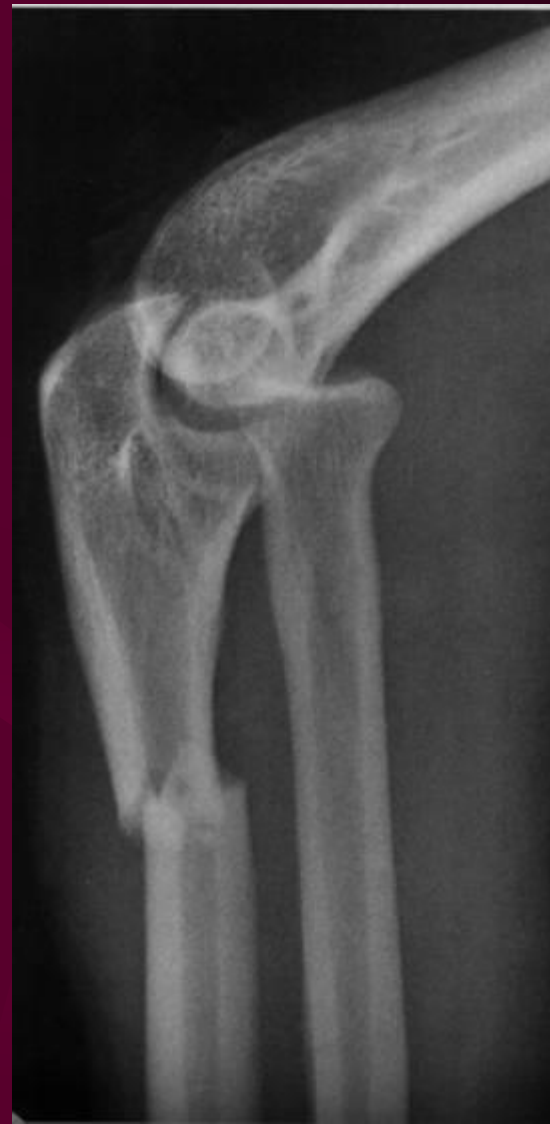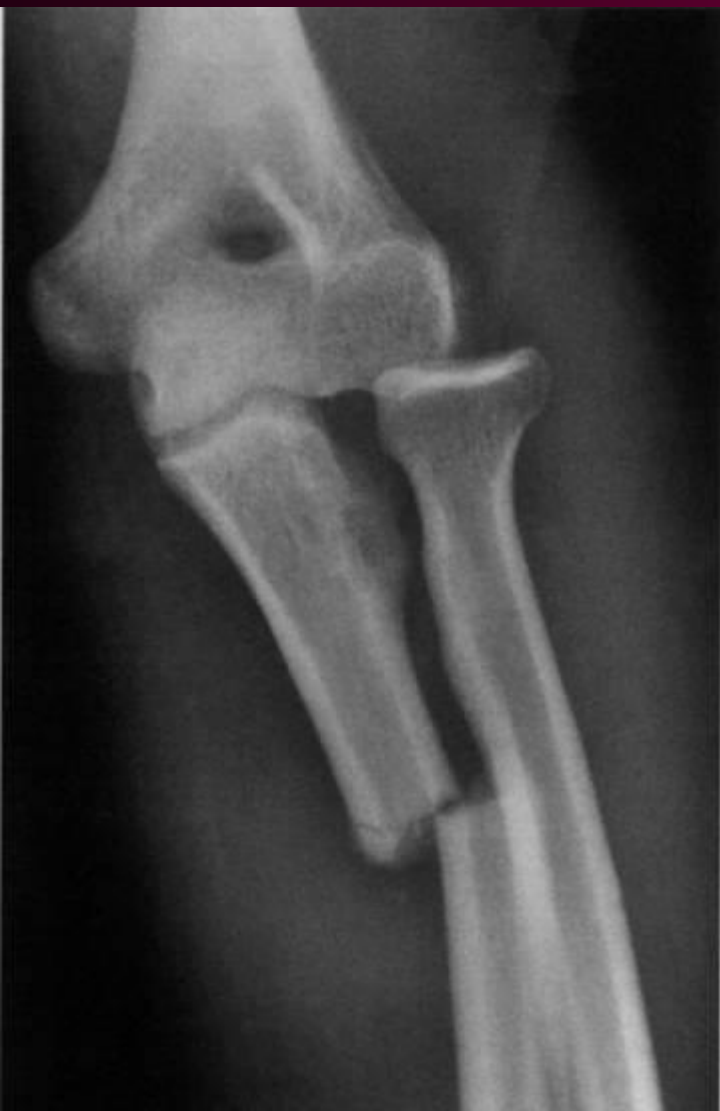Переломо-вывих костей
проксимальной части предплечья 1
типа



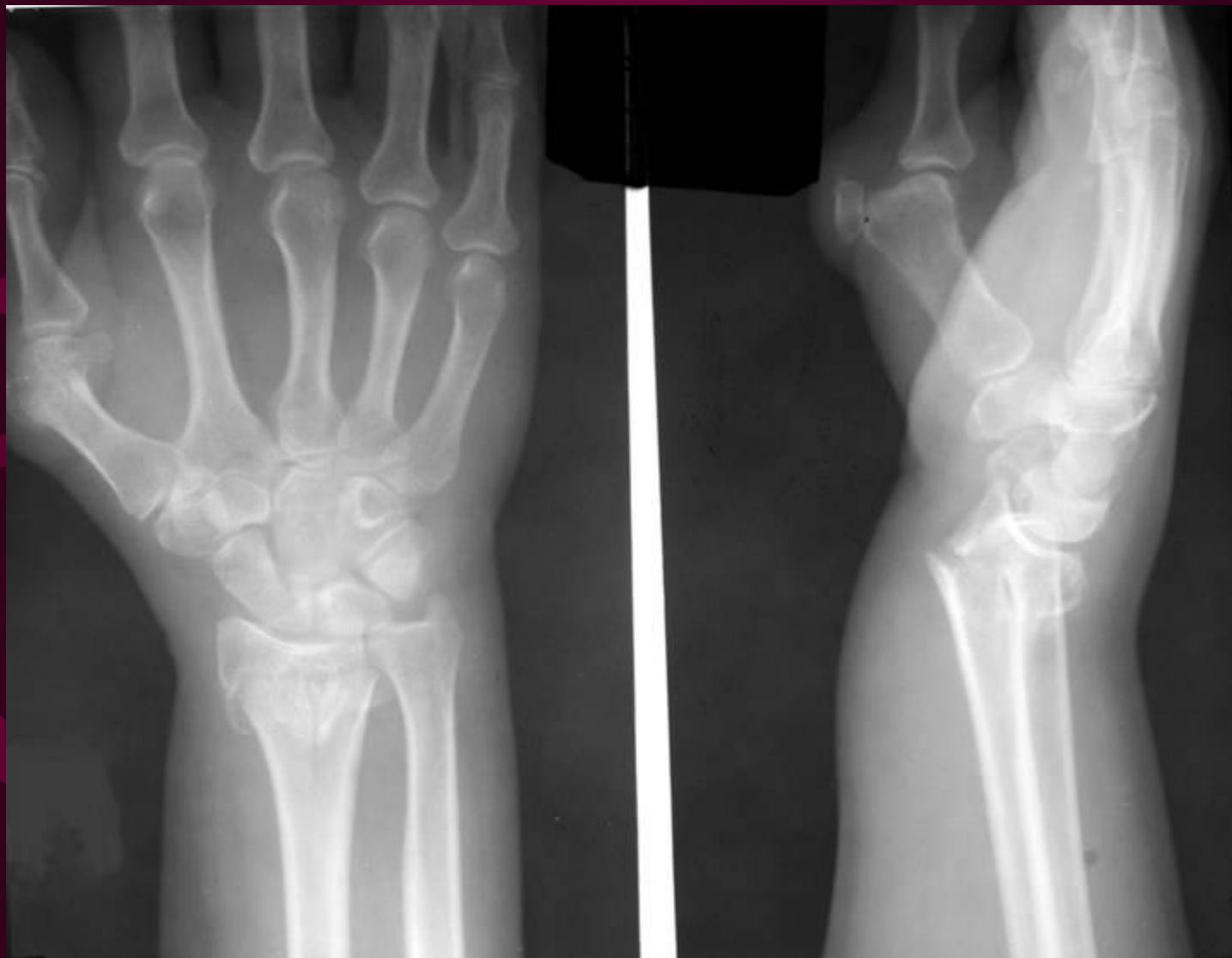
Переломо-вывих костей проксимальной
части предплечья 2 типа



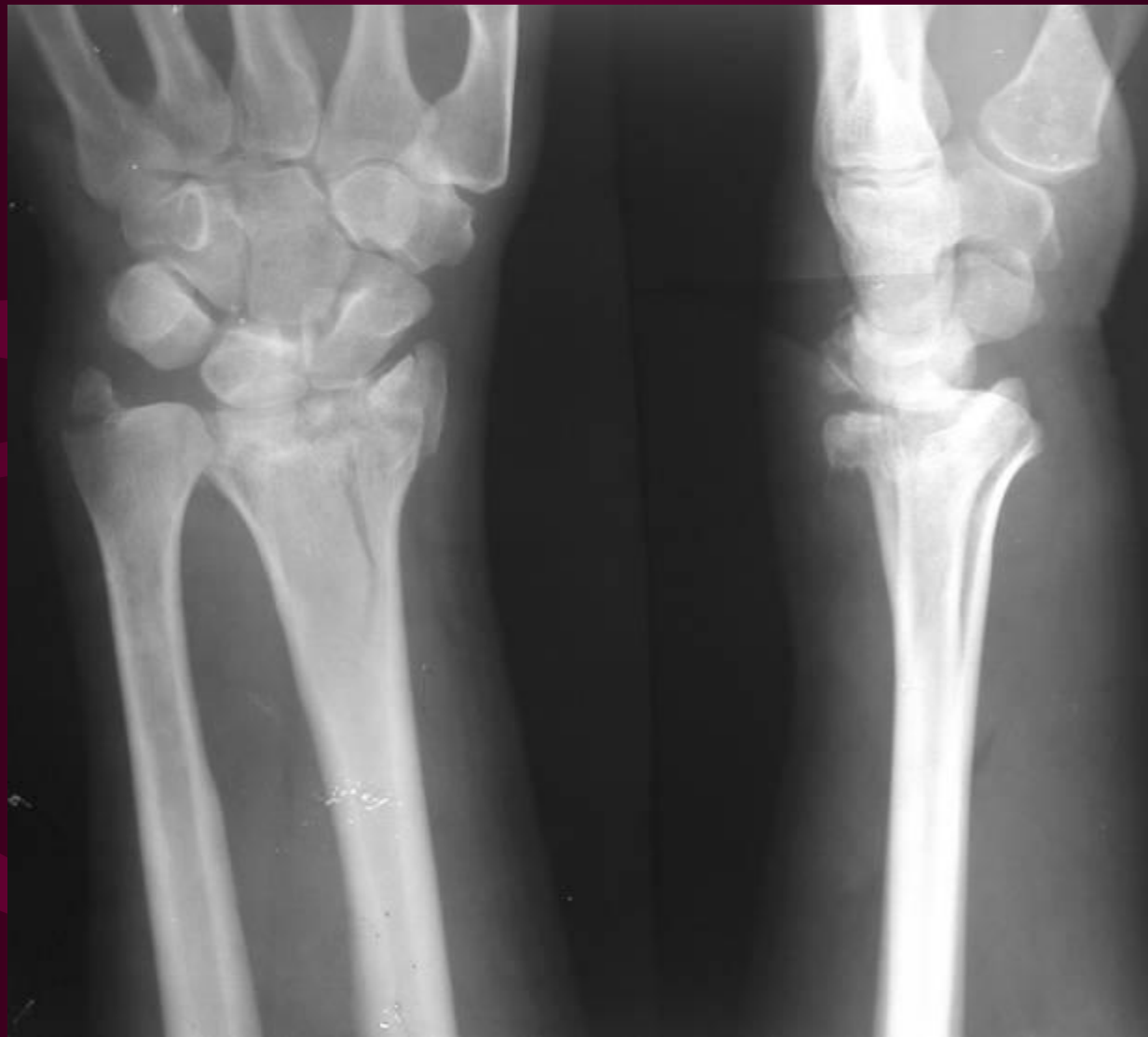Переломо-вывих костей проксимальной части
предплечья 3 типа: рентгенограммы в прямой и
боковой проекциях



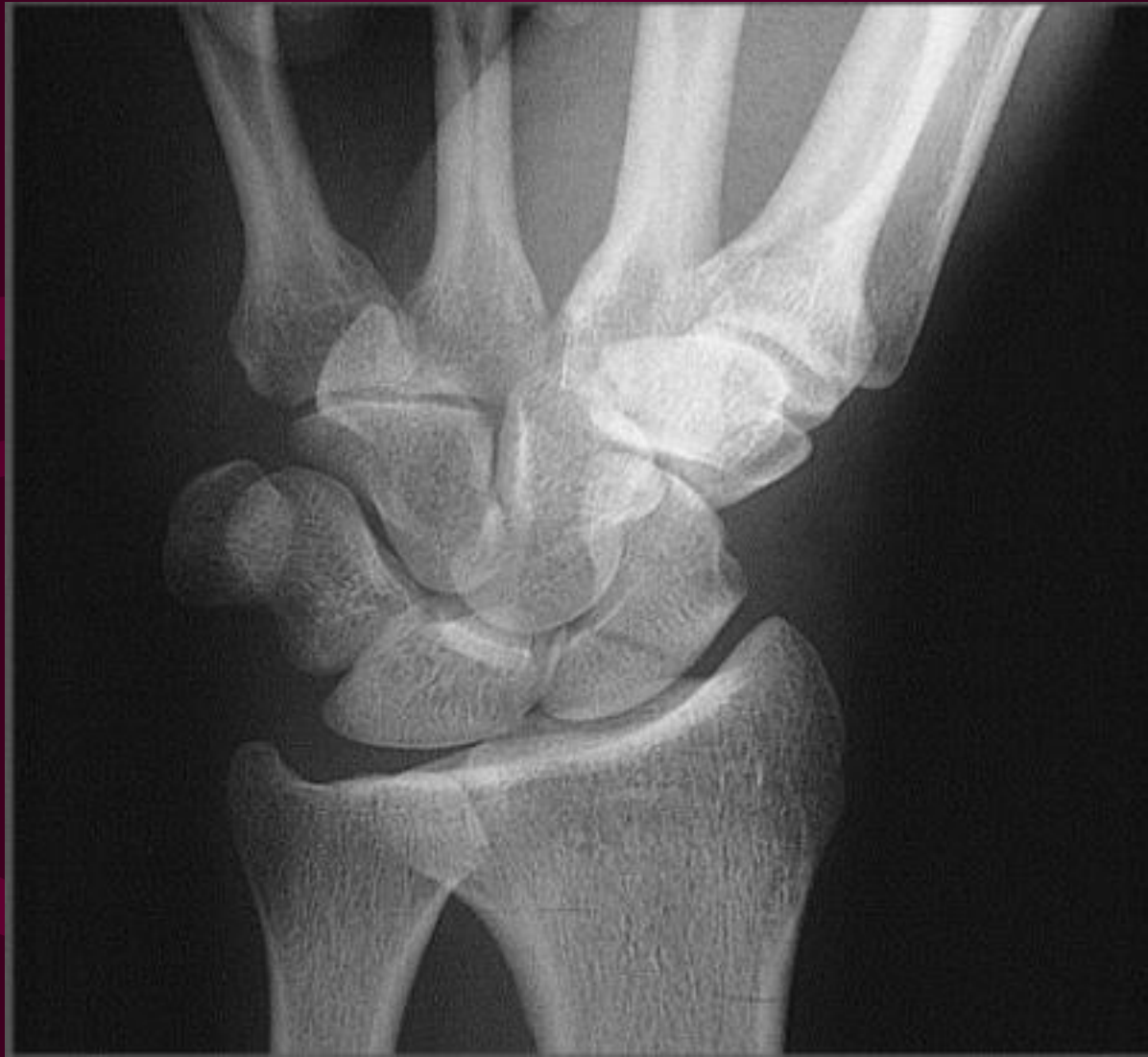Перелом дистального метаэпифиза лучевой кости – перелом Коллеса (“перелом луча в типичном месте”): рентгенограммы в прямой и боковой проекциях



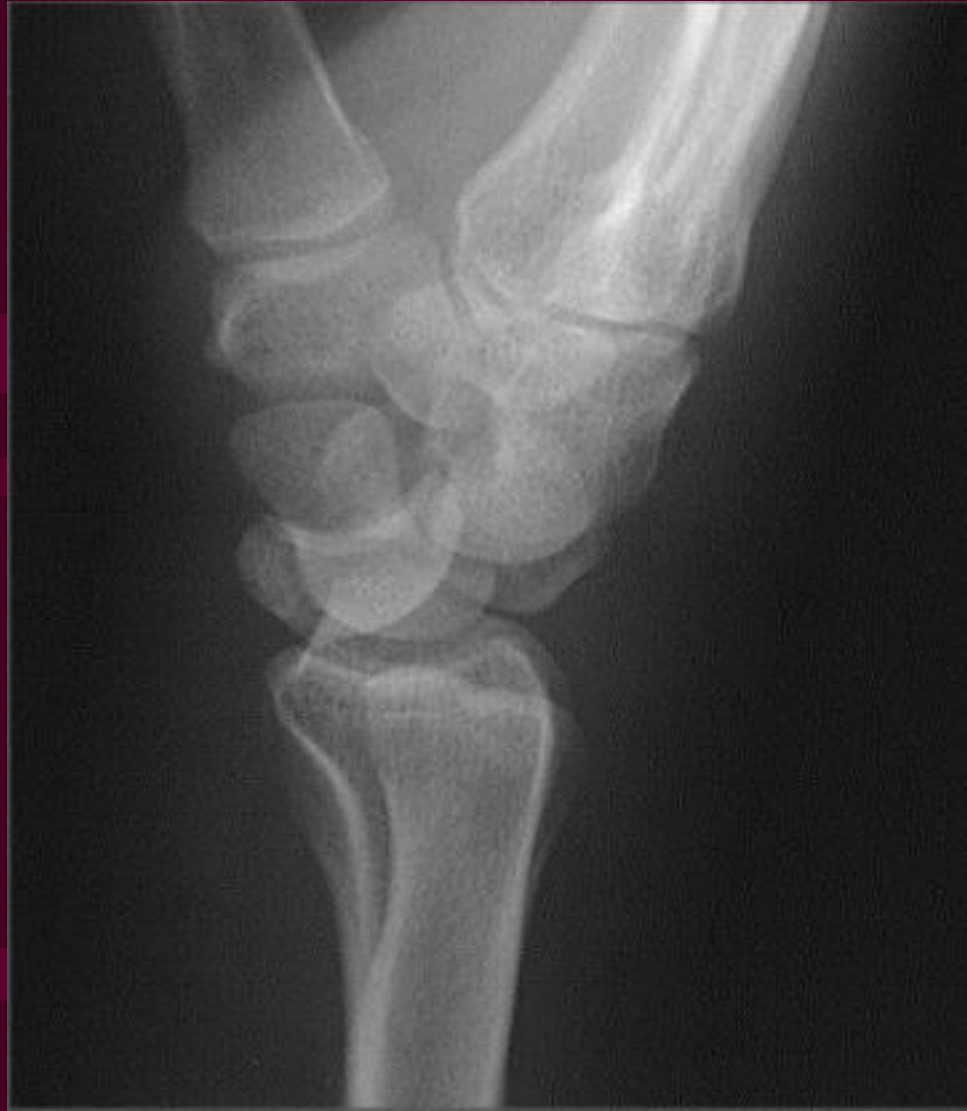Оскольчатый перелом дистального эпифиза лучевой кости без смещения отломков: рентгенограммы в прямой и боковой проекциях



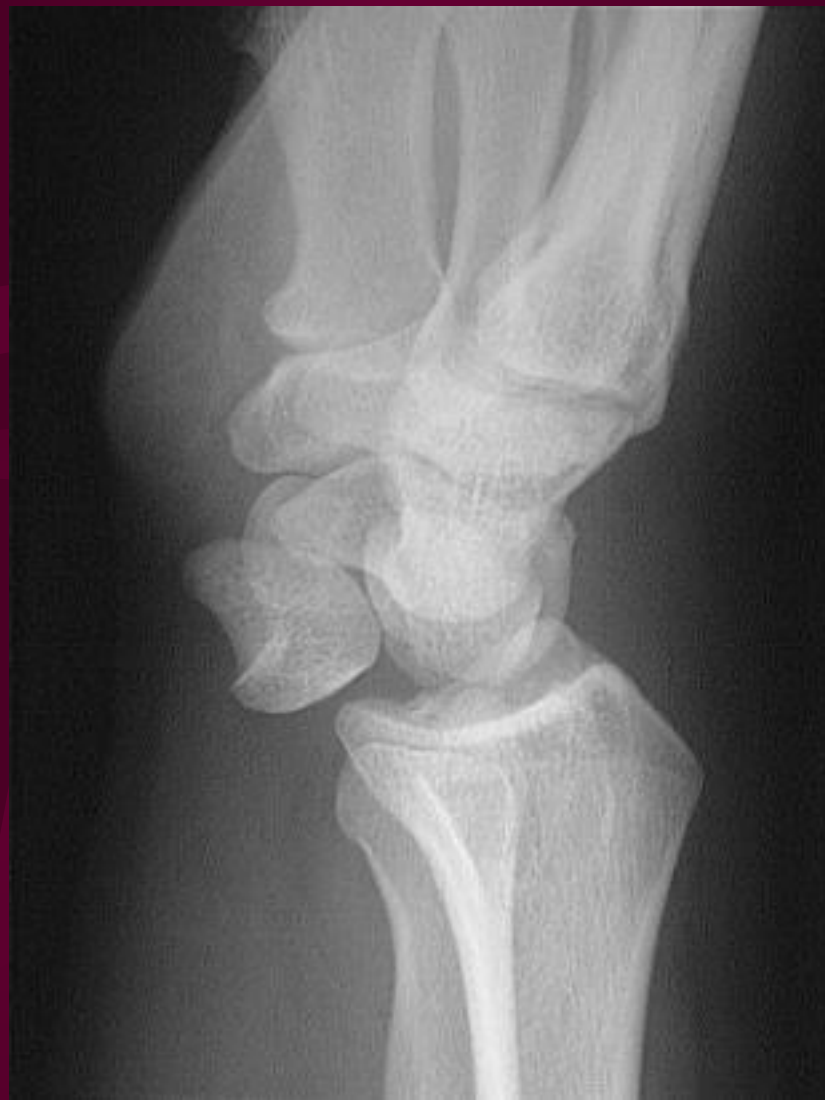Перелом ладьевидной кости запястья



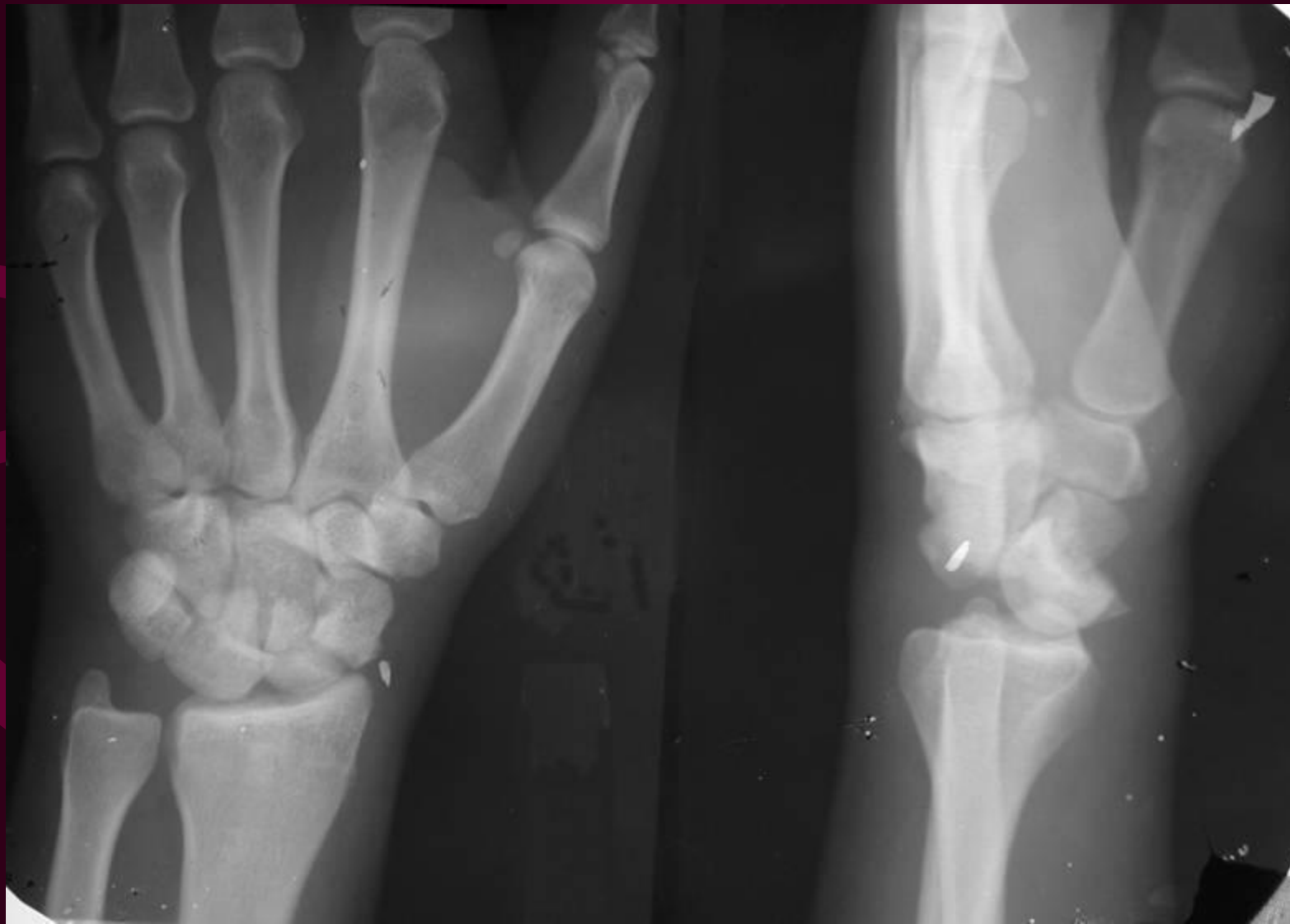Перелунарный вывих кисти



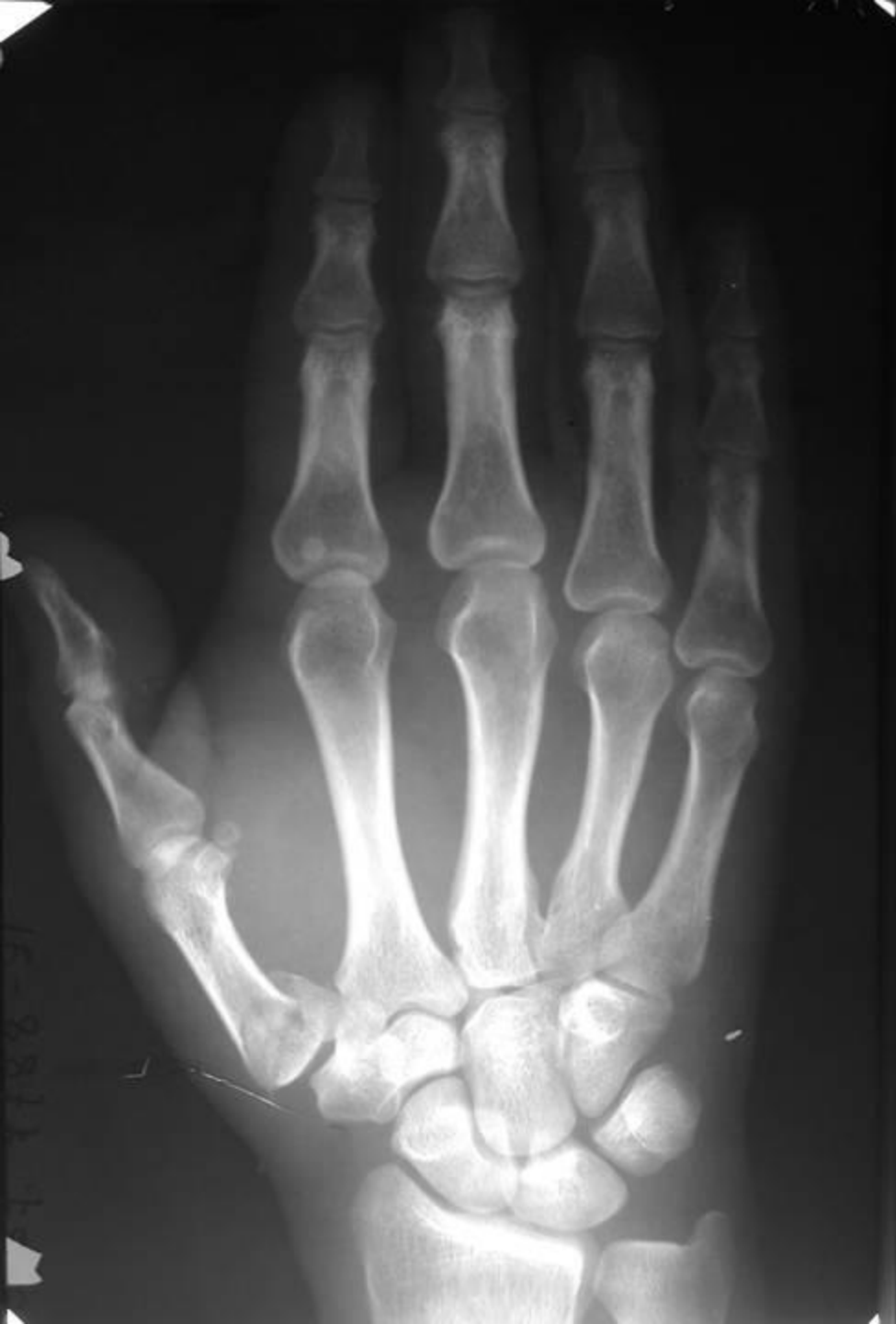Вывих полулунной кости запястья

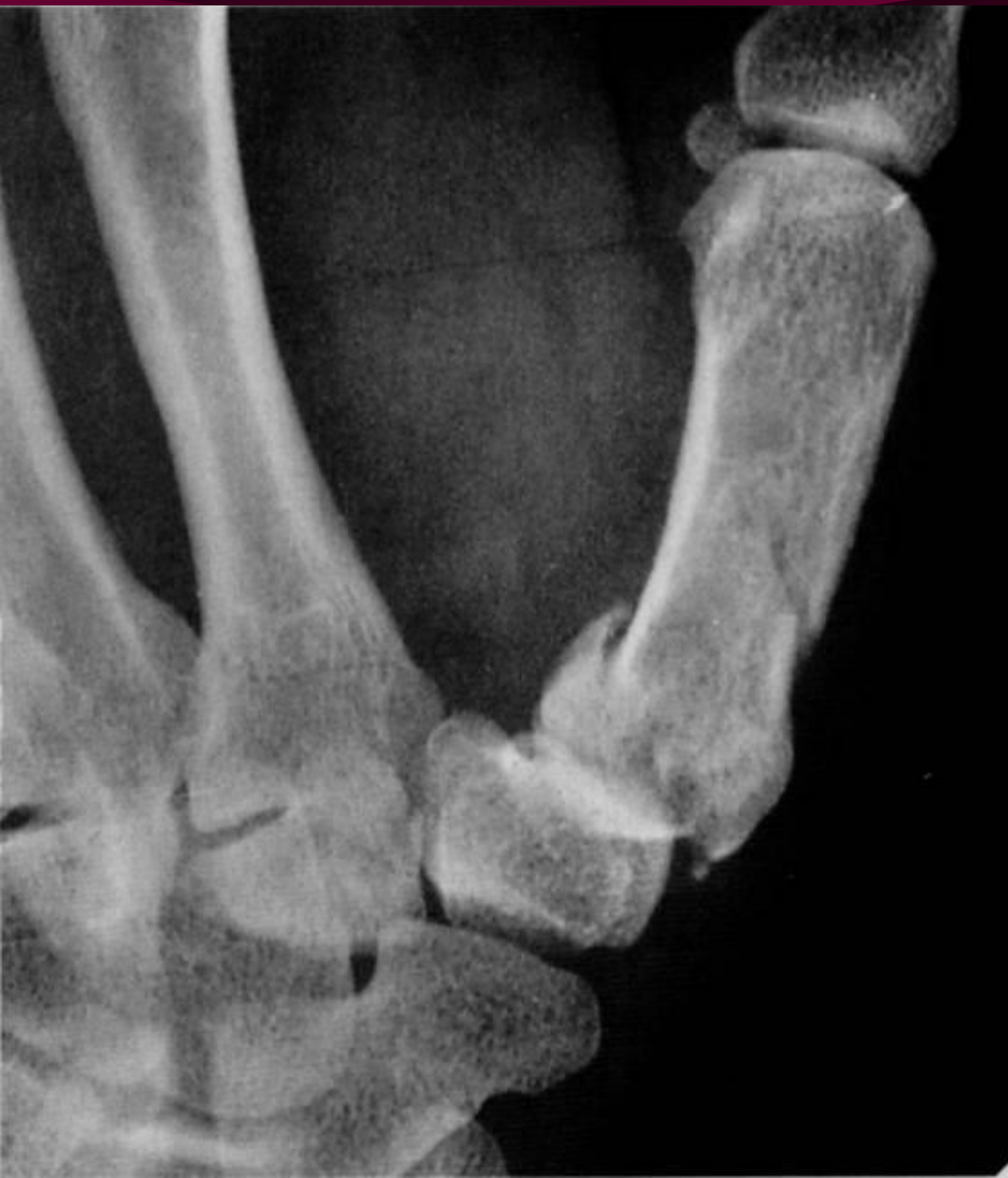

Вывих полулунной и перелом ладьевидной костей
запястья: рентгенограммы в прямой и боковой
проекциях



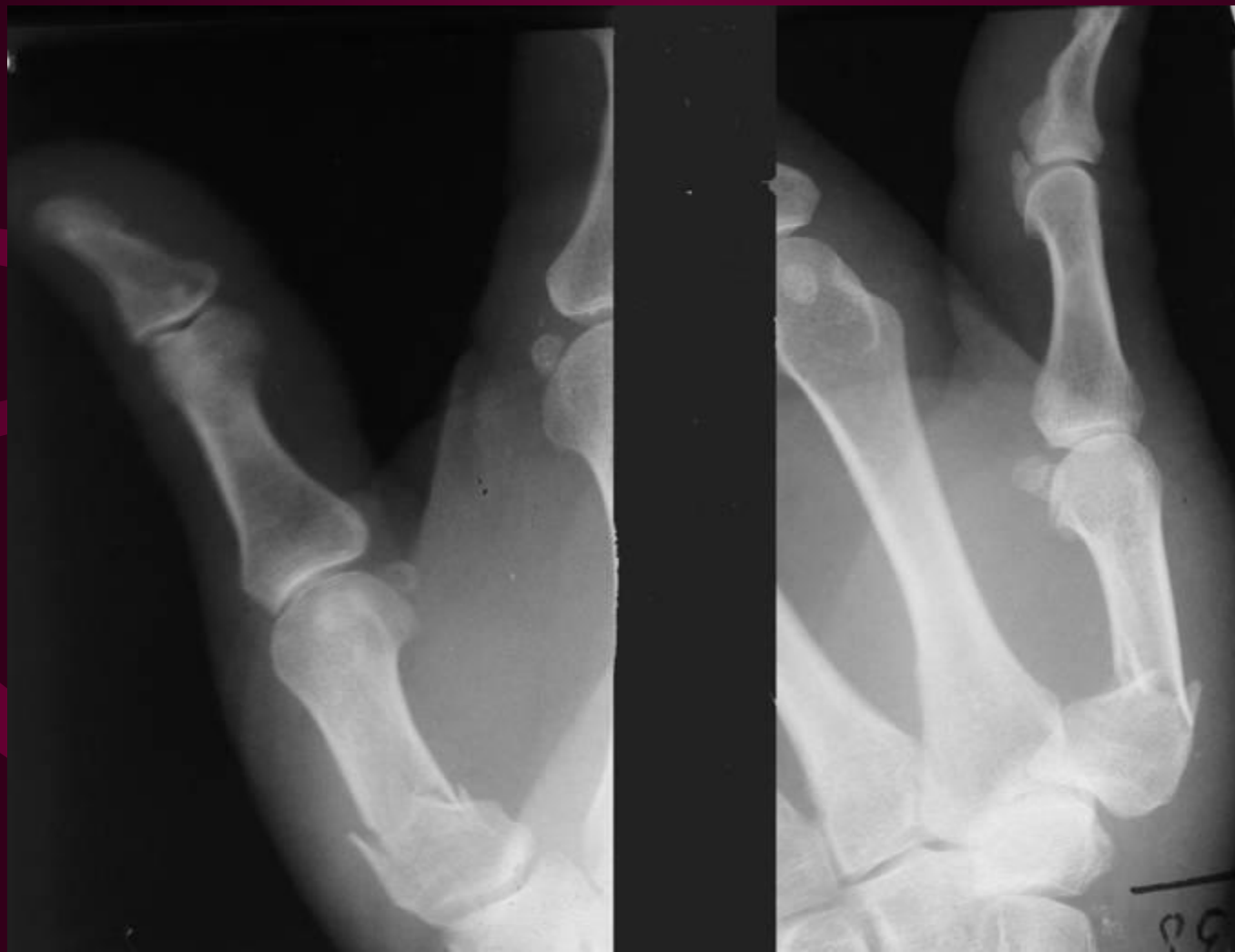Внутрисуставной перелом
основания I пястной кости:
переломо-вывих Беннета



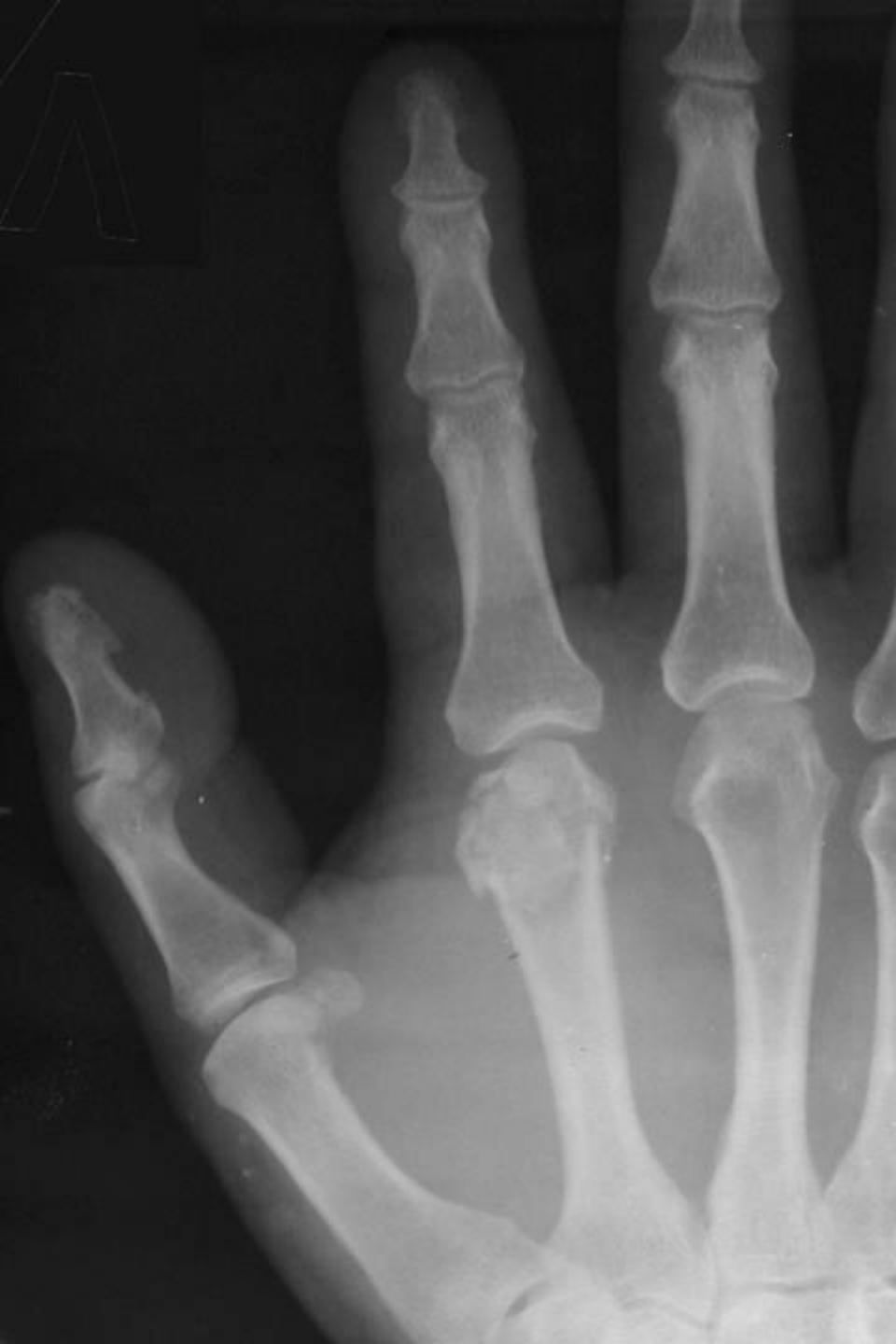

Внутрисуставной
оскольчатый перелом
основания I пястной
кости: перелом
Роландо

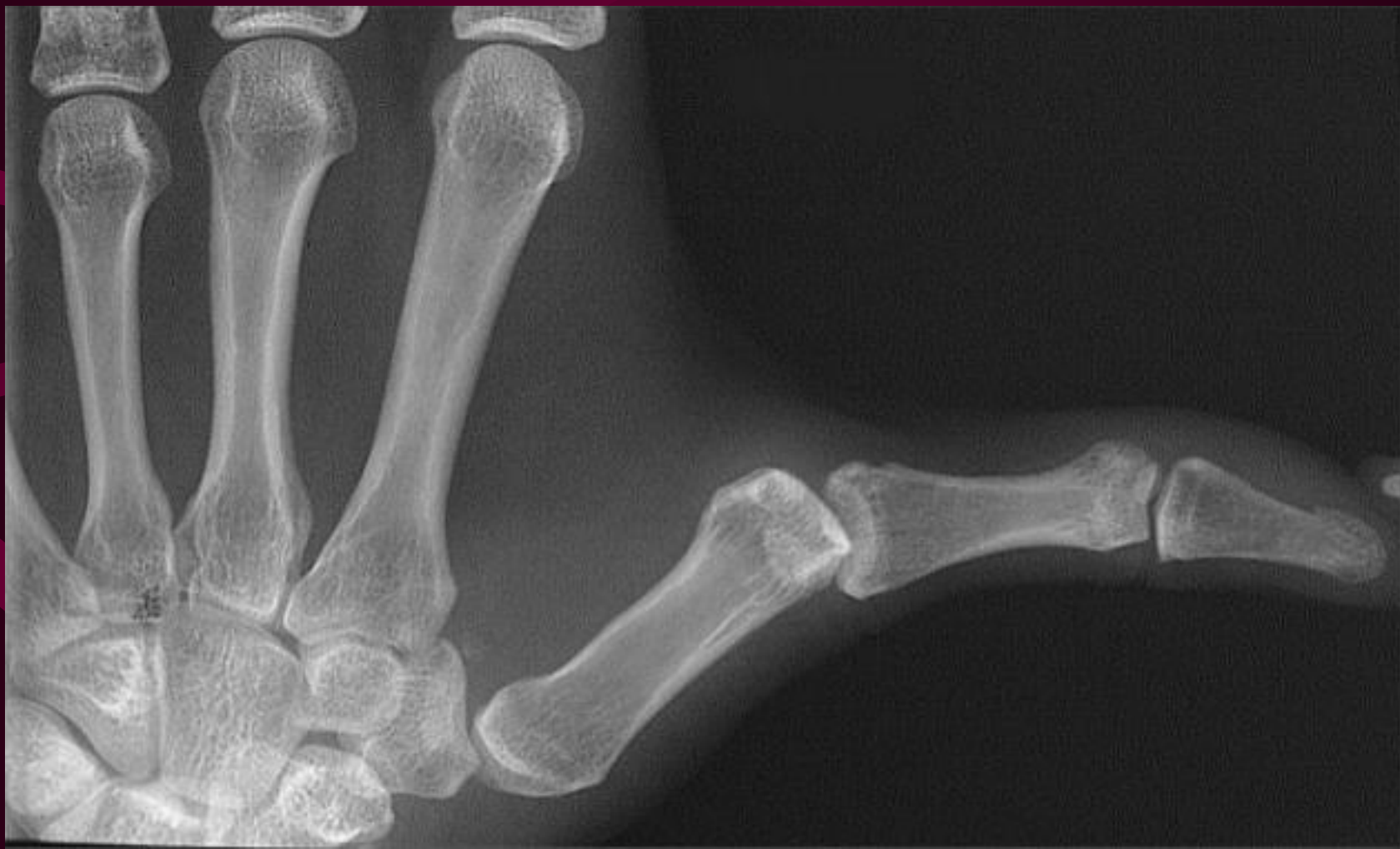Внесуставной перелом основания I пястной кости:
рентгенограммы в прямой и боковой проекциях



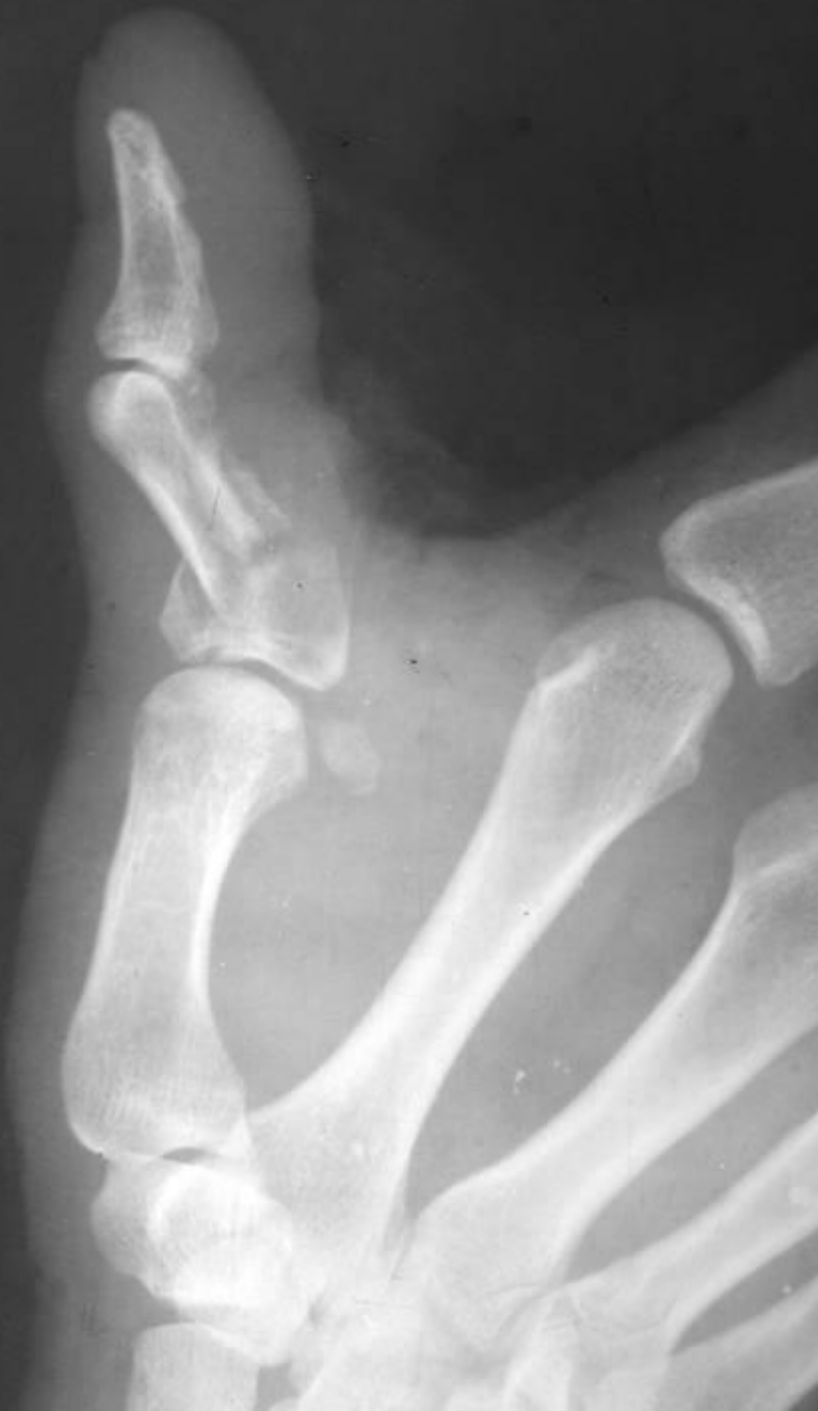Оскольчатый перелом
головки II пястной кости



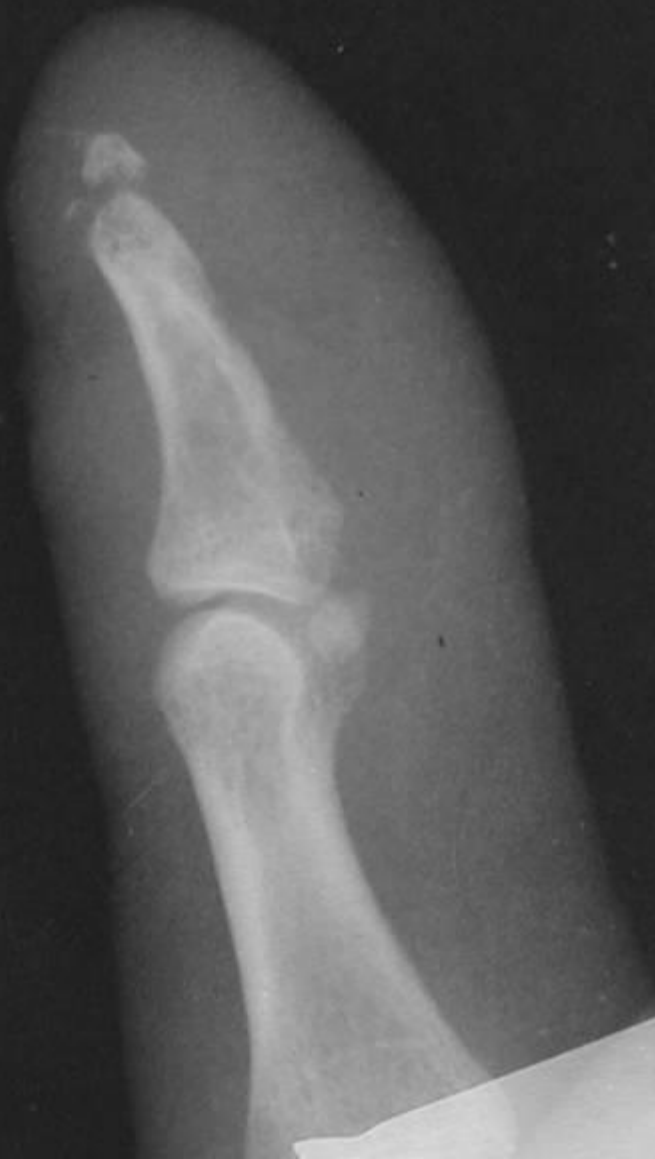Разрыв боковой связки пястно-фалангового сочленения I пальца кисти



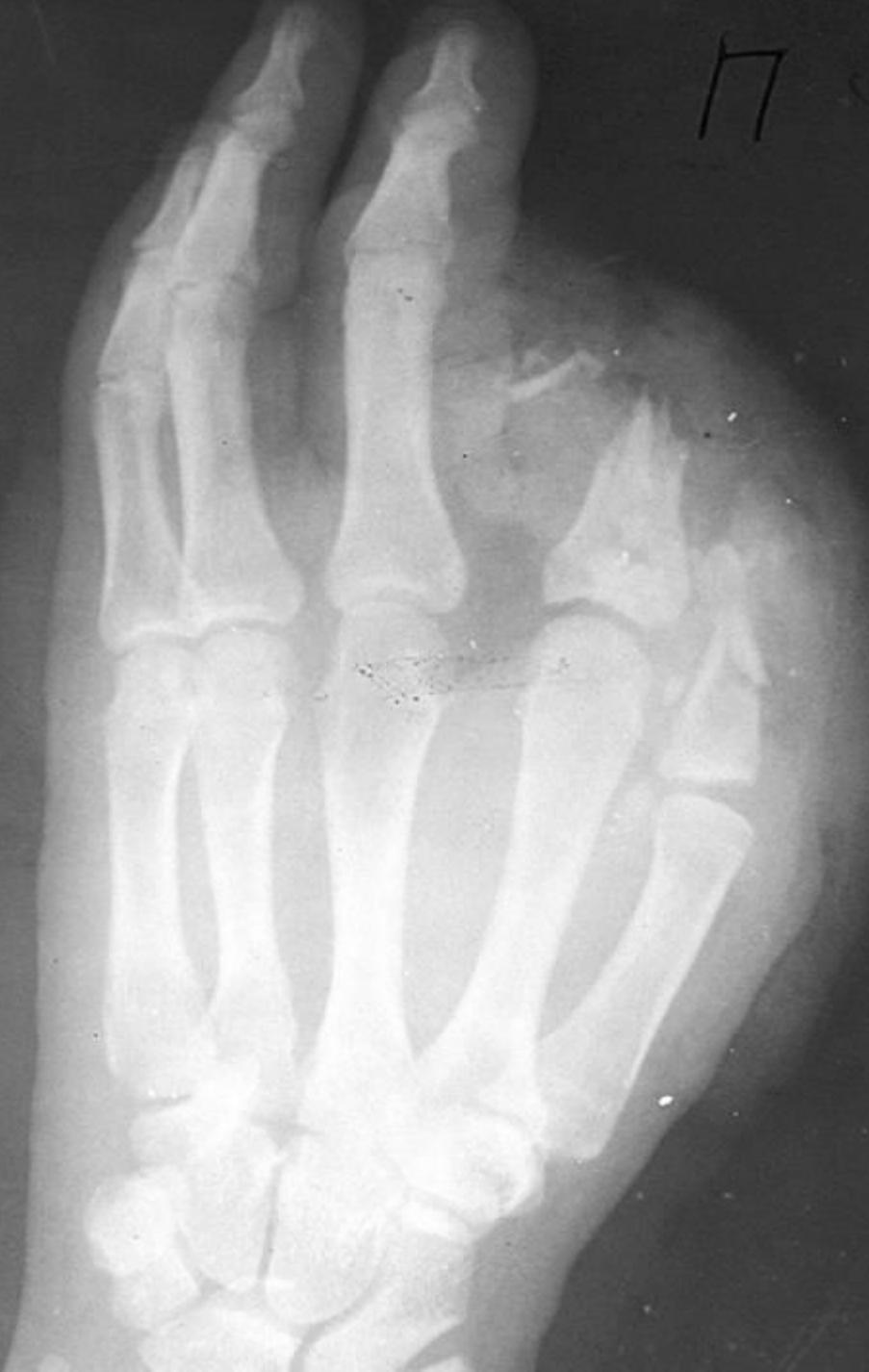Перелом основной фаланги
I пальца кисти



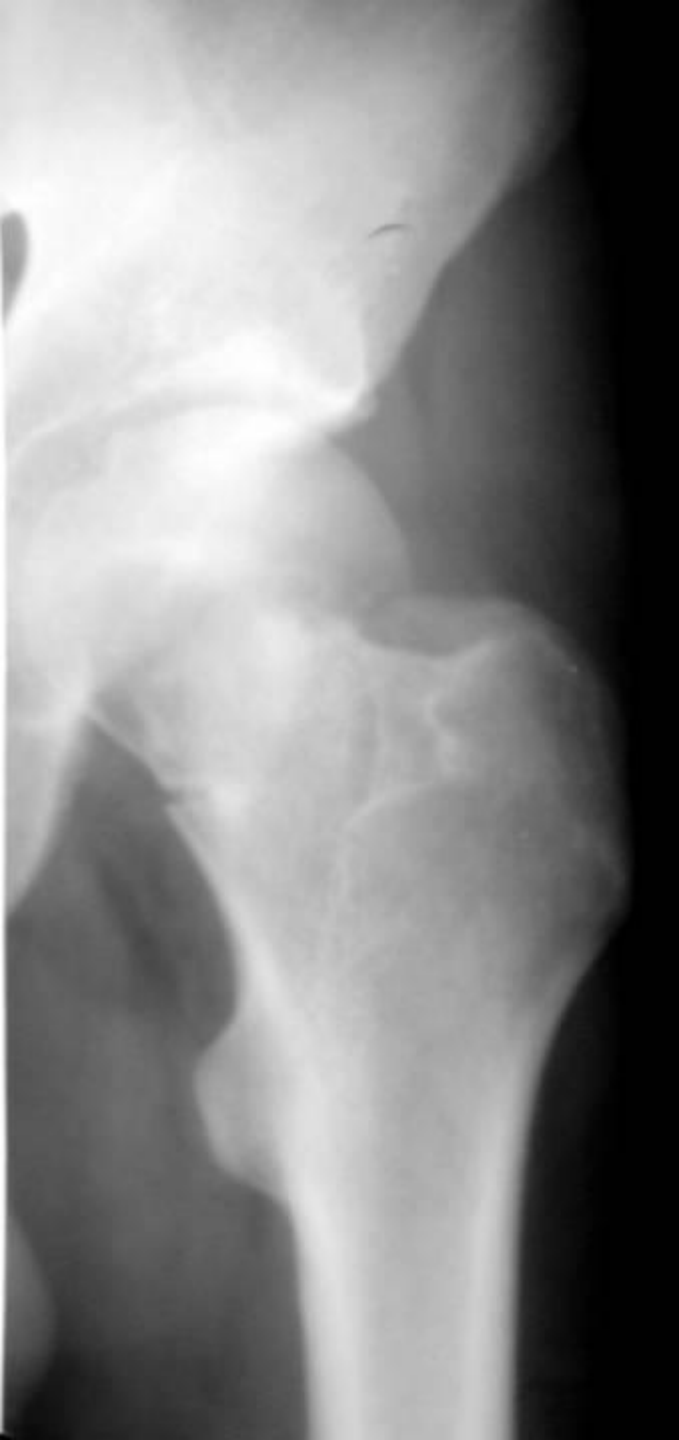Перелом бугристой дистальной
фаланги II пальца кисти



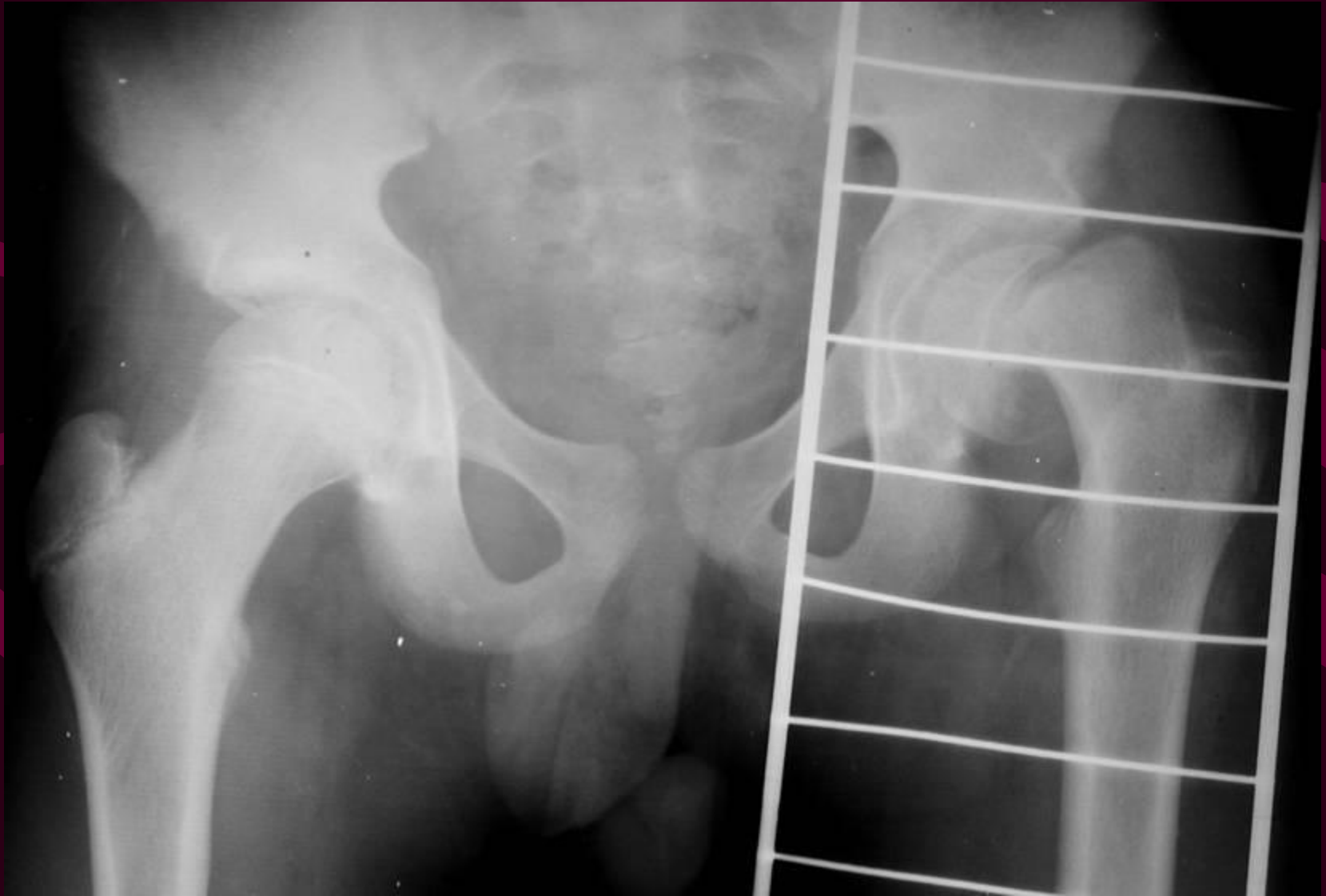Травматический отрыв I и II пальцев кисти



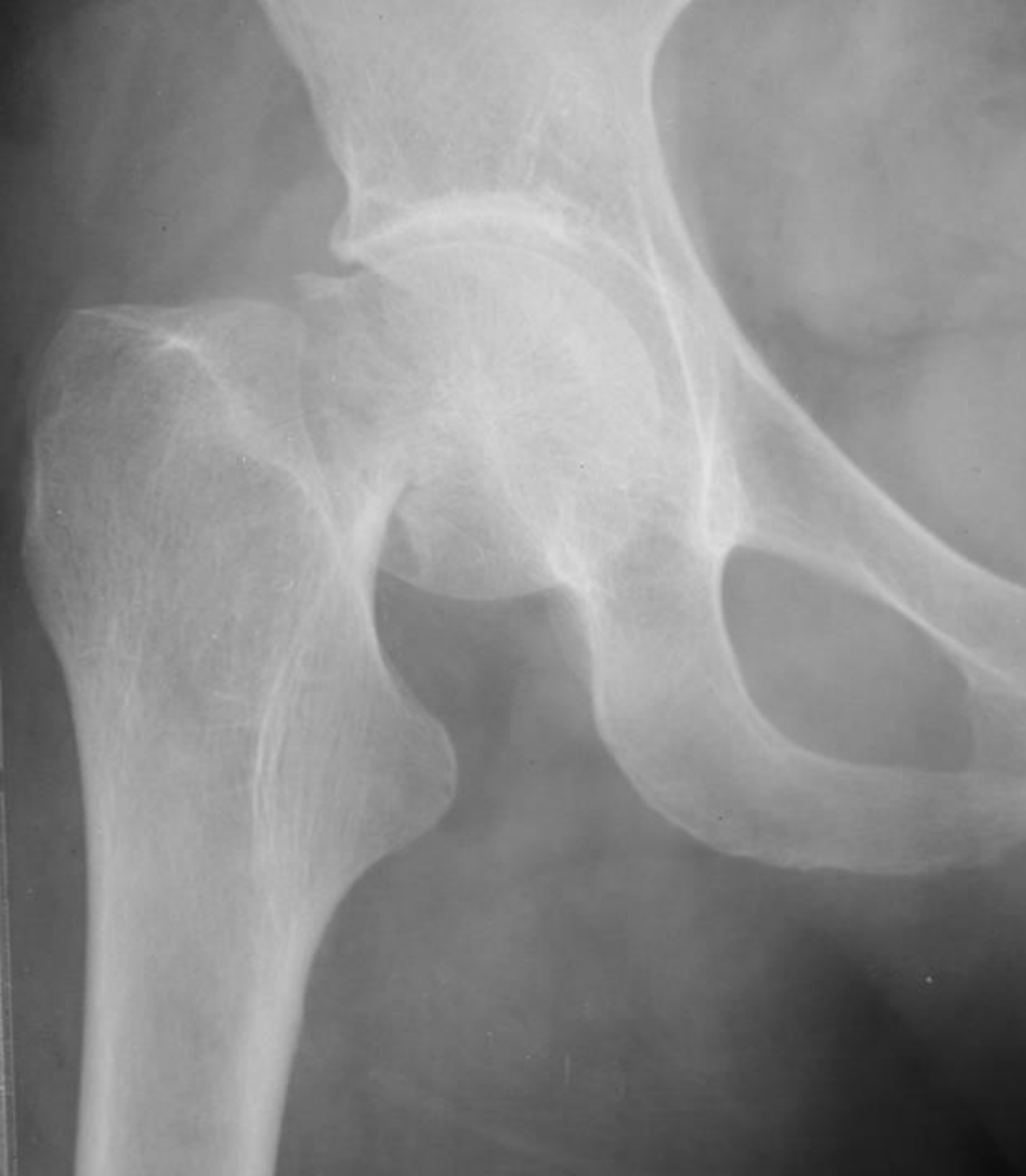Субкапитальный вколоченный
перелом шейки бедра

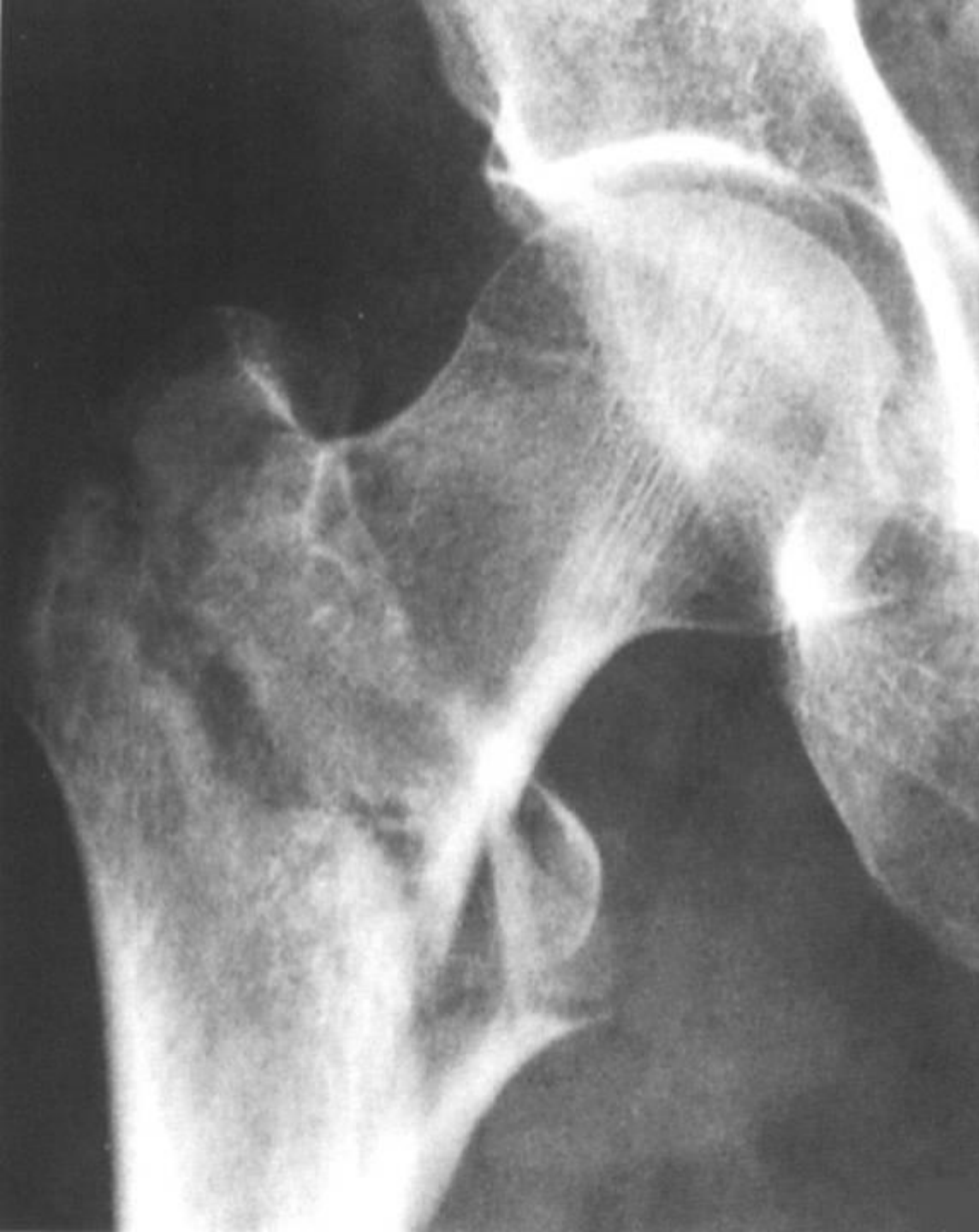

Субкапитальный перелом шейки бедра (эпифизиолиз) со
значительным смещением отломков

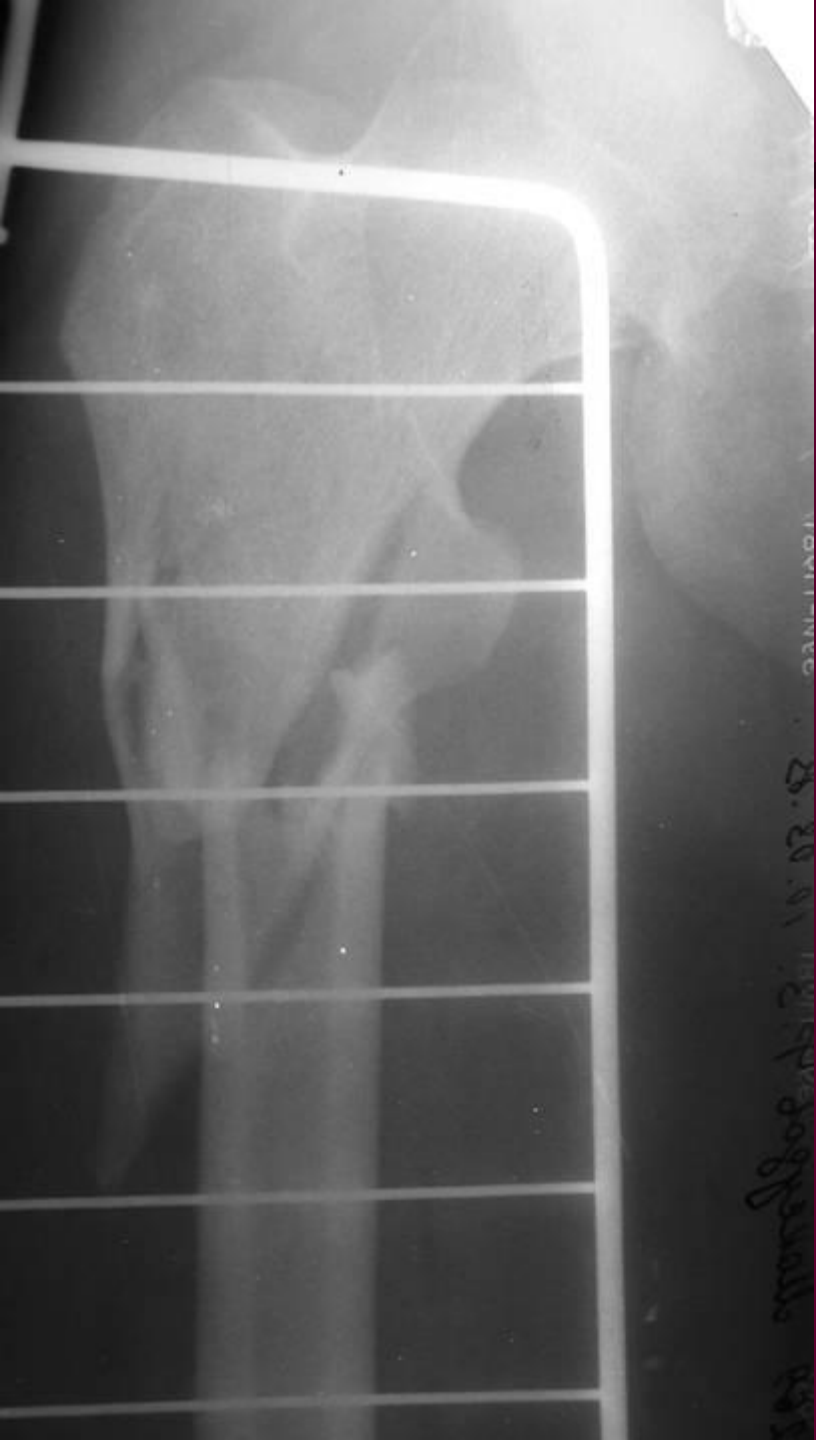

Трансцервикальный
перелом шейки
бедрала

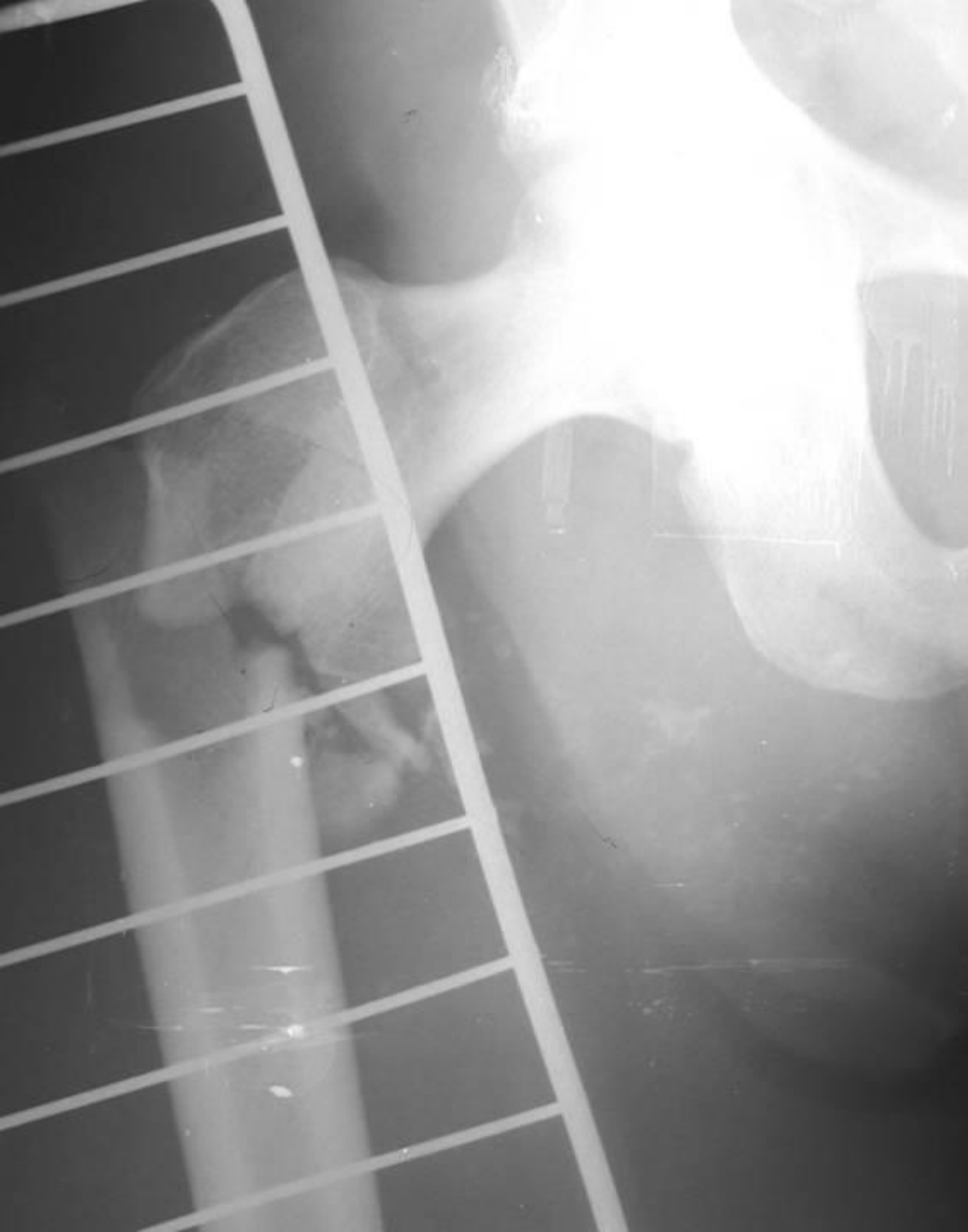



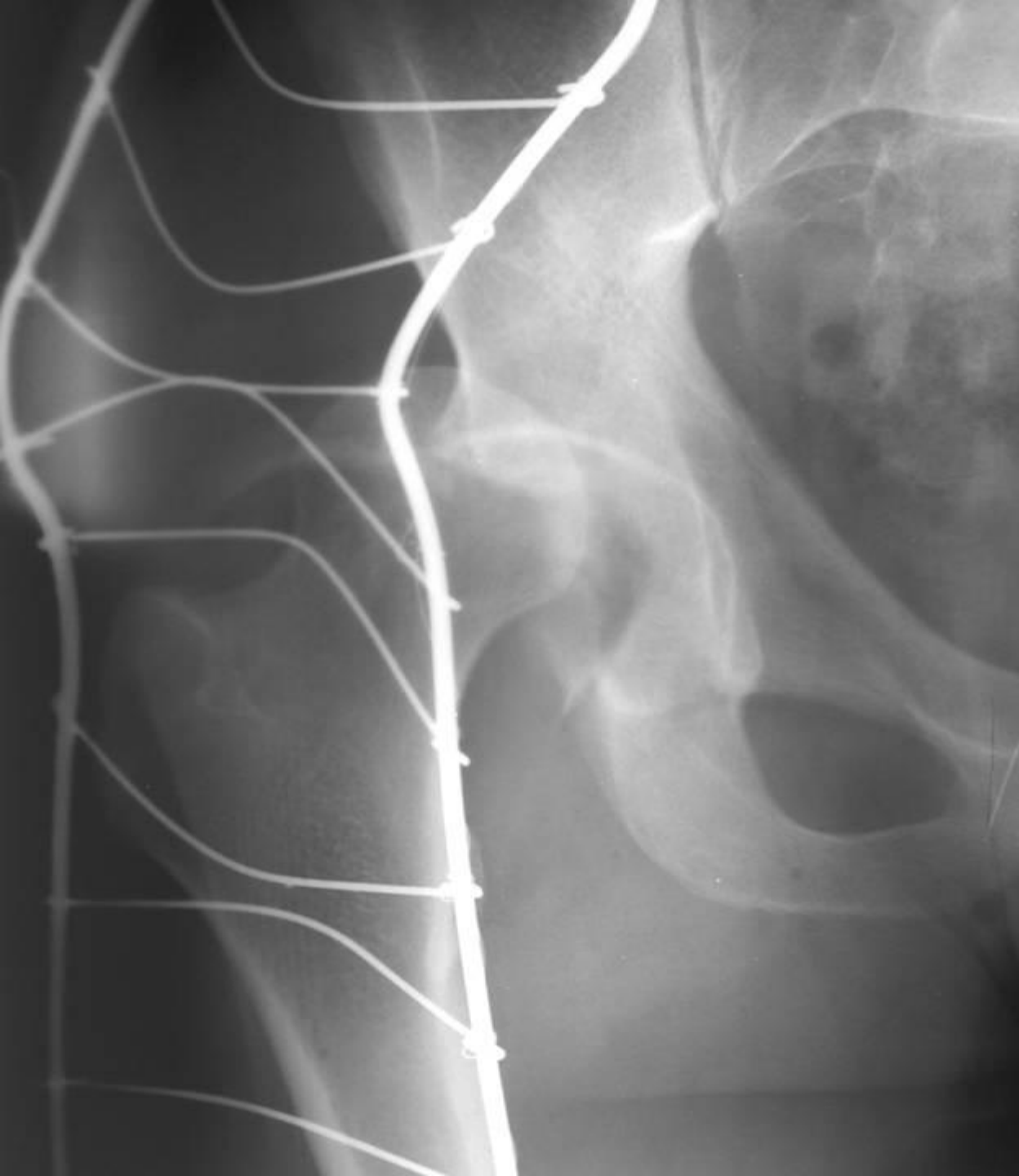
Чрезвертельный
трехфрагментный
перелом бедренной кости



Косой оскольчатый перелом
межвертельной и подвертельной
областей бедренной кости с
отрывом малого вертела

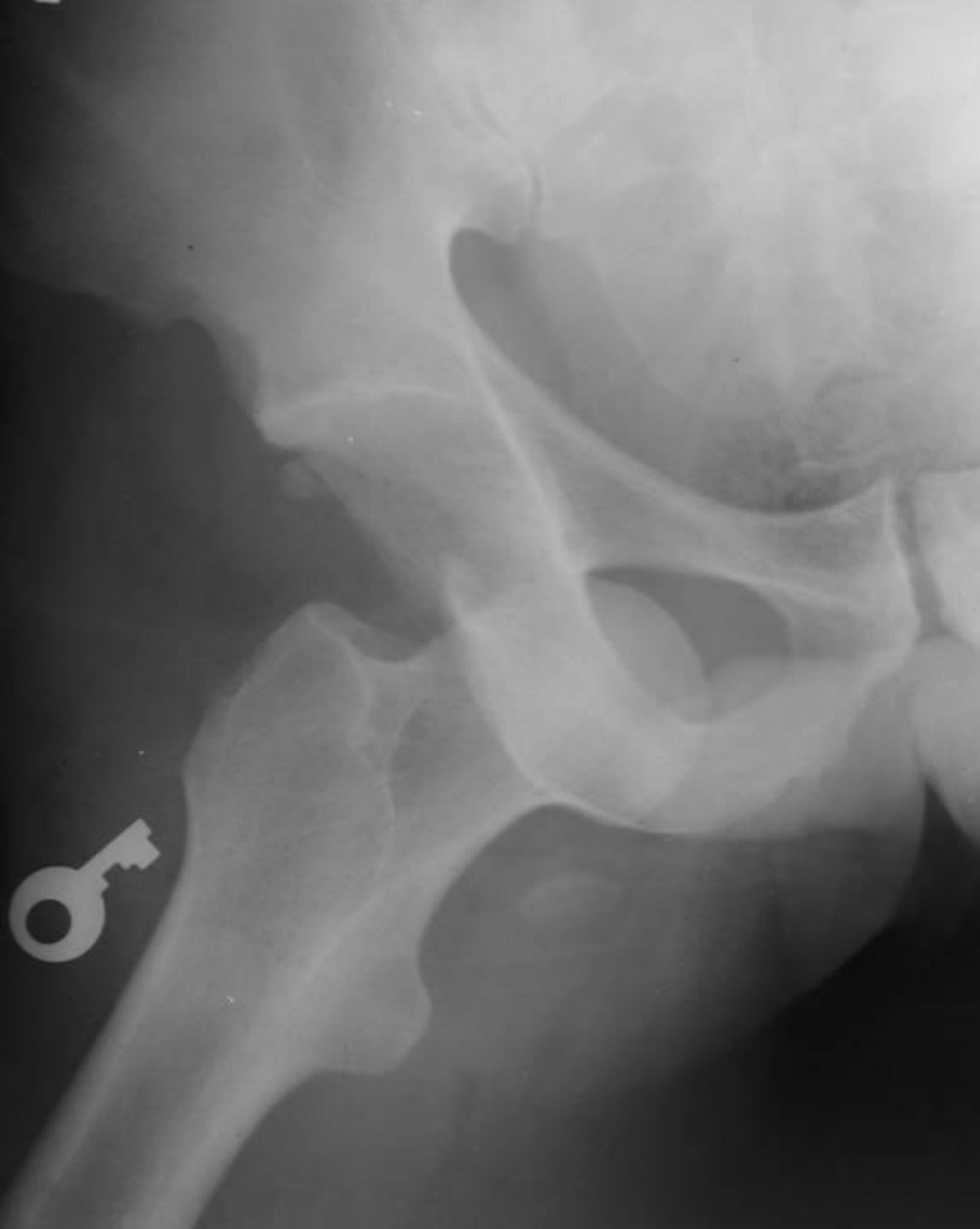


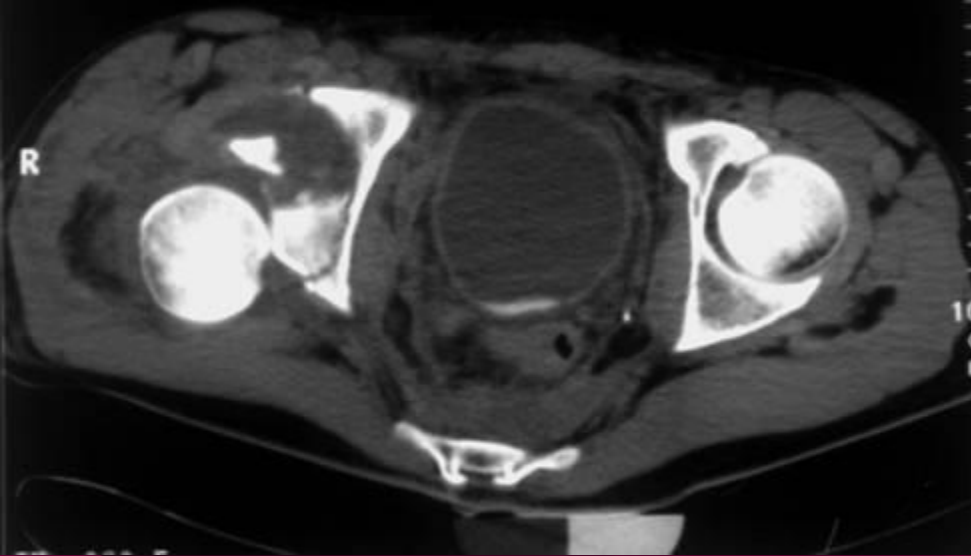
Оскольчатый
поперечный перелом
межverteльной области
бедренной кости с
отрывом малого вертела



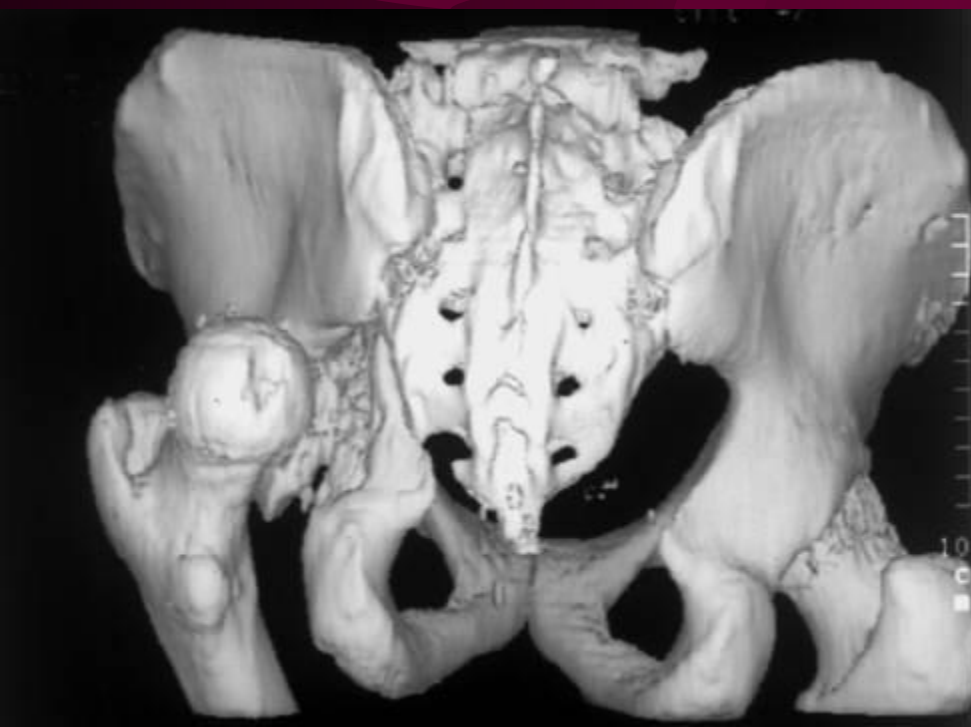Задне-верхний вывих
бедря с переломом
заднего края
вертлужной впадины

Передне-нижний вывих
бедренной кости с повреждением
края вертлужной
впадины

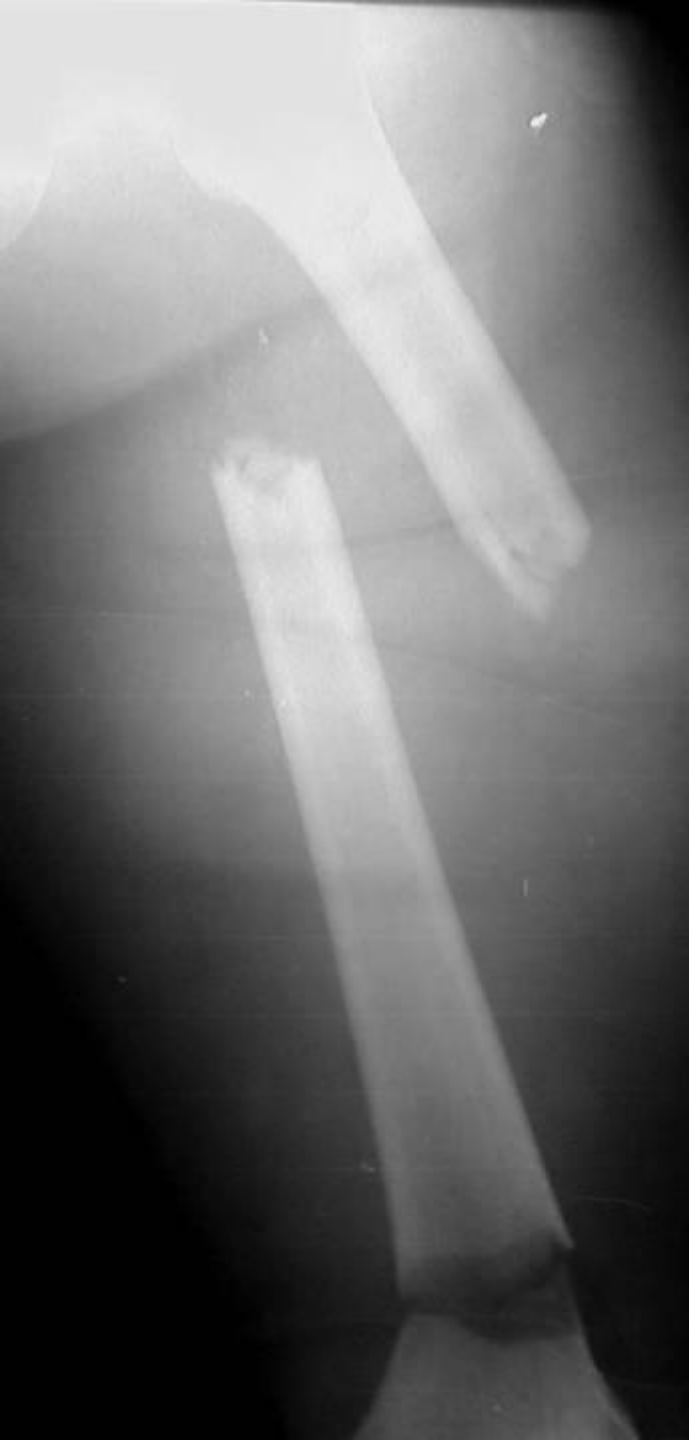



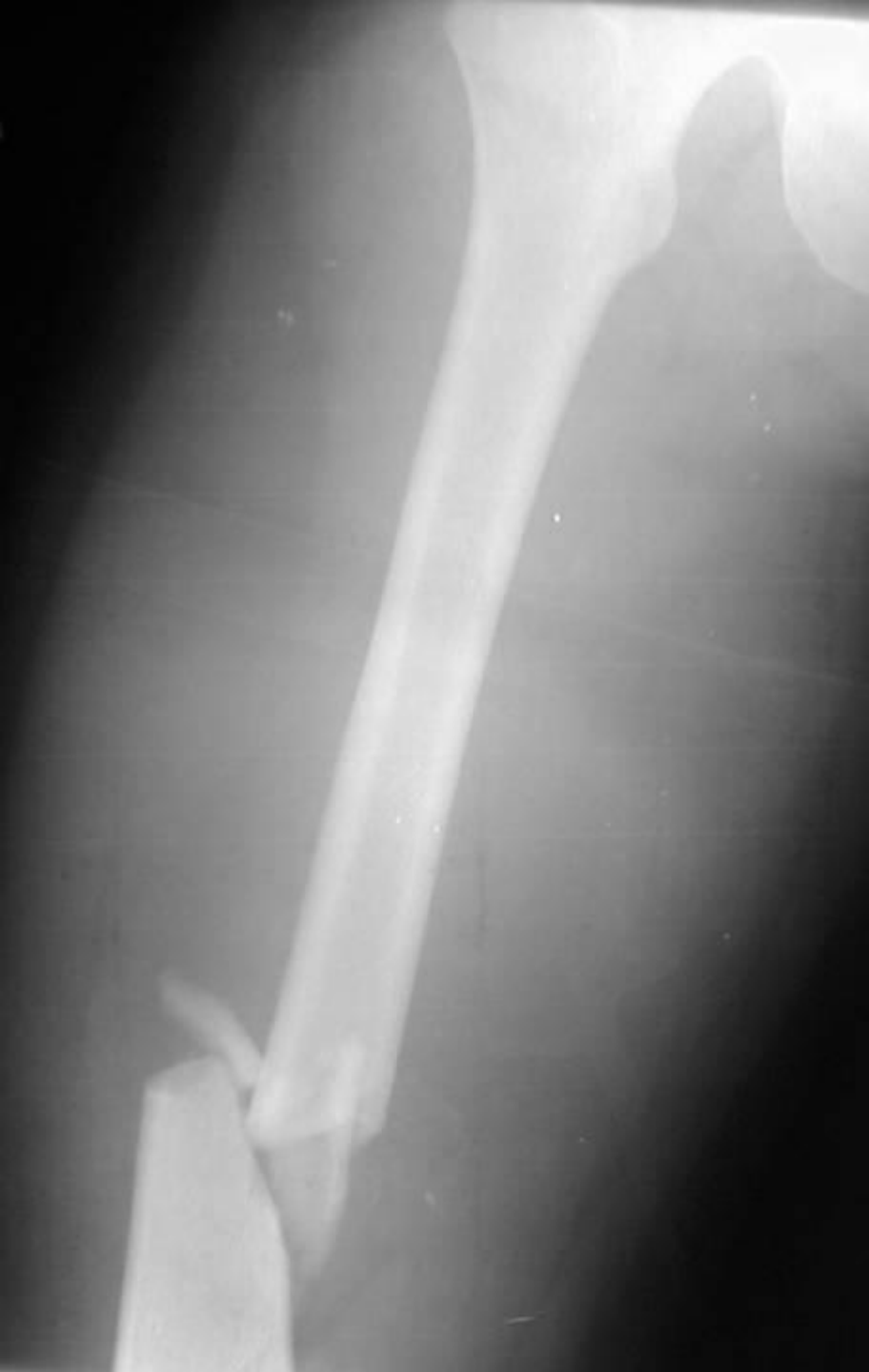Компьютерные томограммы:
срез в аксиальной плоскости и
объемная реформация
оттененных поверхностей (3D
SSD). Задне-верхний вывих
бедрца с оскольчатым переломом
вертлужной впадины



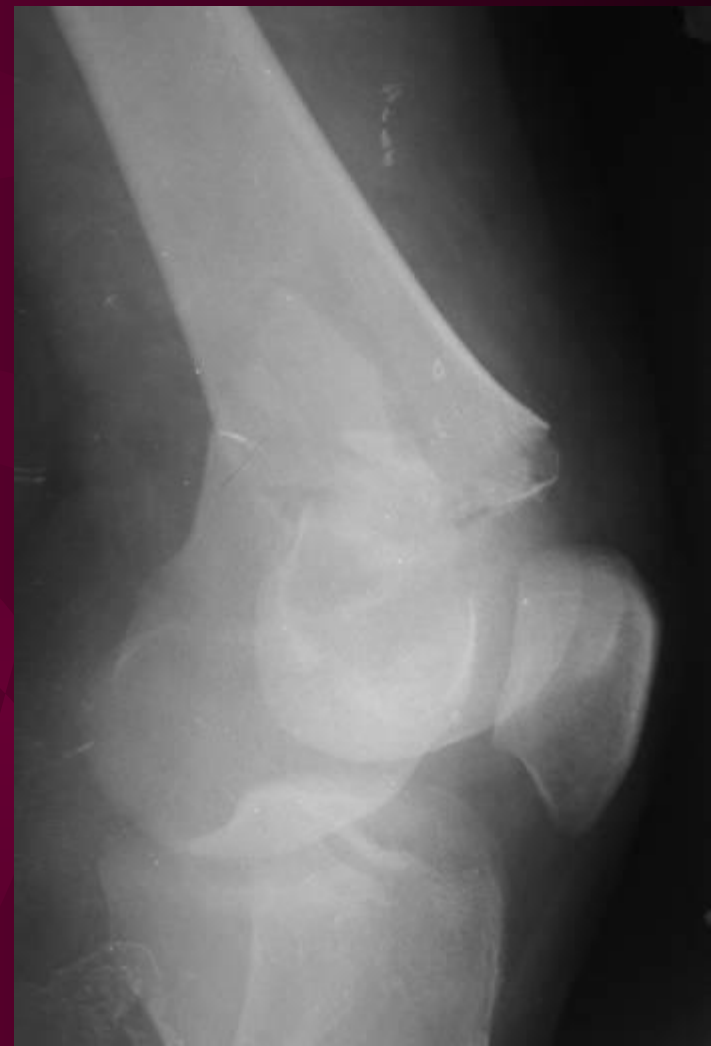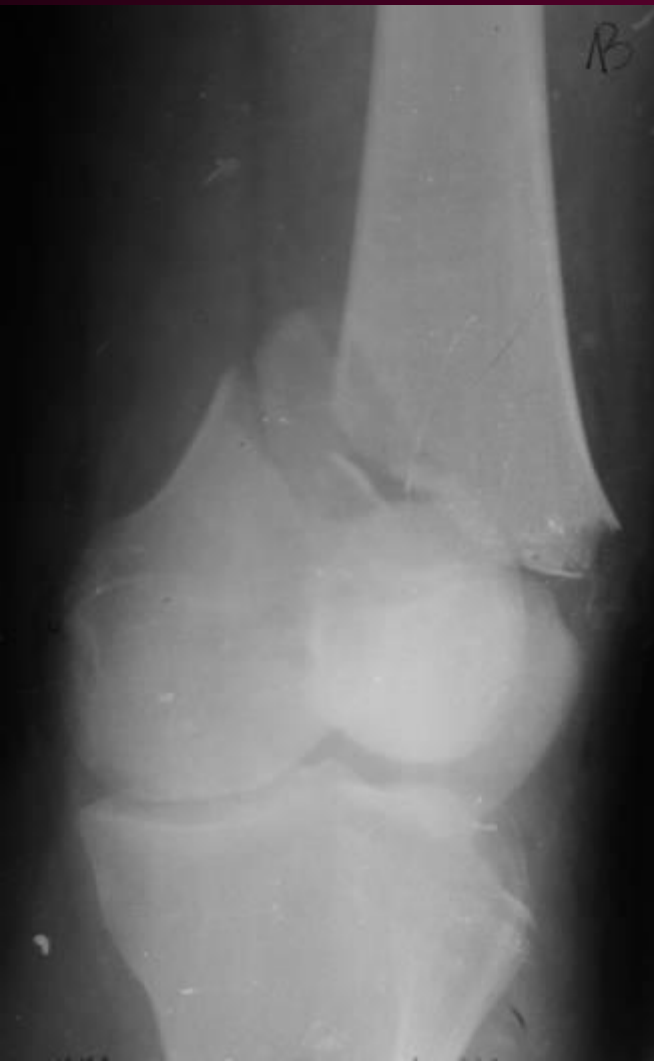Двойной перелом диафиза бедренной
кости со значительным смещением
отломков



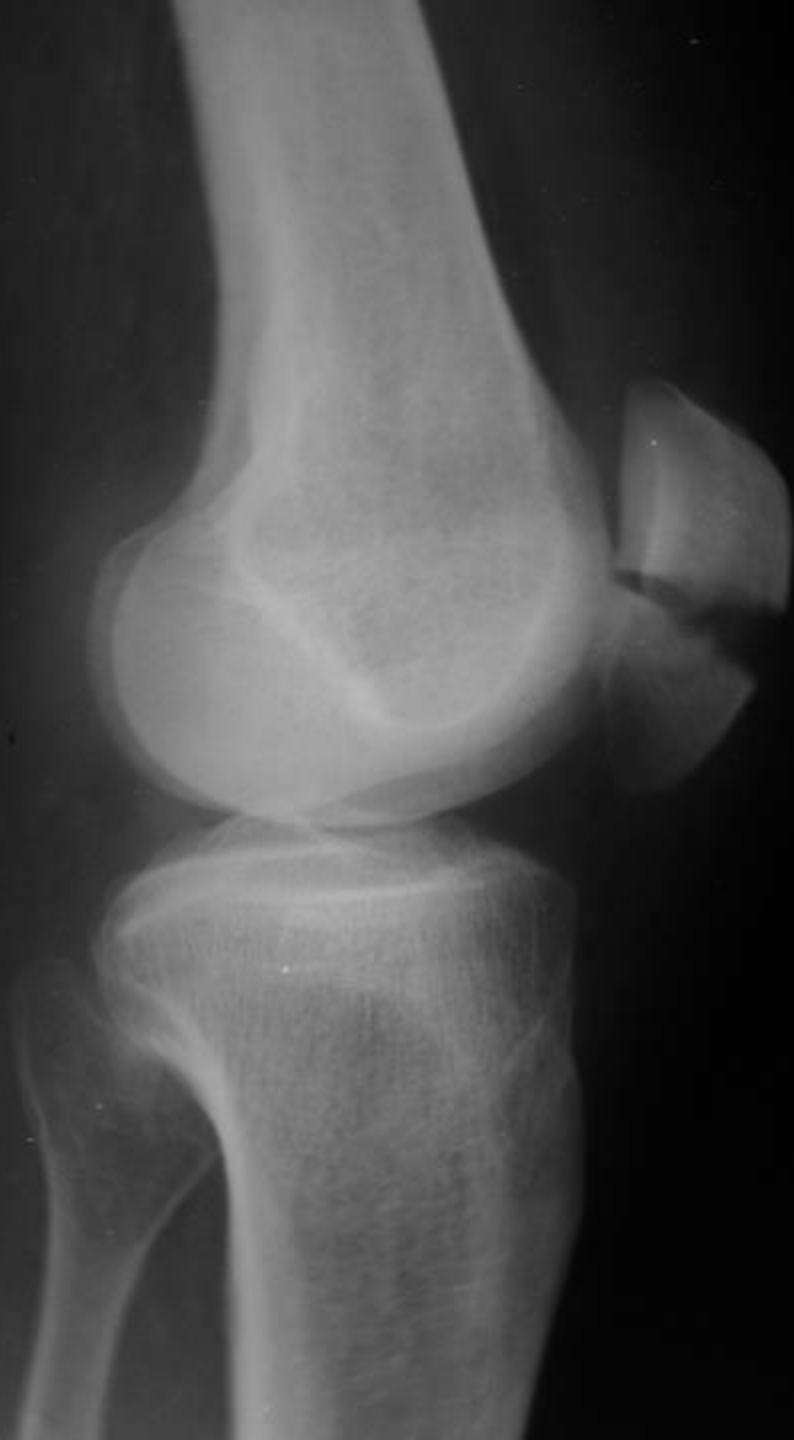Оскольчатый поперечный
перелом бедренной кости в
средней трети



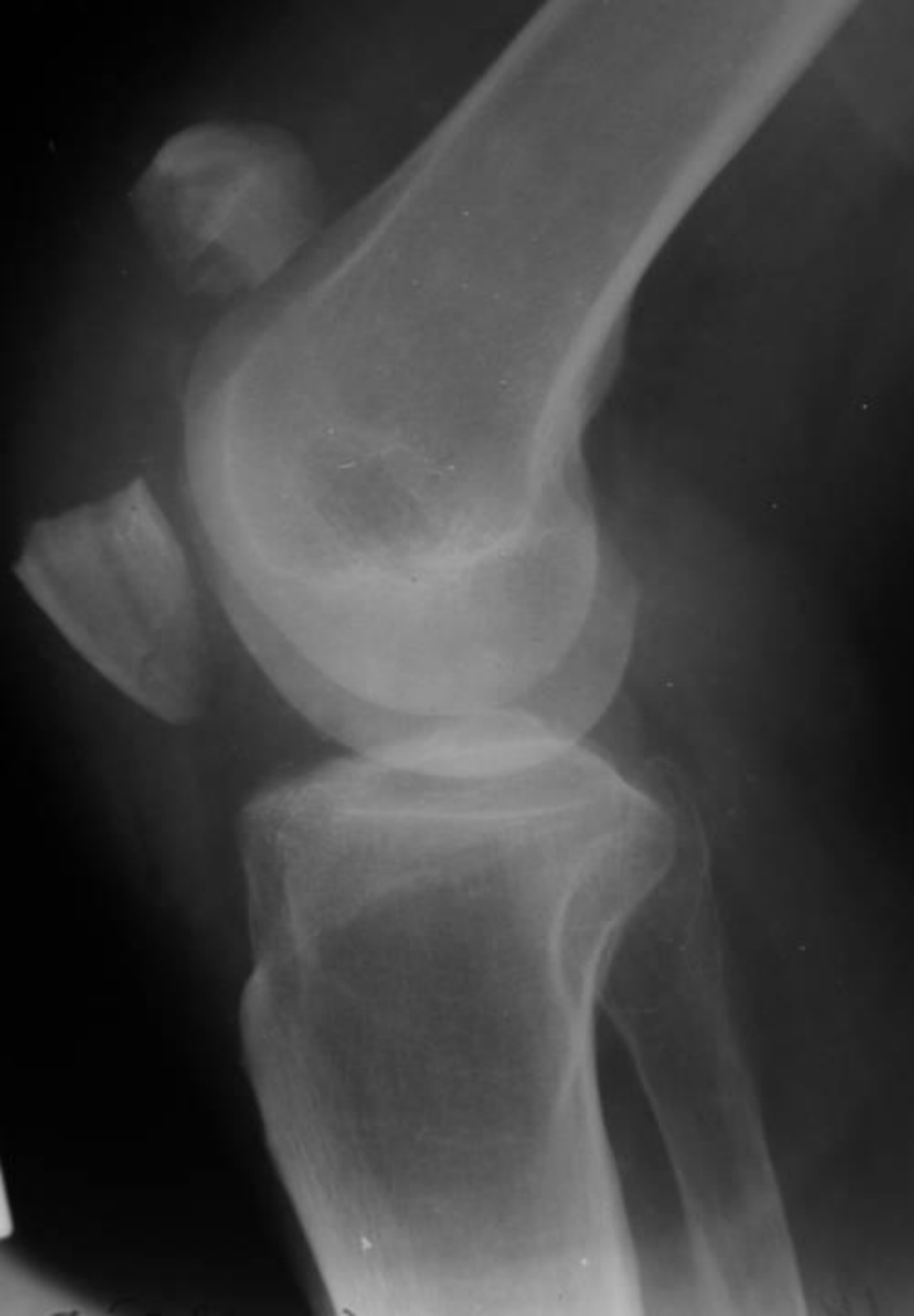Надмышелковый оскольчатый перелом бедренной кости:
рентгенограммы в прямой и боковой проекциях



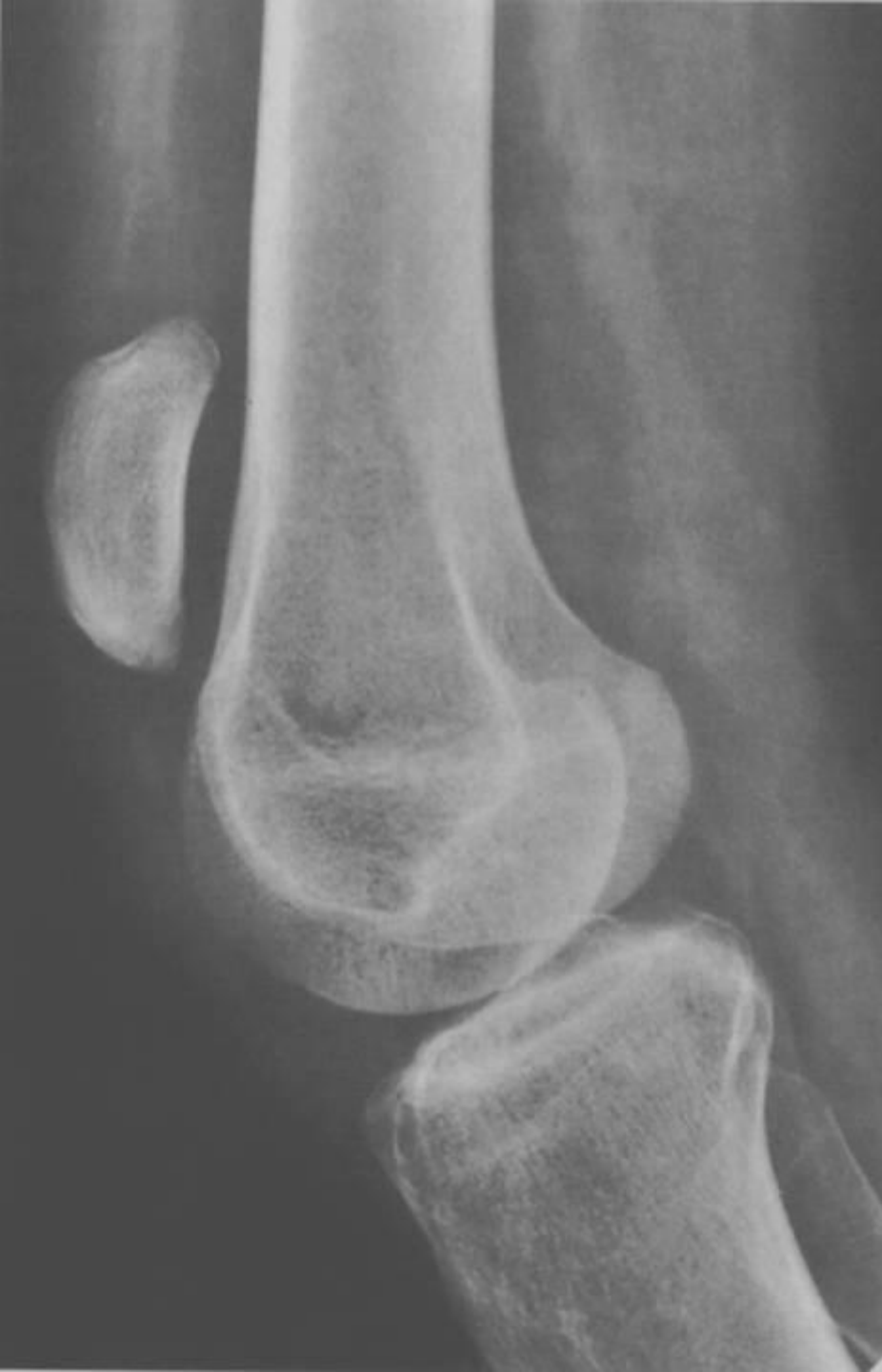Поперечный перелом средней
части надколенника без
существенного расхождения
отломков



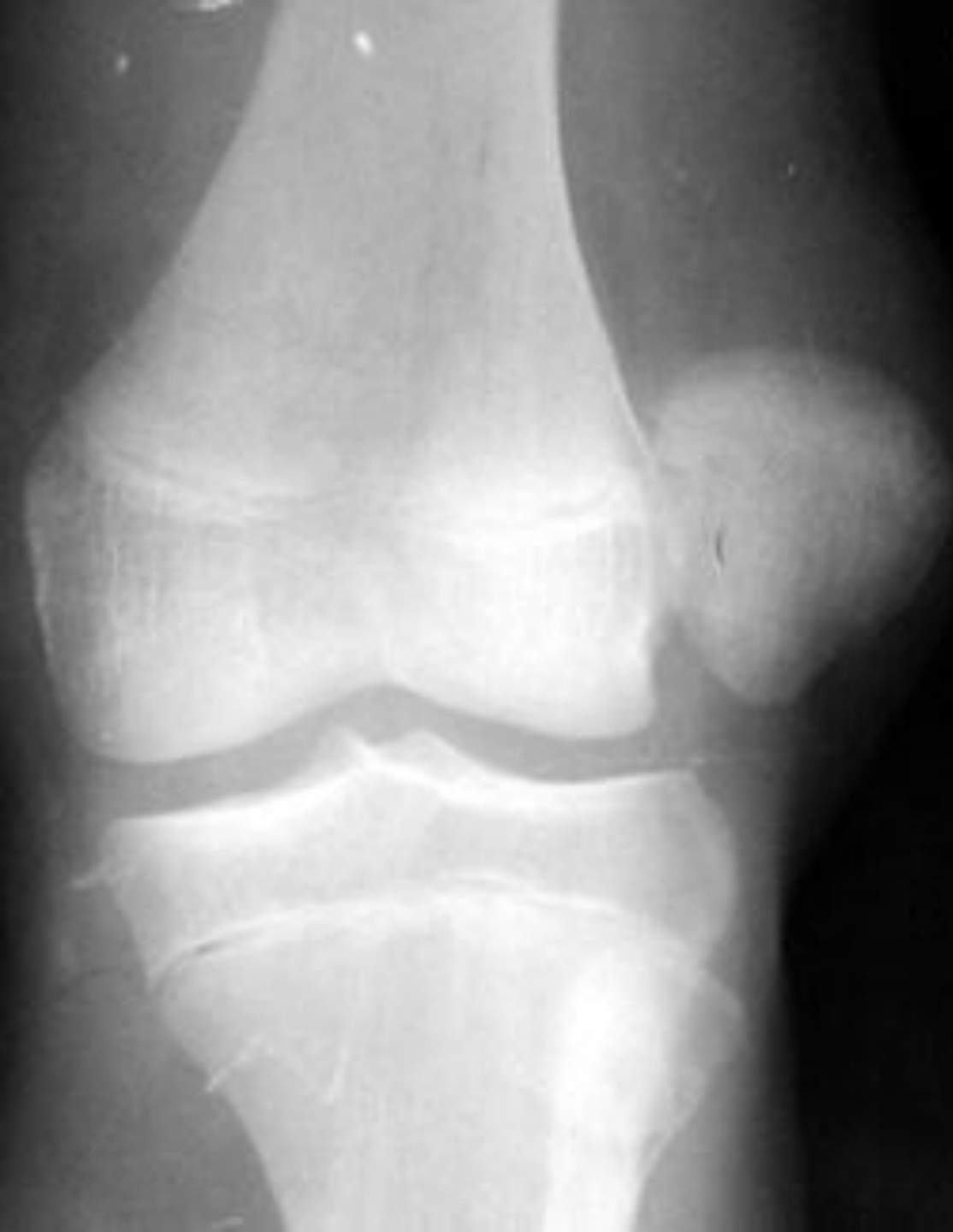Оскольчатый перелом
надколенника со
значительным смещением
отломков



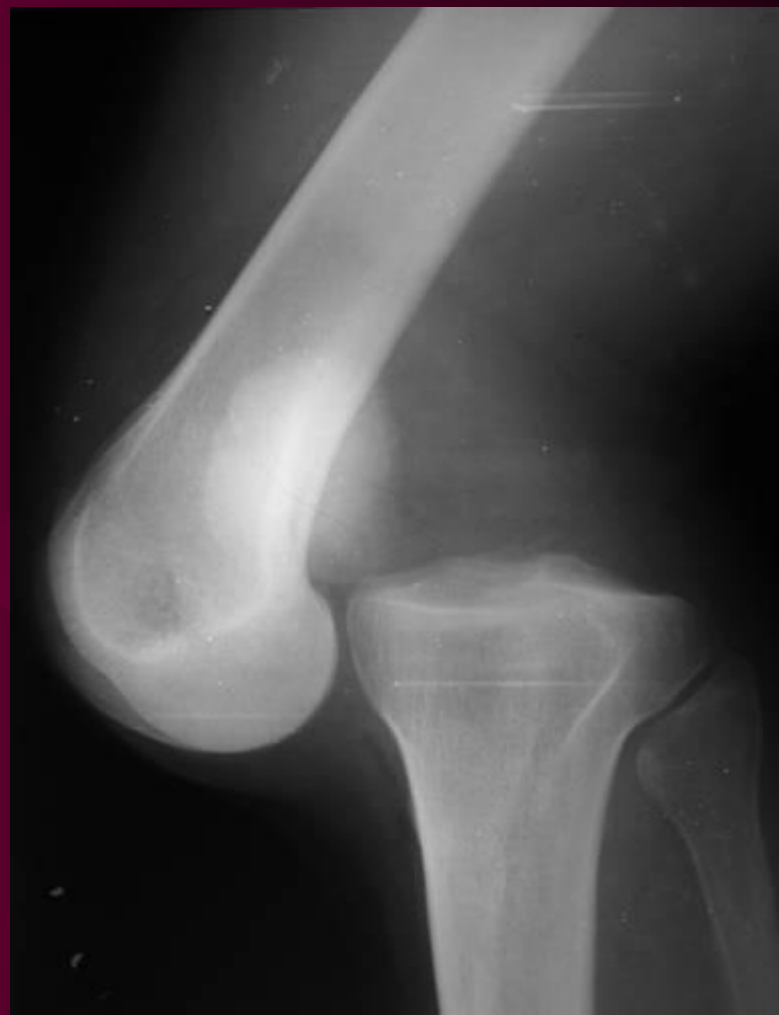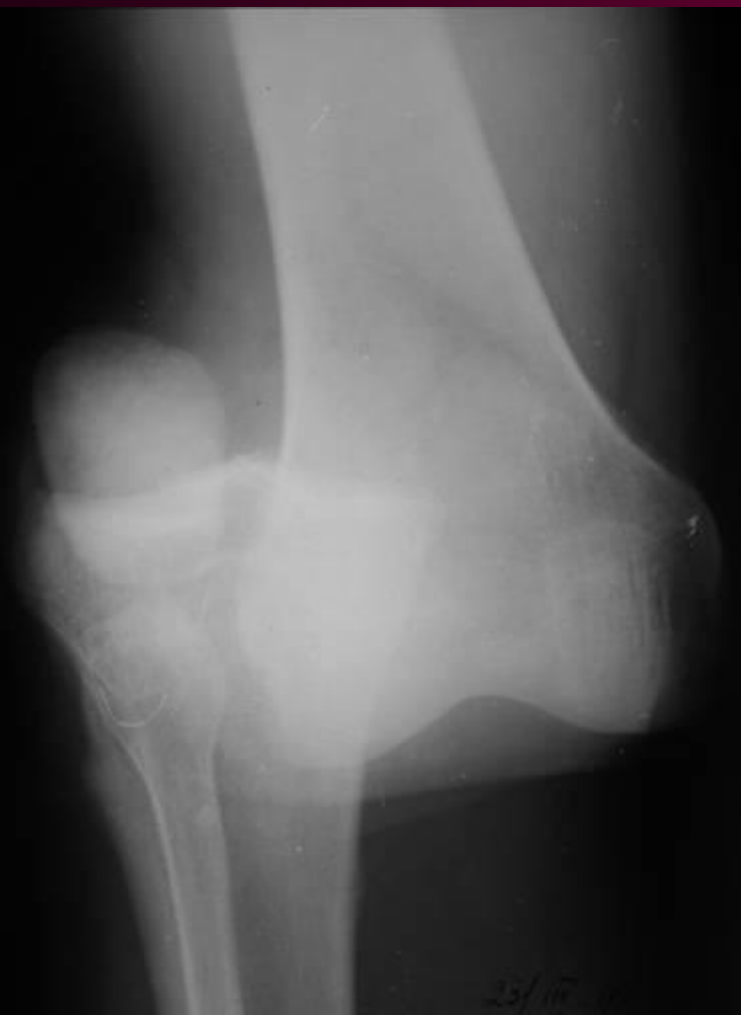Разрыв связки надколенника со
значительным смещением
надколенника вверх



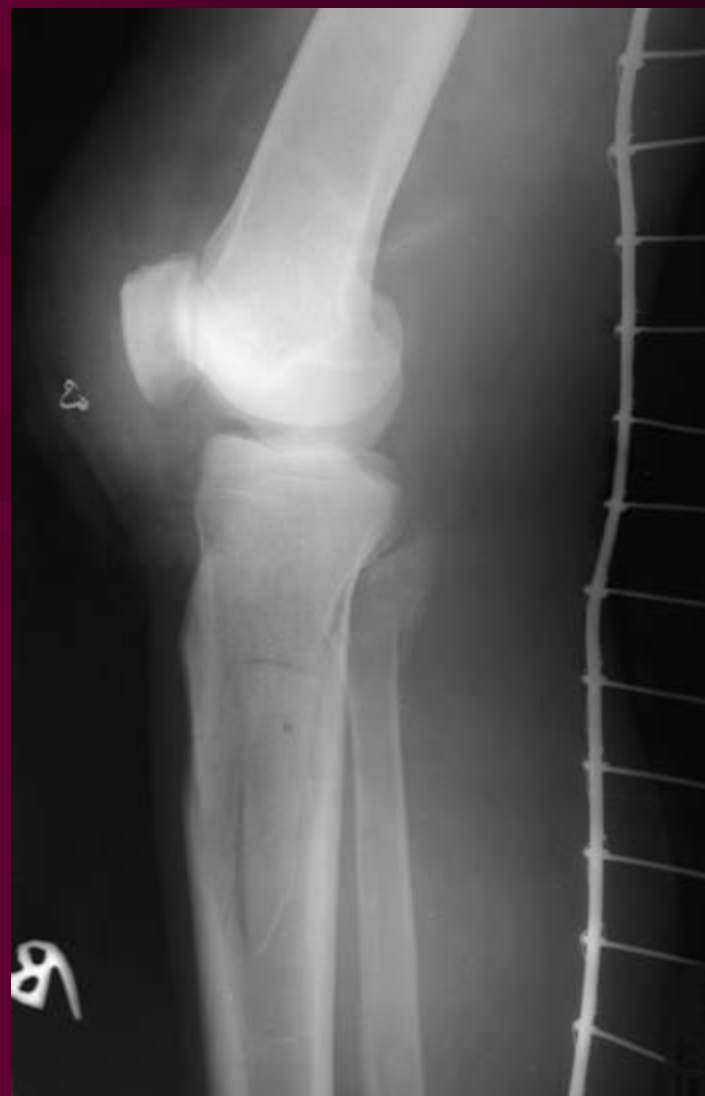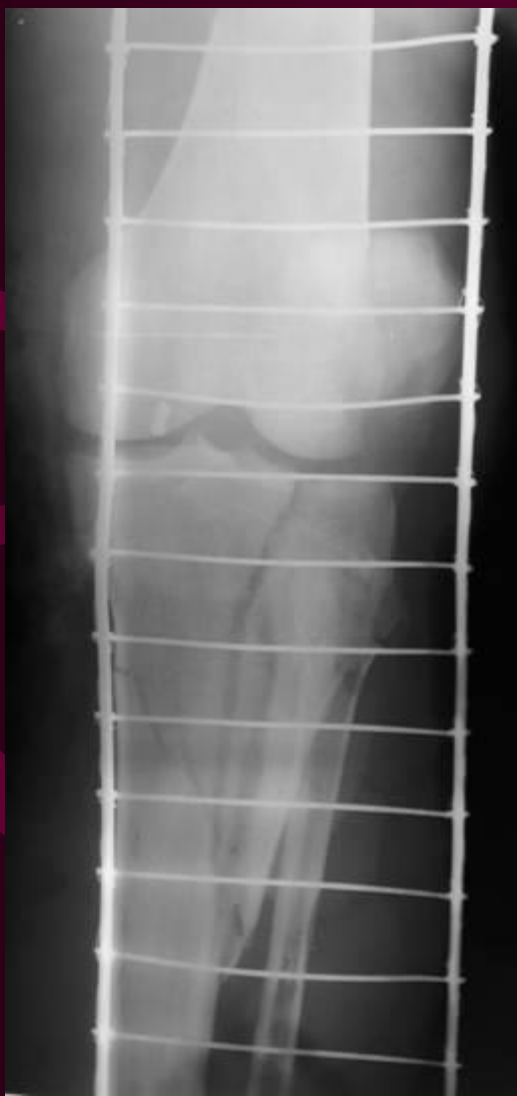Полный латеральный вывих надколенника



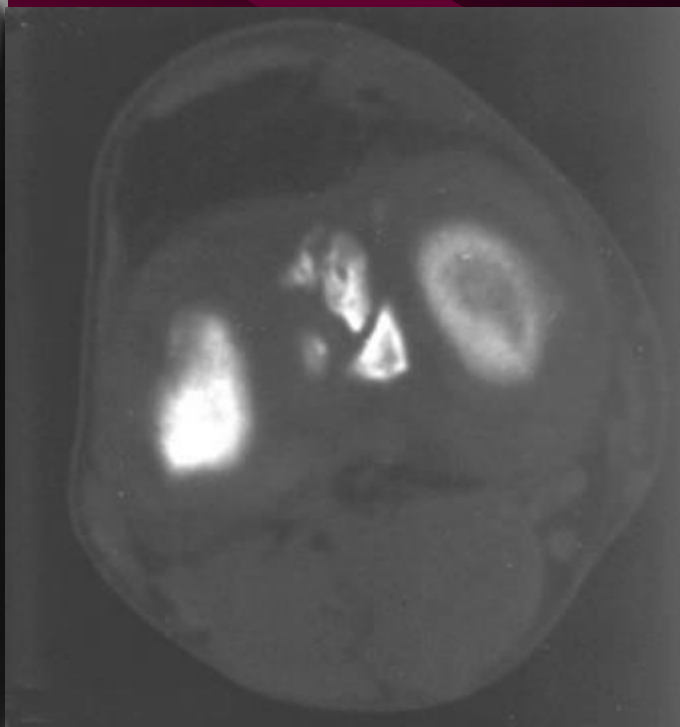
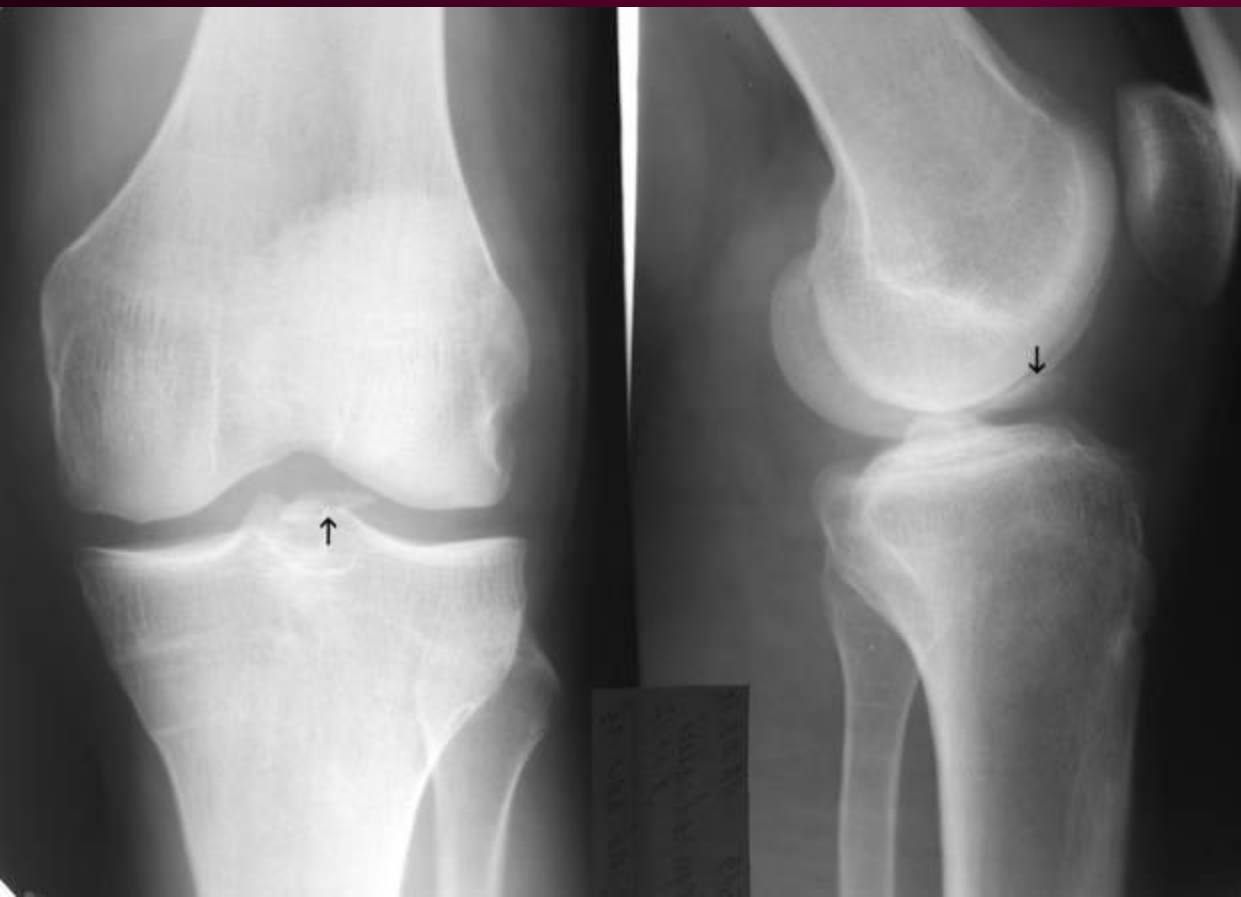Задне-латеральный вывих голени: рентгенограммы в прямой и боковой проекциях



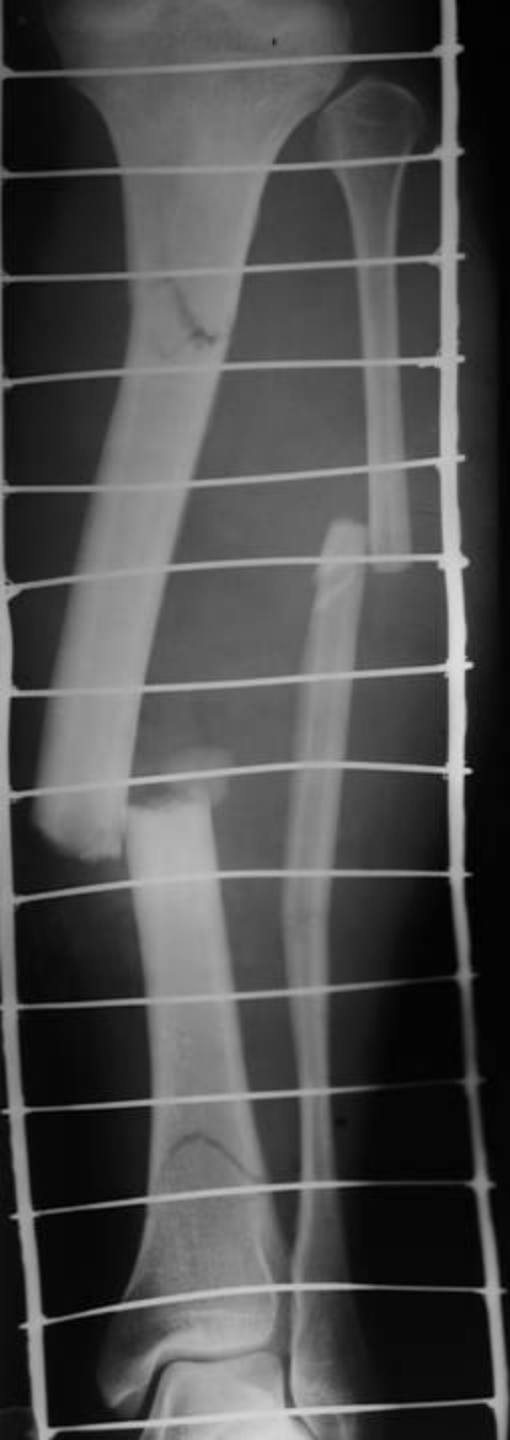Внутрисуставной раскалывающий перелом латерального мыщелка большеберцовой кости и оскольчатый перелом проксимального конца малоберцовой кости без смещения отломков; латеральный вывих надколенника: рентгенограммы в прямой и боковой проекциях



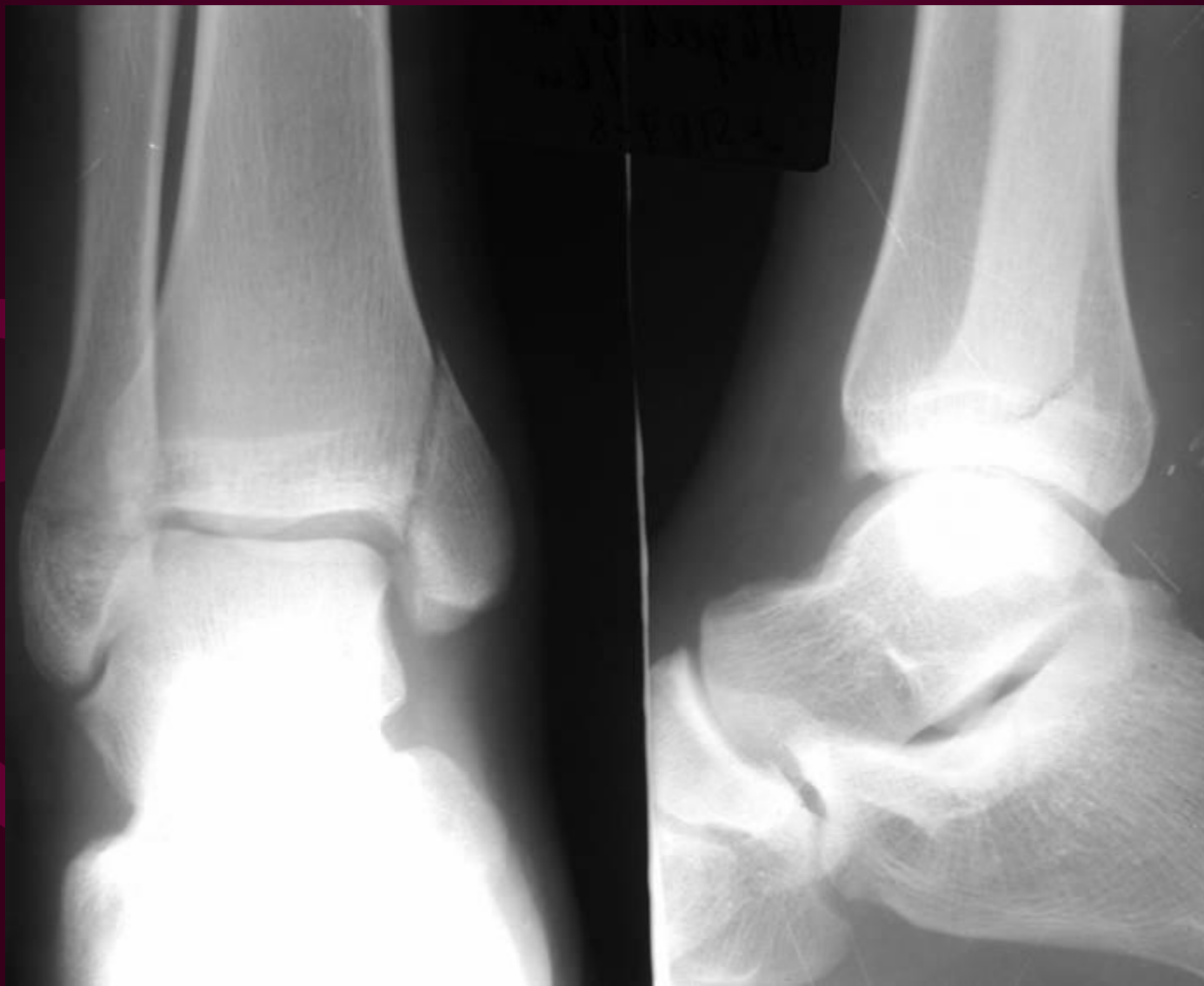Полный перелом переднего межмыщелкового поля со значительным смещением отломка: рентгенограммы в прямой и боковой проекциях и компьютерная томограмма области коленного сустава в аксиальной плоскости



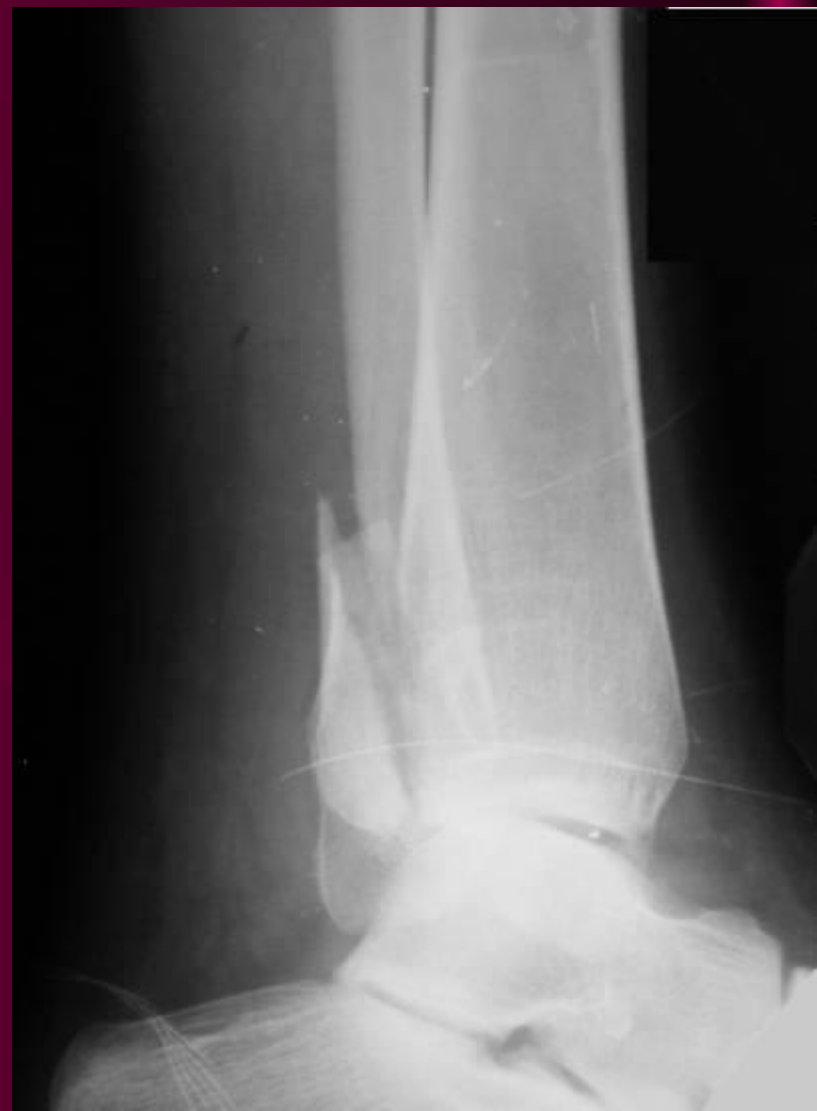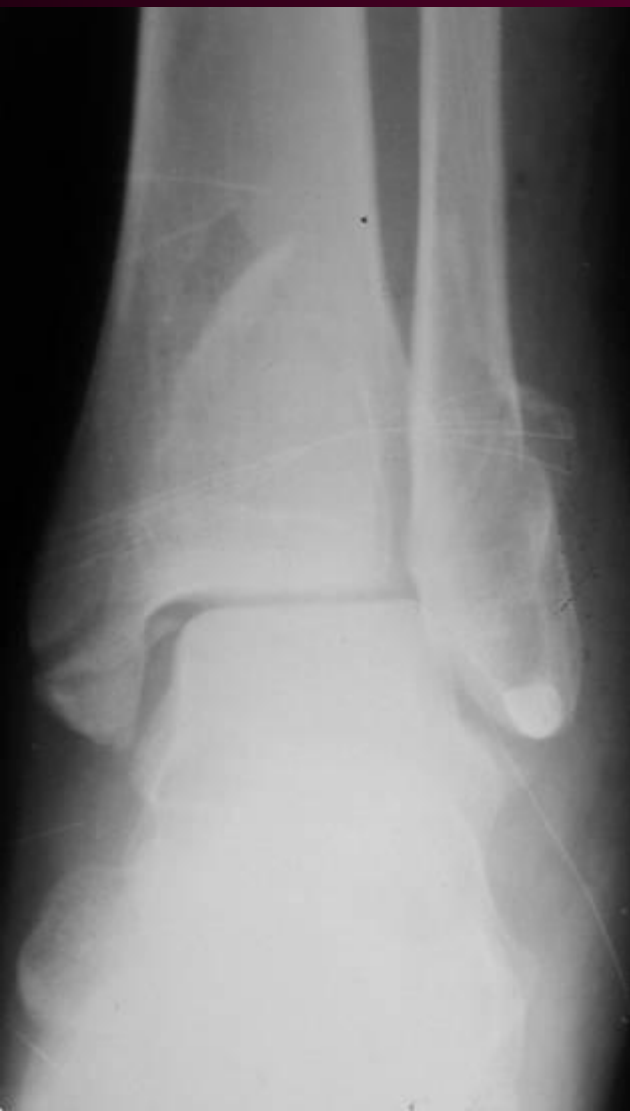Тройной перелом большеберцовой кости и
двойной перелом малоберцовой кости



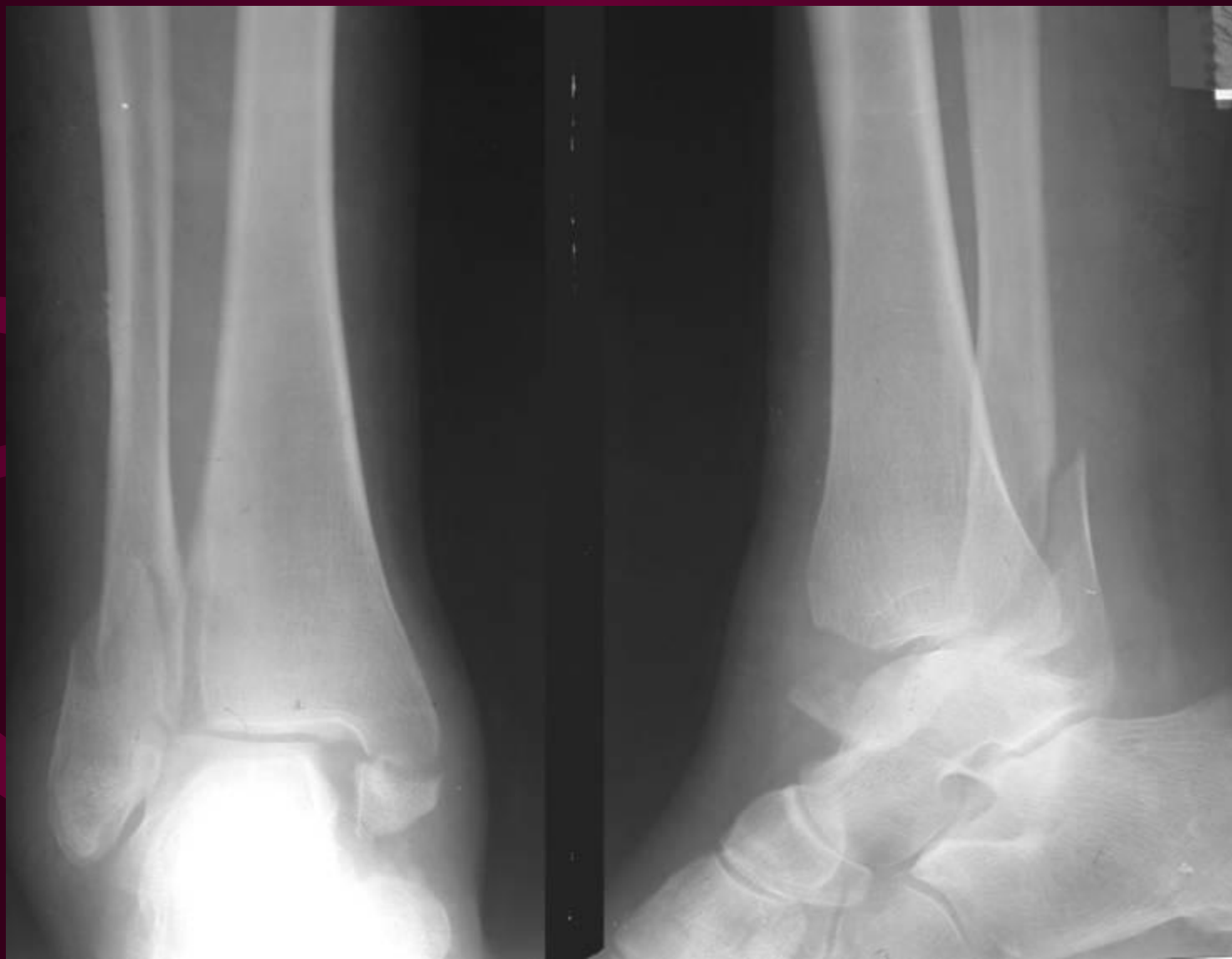Изолированный косой перелом медиальной лодыжки: рентгенограммы в прямой и боковой проекциях



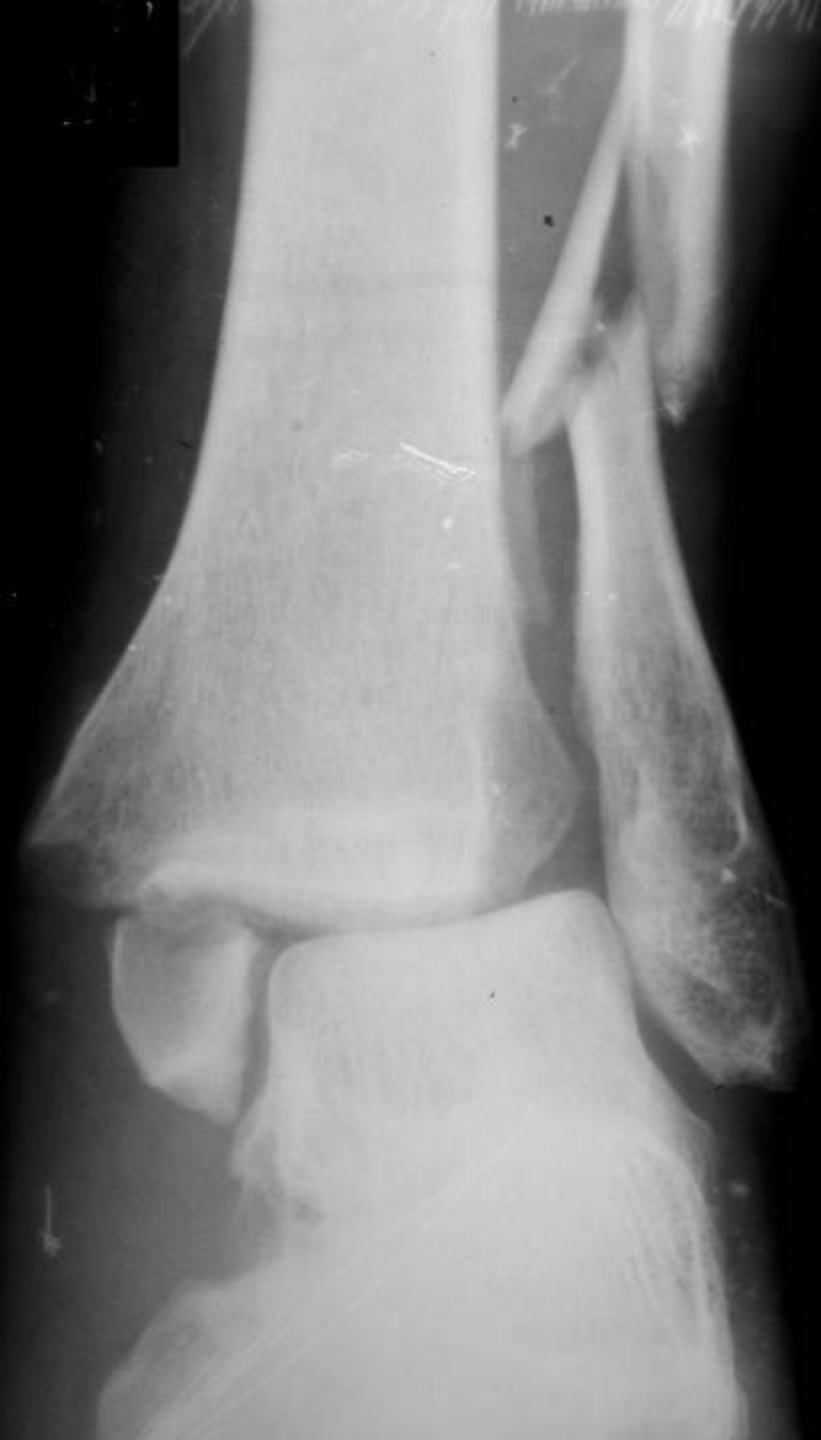Переломы обеих лодыжек и заднего края
большеберцовой кости: рентгенограммы в прямой и
боковой проекциях

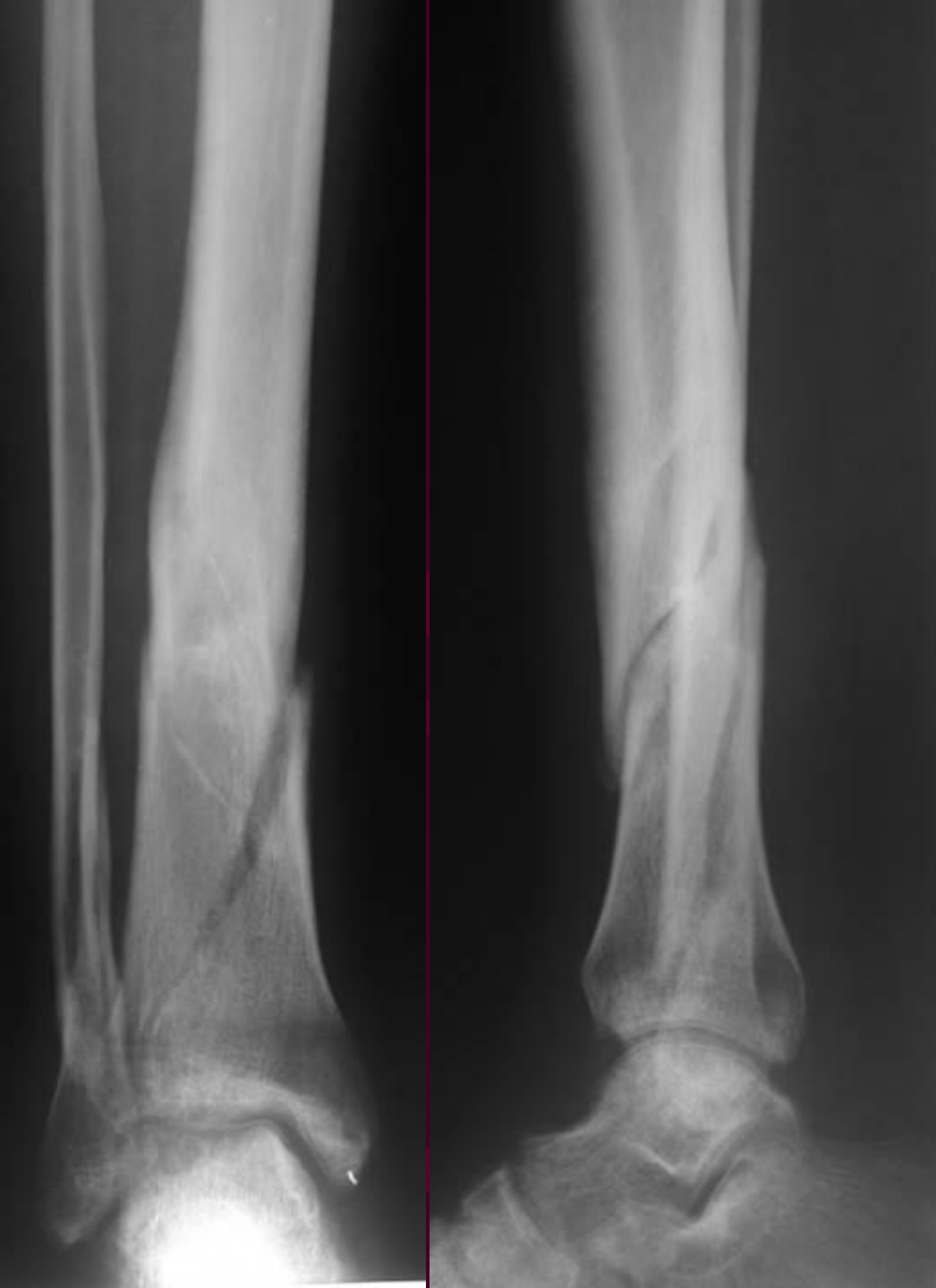

Переломы обеих лодыжек и переднего края большеберцовой кости с разрывом межберцового синдесмоза и латеральным подвывихом стопы: рентгенограммы в прямой и боковой проекциях

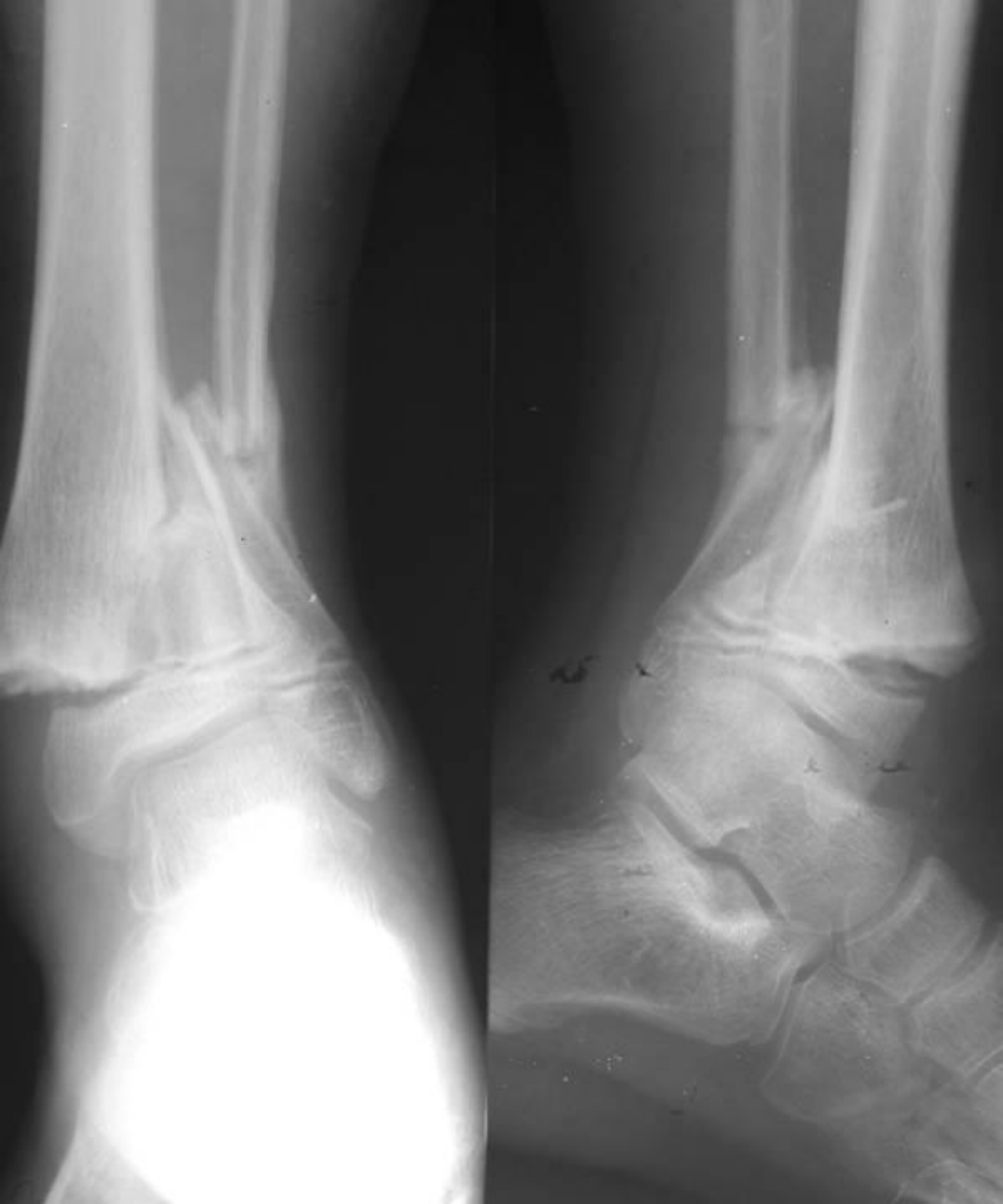

Перелом Дюпюитрена



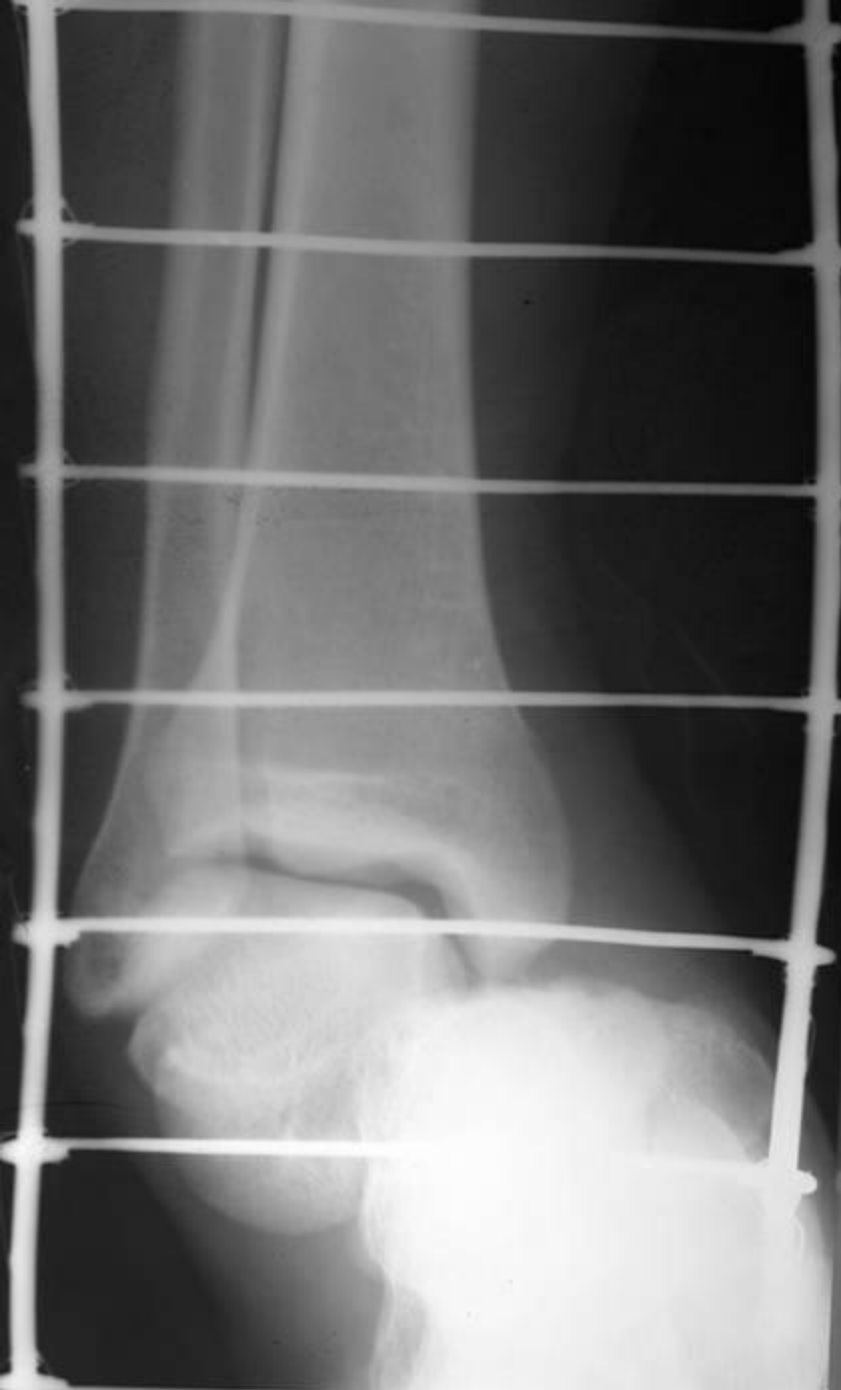

Внутрисуставной
оскольчатый пилонный
перелом дистального конца
большеберцовой кости и
перелом латеральной
лодыжки: рентгенограммы
в прямой (а) и боковой (б)
проекциях

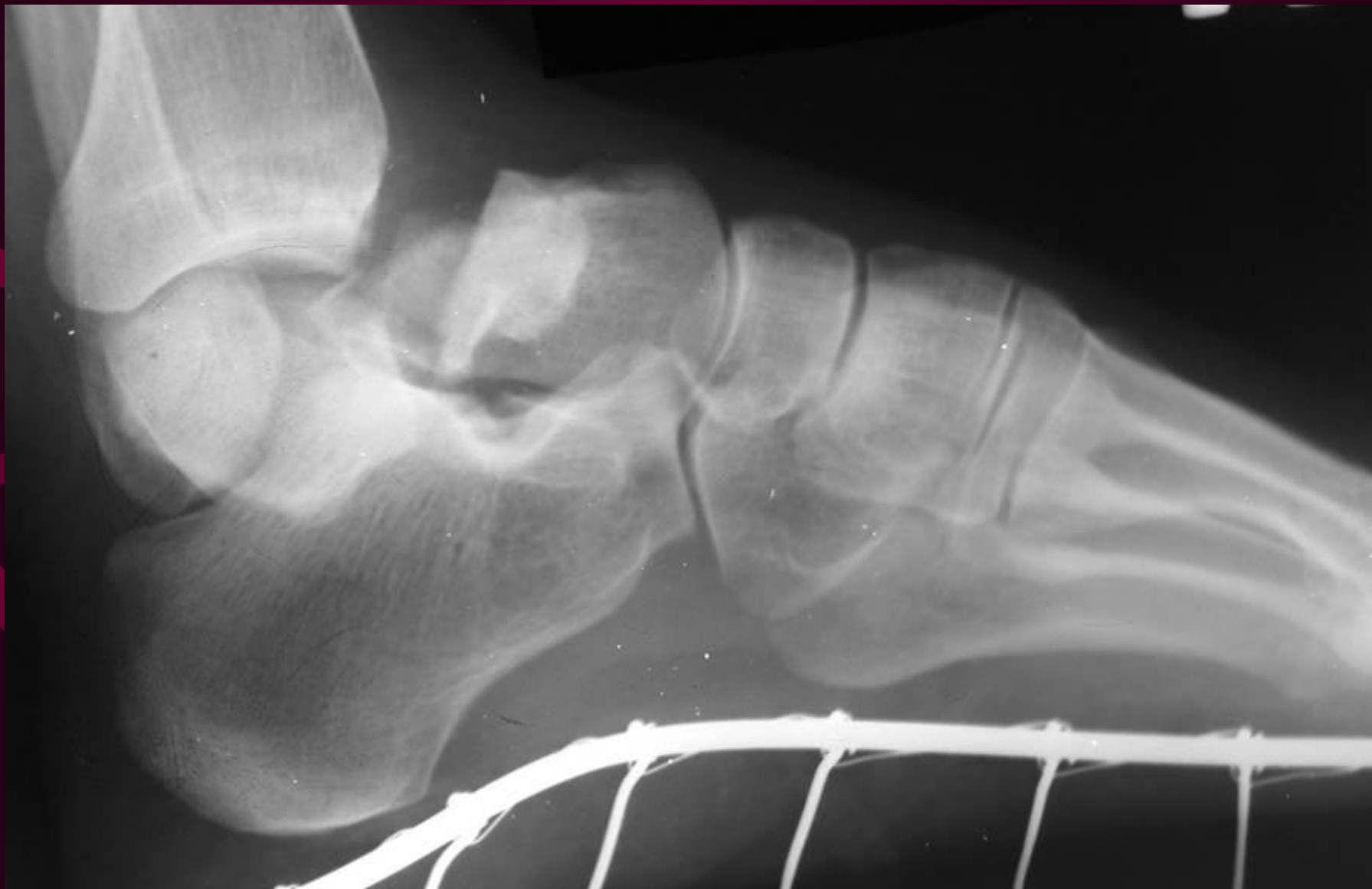

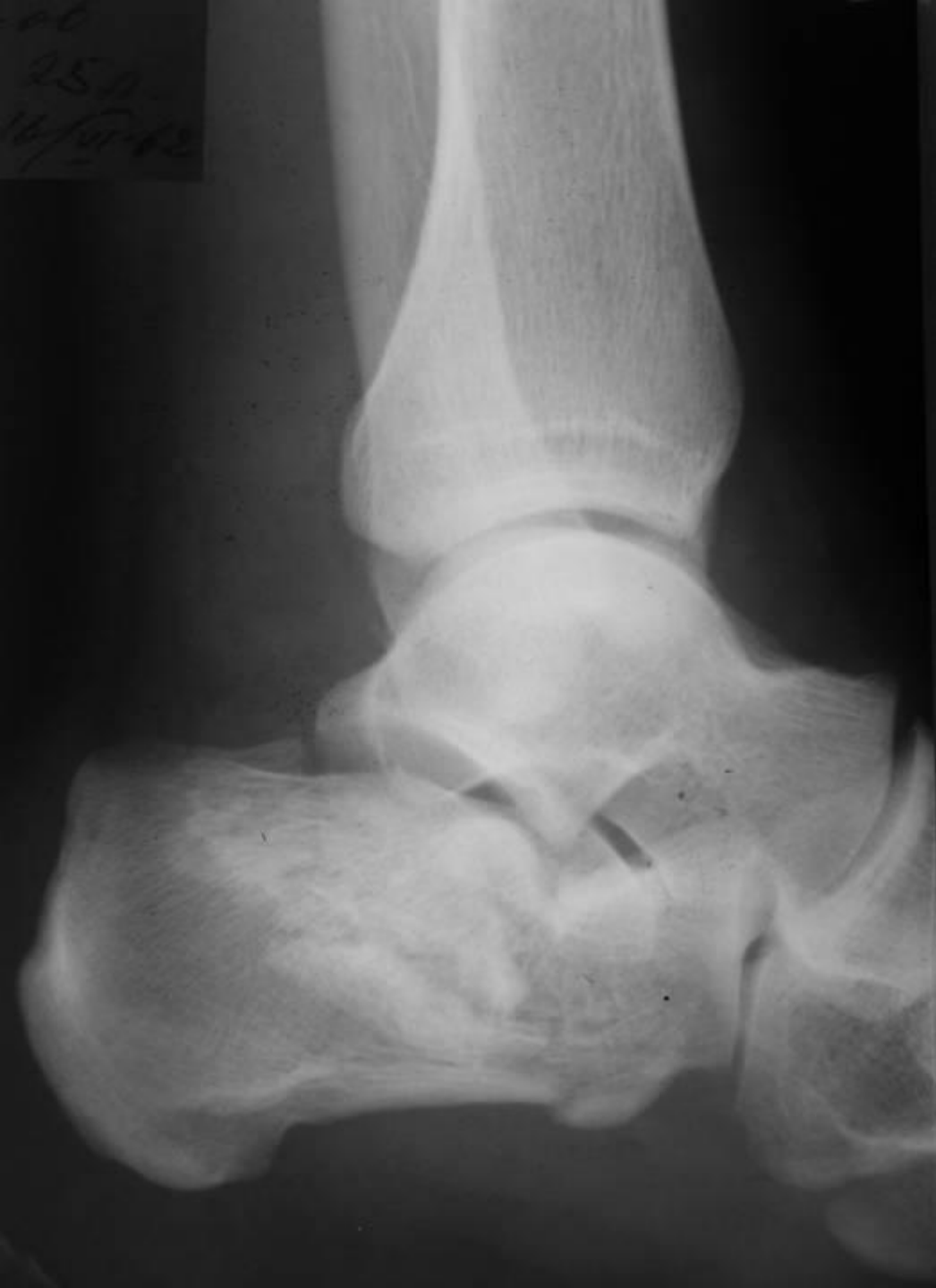Оскольчатые переломы
дистальных концов обеих
костей голени с
повреждением
эпифизарных зон:
рентгенограммы в прямой
(а) и боковой (б)
проекциях

Медиальный подтаранный вывих СТОПЫ



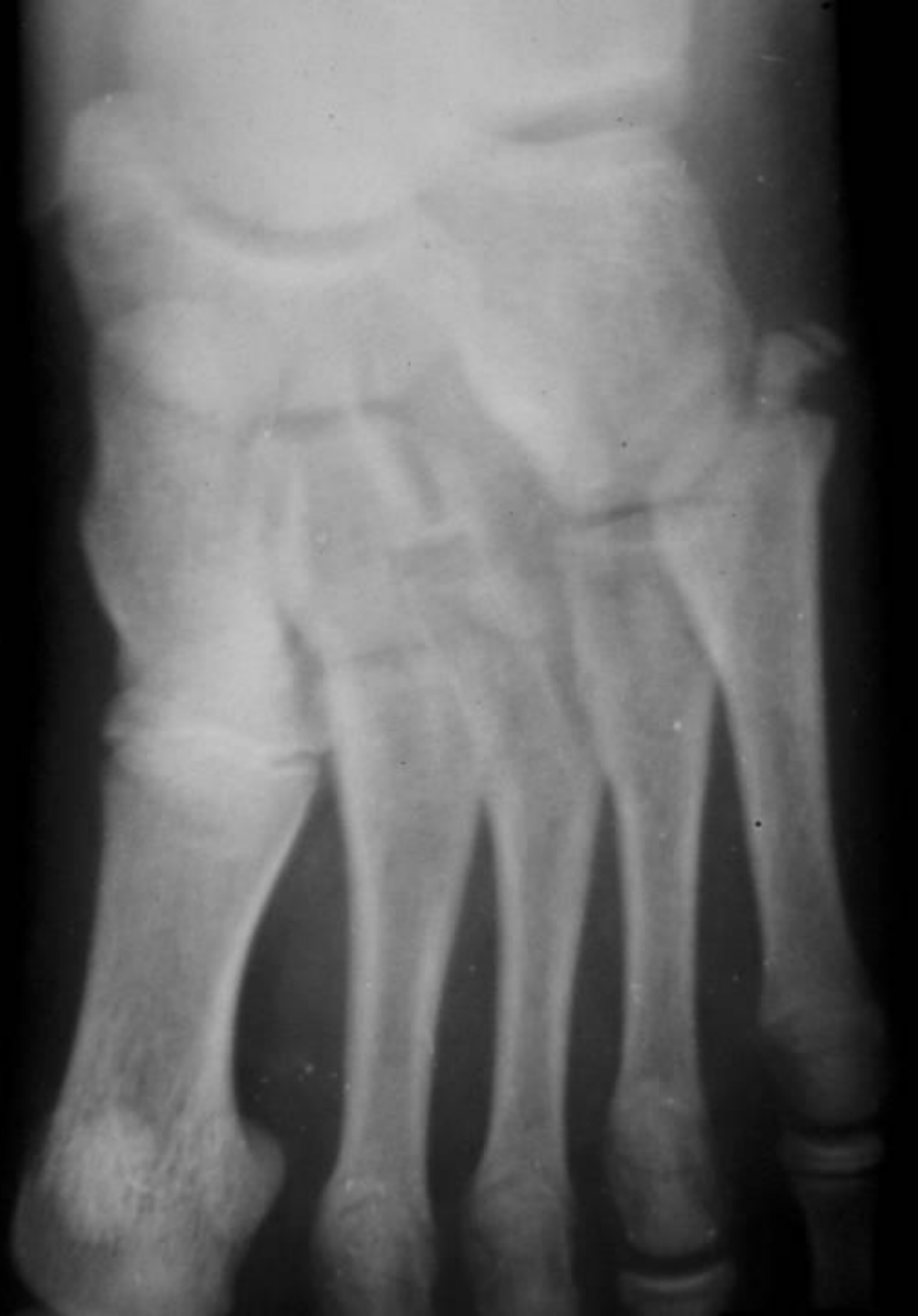Переломо-вывих таранной кости со смещением ее тела кзади



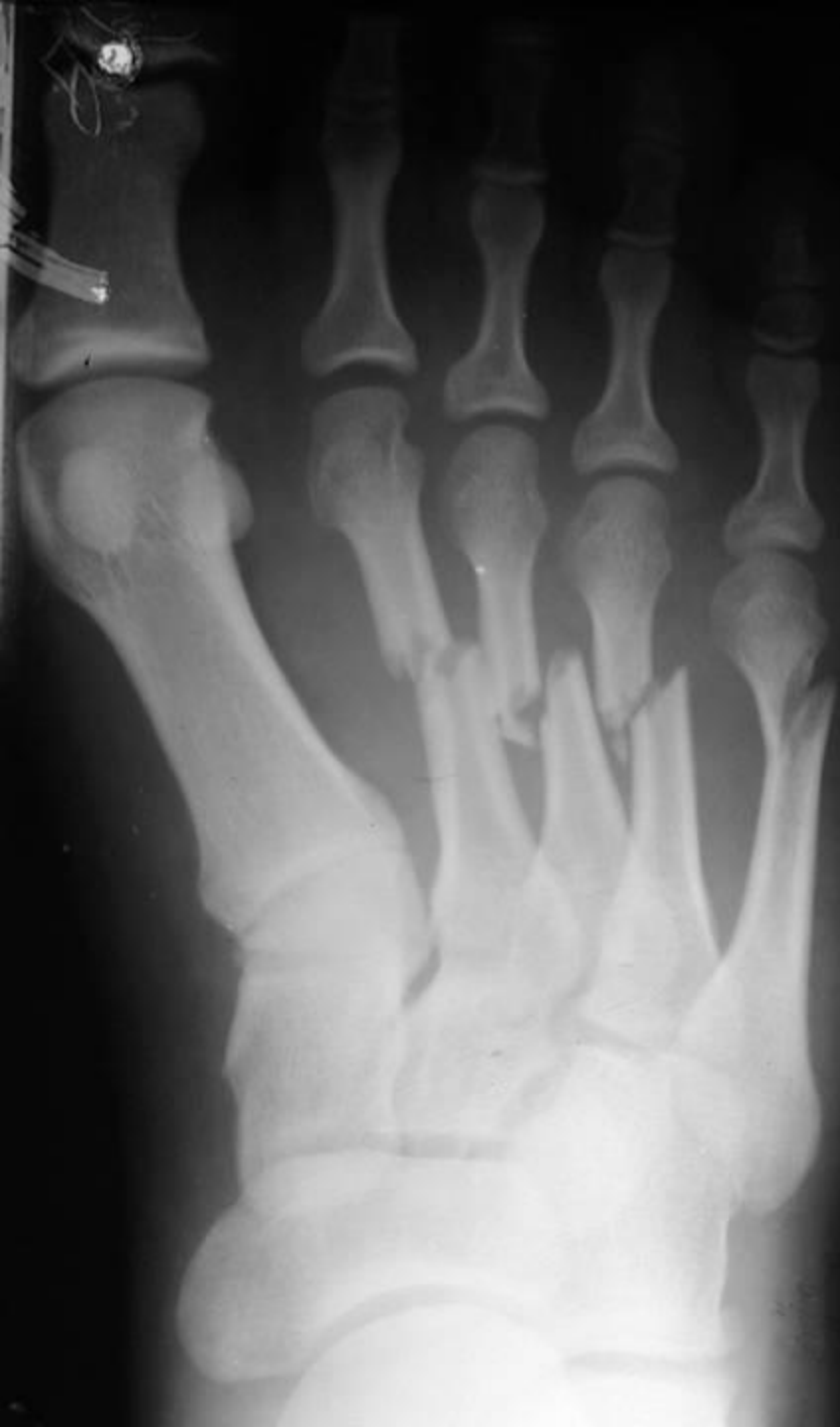

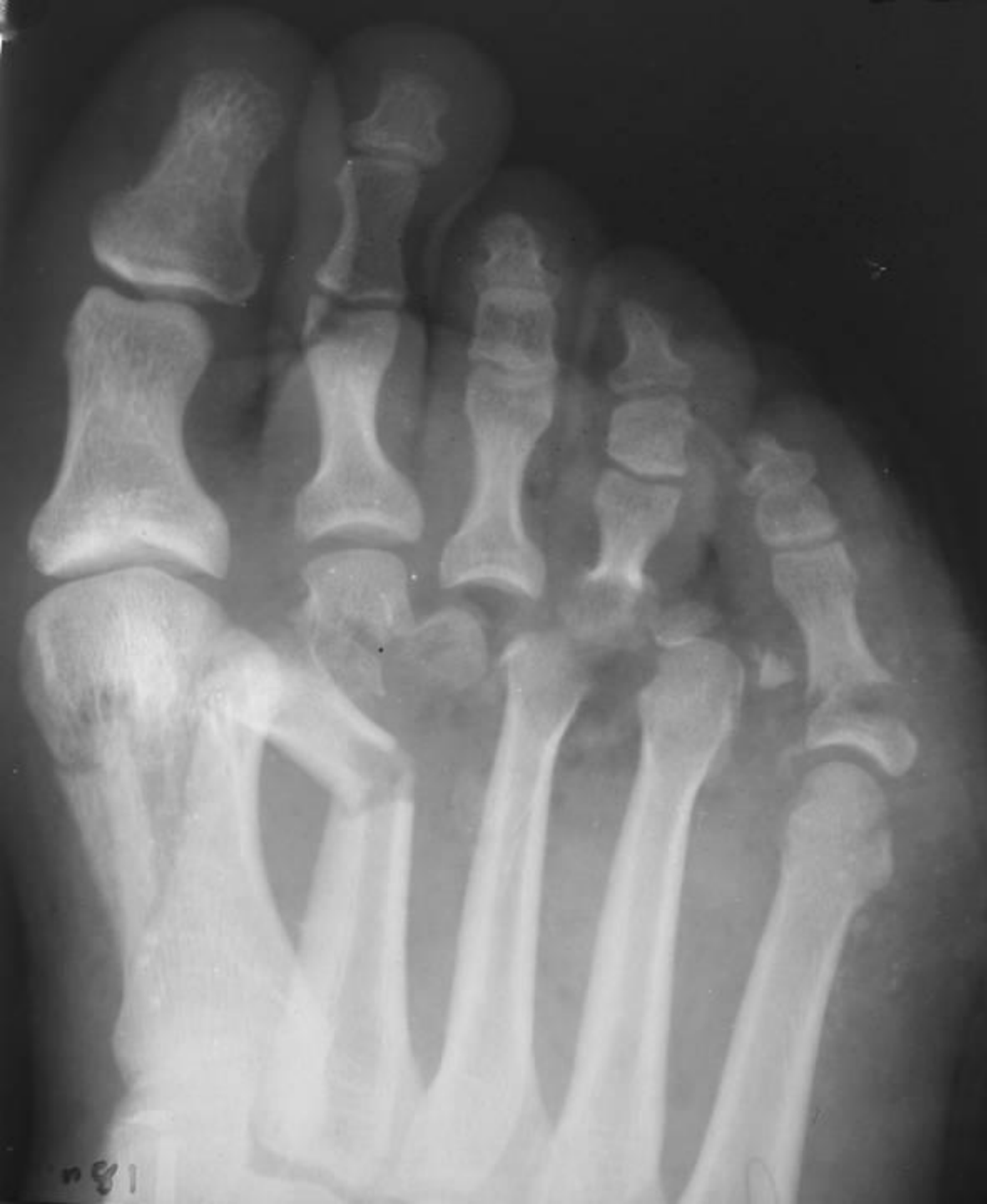Компрессионный
оскольчатый перелом
пяточной кости

Отрывной оскольчатый
перелом бугристости
основания V плюсневой
кости



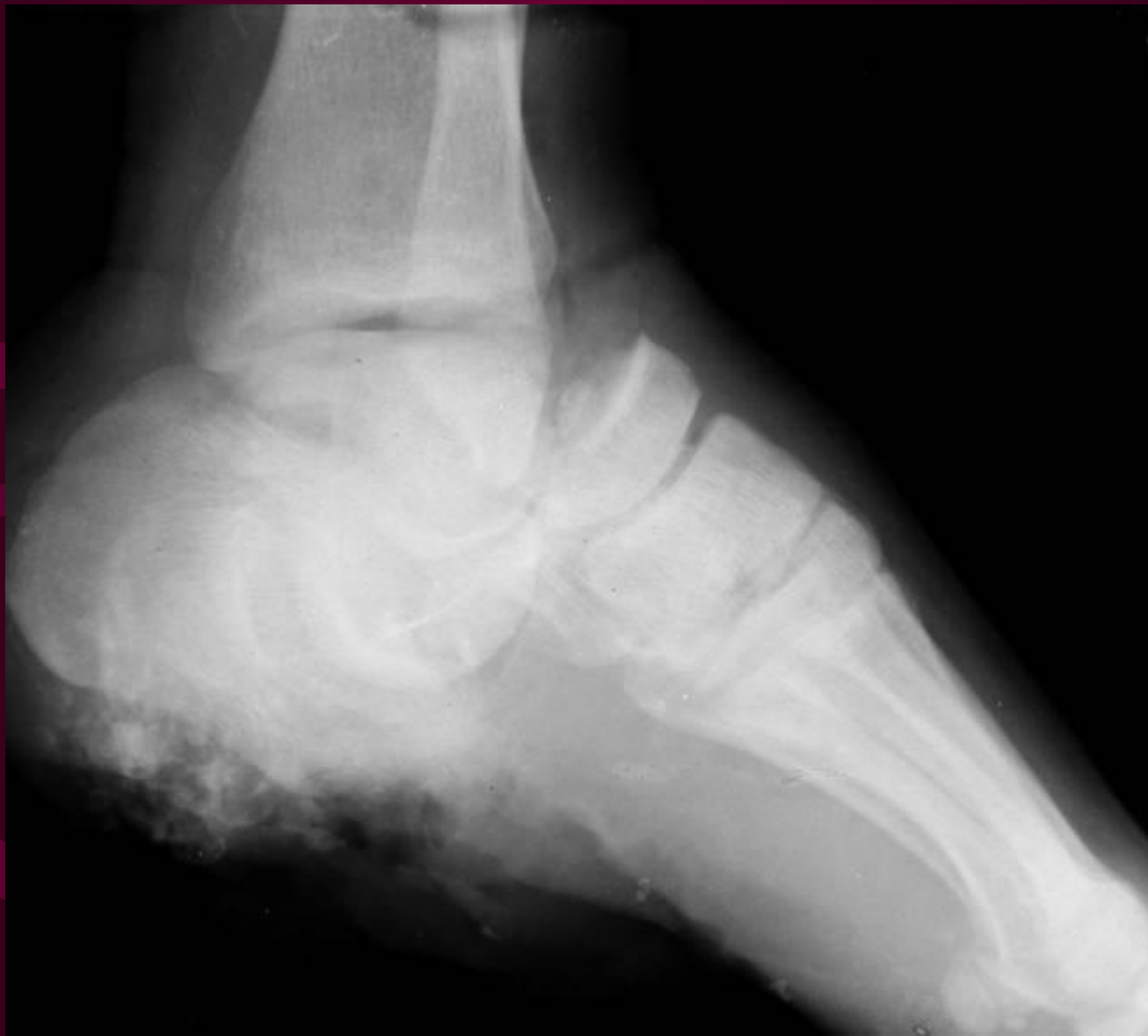Поперечные оскольчатые
переломы диафизов II–V
плюсневых костей

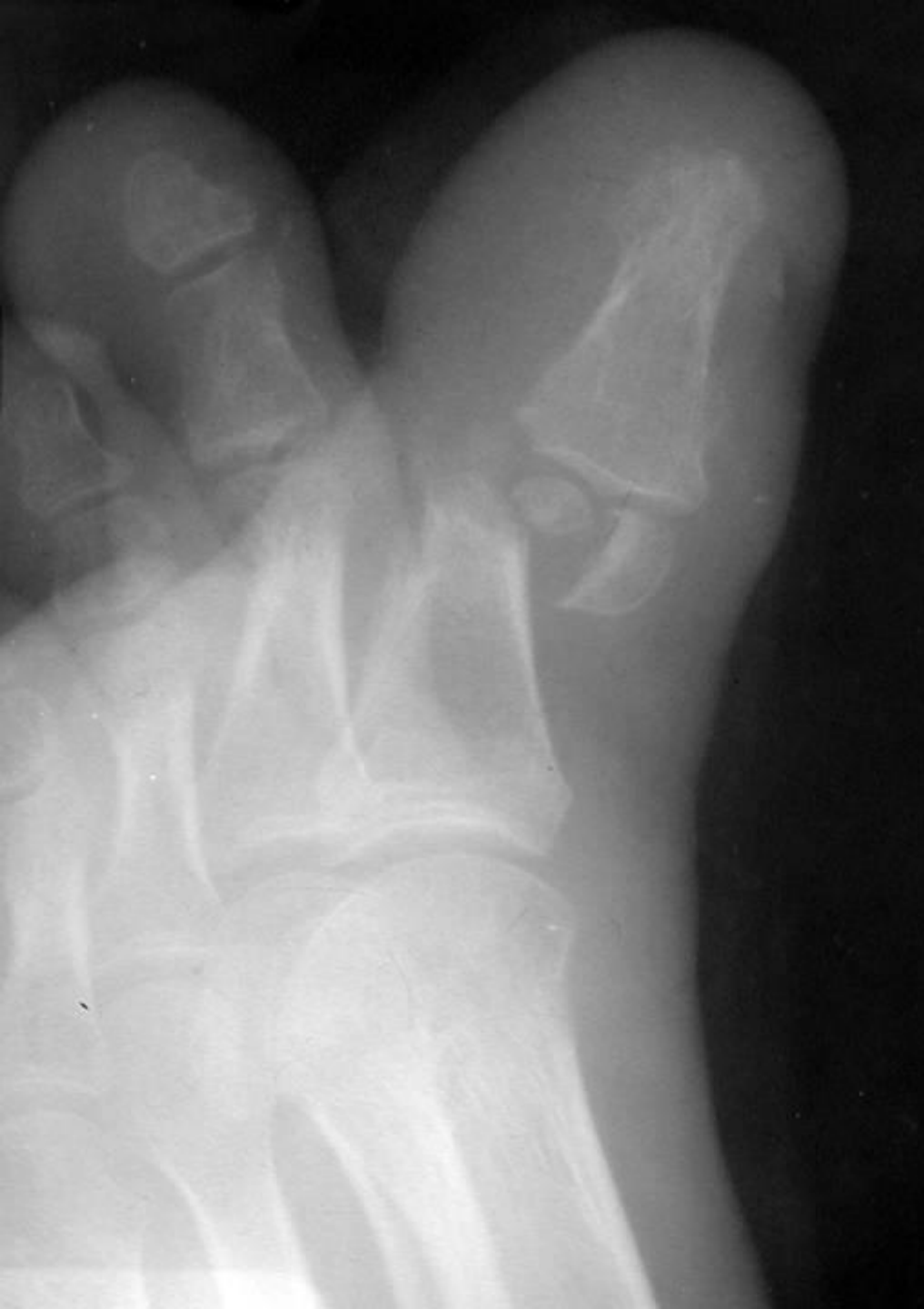



Множественные
оскольчатые
переломы плюсневых
костей и переломы
основных фаланг
IV–V пальцев стопы

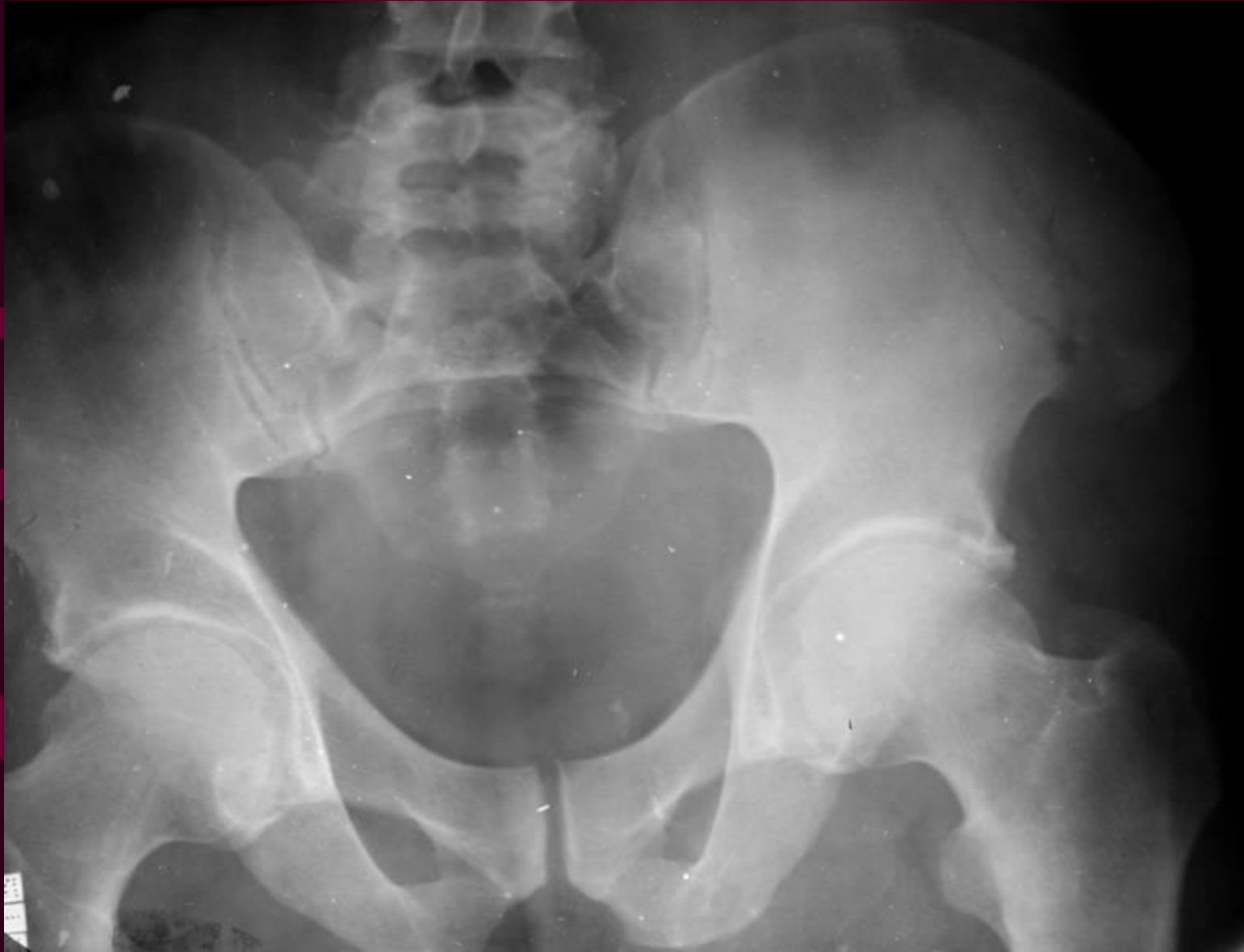Тыльный вывих стопы в суставе Шопара



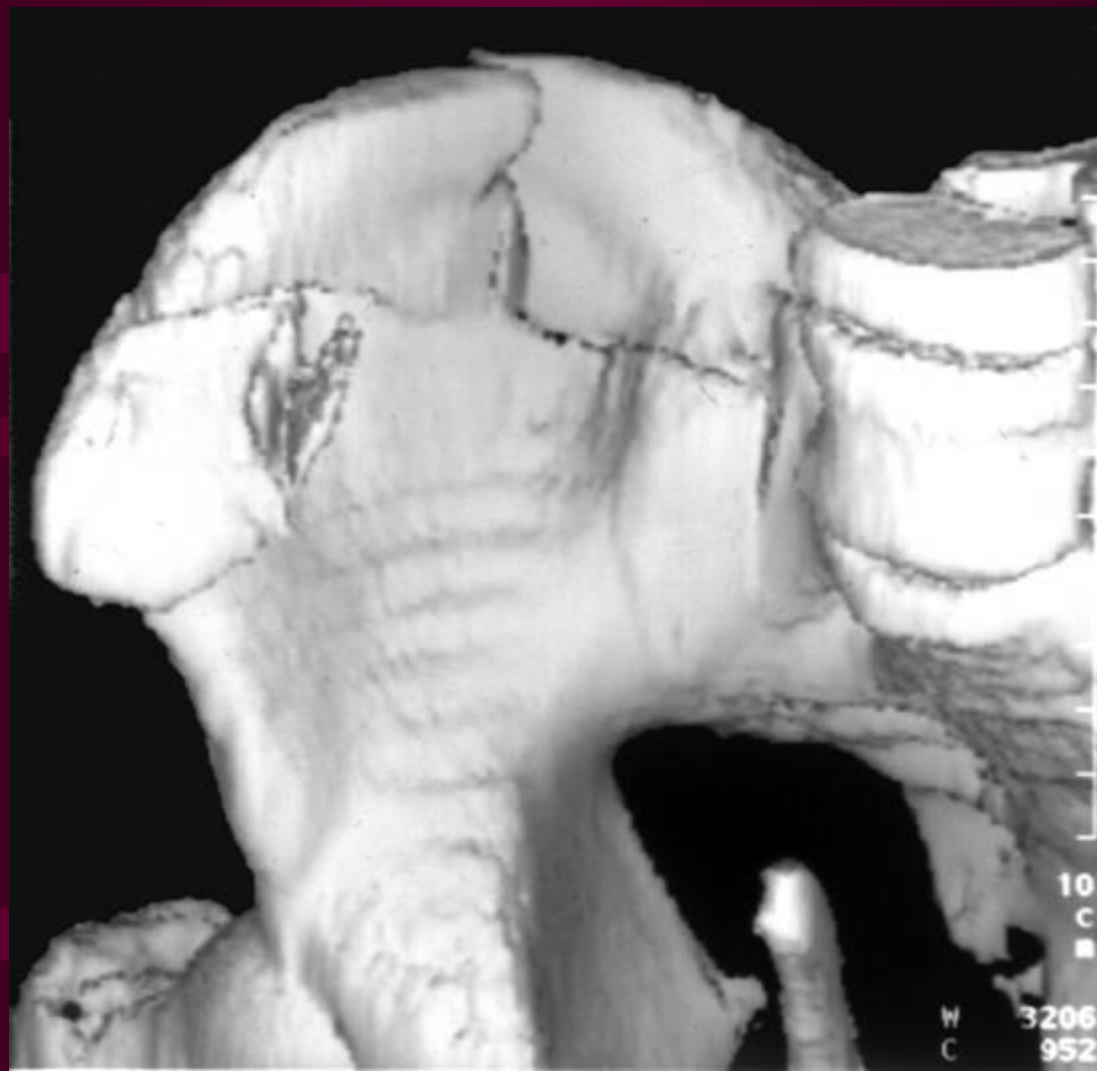


Оскольчатый
внутрисуставной перелом
головки основной фаланги
I пальца стопы

Изолированные переломы крыльев подвздошных костей

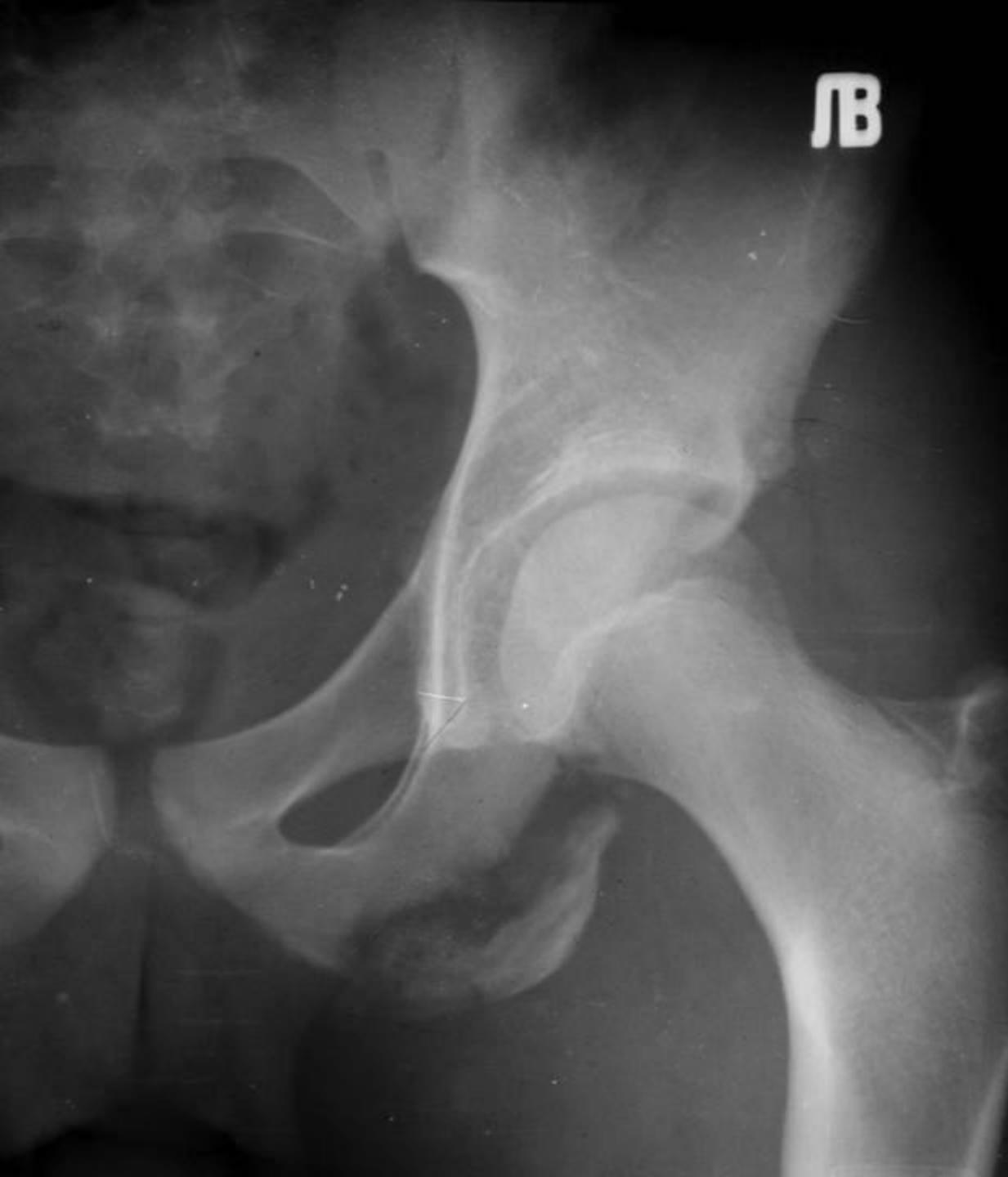

Компьютерная томография, объемная
реформация оттененных поверхностей (3D
SSD). Изолированный перелом крыла правой
подвздошной кости

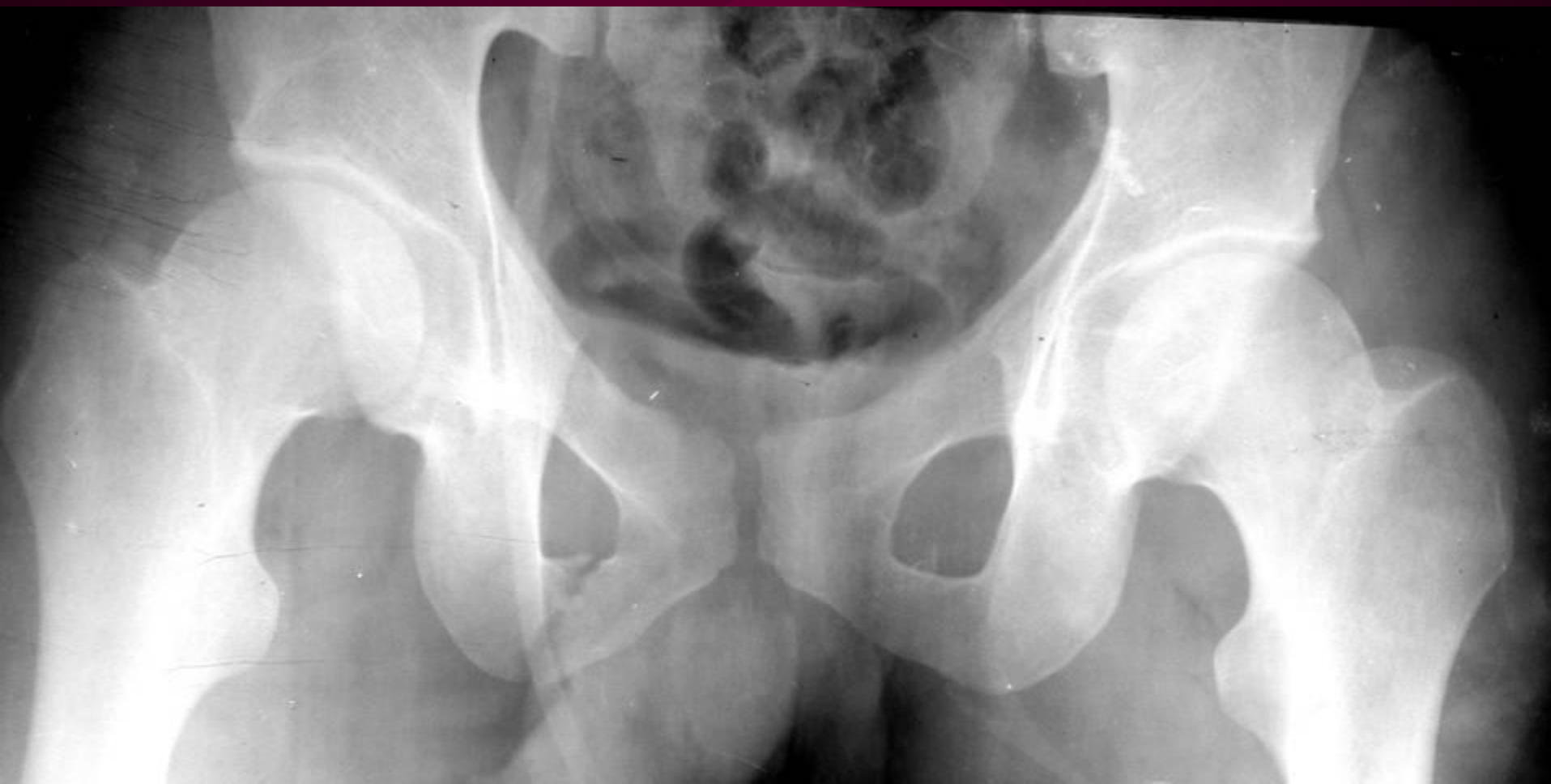

ЛВ

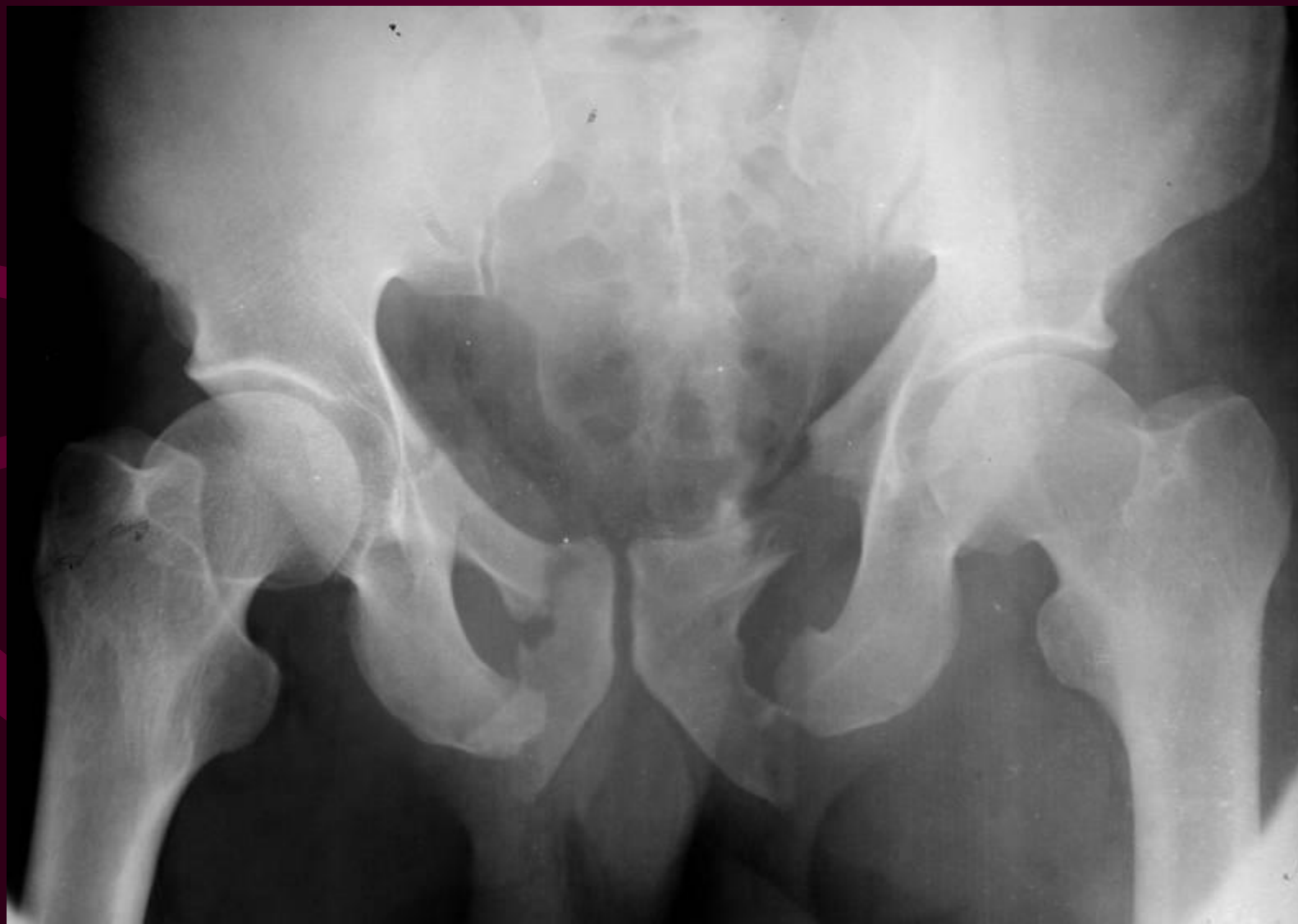Отрывной перелом
седалищного бугра



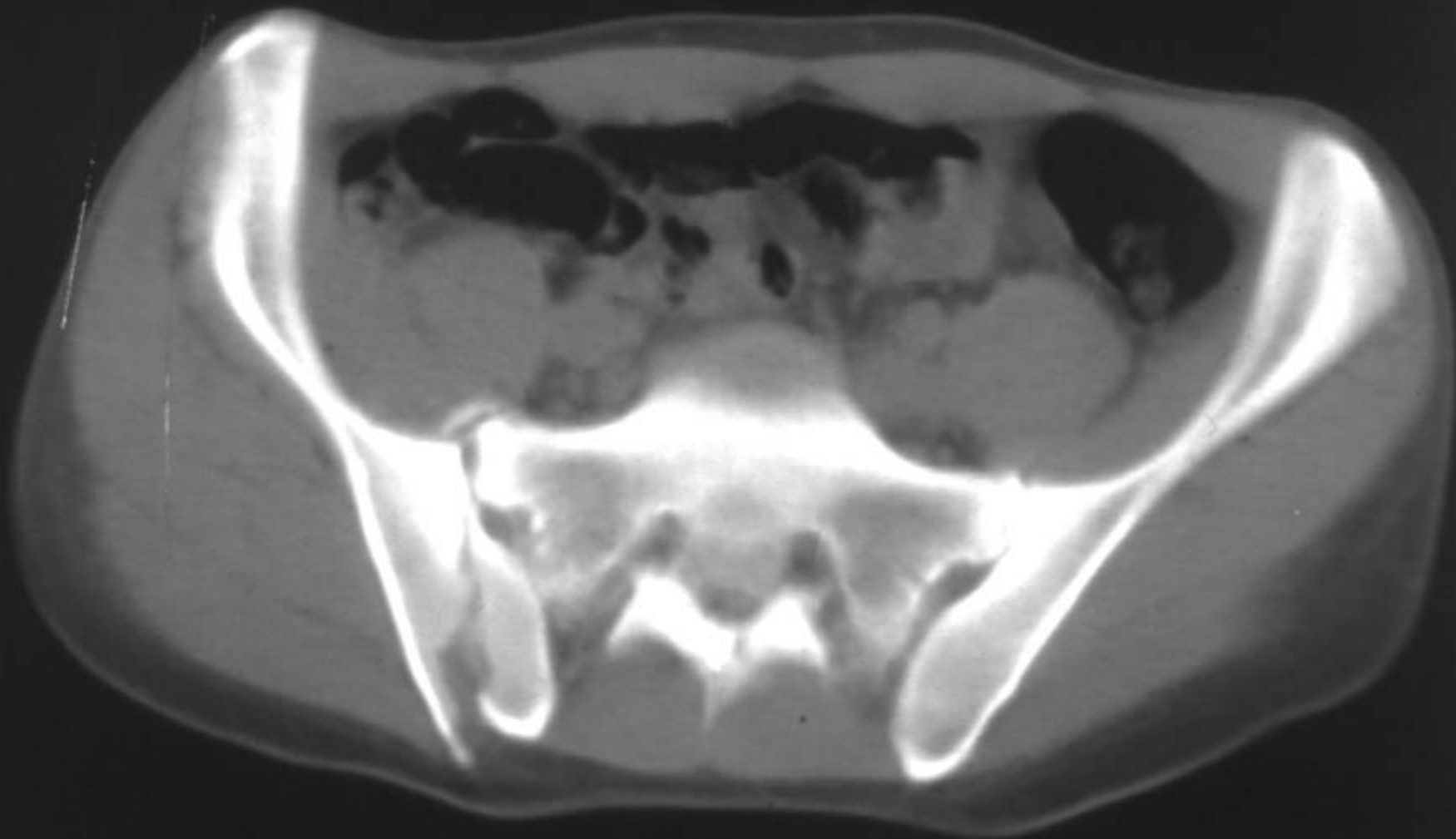
Изолированный перелом ветви правой седалищной кости без
смещения отломков



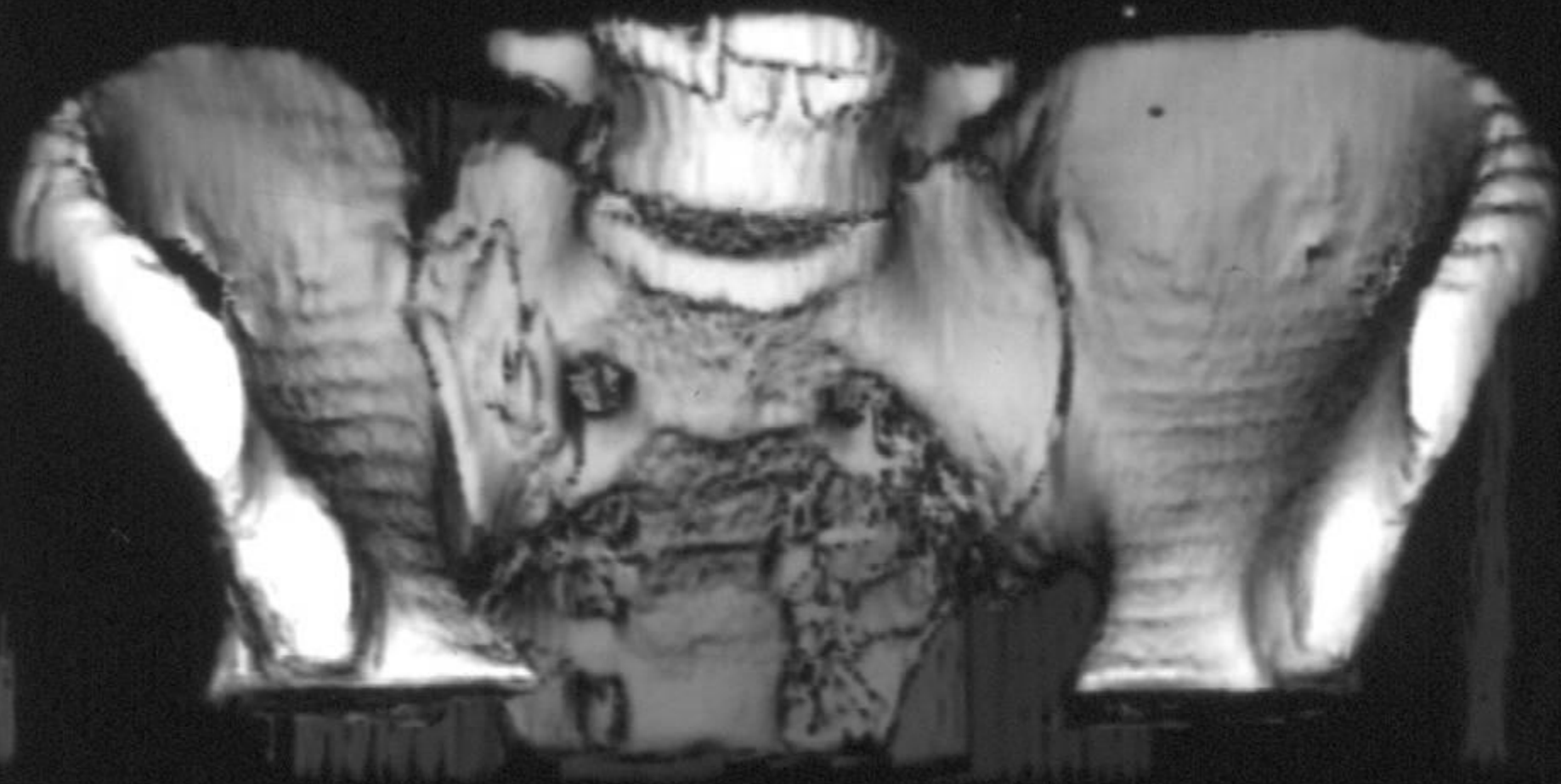
Переломы верхних ветвей обеих лобковых костей и
ветвей обеих седалищных костей



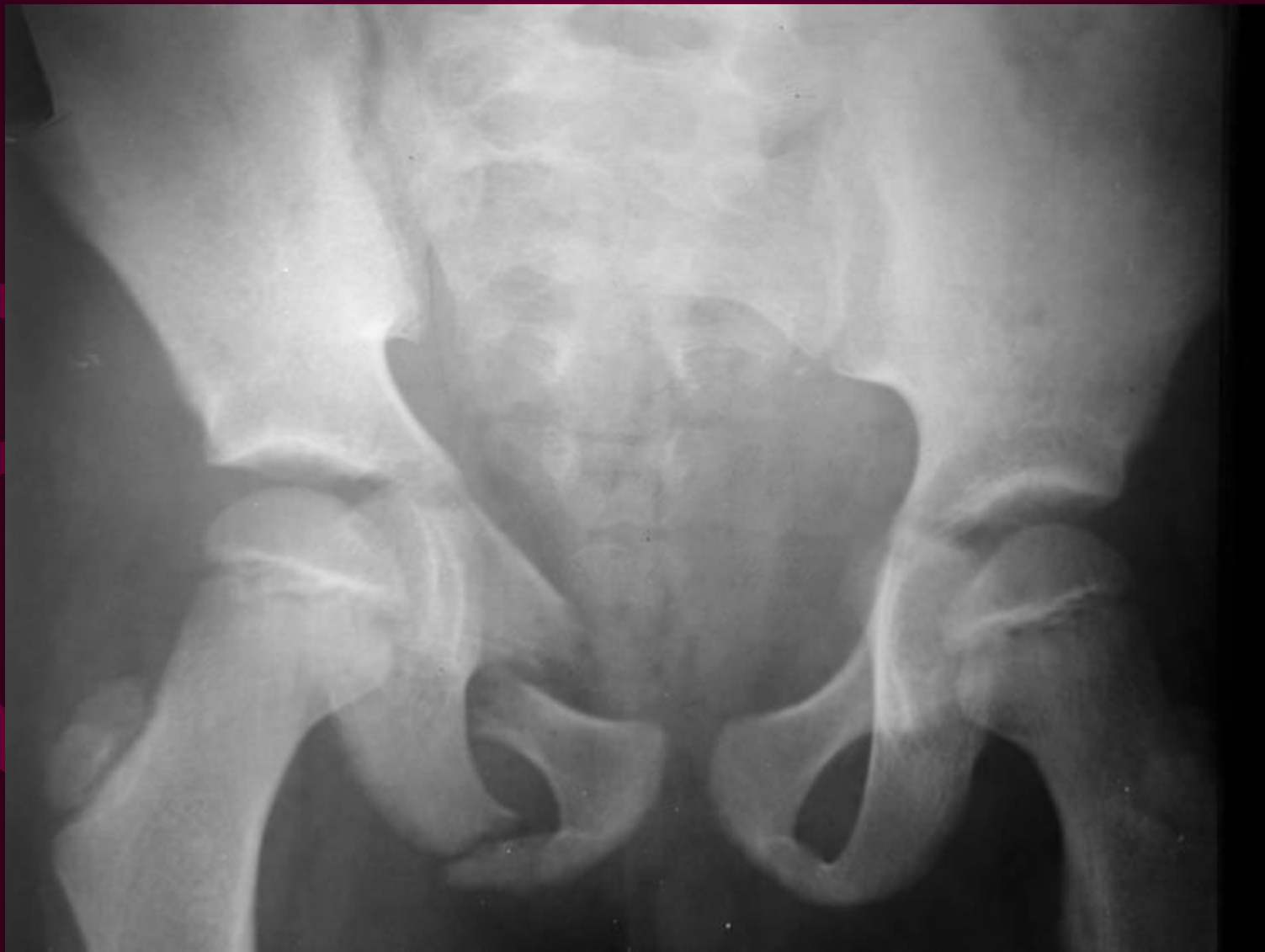Компьютерная томограмма. Разрыв правого крестцово-
подвздошного сочленения с вертикальным переломом подвздошной
кости



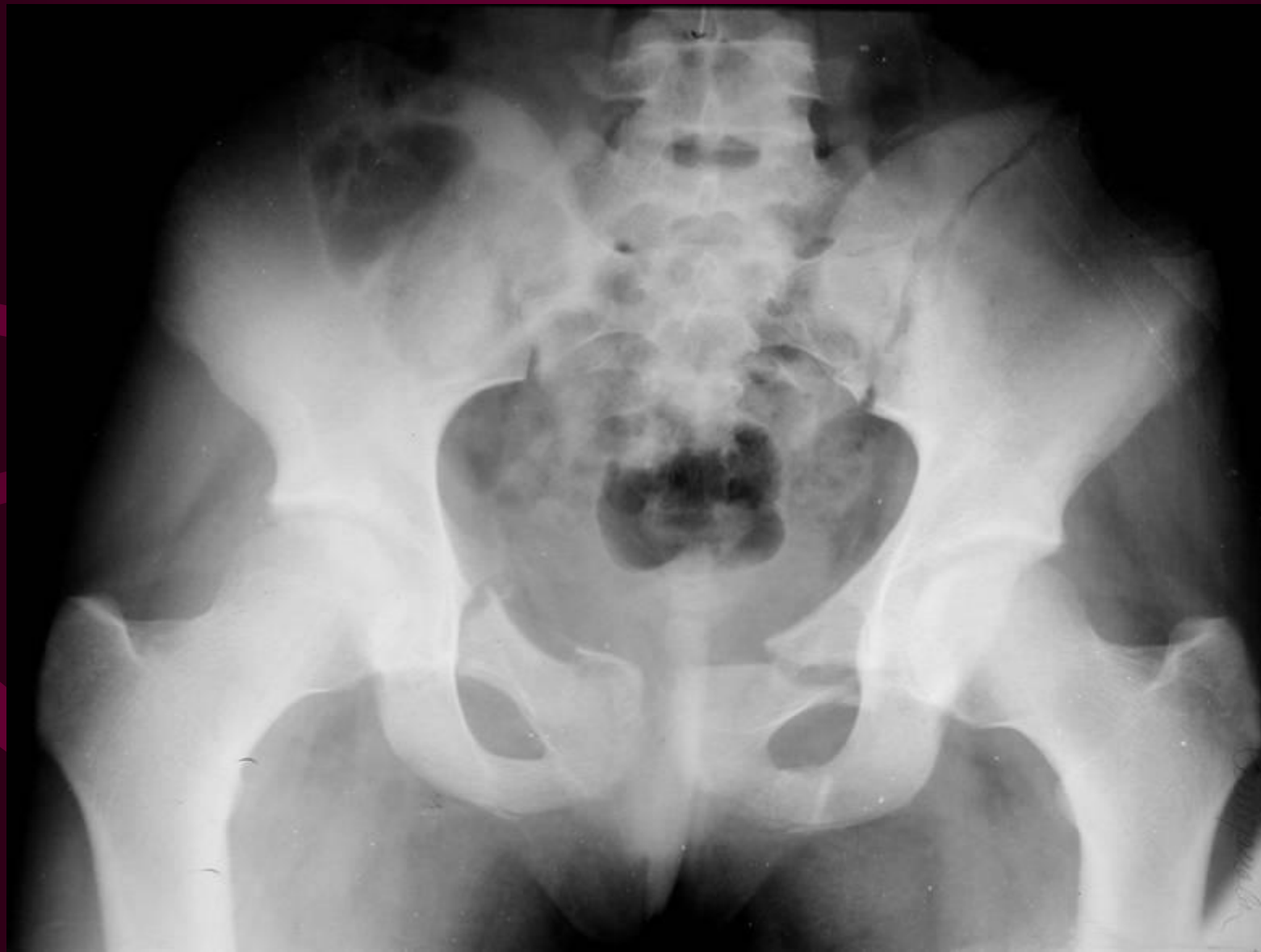
Компьютерная томография, объемная реформация оттененных поверхностей (3D SSD). Разрыв правого крестцово-подвздошного сочленения с переломом правой латеральной части крестца



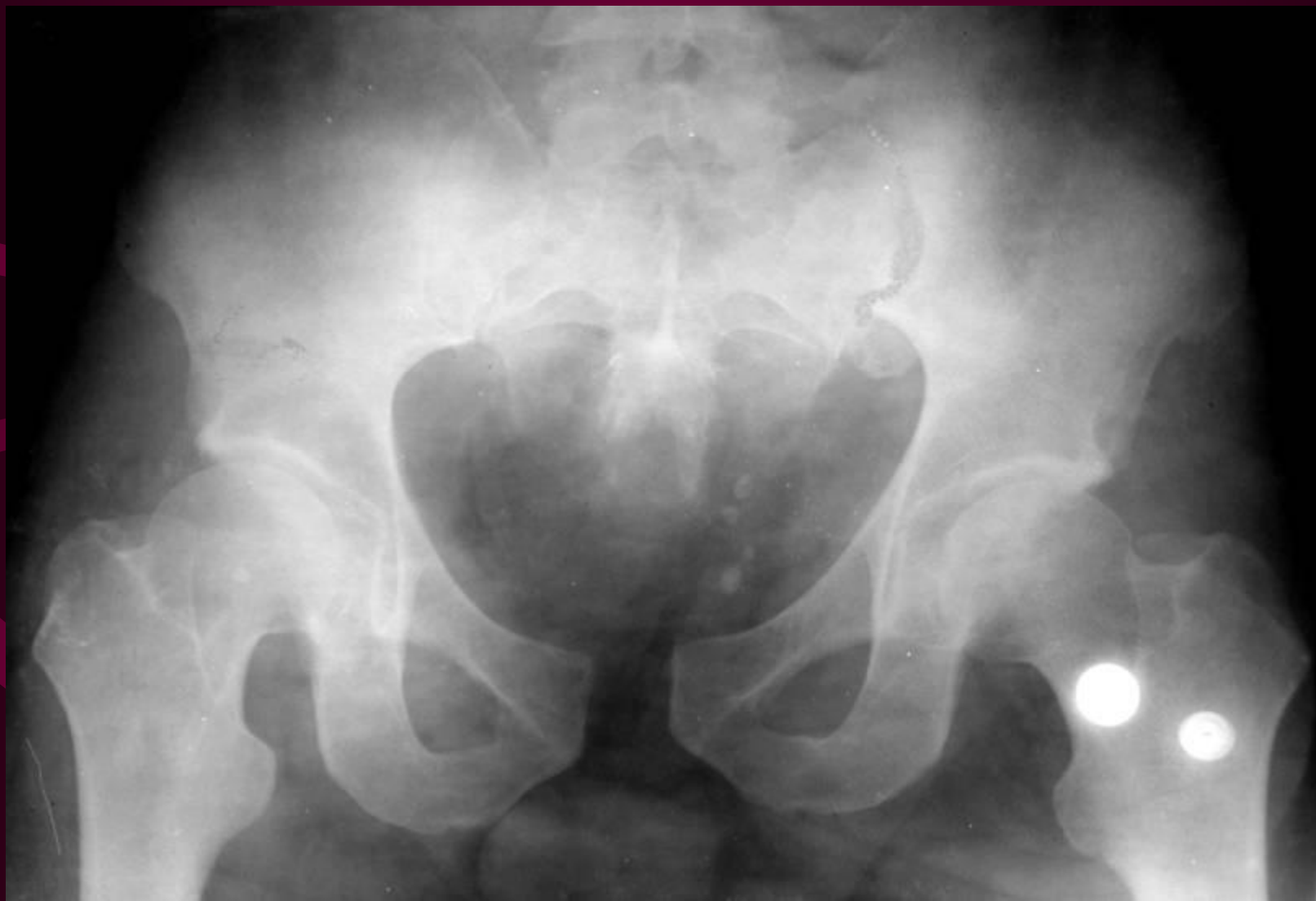Перелом Мальгенья: переломы верхней ветви лобковой кости и ветви седалищной кости справа и разрыв правого крестцово-подвздошного сочленения



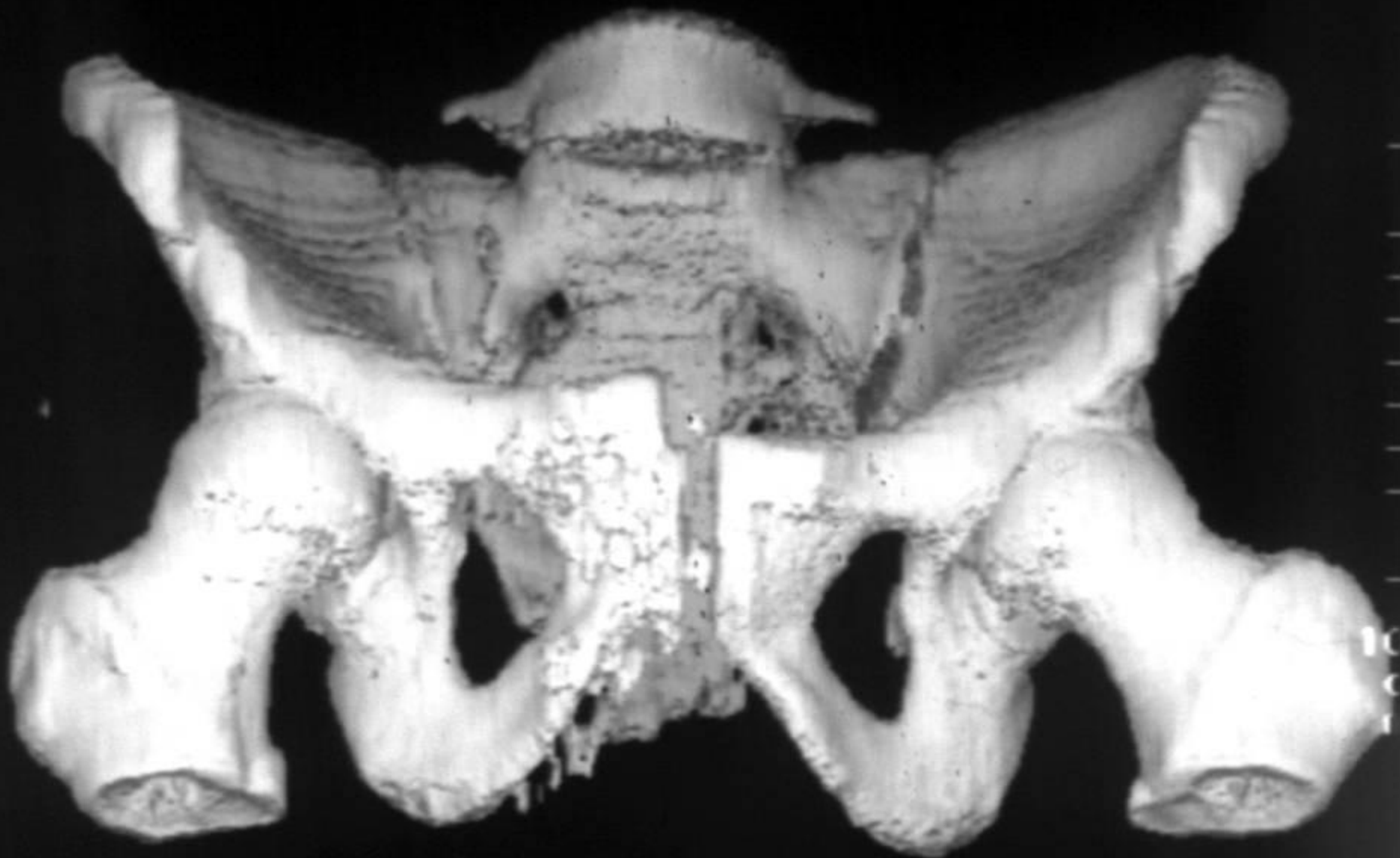Перелом по типу Мальгенья: переломы обеих лобковых
костей и вертикальный перелом крыла левой
подвздошной кости



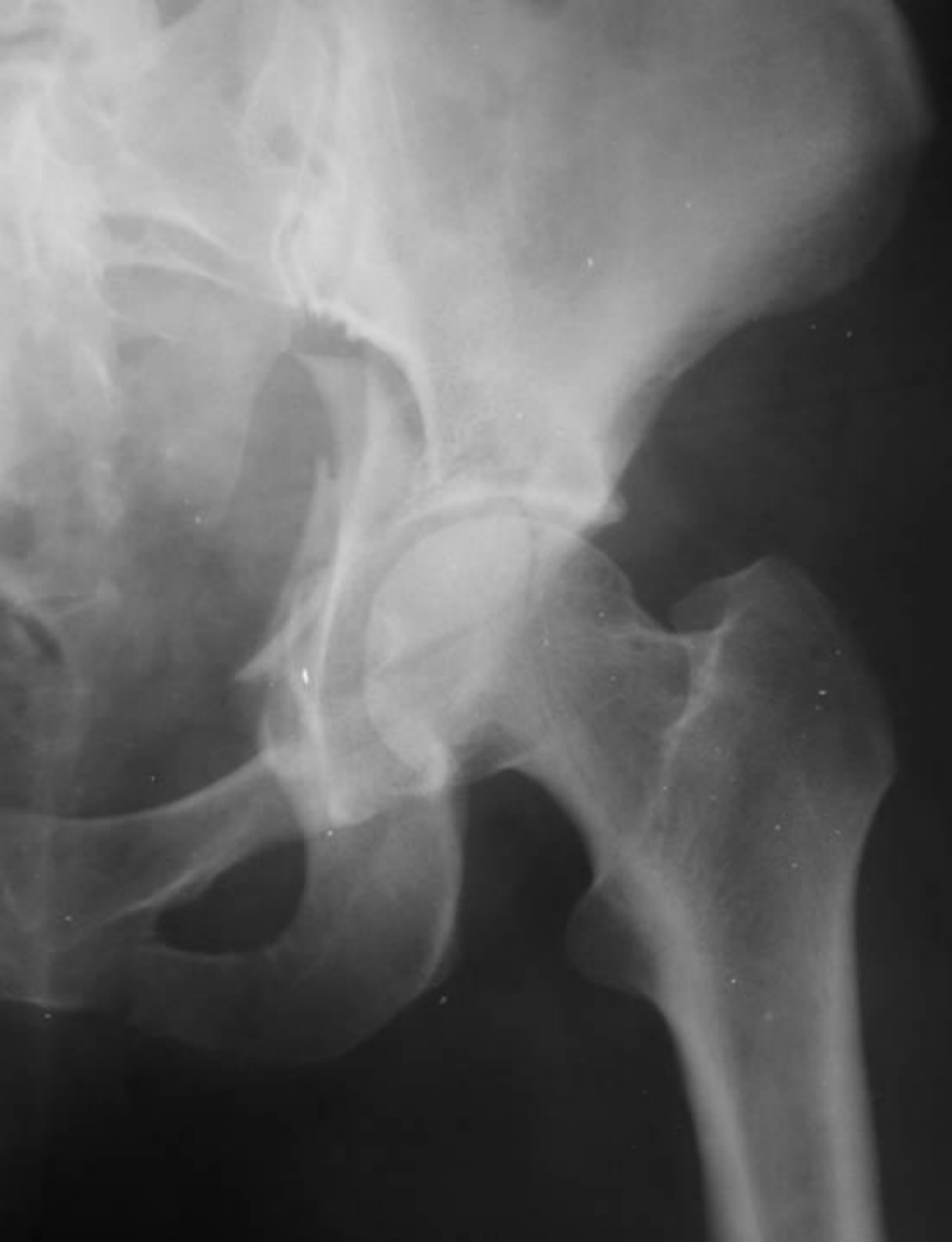Разрыв лобкового симфиза и левого крестцово-
подвздошного сочленения



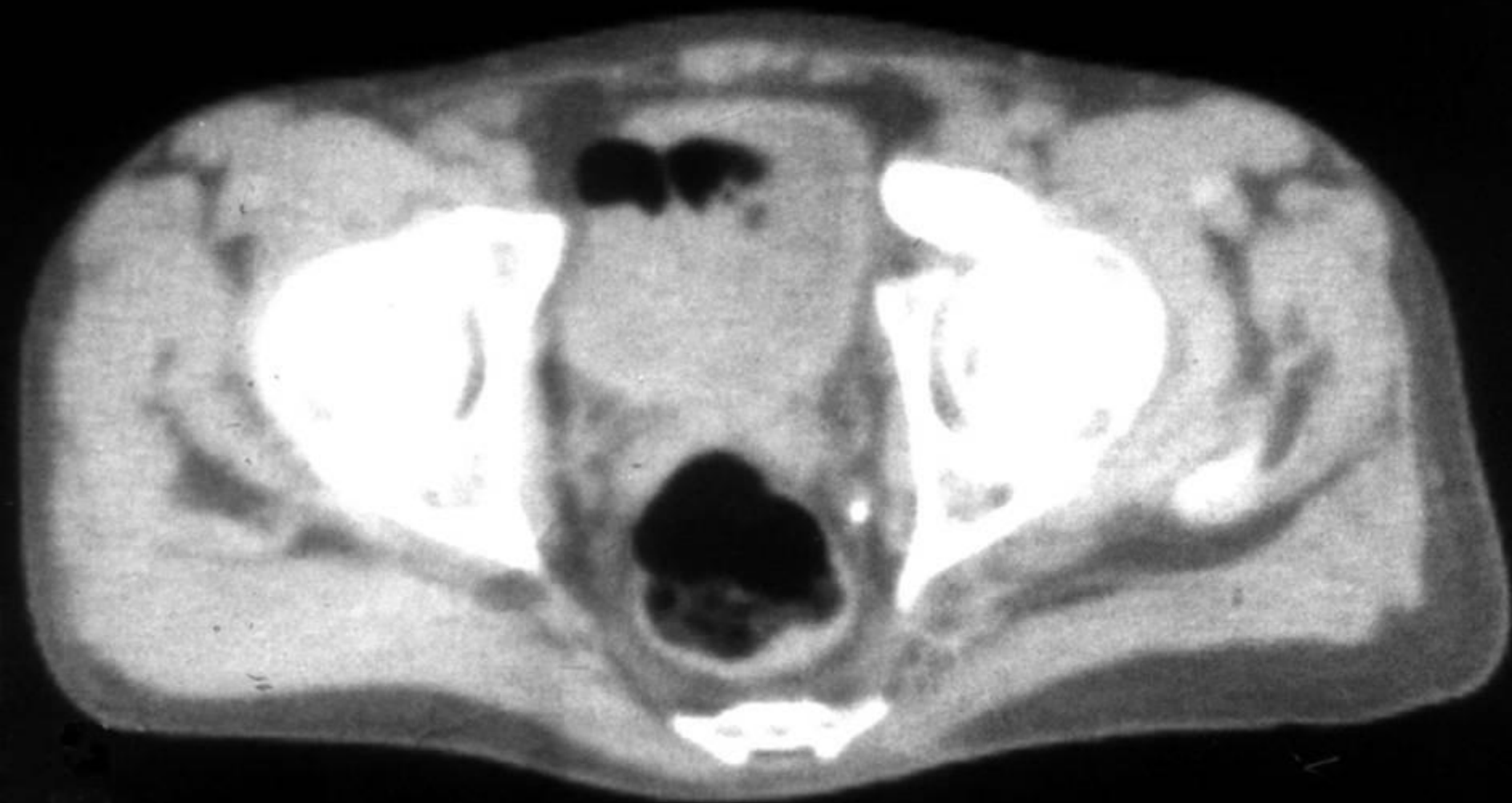
Компьютерная томография, объемная реформация оттененных поверхностей (3D SSD). Разрыв лобкового симфиза и левого крестцово-подвздошного сочленения



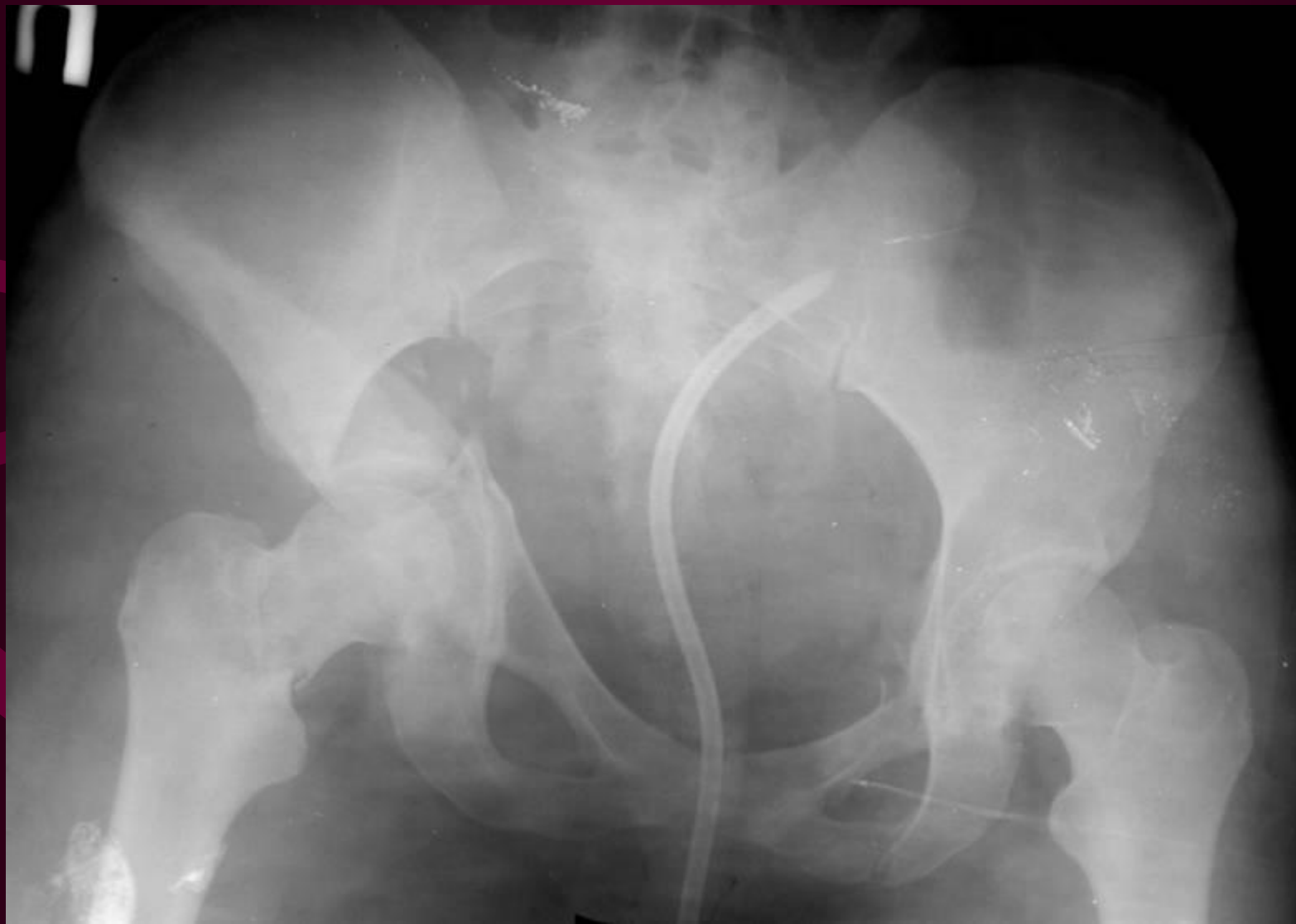Оскольчатый перелом
заднего края левой
вертлужной впадины



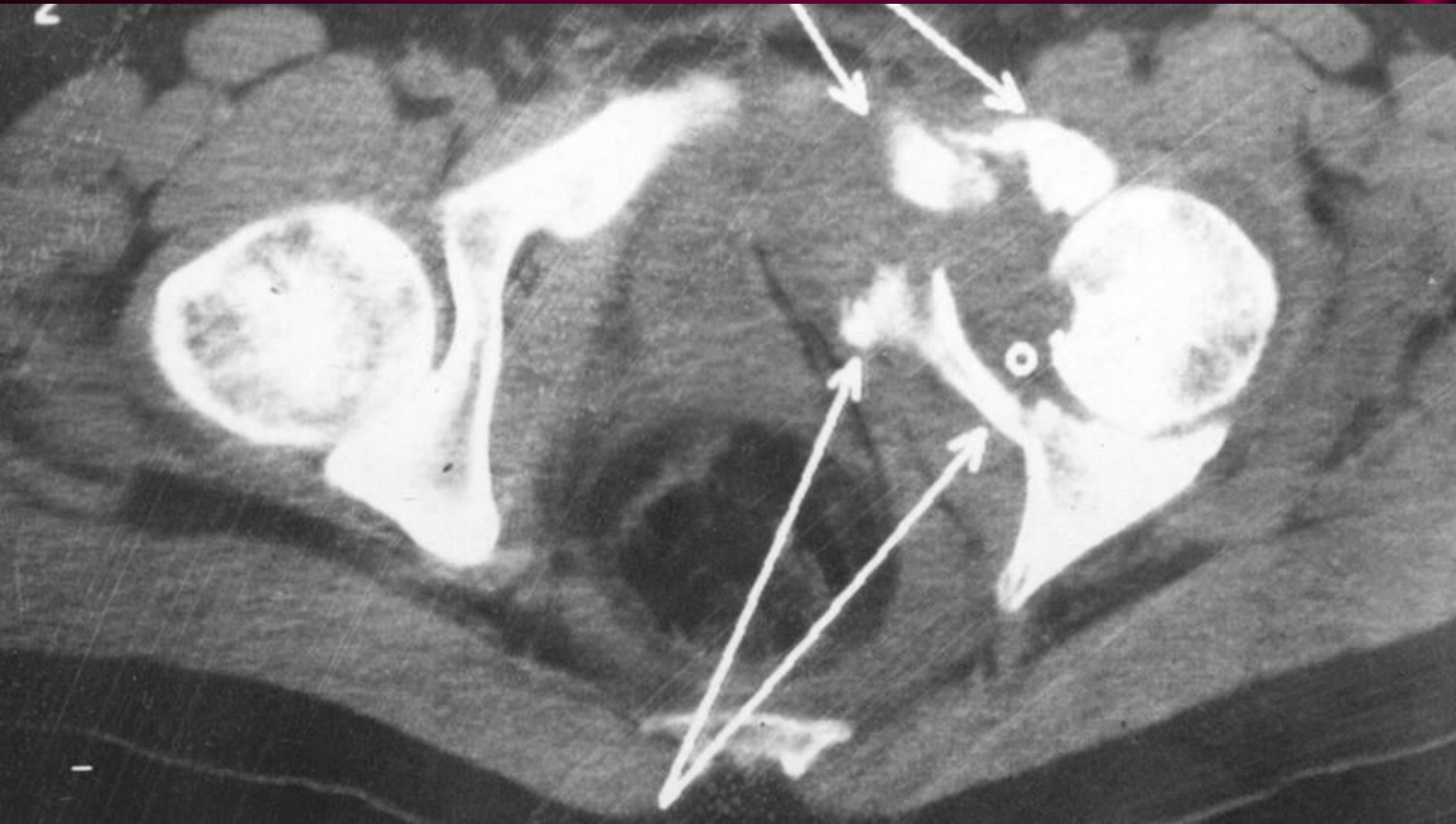Компьютерная томограмма. Перелом переднего края левой
вертлужной впадины



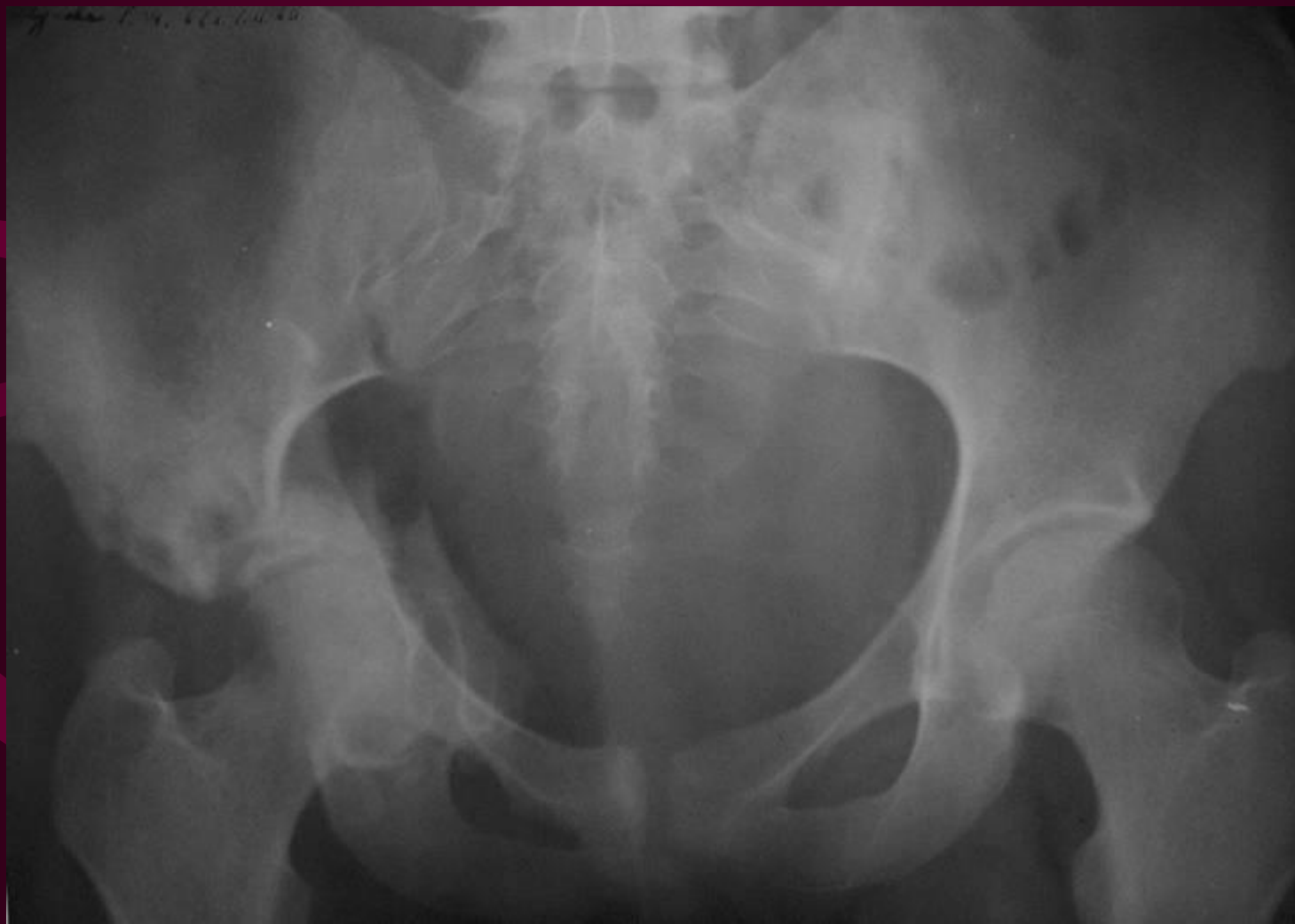Поперечный перелом левой вертлужной впадины



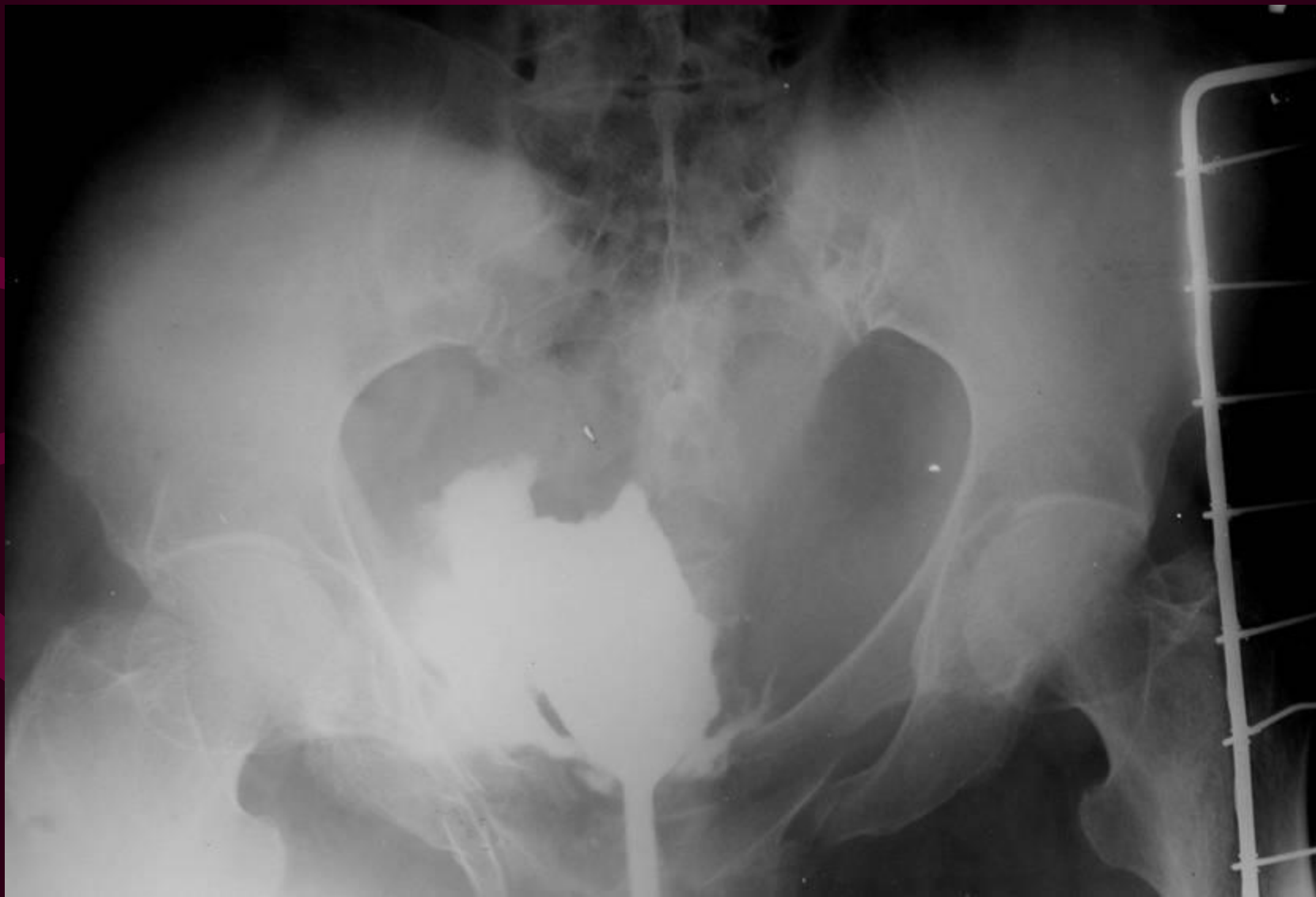Компьютерная томограмма. Поперечный оскольчатый перелом
левой вертлужной впадины



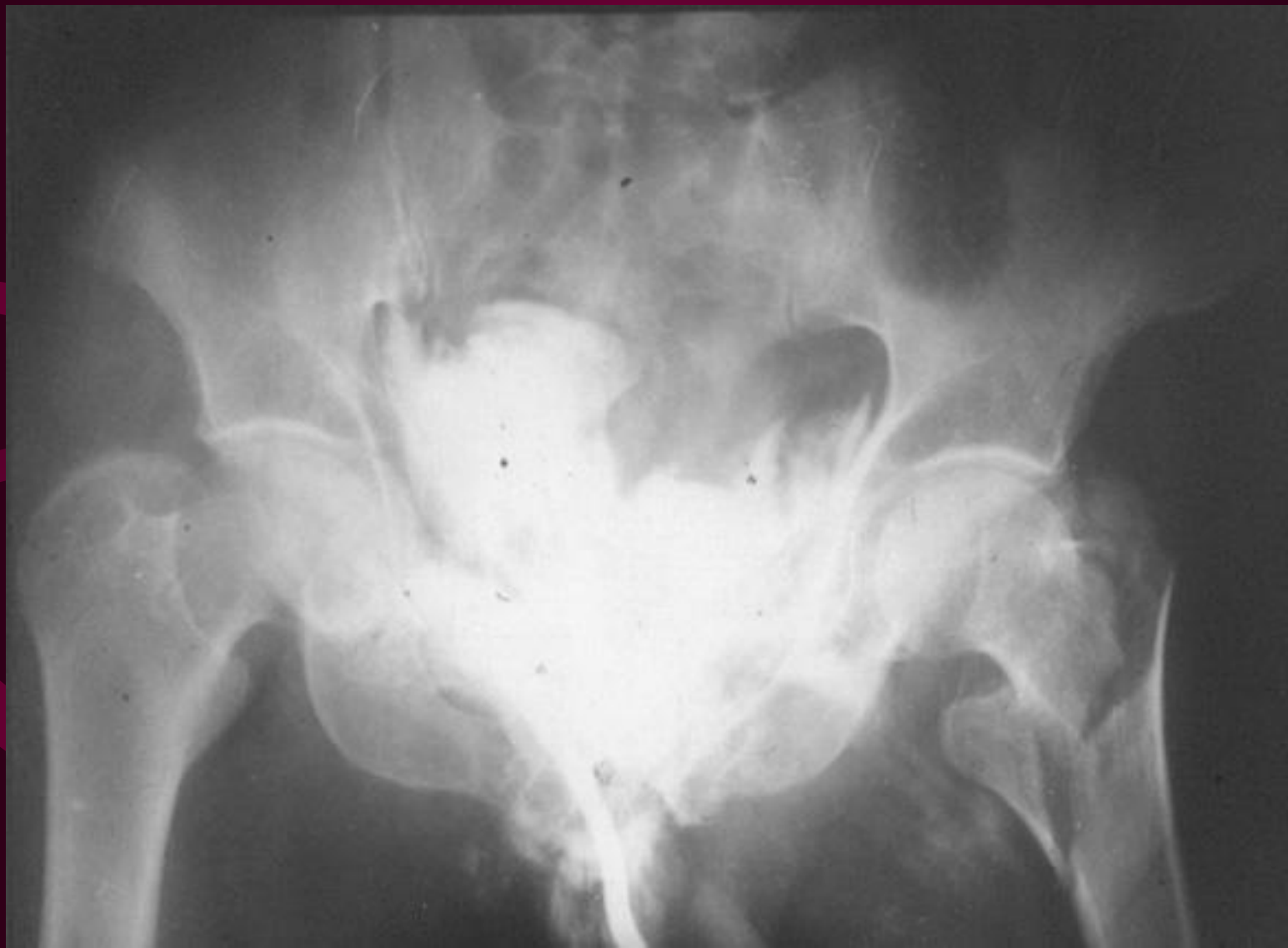Перелом дна правой вертлужной впадины с
центральным вывихом бедра



Внебрюшинный разрыв мочевого пузыря, множественные переломы лобковых и седалищных костей



Внебрюшинный обширный разрыв мочевого пузыря,
чрезвертельный перелом левой бедренной кости



Множественные переломы костей таза: нижней ветви правой лобковой кости, ветви правой седалищной кости, дна вертлужной впадины с центральным вывихом бедра, вертикальный и поперечный переломы крыла правой подвздошной кости, разрыв правого крестцово-подвздошного сочленения. Обширная внутритазовая гематома, сдавливающая и смещающая мочевой пузырь

