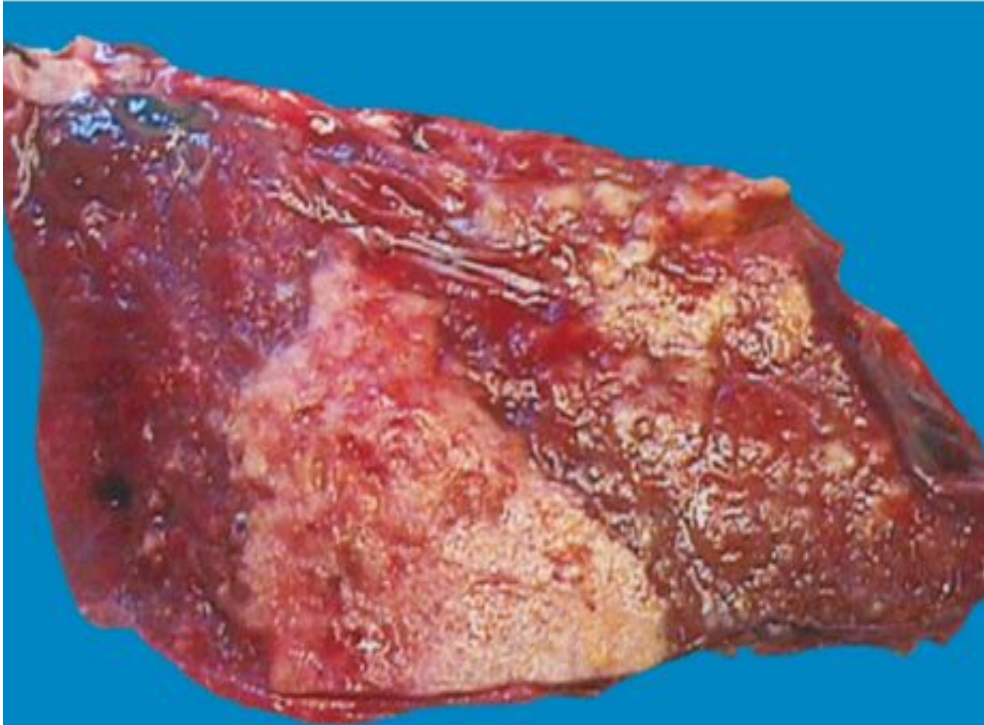

***Вторичный  
туберкулёз  
Макропрепараты***

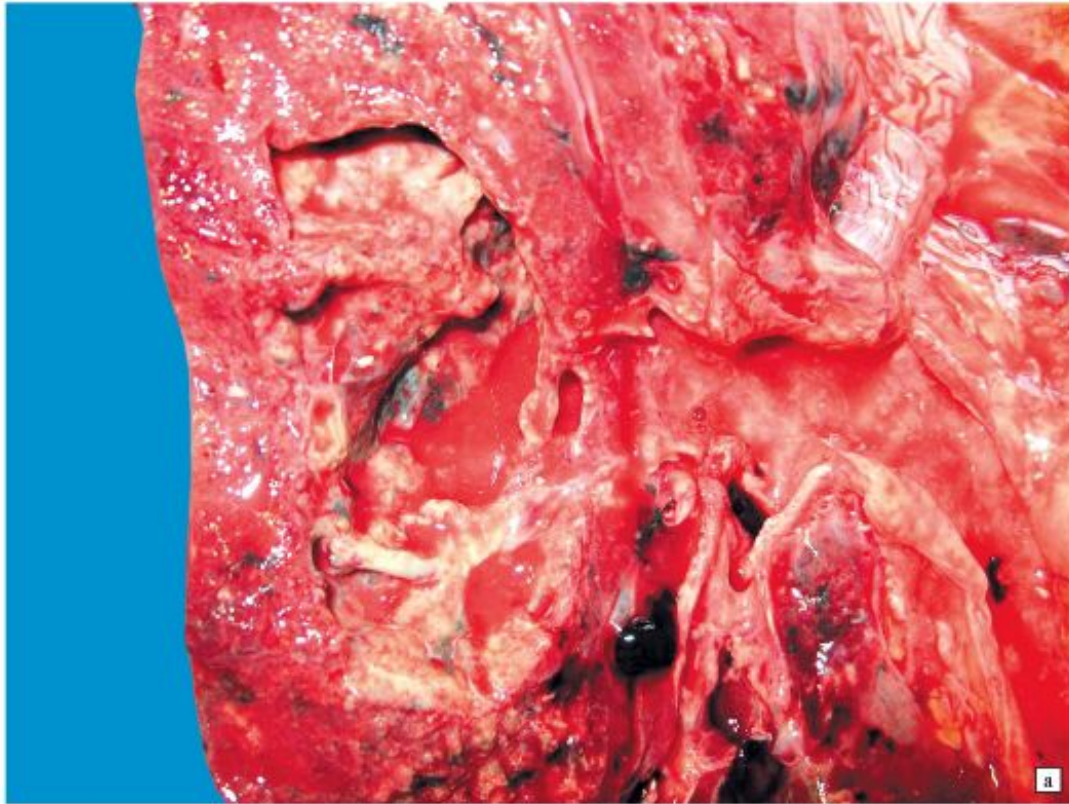
# ***Острый кавернозный туберкулёз лёгких***

# ***Казеозная пневмония***



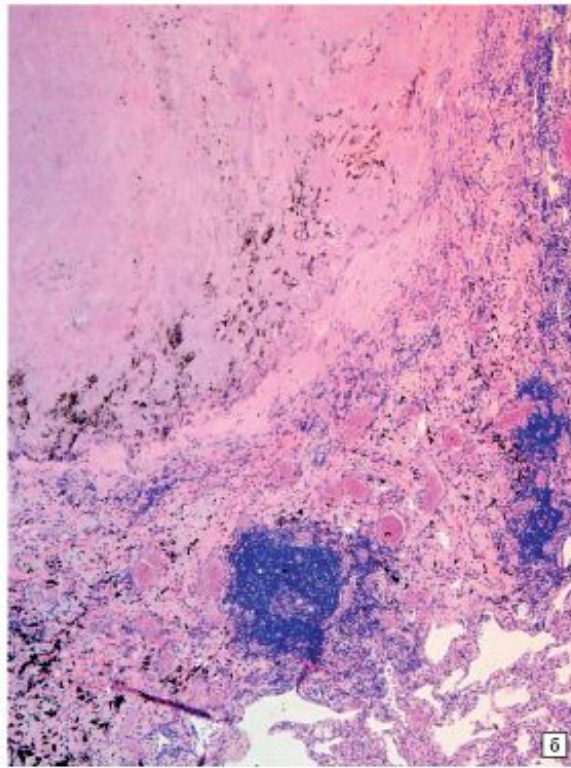
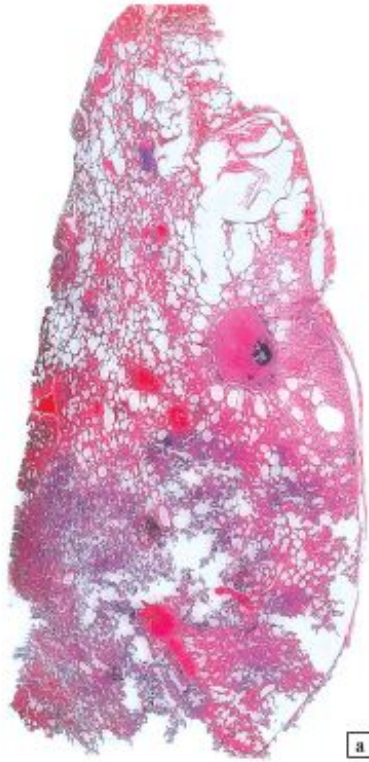- крупноочаговая диссеминация с перифокальными пневмоническими изменениями
- На разрезе и гистотопограммах в ткани легкого видны крупные сливные множественные очаги некроза, в макропрепарате - серовато- и желтовато-белого цвета, плотноватой консистенции, творожистого вида

# Фибринозно-кавернозный туберкулёз



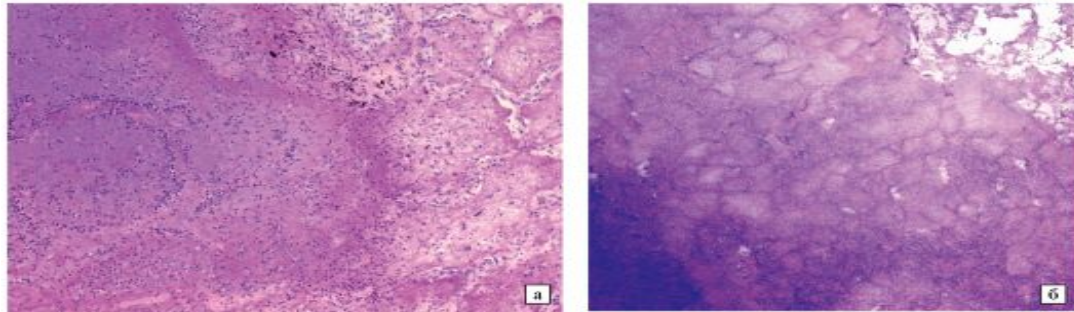
- верхняя доля легкого деформирована, сморщена, пронизана фиброзными тяжами серого цвета (пневмосклероз), плевра утолщена, с обрывками спаек
- На разрезе в легочной ткани располагаются большая полость неправильной формы с толстыми стенками серого цвета (каверна). Изнутри ее стенки представлены зоной творожистого некроза. В просвет каверны вдаются в виде балок и трабекул окруженные серой плотной тканью крупные сосуды. Вокруг в ткани легкого разных размеров очаги творожистого некроза, часть из них с капсулой серого цвета

# Инкапсулированные очаги при фибринозно-очаговом туберкулезе



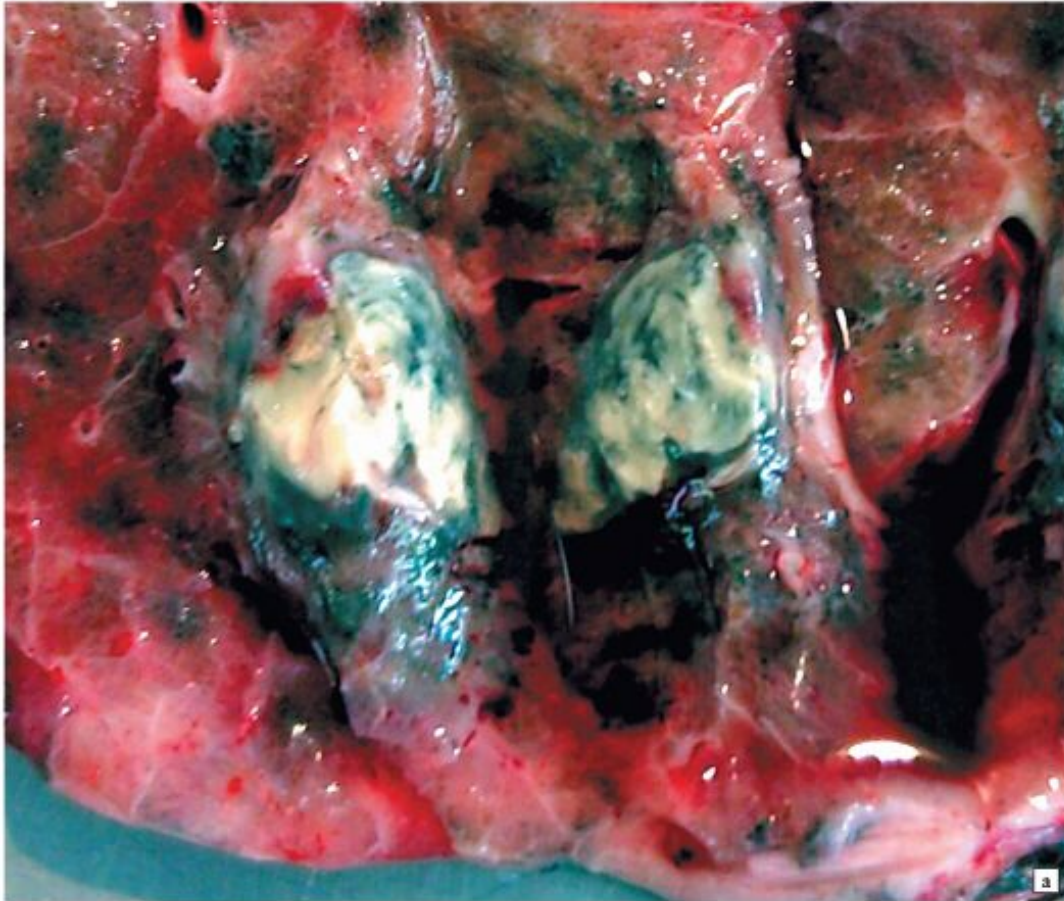
- в легочной ткани уплотненные эозинофильные массы творожистого некроза заключены в соединительнотканную капсулу с сосудами, вокруг воспалительная лимфоидная инфильтрация, очаги петрификации (базофильные очаговые отложения солей кальция в некротических массах и капсуле) и оссификации очага
- Окраска гематоксилином и эозином

# ***Казеозная пневмония***



- В ткани легкого обширные сливающиеся эозинофильные очаги казеозного некроза, по периферии которых зона серозноили фибринозно-геморрагической пневмонии.
- Окраска гематоксилином и эозином

# Туберкулома



- инкапсулированные, уплотненные, местами петрифицированные очаги казеозного некроза

# Задачи

- 1) В патологоанатомическое отделение поступил труп из фтизиатрической клиники. В правом лёгком обнаружены полости с плотными краями. Легкое деформировано с полями склероза. Саговая селезёнка. Указать форсу и его осложнения
- 2) Больной, длительно страдавший фибринозно-кавернозным туберкулёзом лёгких, умер от уремии. Причина
- 3) Больной, давно страдавший фибринозно-кавернозным туберкулёзом лёгких, умер при явлениях перфорации кишечника.
- 4) У 40-летнего мужчины с прижизненным диагнозом: периферический рак лёгкого, на секции во 2-ом сегменте , справа, выявлен очаг казеозного некроза, величиной с гобино яйцо, окружённый соединительной натконной капсулой. Диагноз