

Родовая травма новорожденных

Әлібекова Гүлжайна
612 ВОП

Родовая травма новорожденных – различные повреждения плода, возникающие в процессе родового акта. Среди родовых травм новорожденных встречаются повреждения мягких тканей (кожи, подкожной клетчатки, мышц), костной системы, внутренних органов, центральной и периферической нервной системы. Родовая травма новорожденных диагностируется с учетом акушерско-гинекологического анамнеза матери, особенностей течения родов, данных осмотра новорожденного и дополнительных исследований (ЭЭГ, УЗИ, рентгенографии, офтальмоскопии и др.)

Условно выделяют 2 вида родовых травм:

механические – возникают в результате внешнего воздействия;

гипоксические – обусловленные механическим повреждением, из-за которого развивается кислородное голодание ребенка, что ведет к поражению ЦНС и/или внутренних органов.

В зависимости от локализации повреждения и преимущественного нарушения функций выделяют следующие виды родовой травмы новорожденных:

1. Родовые травмы мягких тканей (кожи, подкожной клетчатки, мышц, родовая опухоль, кефалогематома).

2. Родовые травмы костно-суставной системы (трещины и переломы ключицы 2. Родовые травмы костно-суставной системы (трещины и переломы ключицы, плечевых и бедренных костей; травматический эпифизолиз плечевой кости, подвывих суставов С1 и С2, повреждение костей черепа и др.)

3. Родовые травмы внутренних органов (кровоизлияния во внутренние органы: печень, селезенку, надпочечники).

4. Родовые травмы центральной и периферической нервной системы у новорожденных:

внутричерепная родовая травма (эпидуральные, субдуральные, субарахноидальные, интравентрикулярные кровоизлияния)

родовая травма спинного мозга (кровоизлияния в спинной мозг и его оболочки)

родовая травма периферической нервной системы (повреждение плечевого сплетения - парез/паралич Дюшена-Эрба или паралич Дежерин-Клюмпке, тотальный паралич, парез диафрагмы, повреждение лицевого нерва и др.).

Факторы, которые относятся к матери
ранний или поздний детородный возраст женщины
(моложе 18 и старше 30, а при повторных родах старше
35);
беременность, осложненная гестозом;
сужение таза;
гипоплазия матки;
гиперантефлексия (перегиб) матки;
экстрагенитальная и гинекологическая патология
(заболевания сердца, эндокринной системы и прочие);
перенесенная беременность;
производственные вредности;
вредные привычки;
неблагоприятная экологическая обстановка

Факторы, которые относятся к плоду

предлежание тазовым концом;

крупный плод;

недостаток околоплодных вод;

недоношенность;

неправильное положение плода (поперечное, косое);

асфиксия плода в родах;

пороки развития плода;

асинклитизм в родах (неправильное вставление головки);

разгибательное вставление головки (лицевое и другие);

внутриутробная гипоксия;

короткая пуповина или ее обвитие;

Факторы, обусловленные течением и ведением родов

затяжное течение родов;

стремительные или быстрые роды;

дискоординация родовых сил;

слабая родовая деятельность;

тетанические схватки (бурная родовая деятельность);

дистоция шейки матки;

акушерские повороты;

диспропорция головки малыша и таза матери;

наложение акушерских щипцов (самая частая причина патологии);

применение вакуум-экстракции плода;

кесарево сечение.

Клиническая картина

Симптоматика повреждений у новорожденных сразу после родов может значительно отличаться (быть более выраженной) через некоторый период времени и зависит от тяжести и локализации травмы.

Травмирование мягких тканей

При повреждении мягких тканей (кожи и слизистых) наблюдаются различные царапины и ссадины (возможно при проведении амниотомии), порезы (во время кесарева сечения), кровоизлияния в виде экхимозов (синяков) и петехий (красные точки). Такие повреждения не опасны и быстро проходят после местного лечения. Более серьезной травмой мягких тканей считается повреждение (разрыв с кровоизлиянием) грудино-ключично-сосцевидной мышцы. Как правило, подобная родовая травма возникает в родах при предлежании ягодицами, но возможно ее возникновение и в случае наложения акушерских щипцов или других пособий в родах. Клинически в районе повреждения мышцы определяется небольшая умеренно-плотная или тестоватая на ощупь припухлость, отмечается ее легкая болезненность. В некоторых случаях повреждение мышцы выявляется к концу первой недели жизни новорожденного, что проявляется кривошеей. Терапия включает создание корригирующего положения головы (ликвидация патологического наклона с помощью валиков), сухое тепло, электрофорез йодида калия. Позднее назначается массаж. Через пару недель происходит рассасывание гематомы и восстановление функции мышцы. Если эффект от лечения отсутствует, проводится хирургическая коррекция (в 6 месяцев).

К родовым травмам головы относятся:

Родовая опухоль

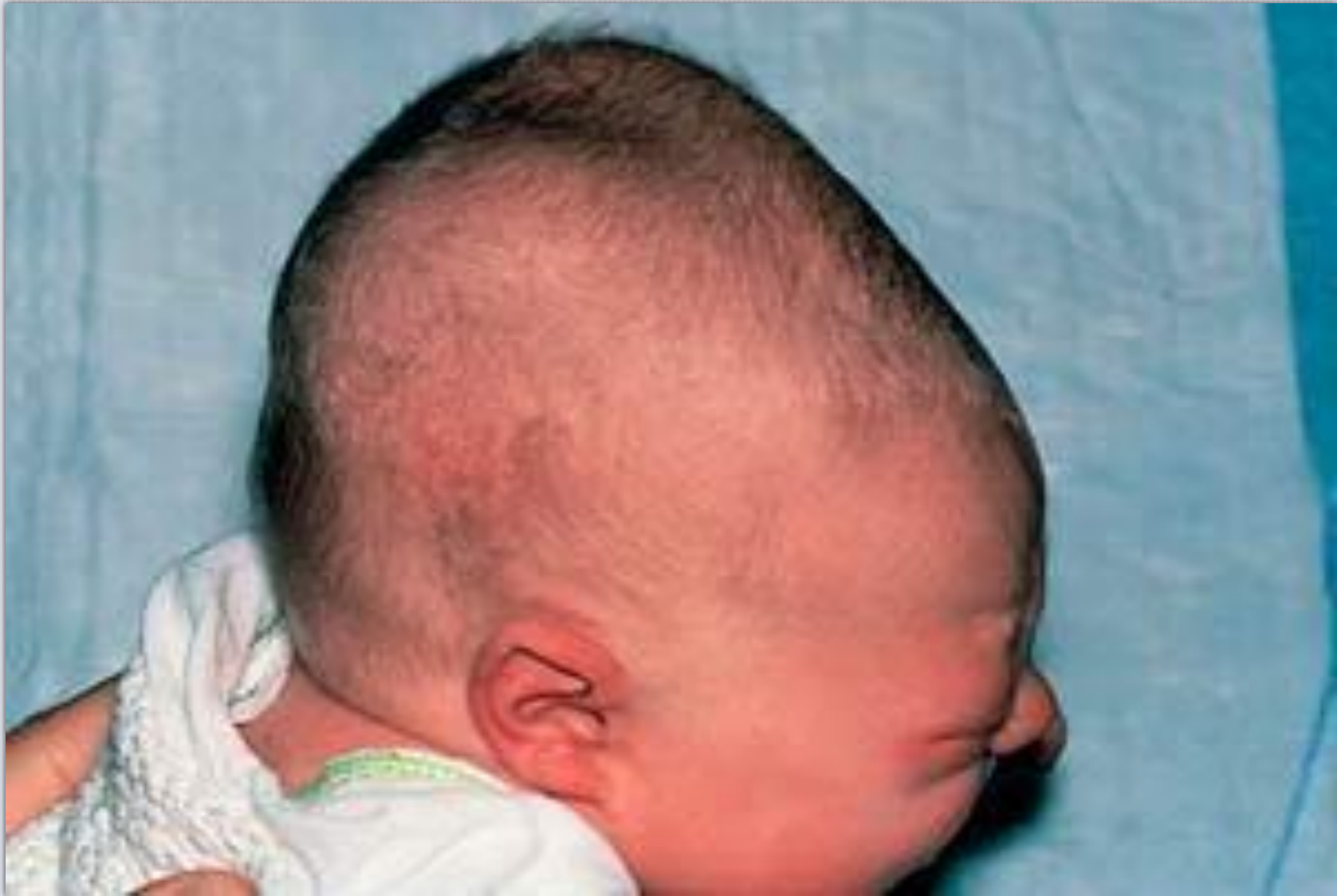Данная опухоль появляется вследствие отека мягких тканей из-за повышенного давления на головку или ягодички. Если роды были в затылочном предлежании, опухоль находится в районе теменных костей, при ягодичном предлежании – на ягодичках и половых органов, а в случае лицевого предлежания – на лице. Выглядит родовая опухоль как синюшный отек с множеством петехий на коже и развивается в случае затяжных родов, крупного плода или наложения вакуум-экстрактора. Родовая опухоль не требует лечения и исчезает самостоятельно через пару дней.

Субапоневротическое кровоизлияние

Представляет собой кровоизлияние под апоневроз скальпа и может «спускаться» в подкожные пространства шеи. Клинически определяется тестоватая припухлость, отек теменной и затылочной части. Данное кровоизлияние может увеличиваться и после рождения, нередко инфицируется, служит причиной постгеморрагической анемии и усиливающей желтухи (нарастает билирубин). Исчезает самостоятельно через 2 – 3 недели.

Кефалогематома

При разрыве кровеносных сосудов происходит излитие и скопление крови под надкостницу черепа, как правило, в область теменных костей (редко в район затылочной кости). Сначала опухоль обладает упругой консистенцией и определяется через 2 – 3 дня после родов, когда спадает родовая опухоль. Кефалогематома находится в пределах одной кости, никогда не распространяется на соседние, пульсации нет, безболезненна. При осторожном прощупывании определяется флюктуация. Кожа над кефалогематомой неизмененная, но возможны петехии. В первые дни после родов кефалогематома склонна к увеличению, тогда она становится напряженной (считается осложнением). Размеры травмы уменьшаются ко 2 – 3 недели, а полное рассасывание происходит через 1,5 – 2 месяца. В случае напряженной кефалогематомы показана рентгенография черепа для исключения переломов костей. В редких случаях кефалогематома обызвествляется и костенеет. Тогда кость на месте повреждения деформируется и утолщается (форма черепа по мере роста ребенка изменяется). Лечение проводят только при значительных и увеличивающихся кефалогематомах (пунктирование, наложение давящей повязки и назначение антибиотиков).



Травмы скелета

К родовым травмам костно-суставной системы относятся трещины, вывихи и переломы. Возникают они вследствие неправильно или правильно оказанных акушерских пособий:

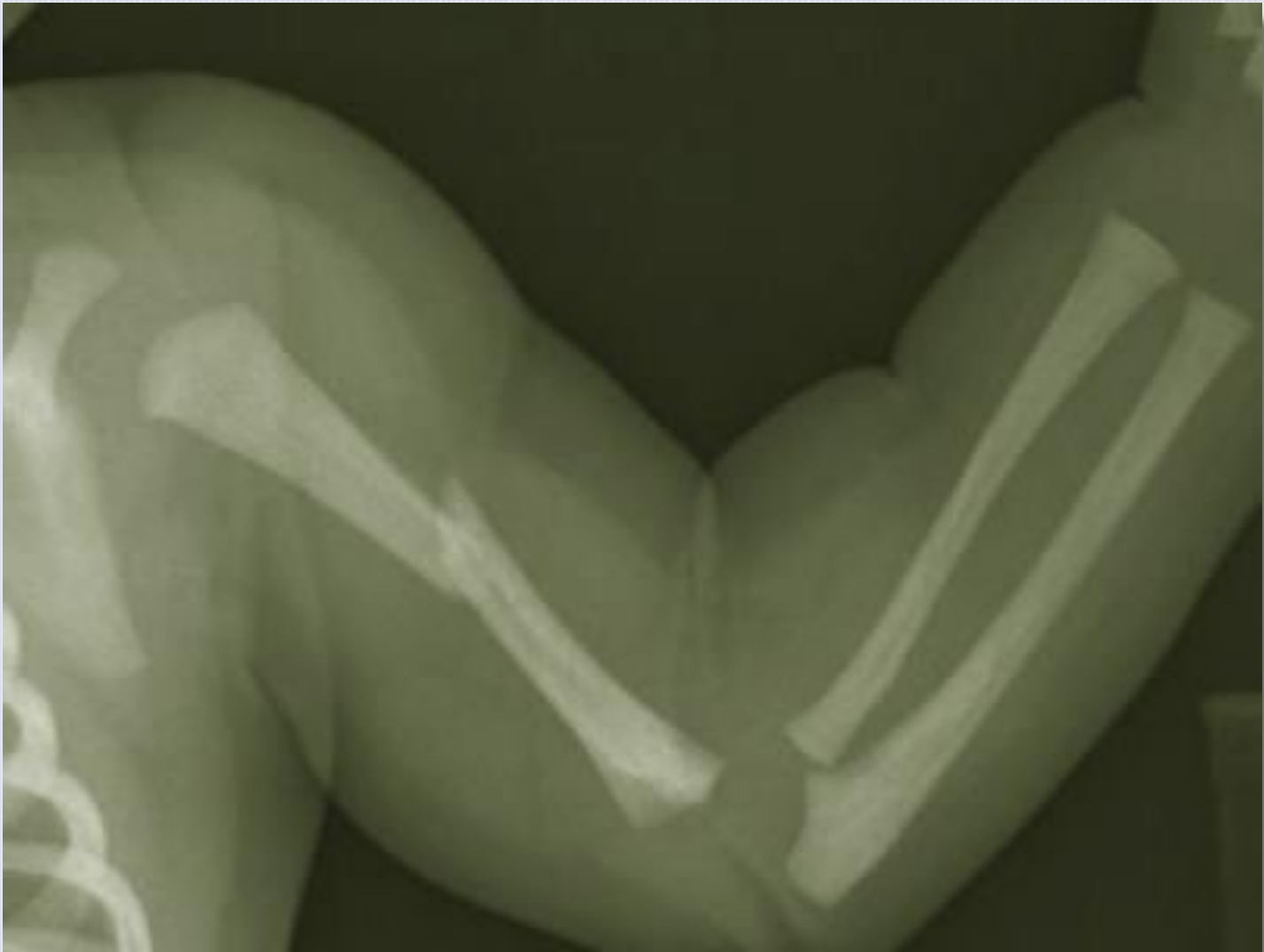Перелом ключицы

Как правило, носит характер поднадкостничного (надкостница сохраняется целой, а кость ломается). Клинически отмечается ограниченность активных движений, болезненной реакцией (плачем) на попытку совершить пассивные движения руки на стороне сломанной ключицы, нет рефлекса Моро.

Пальпаторно определяется припухлость, болезненность и крепитация (скрип снега) над местом повреждения. Лечение консервативное: наложение тугой повязки, которая фиксирует плечевой пояс и ручку. Заживление происходит через 2 недели.

Перелом плечевой кости

Данный перелом часто располагается в средней или верхней трети кости, возможно отслоение эпифиза либо частичный разрыв связок плечевого сустава. Иногда происходит смещение отломков кости и излитие крови в сустав. Перелом плеча зачастую происходит при выведении ручек в случае тазового предлежания или извлечении ребенка за тазовый конец. Клинически: ручка малыша приведена к телу и «смотрит» внутрь. Активные сгибания в поврежденной руке ослаблены, насильственные движения доставляют боль. Видна выраженная деформация конечности. Лечение: иммобилизирующая гипсовая лонгета. Заживление происходит в течение трех недель.

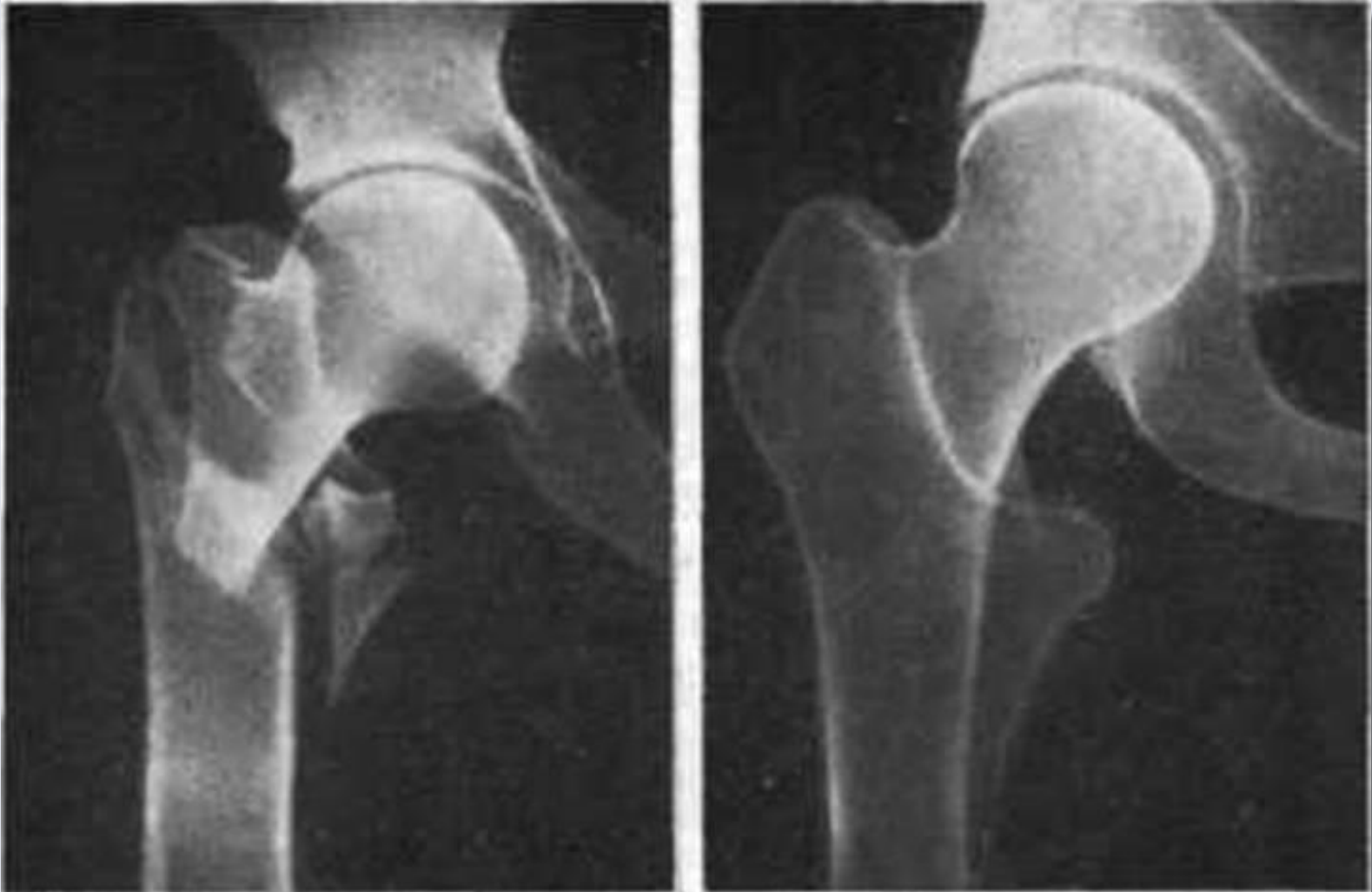

Перелом бедренной кости

Данный перелом характерен для внутреннего поворота плода на ножку (плод извлекается за тазовый конец).

Характеризуется значительным смещением отломков вследствие выраженного мышечного напряжения, отек бедра, спонтанные движения резко ограничены.

Нередко бедро синее в результате кровоизлияния в мышечную ткань и подкожную клетчатку. Лечение: вытяжение конечности либо репозиция (сопоставление отломков) с дальнейшей иммобилизацией. Заживление происходит через 4 недели.



Перелом черепных костей

У родившихся детей различают 3 типа перелом костей черепа: линейный (кость теряет целостность по линии), вдавленный (кость прогибается внутрь, но целостность обычно не теряется) и окципитальный остеодиастаз (разделяется чешуя затылочной кости от ее боковых частей). Вдавленный и линейный переломы возникают после наложения акушерских щипцов.

Окципитальный остеодиастаз обуславливается либо субдуральным кровоизлиянием, либо компрессией черепа в этом месте. Клинически не имеют симптомов. Проявляется лишь вдавленный перелом – явная деформация черепа, если сильный прогиб кости внутрь, то вследствие давления ее на мозг возникают судороги. Лечение не требуется. Вдавленный перелом срастается самостоятельно.

Шейная родовая травма

Для шейного отдела позвоночника характерны подвижность, хрупкость и особая чувствительность к различным воздействиям. Причиной повреждения шейного отдела служат грубое сгибание, случайное растяжение или насильственный поворот. В шее возникают следующие виды нарушений:

дистракция;

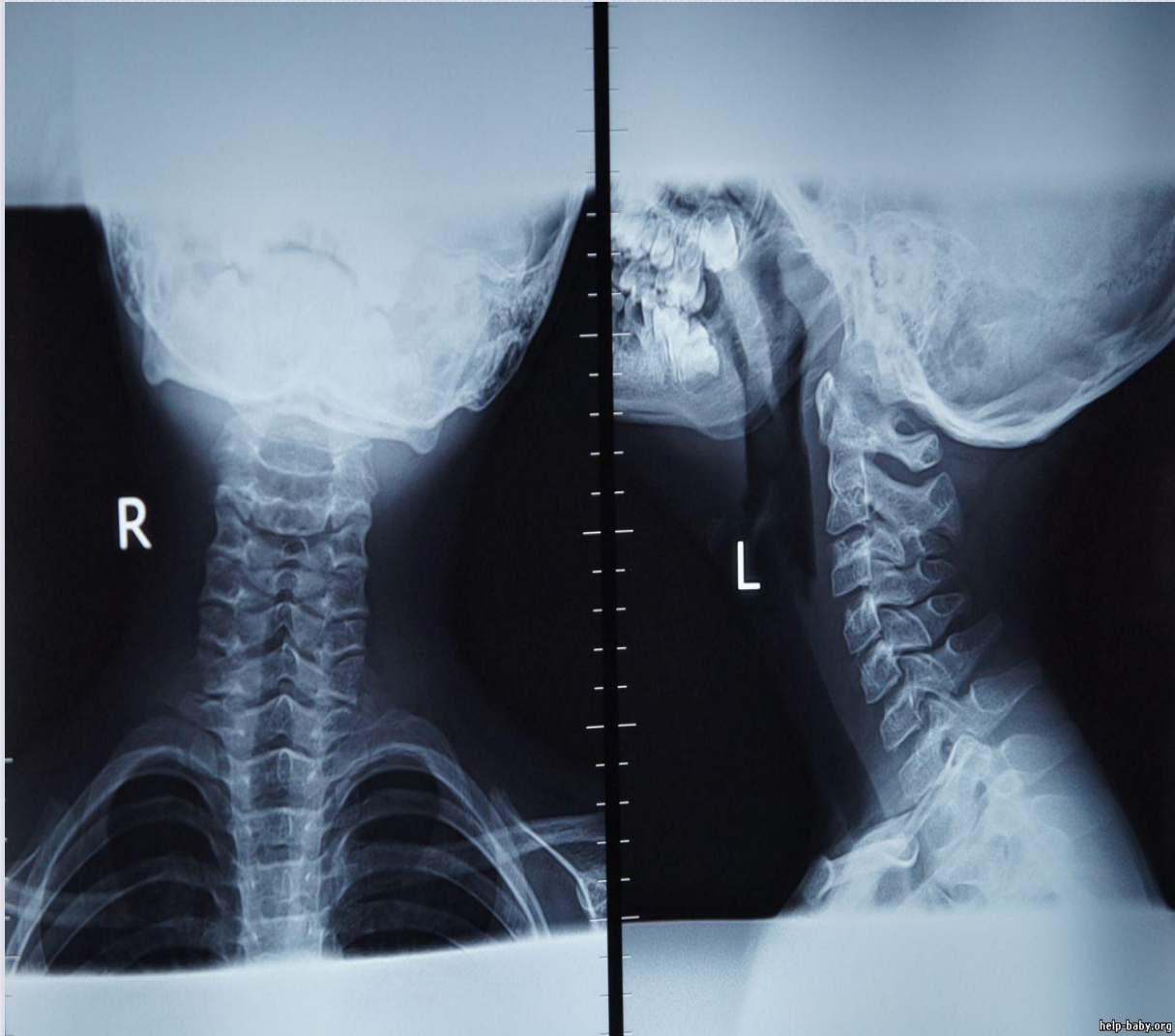
ротация;

компрессионо-сгибательное.

Ротационное нарушение возникает либо в процессе ручных манипуляций, либо при наложении акушерских щипцов, когда совершаются круговращательные движения головкой, что приводит к подвывиху первого шейного позвонка либо к повреждению сочленения между первым и вторым позвонками.

Компрессионно-сгибательные нарушения характерны для стремительных родов и крупного плода.

К самым распространенным травмам шеи относят чрезмерное вытягивание, вколоченные подвывихи и перекручивание головы и/или шеи.



Травма внутренних органов

Достаточно редкая патология и наблюдается при неправильном ведении или патологическом течении родов или при оказании акушерских пособий.

Функции внутренних органов могут нарушаться и при родовой травме нервной системы. Как правило, повреждаются печень и селезенка, надпочечники. Вследствие излития крови в данные органы. Первые двое суток симптоматика отсутствует, так называемый «светлый промежуток». Но затем, на 3 – 5 сутки отмечается резкое ухудшение состояния малыша в виду кровотечения, обусловленного разрывом гематомы, увеличением кровоизлияния и нарушением гемодинамики. При подобной родовой травме отмечаются следующие симптомы:

постгеморрагическая анемия;

нарушение работы поврежденного органа;

живот вздувается;

на УЗИ определяется жидкость в брюшной полости;

выраженная мышечная гипотония;

угнетение рефлексов;

парез кишечника (нет перистальтики);

падение артериального давления;

рвота.

Травмирование нервной системы

К родовым травмам нервной системы относятся поражение центральной системы (головной и спинной мозг) и периферических нервов (сплетения, корешки, повреждение периферических или черепных нервов):

Внутричерепные травмы

К данной группе родовых травм относят различные виды кровоизлияний в головном мозге, обусловленные разрывом внутричерепных тканей. К ним относятся кровоизлияния под различные оболочки мозга: субдуральные, эпидуральные, и субарахноидальные; кровоизлияние в ткань мозга называется внутримозговым, а в желудочки мозга – внутрижелудочковым. Повреждение головного мозга считаются самыми тяжелыми родовыми травмами.

Симптоматика зависит от локализации гематомы в головном мозге. Общими признаками всех внутричерепных травм считаются:

внезапное и резкое ухудшение состояния малыша;

меняется характер крика (постанывание или типа мяуканья);

большой родничок начинает выбухать;

аномальные движения (подергивания и прочее) глаз;

нарушается терморегуляция (повышение температуры, ребенок постоянно мерзнет, дрожит);

угнетение рефлексов;

нарушается глотание и сосание;

возникают приступы удушья;

двигательные расстройства;

дрожание (тремор);

рвота, не связанная с приемом пищи;

ребенок постоянно срыгивает;

судороги;

напряжение затылочных мышц;

нарастает анемия (увеличение внутримозговой гематомы).

Если отек мозга и гематома нарастают, возможен летальный исход. При стабилизации процесса общее состояние постепенно приходит в норму, при ухудшении – угнетение (ступор) сменяется раздражением и возбуждением (ребенок кричит не переставая, «дергается»).

Травмирование спинного мозга

Родовая травма позвоночника и спинного мозга также считаются одним из тяжелых видов повреждения нервной системы. Позвоночник у плода и новорожденного хорошо растягивается, чего нельзя сказать о спинном мозге, который зафиксирован в спинномозговом канале снизу и сверху. Повреждение спинного мозга возникает при совершении чрезмерных продольных или боковых тракциях либо при скручивании позвоночника, что характерно для сложных родов в тазовом предлежании. Обычно поражается спинной мозг в нижней части шейного отдела позвоночного столба или в верхней грудного отдела. Возможен разрыв спинного мозга и при видимой целостности позвоночника, что очень трудно диагностировать даже при рентгенографии. Общими симптомами данного вида травмы являются признаки спинального шока:

- слабый крик;
- адинамия;
- вялость;
- мышечный тонус слабый;
- рефлексы нарушены;
- дыхание диафрагмальное, приступы удушья;
- растянутый мочевой пузырь;
- зияние ануса.

В случае тяжелой травмы спинного мозга ребенок погибает от дыхательной недостаточности. Но зачастую происходит медленное заживление спинного мозга и улучшение состояния новорожденного.

Травмы периферической нервной системы

При подобных травмах повреждаются отдельные нервы или сплетения и нервные корешки. При поражении лицевого нерва отмечается односторонний парез лица, открытая глазная щель на поврежденной стороне, отсутствие носогубной складки и смещение угла рта в противоположную сторону, опущение уголка рта. Проходит самостоятельно через 10 – 15 дней. При параличе Эрбо («верхний» паралич) – повреждение плечевого сплетения или корешков спинного мозга на уровне С5 – С6 нет движений в плечевом суставе, тогда как в локтевом суставе и кисте сохраняются. При параличе Клюбке или «нижнем» параличе (повреждение корешков спинного мозга С7 – Т1 или среднего/нижнего пучков плечевого сплетения) есть движения в плече, но нет в локте и кисти. В случае тотального паралича (травмируется все шейные и грудные корешки и плечевое сплетение). Движений в пораженной конечности нет вообще. Также могут поражаться диафрагмальный и срединный нервы или соответствующие им корешки спинного мозга

Диагностика

У новорожденных (не более 7 дней после родов) для установления диагноза родовой травмы используют следующие методы:

осмотр;

пальпация (голова и шея, конечности и живот, грудная клетка);

ультразвуковое исследование;

рентгенологическое исследование;

МРТ и КТ;

нейросонография;

функциональные тесты;

спинно-мозговая пункция;

электроэнцефалография;

лабораторные анализы (общий крови, свертываемость, группа и резус-фактор);

показатели КОС крови;

консультации специалистов (невролог, нейрохирург, офтальмолог, травматолог)

Восстановление и уход

После выписки из роддома детям после родовых травм необходимо обеспечить соответствующий уход, при необходимости продолжается лечения, назначаются мероприятия, направленные на скорую реабилитацию малышей. Лечение и уход зависят от типа повреждений, возникших в родах:

Повреждение мягких тканей

При незначительных повреждениях кожи (ссадины, порезы) назначается местная обработка ран растворами антисептиков (зеленка, фукорцин, марганцовка). При повреждении грудино-ключично-сосцевидной мышцы накладывается иммобилизирующая повязка (воротник Шанца) на 7 – 10 дней, затем выполняются мягкое пассивное изменение положения головы и активные движения головы в противоположную пораженную сторону. В случае отсутствия эффекта проводится хирургическое лечение.

Переломы конечностей

Поврежденную конечность обездвиживают гипсовой лонгетой, ребенка плотно пеленают, при необходимости выполняют вытяжение конечностей. После заживления перелома назначается физиолечение и массаж.

Повреждение позвоночника и спинного мозга

В первую очередь иммобилизируют голову и шею ребенка (кольцевидная повязка или ватно-марлевый воротник). Малыша пеленают в повязке (уже в родильном зале). Повязка сохраняется 10 – 14 дней. Если кровоизлияния, которые сдавливают спинной мозг, значительные, проводится Хирургическое лечение. Для обезболивания назначают седуксен, в остром периоде гемостатики. Пеленание выполняют с осторожностью, поддерживая шею. Уход за ребенком должен быть щадящим. В восстановительном периоде назначается лечебная физкультура и массаж.

Травма внутренних органов

Маму с малышом из роддома переводят в специализированное хирургическое отделение, где назначается посиндромное лечение. При необходимости выполняется экстренная лапаротомия с целью удаления крови из брюшной области и остановки внутрибрюшного кровотечения.

Внутричерепные травмы

Назначается охранительный режим, который включает: ограничение звуковых и световых раздражителей, осмотры, пеленание и производство различных манипуляций проводят максимально щадящее, поддержание температурного режима (нахождение в кувезе). Кормление ребенка проводится в зависимости от его состояния: из бутылочки, зондовое или парентеральное. Все манипуляции (кормление, пеленание и прочие) производятся в кроватке (кувезе). При необходимости – оперативное вмешательство (удаление внутричерепных гематом, люмбальные пункции). Из препаратов назначаются антигеморрагические, дегидратационные, антигипоксанты и противосудорожные.