



**ҚАРАҒАНДЫ МЕМЛЕКЕТТІК МЕДИЦИНА УНИВЕРСИТЕТІ**  
**Офтальмология, оториноларингология және реаниматология кафедрасы**

**Тақырып: *Жалпы аурулар кезіндегі көз симптомдары.***

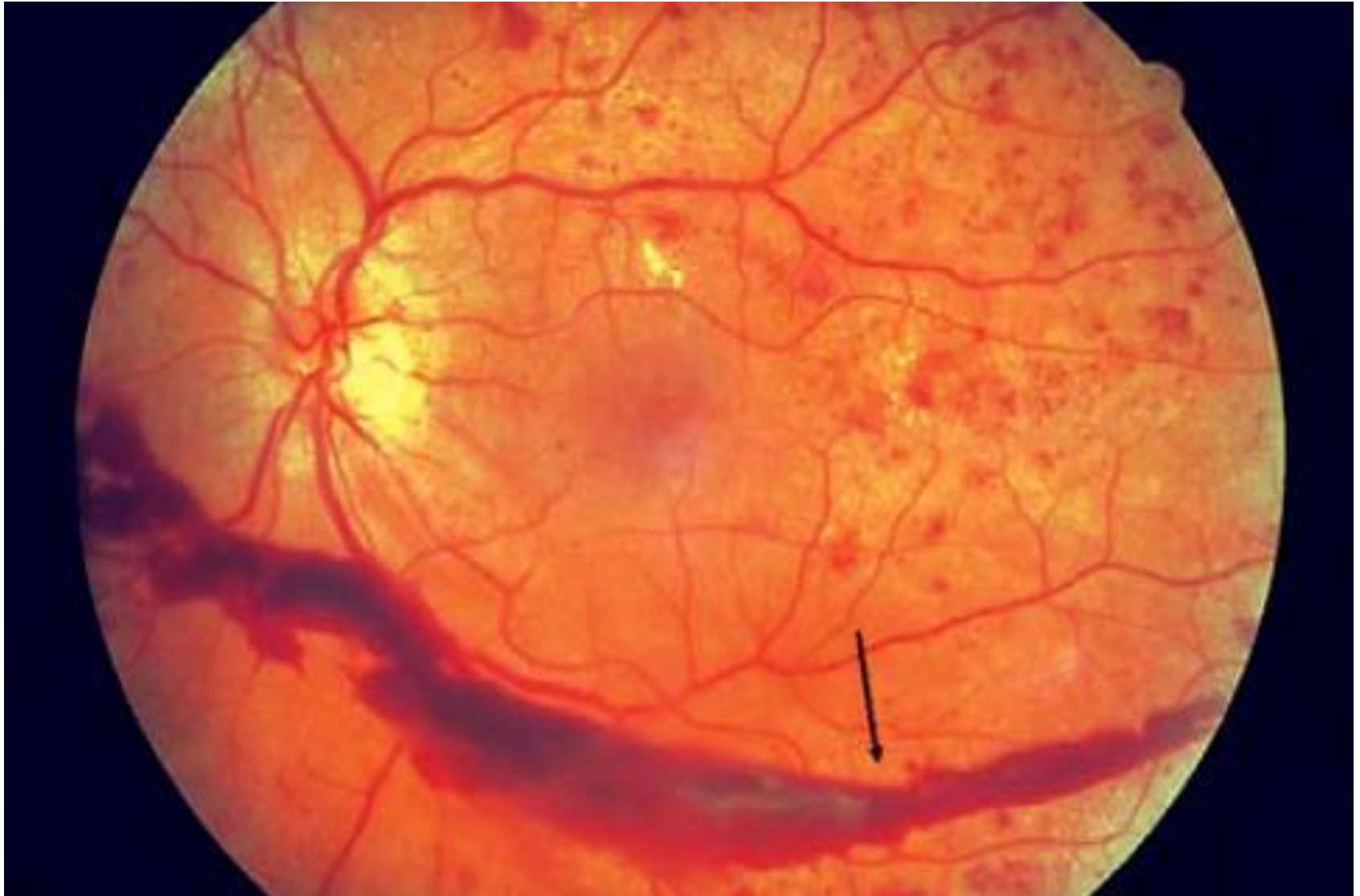
**Орындаған : 6-017топ интерні Шоқан Р.Қ.**  
**Тексерген: м.ғ.к. доцент Аринова Г. П**

**Қараганда – 2016 г.**

# Қант диабеті кезіндегі көру мүшесінің зақымдалуы.

- Қайталамалы ячмен
- Созылмалы блефарит
- Трофикалық язва роговицы, кератит
- Катаракта
- Екіншілік нероваскулярлы глаукома
- Диабеттік ангиоретинопатия

# Диабеттік ангиоретинопатия

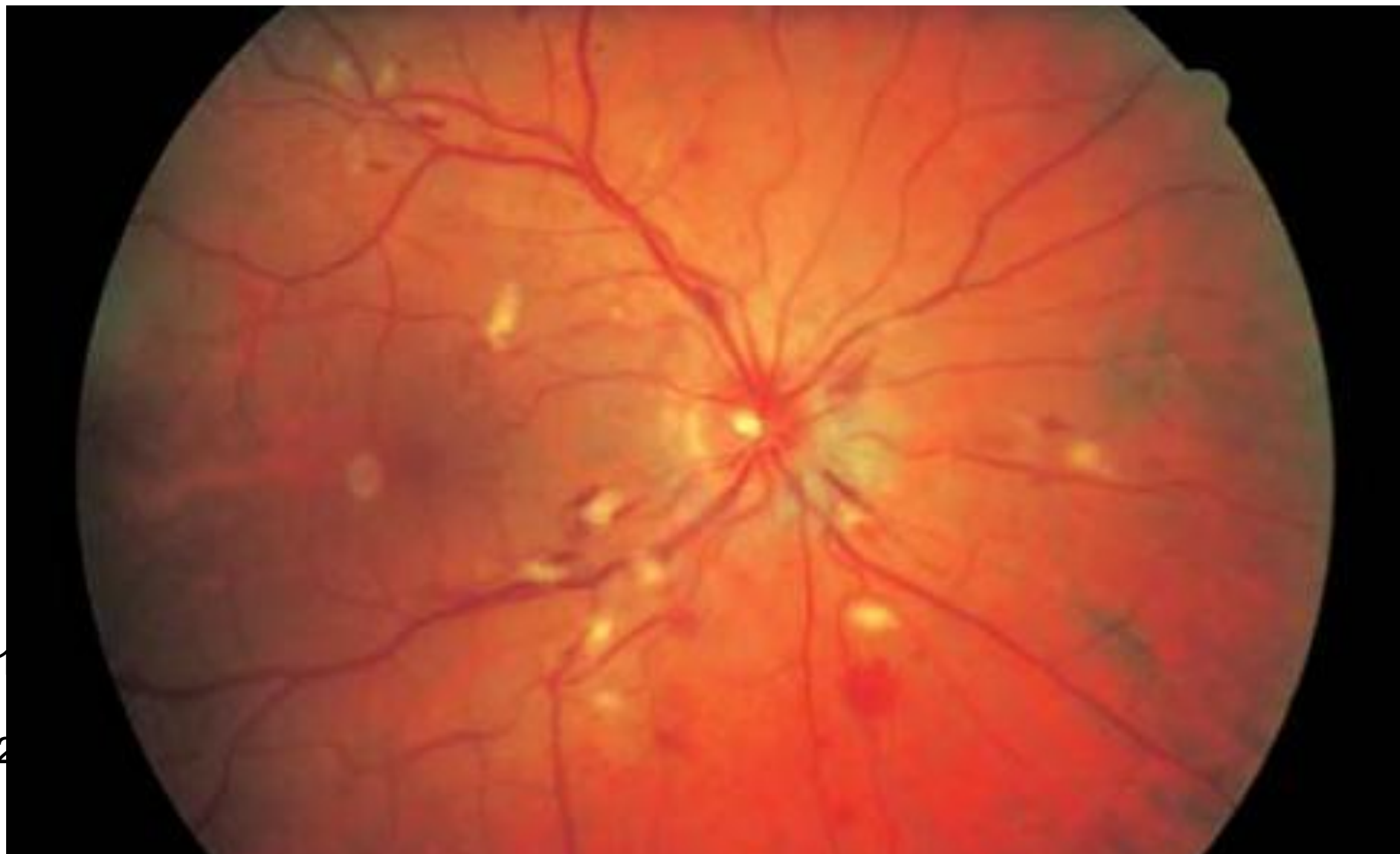

# Клиническая картина

1. Ауру ағымы асимтоматикалық түрде жүреді, Ауру белгілер тек процесс макулаға өткенде немесе көз қанталаған кезде ғана науқас көру өткірлігінің төмендегеніне шағымданады.
2. Көз түбінде өзгерістер болуымен мінезделеді.

Барлық қант диябетімен ауыратын науқастар офтальмологтың қарауында болуы керек !

# Гипертоническая ангиоретинопатия



# Көру мүшесінің қан аурулары жүйесі кезіндегі патологиясы.

## 1. Эритроциттардағы патология:

- Эритремия
- Анемия

## 2. Тромбоциттардағы патология :

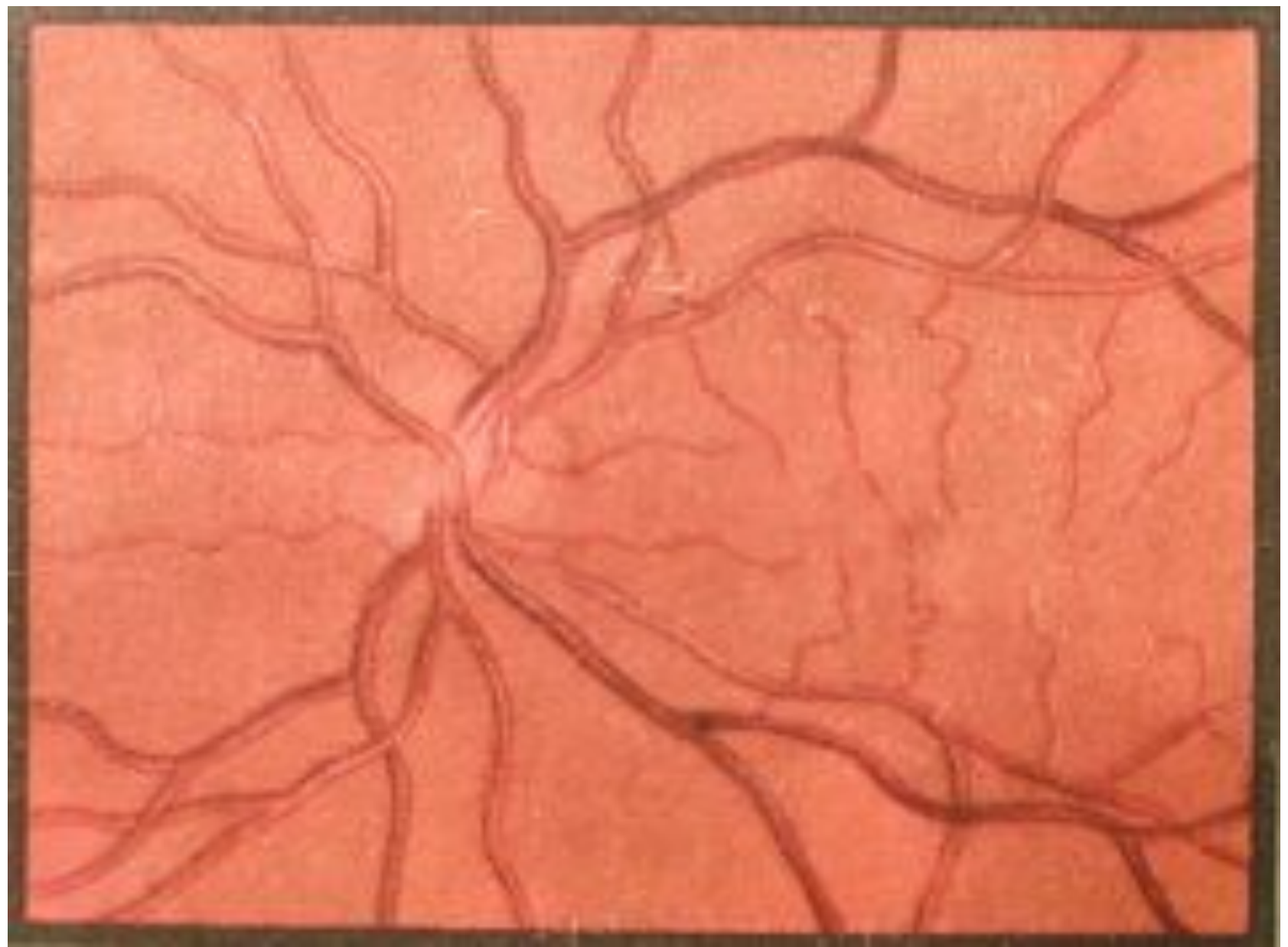
- Тромбоцитоз
- Тромбоцитопения

## 3. Лейкоциттардағы патология:

- Лейкоз

# Симптомы поражения органа зрения при эритремиях

- Красновато-коричневый цвет радужки
- Расширение вен конъюнктивы
- Кровоизлияния
- Снижение остроты зрения
- Фотопсии, светобоязнь
- Скотомы
- Утолщение и гиперемия хориоидеи
- Расширение и извитость вен сетчатки





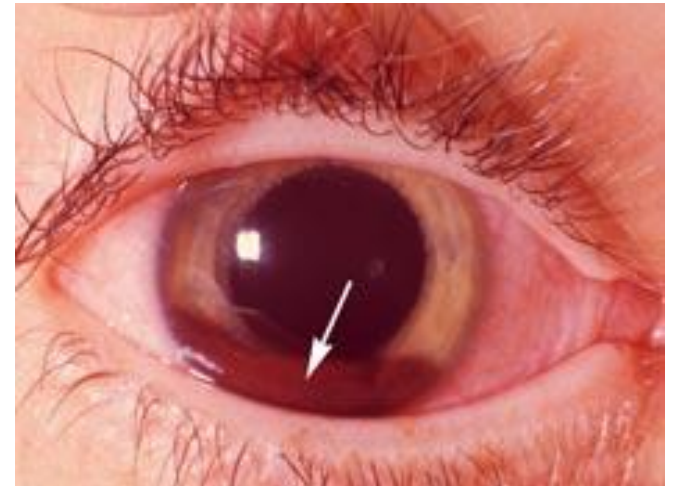
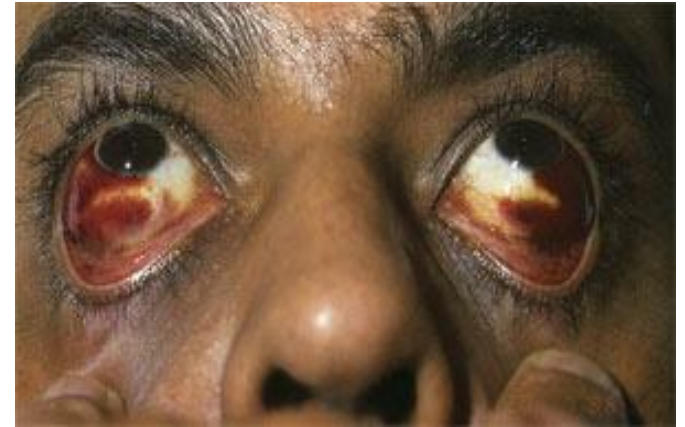# Анемии

**характеризуются уменьшением абсолютного количества эритроцитов и понижением содержания гемоглобина в единице объема крови**

- апластическая
- гипохромная
- пернициозная
- вторичная

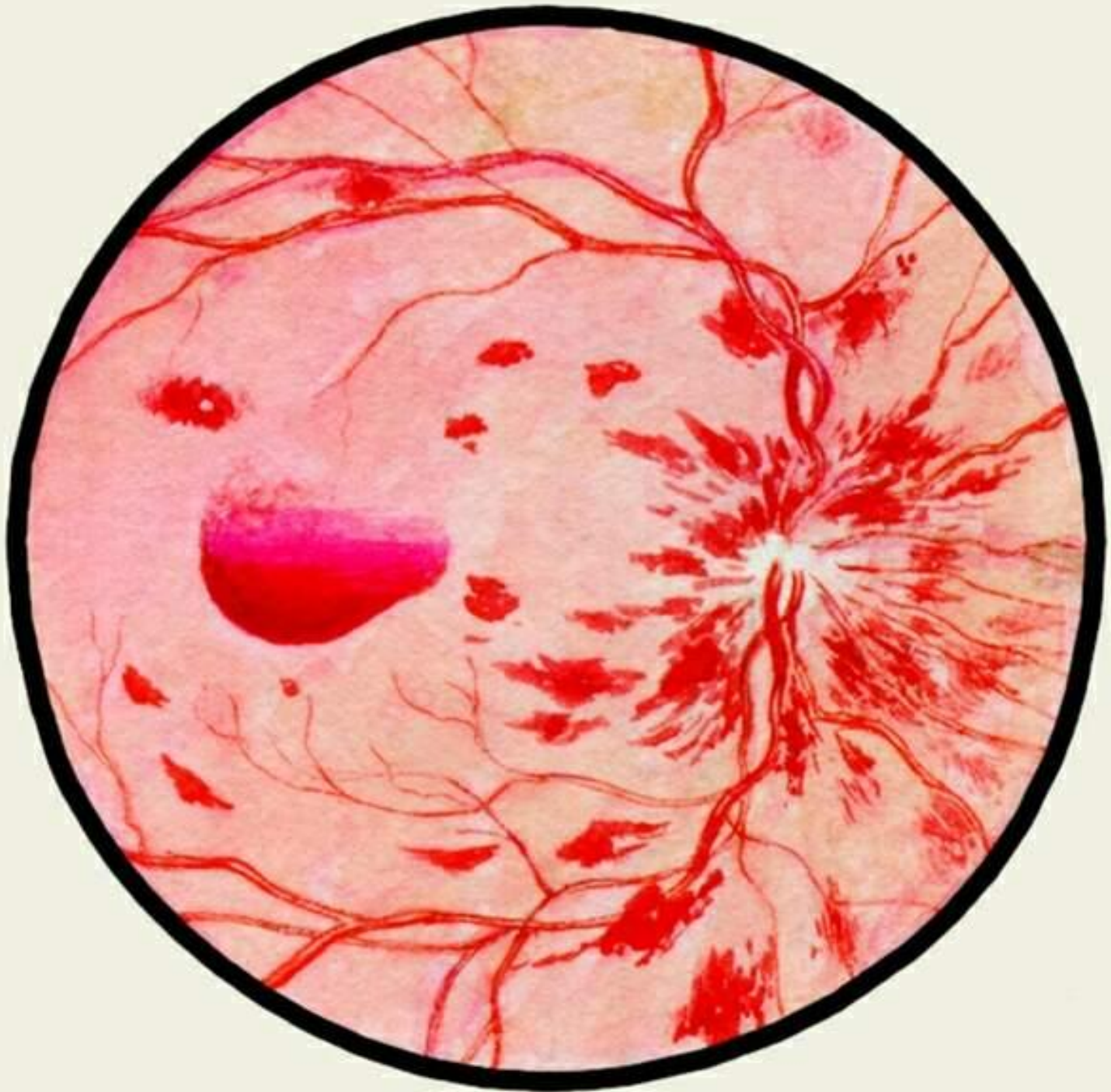# Симптомы поражения органа зрения при анемиях (1)

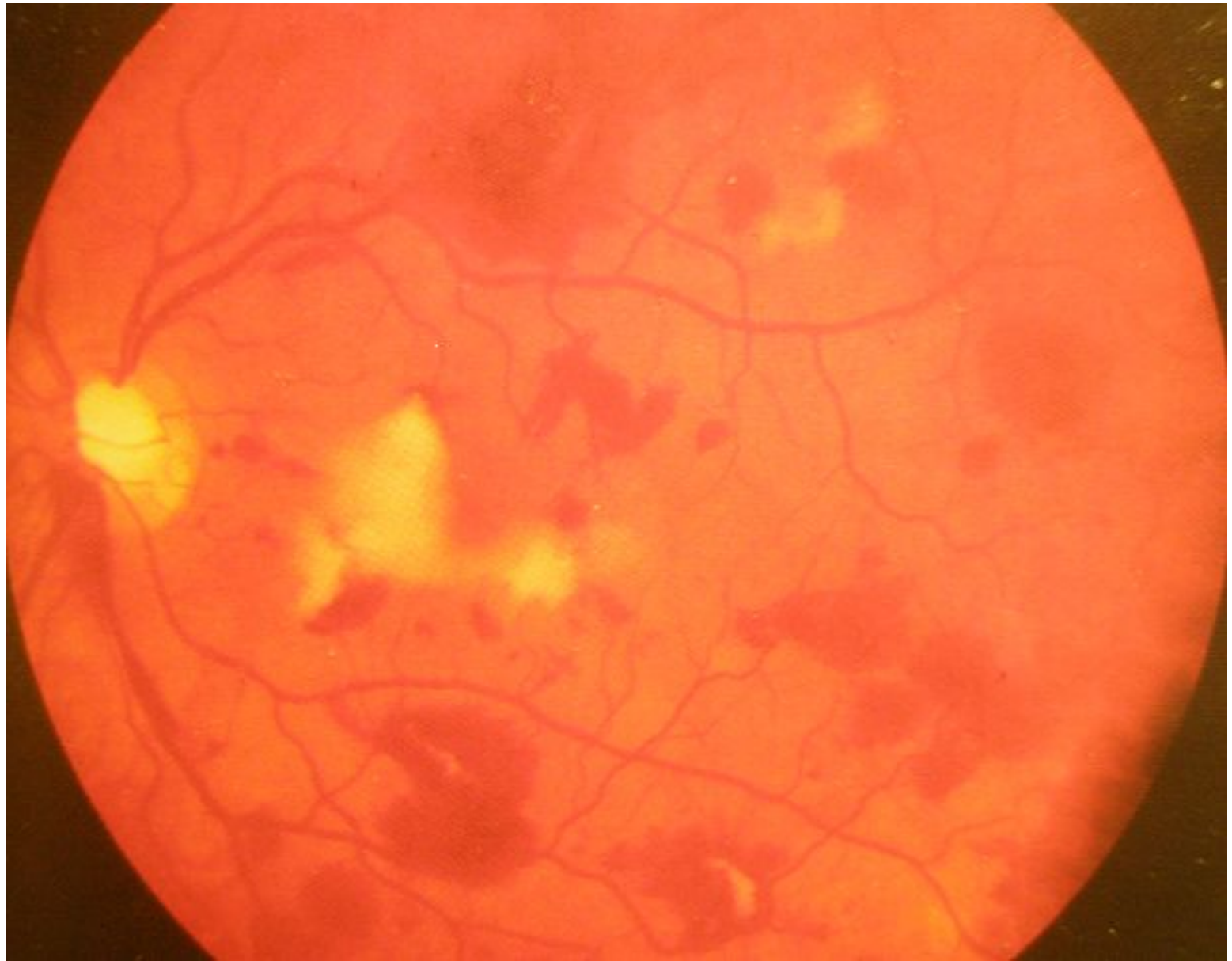
- Бледность кожного покрова и конъюнктивы
- Кровоизлияния под конъюнктиву и в толщу век
- Параличи внешних мышц глазного яблока, нистагм
- Деколорация – обесцвечивание глазного дна
- Отек сетчатки
- Сглаживание разницы между артериями и венами сетчатки



# Симптомы поражения органа зрения при анемиях (2)

- Микроаневризмы сосудов сетчатки
- Множественные разнокалиберные кровоизлияния во внутренние оболочки глазного яблока, гемофтальм
- Экссудаты с остатками депигментированной крови на глазном дне (кочки ваты, «фигура звезды»)
- Экссудативная отслойка сетчатки





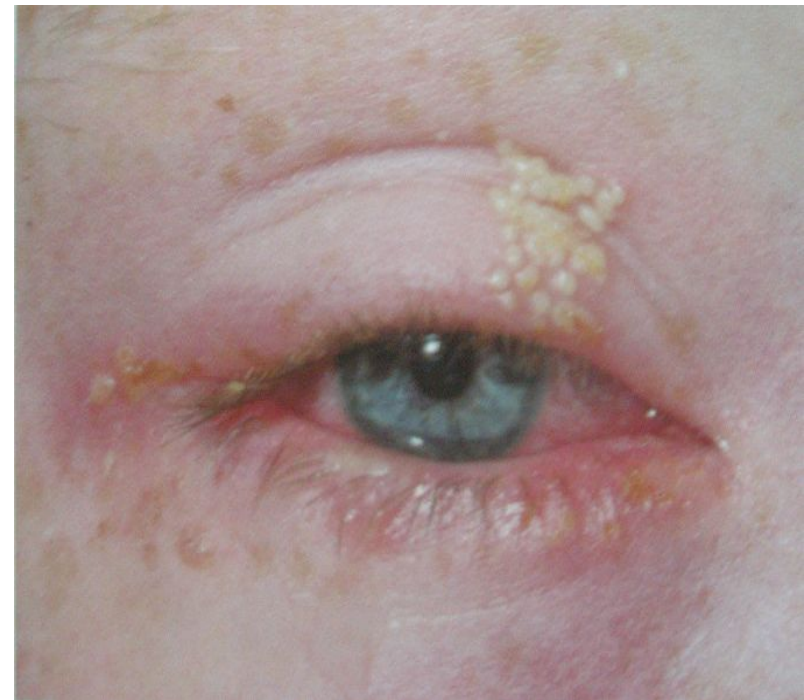# Симптомы поражения органа зрения при тромбоцитопении

- Необширные кровоизлияния, петехии или массивные экхимозы на коже век и конъюнктивы, редко – «кровавые слезы»
- Кровоизлияния из сосудов сетчатки
- Экссудативная отслойка сетчатки
- Экссудаты и отеки
- Геморрагии из сосудов хориоидеи и радужной оболочки
- Редко – гифема, гемофтальм



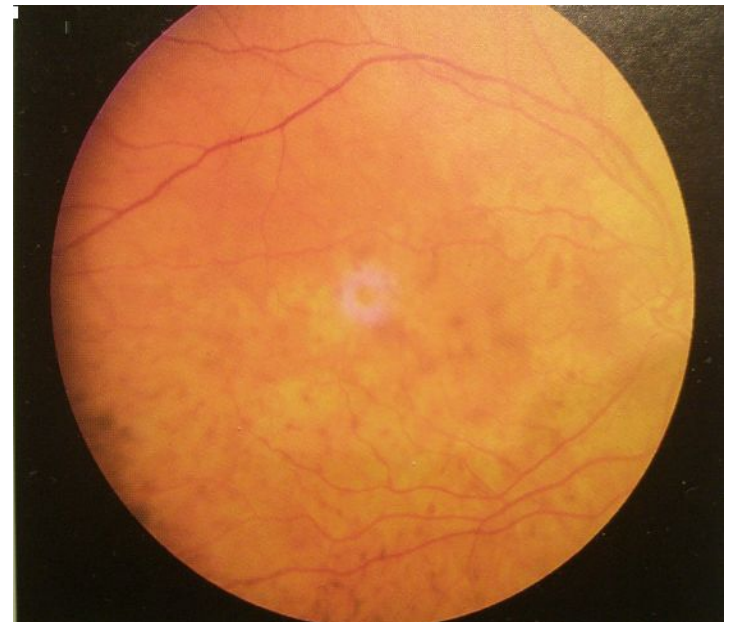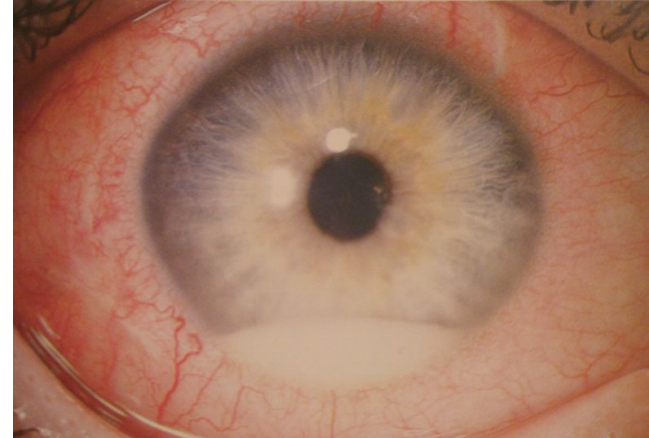
# Симптомы поражения органа зрения при лейкозах (1)

- Инфильтрация костей орбиты (хлорома), вовлечение тканей орбиты, экзофтальм со смещением глаза кпереди и ограничением его подвижности;
- Бледность кожи и конъюнктивы, кровоизлияния под конъюнктиву и в толщу век;
- Роговица вовлекается при присоединении простого и опоясывающего герпеса при нарушении иммунитета



# Симптомы поражения органа зрения при лейкозах (2)

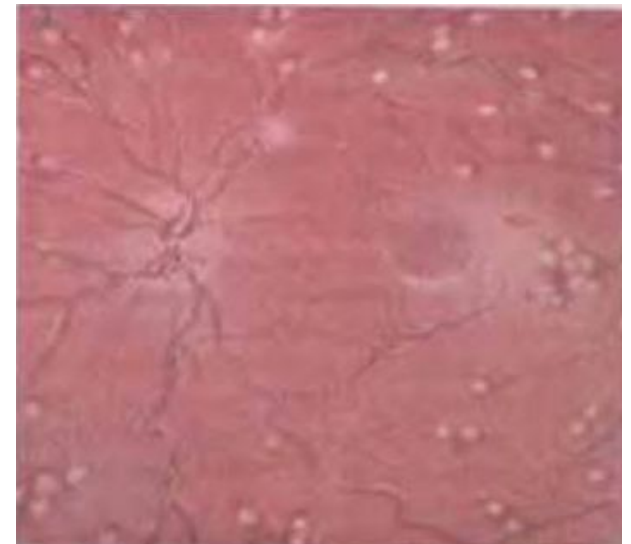
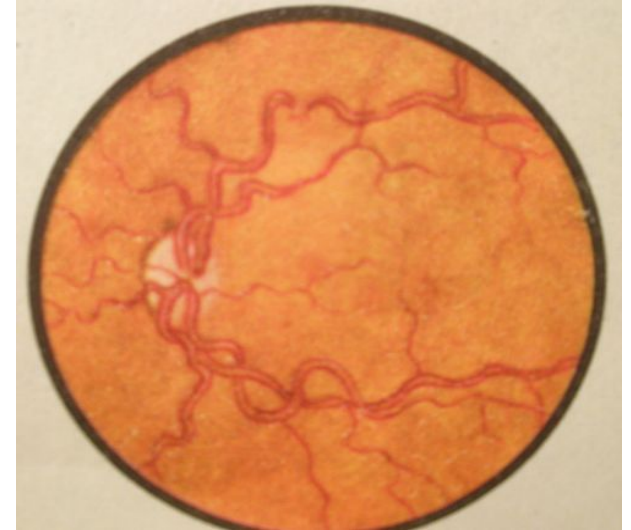- Изолированные инфильтраты, гетерохромия радужки, вялая реакция зрачка, объективные и субъективные признаки ирита, псевдогипопион, гифема;
- Вовлечение сосудистой оболочки, отслойка сетчатки, лейкемическая пигментная эпителиопатия («пятна леопарда»)





# Симптомы поражения органа зрения при лейкозах (3)

- Общий бледный фон с желтоватым оттенком
- Расширенные, извитые вены сетчатки, образование периваскулярных муфт и кровоизлияний, экссудаты
- Миеломы
- Оптическая нейропатия



# Изменения органа зрения при ревматических болезнях

- Ревматоидный артрит
- Системная красная волчанка
- Системная склеродермия
- Синдром Шегрена
- Болезнь Бехчета
- Ювенильный ревматоидный артрит

# Офтальмологические проявления:

- Синдром «сухого глаза»
- Эписклерит
- Склерит
- Кератит
- Увеит
- Ретиноваскулит
- Отслойка сетчатки

# Синдром «сухого глаза» (сухой кератоконъюнктивит)

## Клиника:

- Жалобы на ощущение инородного тела, жжение, раздражение
- Образование муциновых нитей на роговице
- Покраснение отек конъюнктивы
- Уменьшение или полное отсутствие слезного мениска
- Исчезновение блеска роговицы и конъюнктивы
- Появление рецидивирующей эрозии роговицы

Лечение симптоматическое: препараты  
искусственной слезы

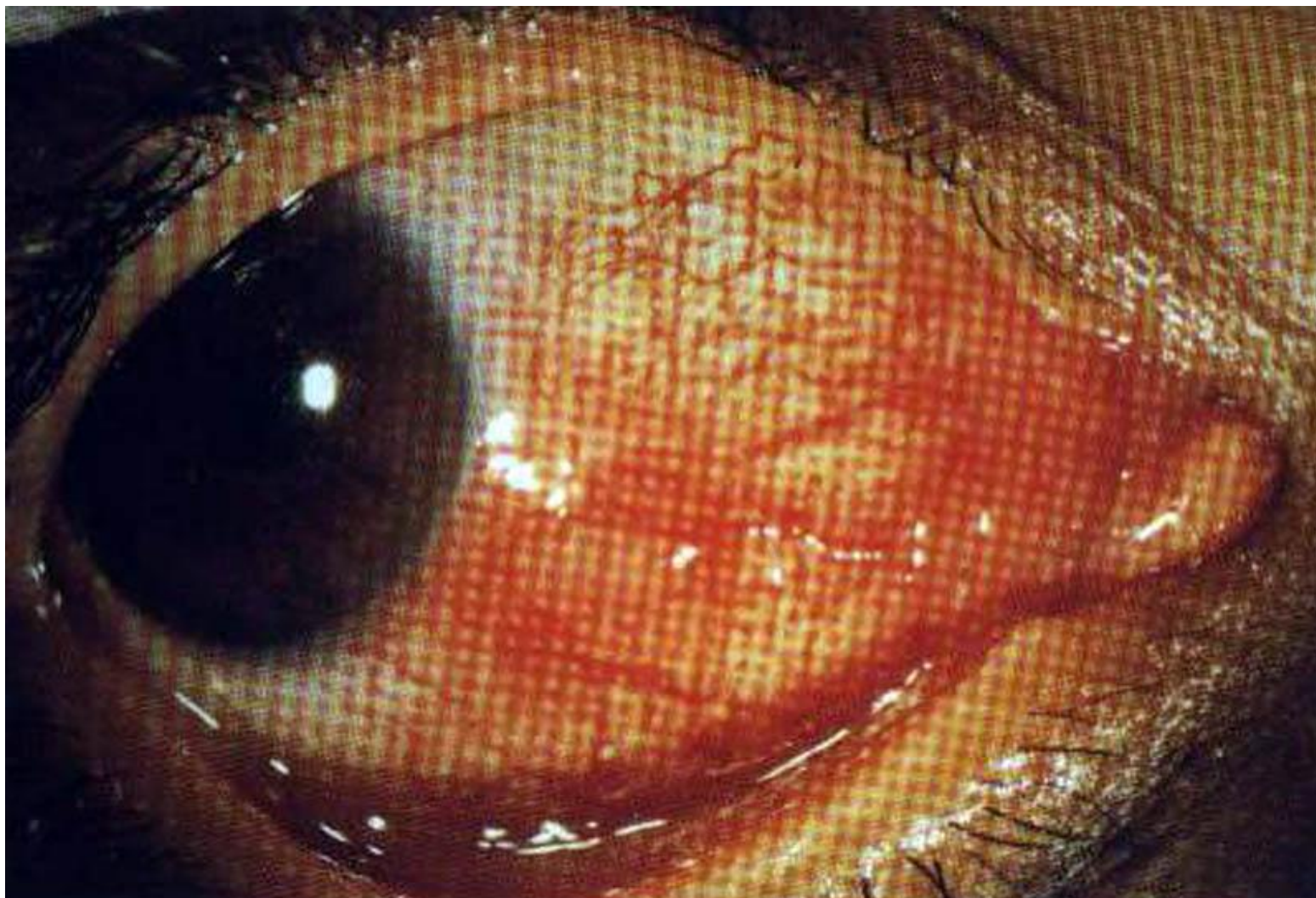
# Эписклерит

Сопровождается умеренным дискомфортом в глазу и характеризуется непродолжительным рецидивирующим течением

**Клинически:** распространенный или ограниченный отек эписклеры с инъекцией эписклеральных кровеносных сосудов.

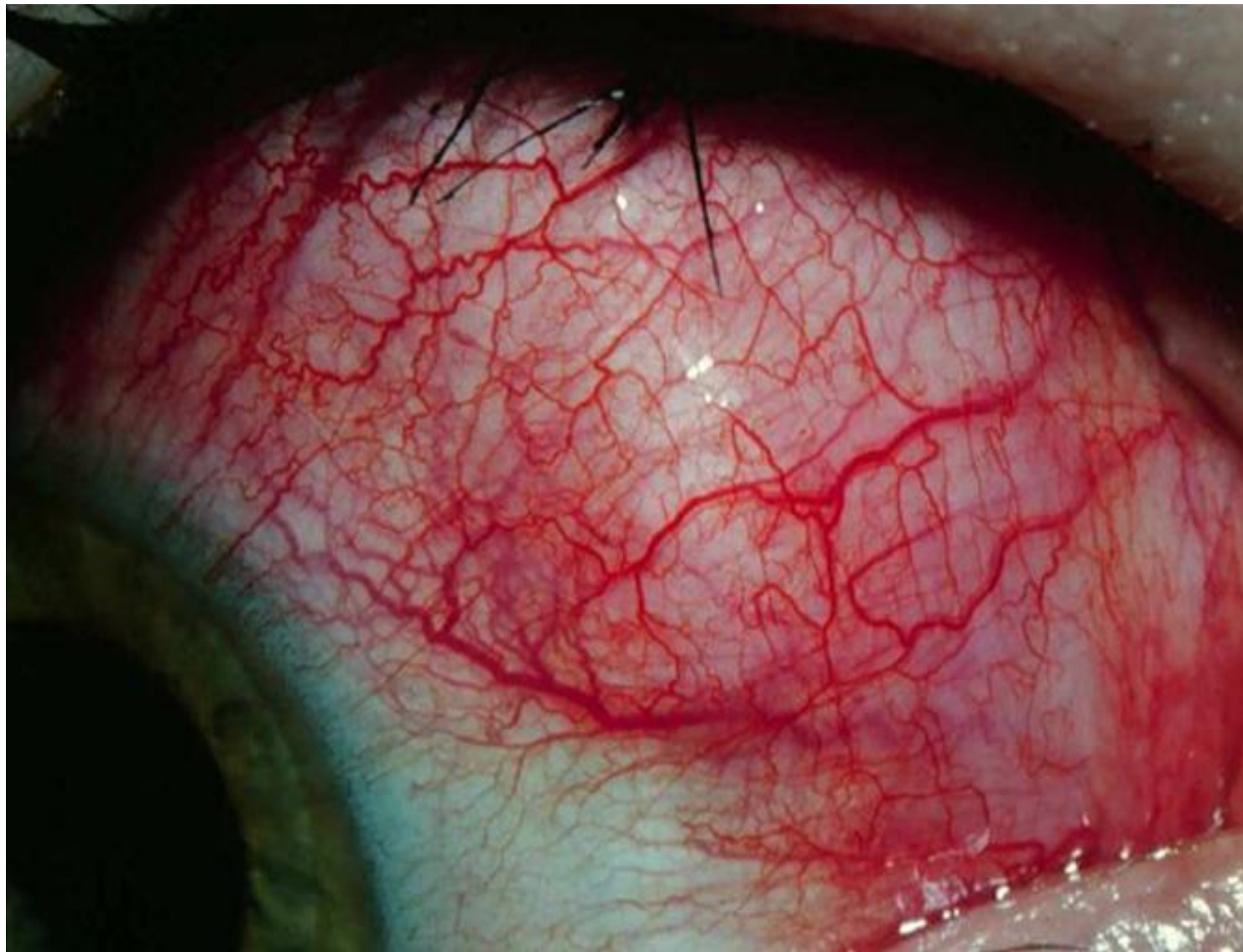
Заболевание не нуждается в системном лечении

# Диффузный эписклерит

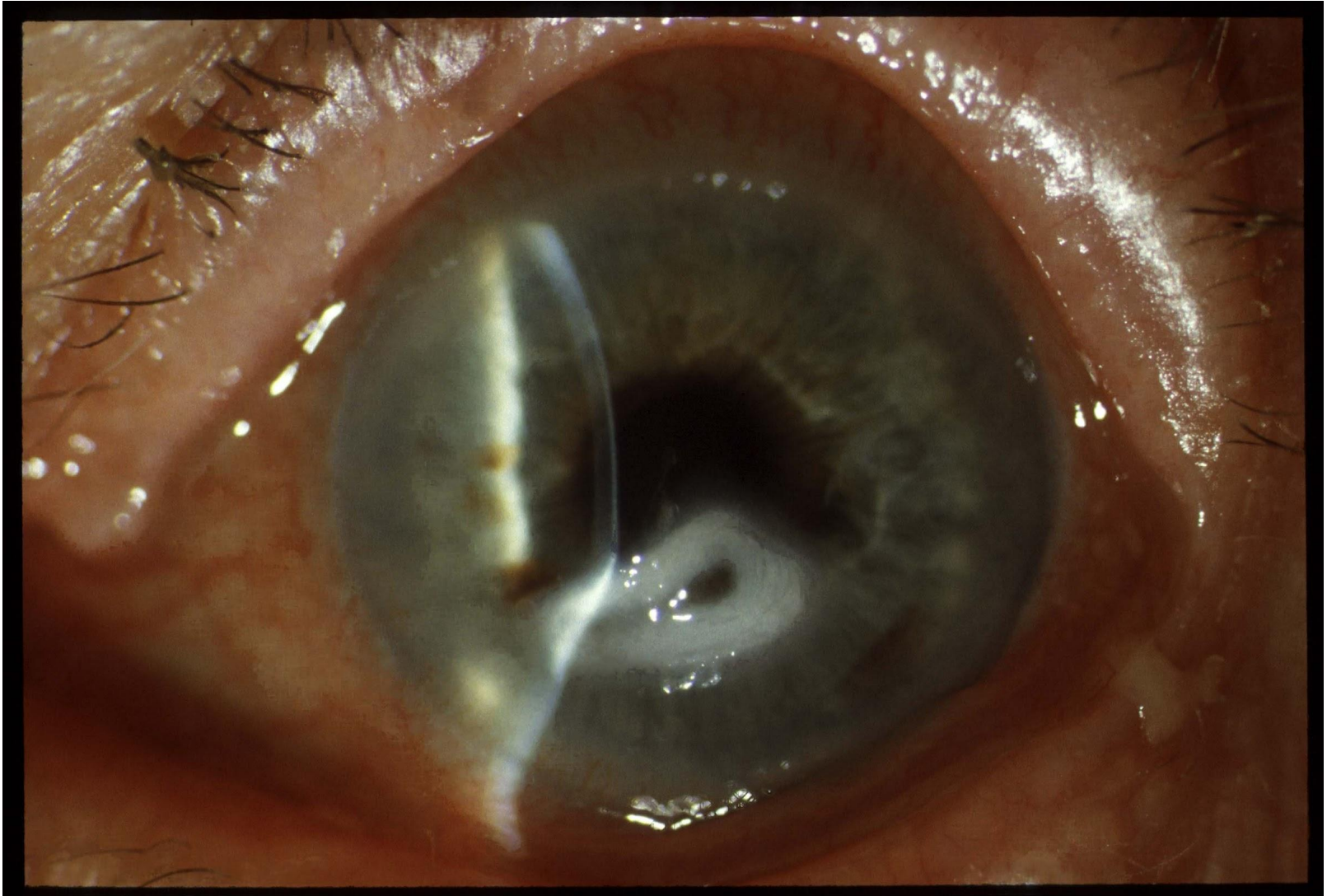




# Эписклериты и склериты

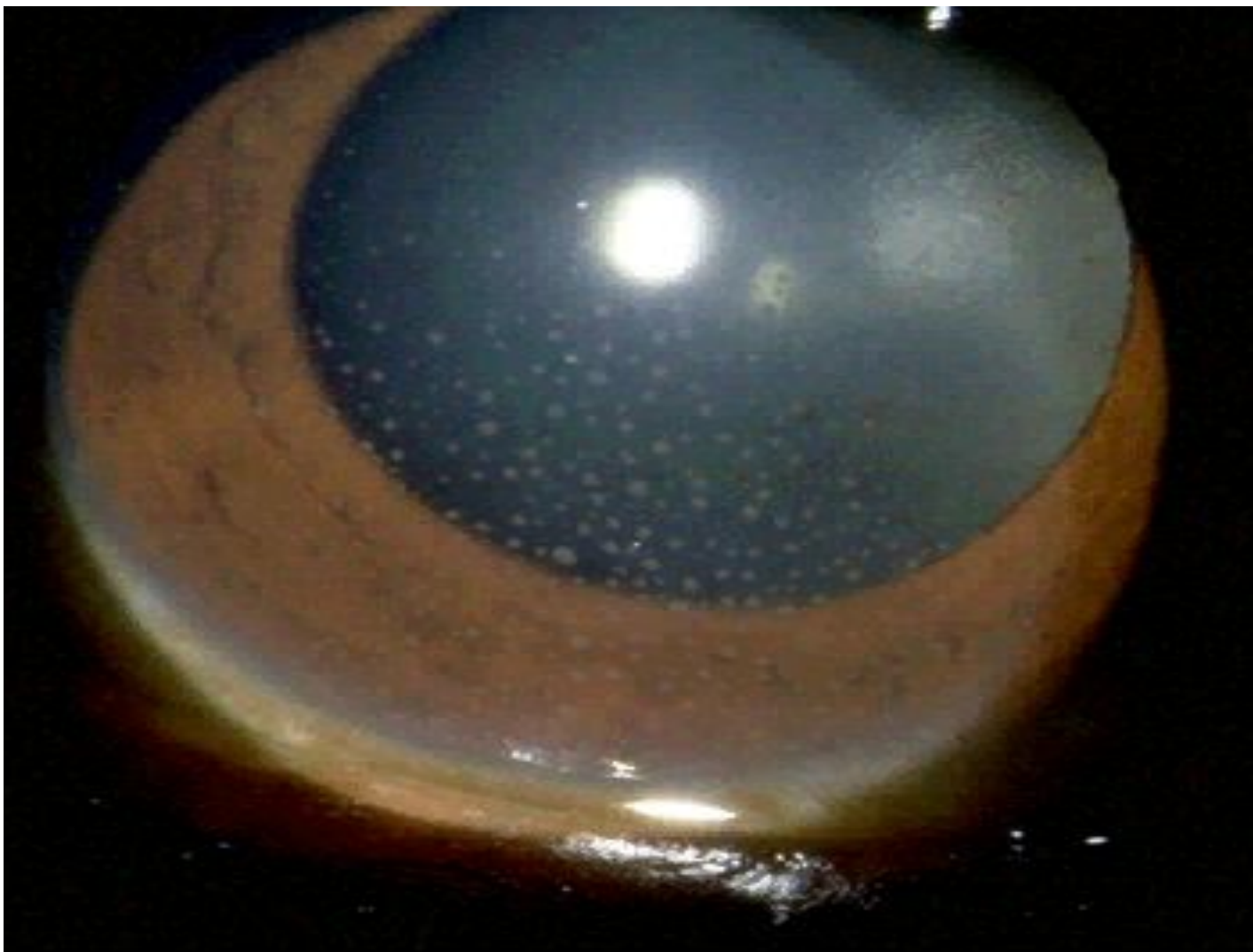


# Кератиты

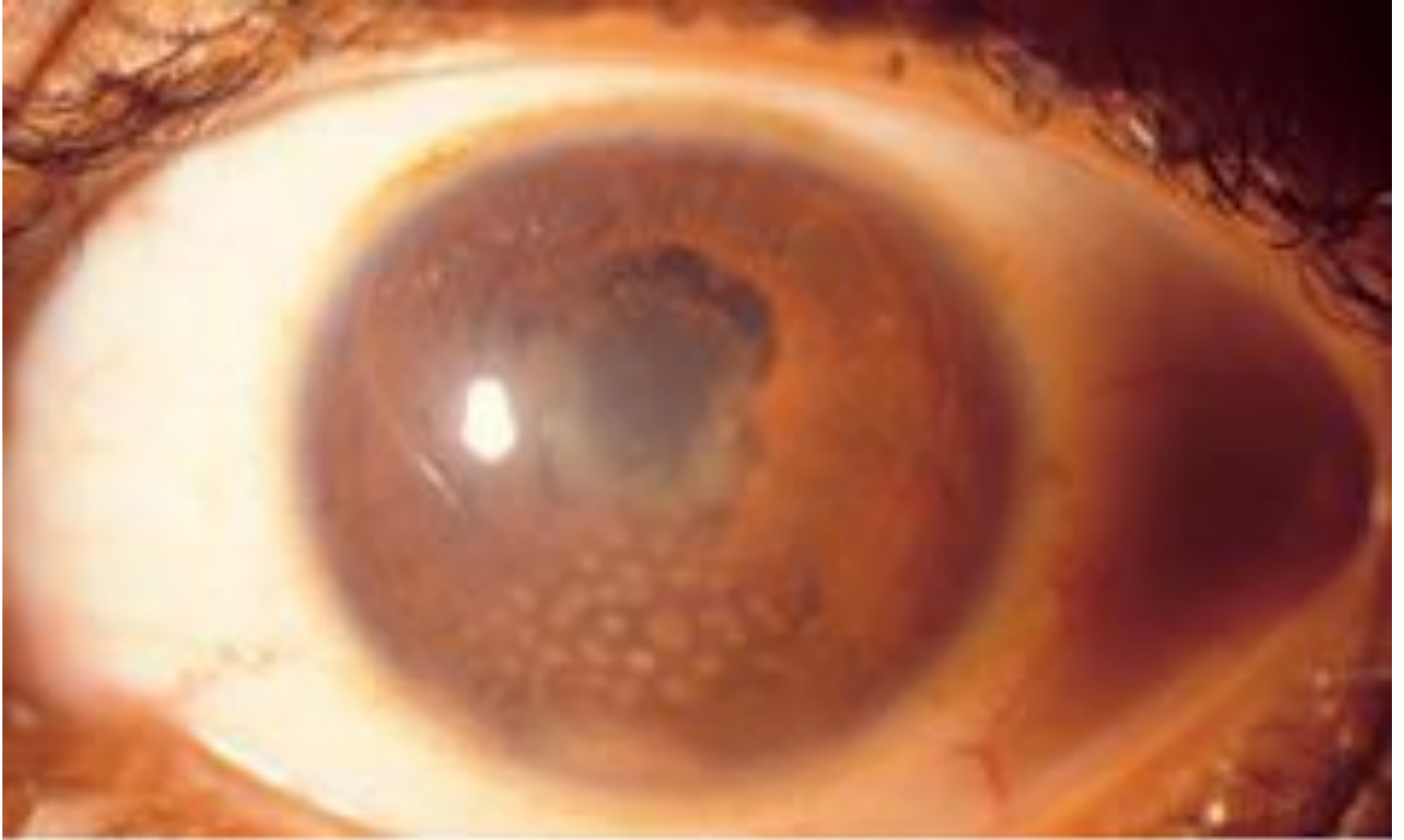




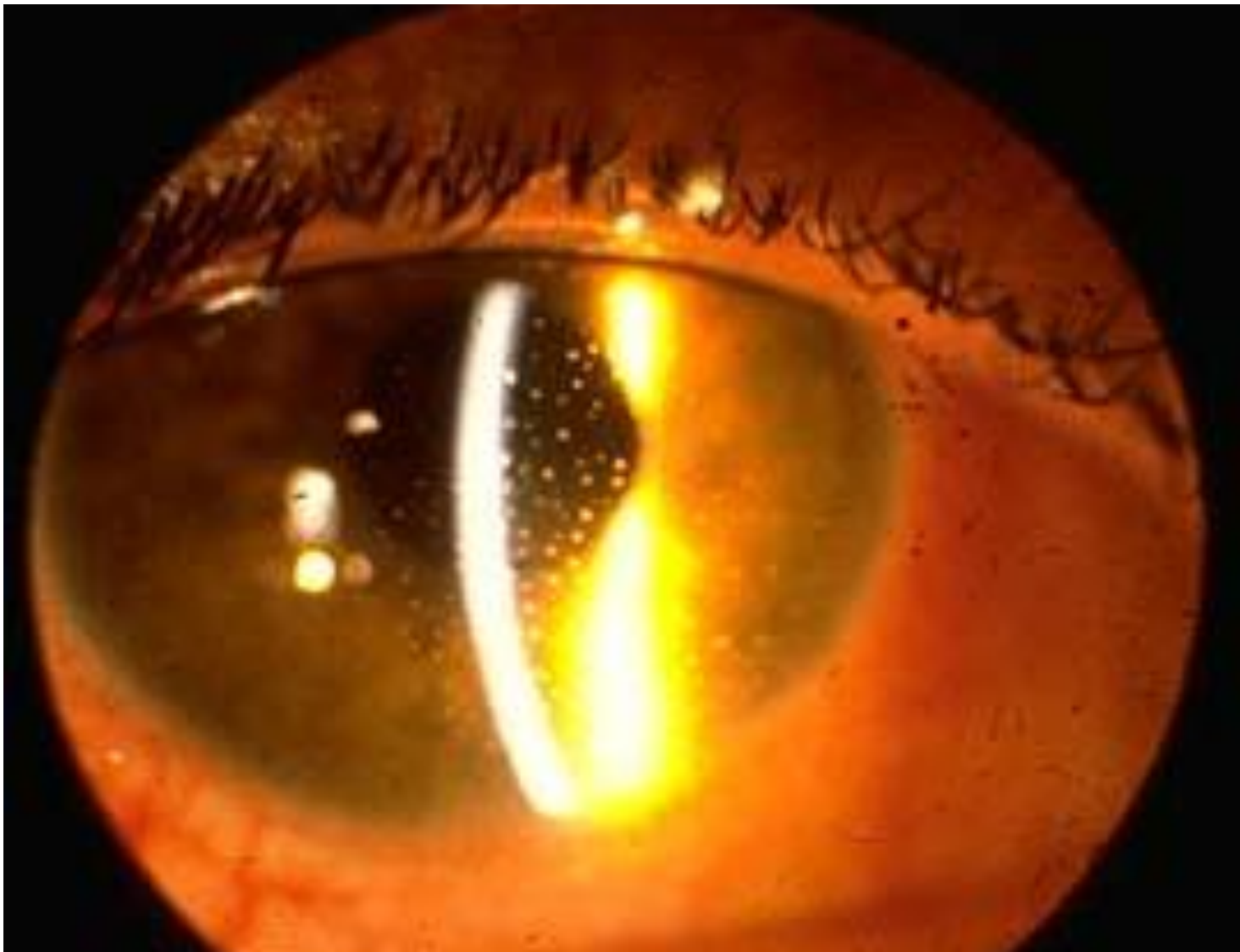# УВЕИТЫ



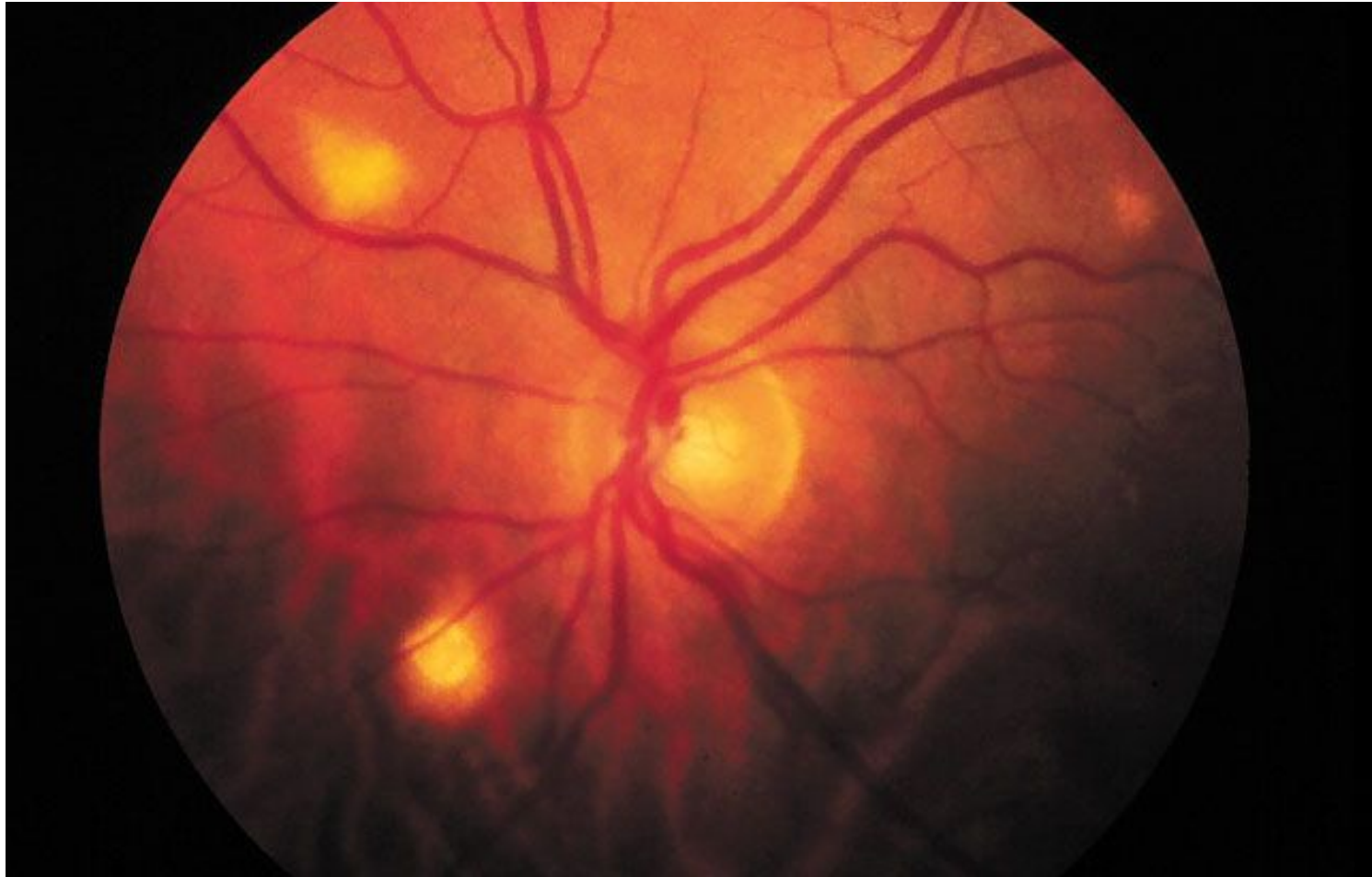# УВЕИТЫ



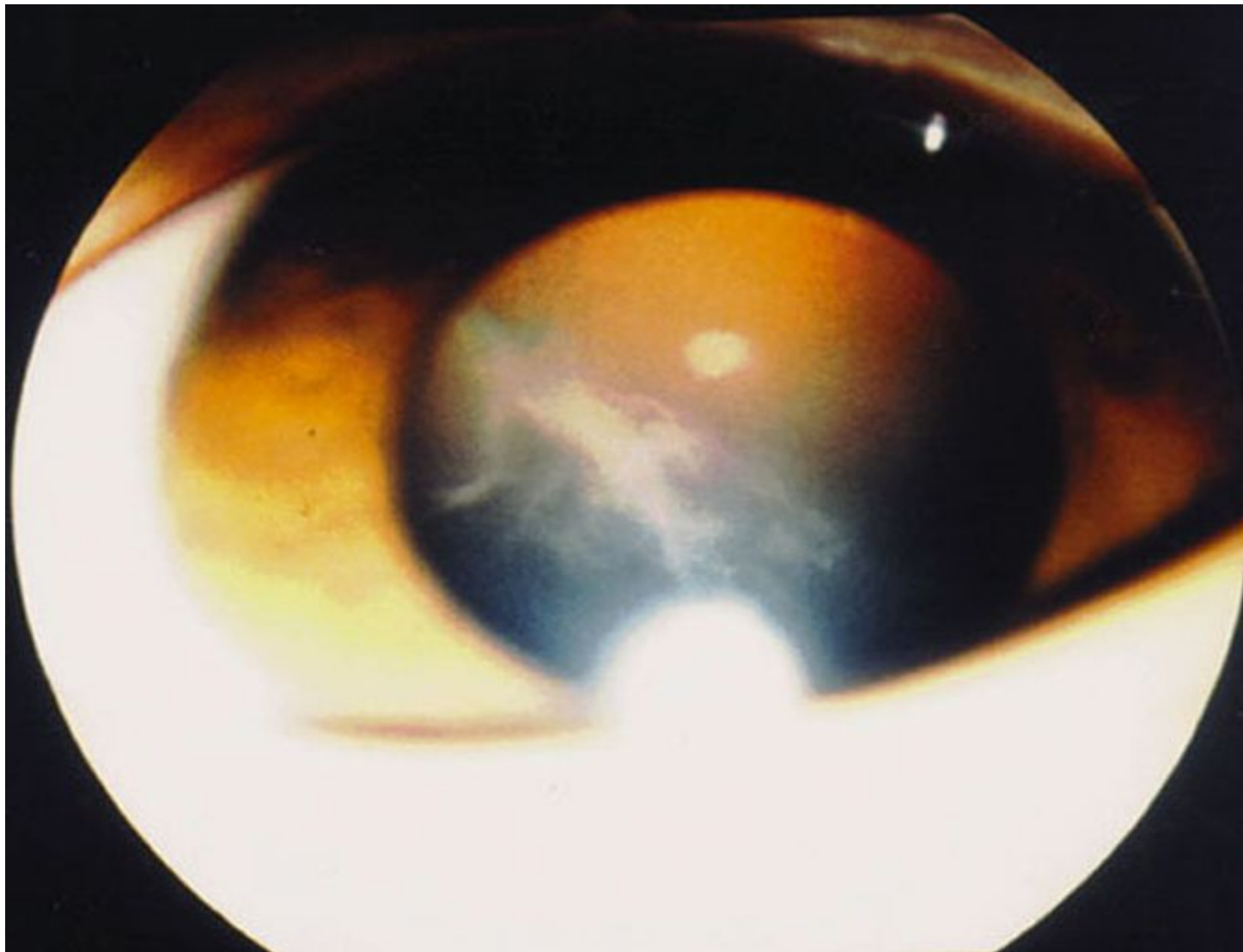
# УВЕИТЫ



# Хориоидит

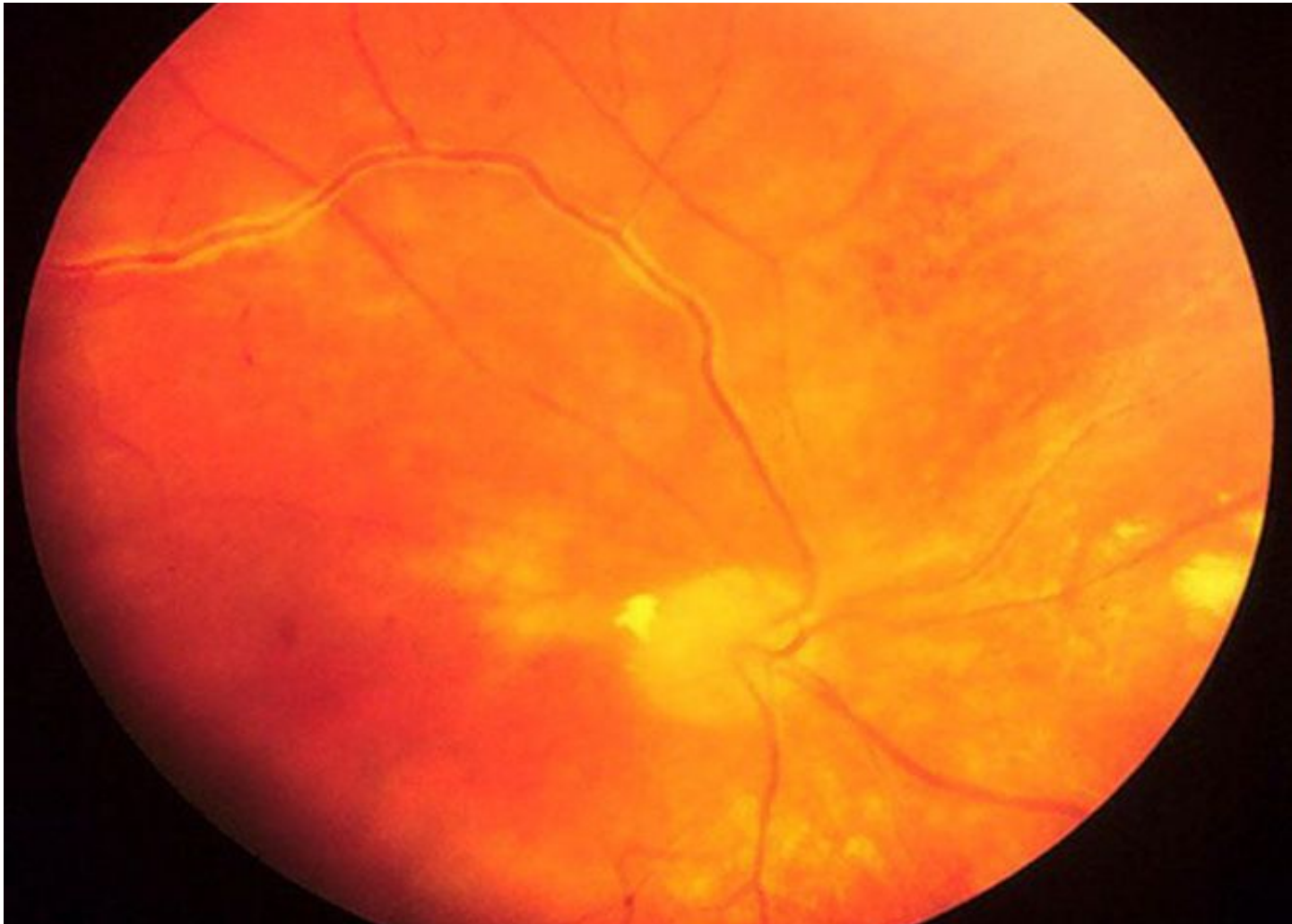


# Помутнения стекловидного тела





# Васкулит сосудов сетчатки (ретиноваскулит)



Орталық жүйке – жүйесі аурулары кезіндегі көру мүшесінің зақымдалуы.

- Акроцефалия
- Синдром Крузона
- Синдром Апера
- Синдром Карпентера
- Синдром Гольденара
- Синдром Тричера – Коллинза