Санкт-Петербургское государственное бюджетное профессиональное образовательное учреждение
«Медицинский колледж им. В. М. Бехтерева»

Анатомо-физиологические особенности эндокринной системы у детей

- *Эндокринная система* является главным регулятором роста и развития организма. К эндокринной системе относятся: гипофиз, эпифиз, щитовидная, поджелудочная, паращитовидные, вилочковая, половые железы, надпочечники. Некоторые эндокринные железы начинают функционировать уже в период эмбрионального развития.

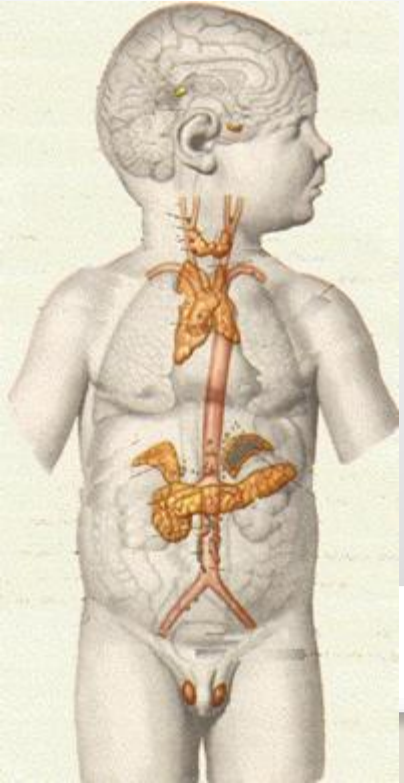

Органогенез большинства эндокринных желез и образование гипоталамического отдела промежуточного мозга начинаются на 5 - 6-й неделе эмбрионального периода. Гормональный синтез происходит после завершения органогенеза, I триместре беременности, участие системы гипоталамус - гипофиз - корковое вещество надпочечников в регулярной деятельности выражено уже во II триместре. К моменту рождения гипофиз обладает отчетливой секреторной активностью

- **Гипофиз (мозговой придаток)**наиболее развит к моменту рождения. Его гистологической особенностью является отсутствие базофильных клеток, функциональной - разносторонность действия.

- **Надпочечники.** У новорожденных они относительно крупнее, чем у взрослых, мозговое вещество в младшем возрасте недоразвито, перестройка и дифференцировка его элементов заканчиваются к 2 годам. Корковое вещество надпочечников вырабатывает более 60 биологически активных веществ и гормонов У новорожденных и грудных детей корковое вещество надпочечников вырабатывает все необходимые для организма кортикостероиды

- **Щитовидная железа.**У новорожденных щитовидная железа имеет незаконченное строение, в последующие месяцы и годы происходит ее формирование и дифференцировка паренхимы. В начальном периоде полового созревания! появляется отчетливая гиперплазия железистой ткани, отмечается некоторое увеличение железы

- **Паращитовидные железы.** У детей раннего возраста паращитовидные железы имеют гистологические особенности (отсутствуют оксифильные клетки, соединительнотканные перегородки между эпителиальными клетками тонкие, не содержат жировой ткани), которые постепенно исчезают к пубертатному возрасту.

- **Вилочковая (зобная) железа (тимус).** Эта железа имеет относительно большую массу у новорожденных и детей младшего возраста, состоит из эпителиальных клеток и значительного количества лимфоцитов, образующих фолликулы. Максимально ее развитие происходит до 2 лет, затем начинается постепенная инволюция, обычно под воздействием заболеваний и стрессовых ситуаций. Считают, что внутриутробно и в первые два года жизни вилочковая железа контролирует рост и развитие ребенка и стимулирует структурное и функциональное совершенствование других эндокринных желез

- **Эпифиз** У детей эпифиз имеет большие размеры, чем у взрослых, и вырабатывает гормоны, влияющие на половой цикл, лактацию, углеводный и водно-электролитный обмены