

# Видеотрансляция операции «Лабиринт IIIВ», протезирования митрального клапана

Хирург: директор  
ННПЦ ССХ им. А.Н. Бакулева МЗ РФ,  
Академик РАН Л.А. Бокерия

**Пациент Н. , 69 лет.**

**Диагноз:**

Приобретенный порок сердца: Недостаточность митрального и трикуспидального клапанов II ст.

Нарушение ритма сердца: Длительно персистирующая форма фибрилляции-трепетания предсердий, тахисистолический вариант.

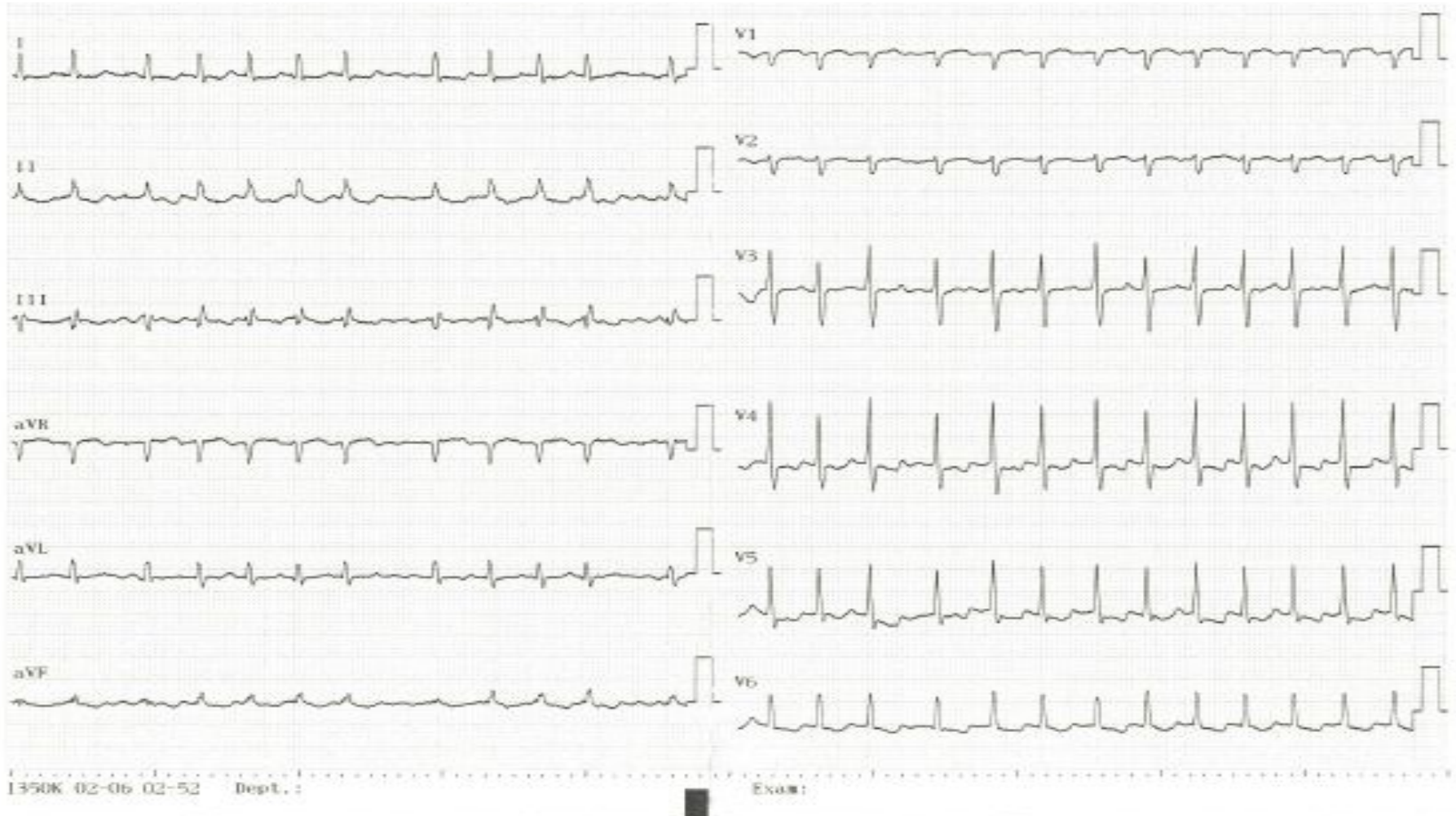Ишемическая болезнь сердца: Стенокардия напряжения 2 ФК. Атриомегалия. НК 2А. ФК II по NYHA.

# Данные анамнеза

- Считает себя больным с 2016 года, когда впервые почувствовал аритмию, сопровождающуюся сильной одышкой и слабостью.
- При обследовании по данным Эхо-КГ диагностирована митральная недостаточность 2 ст, по ЭКГ зарегистрирована фибрилляция предсердий.
- Направлен в ННПЦ ССХ им. А.Н.Бакулева МЗ РФ для консультации, дообследования и решения вопроса о дальнейшей тактике лечения.

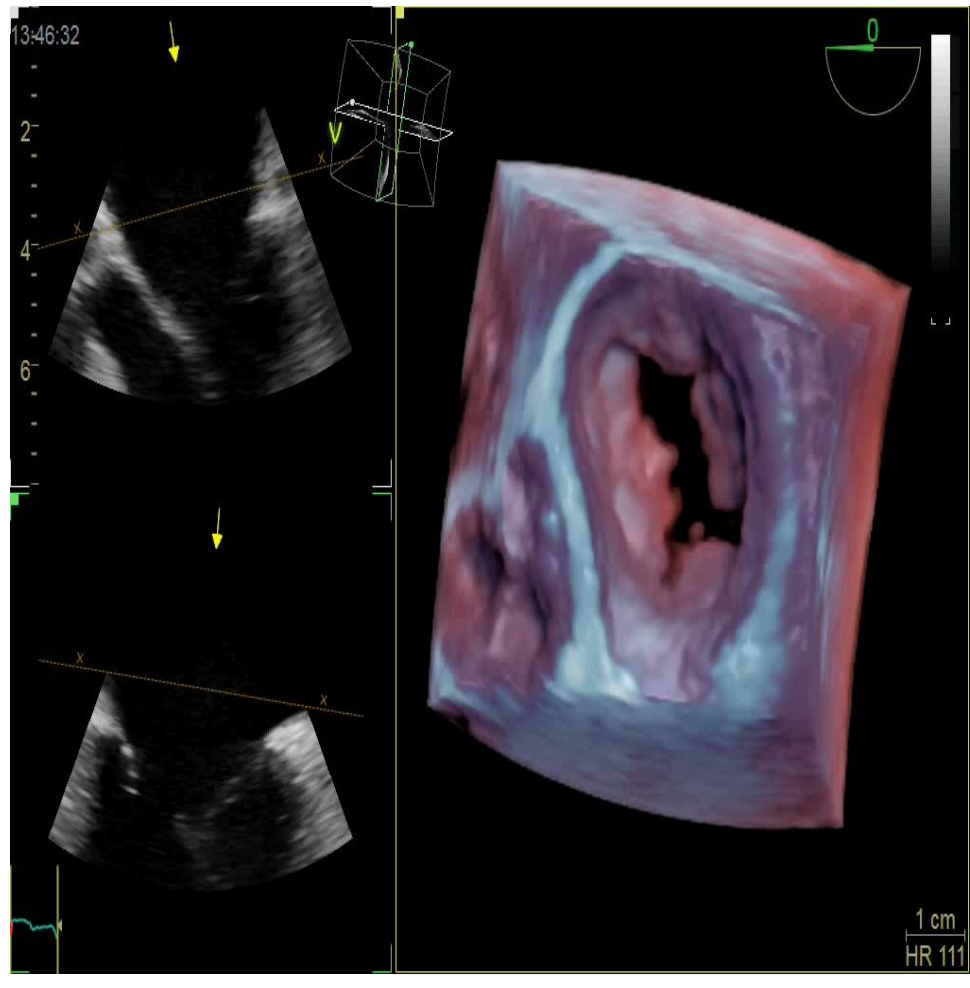
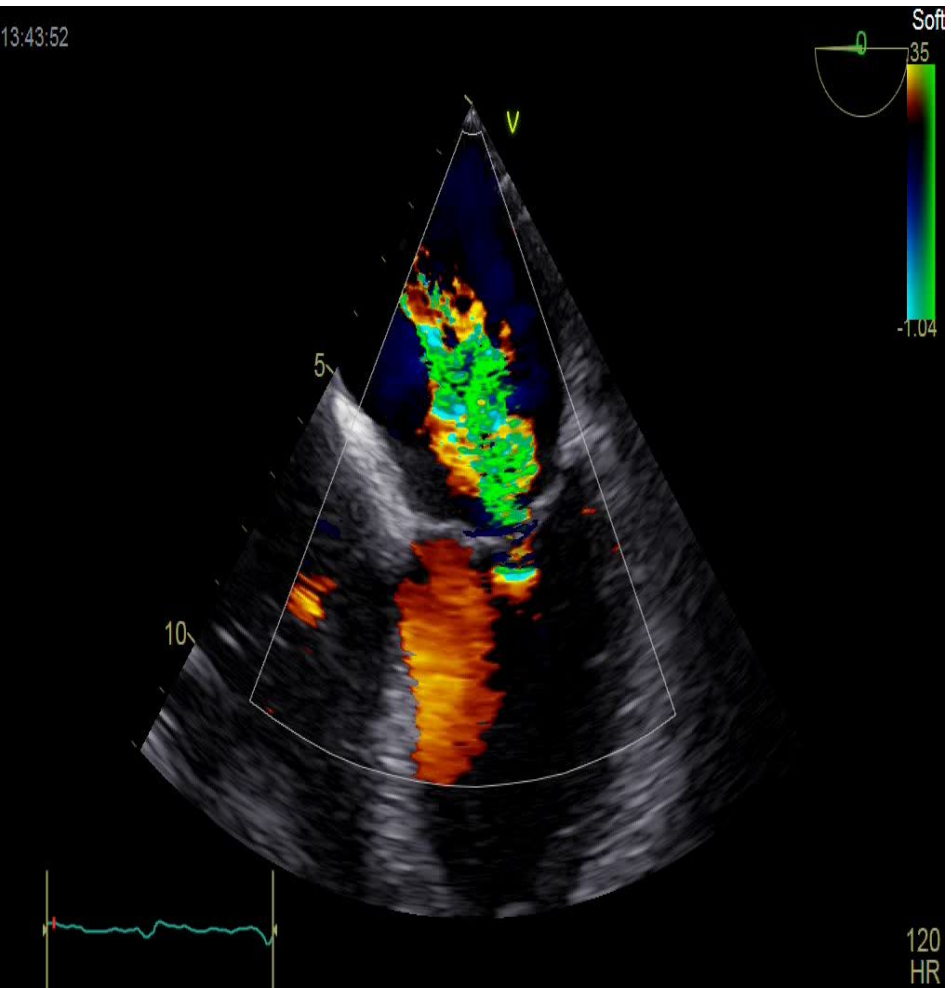
- Электрокардиография:

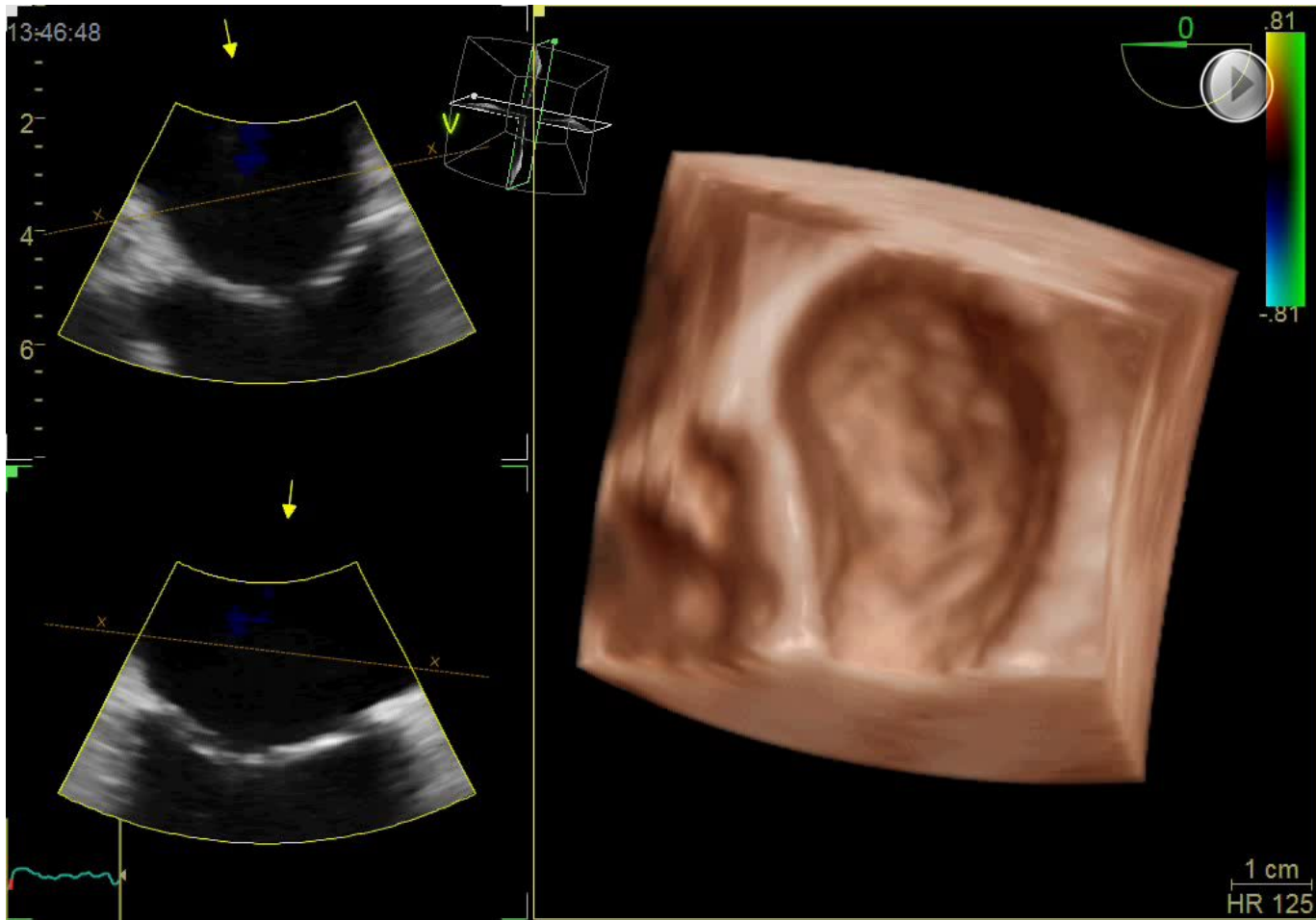
Ритм сердца - фибрилляция предсердий с  
ЧЖС 162 ударов в минуту. QRS 80 мс, QT 360 мс



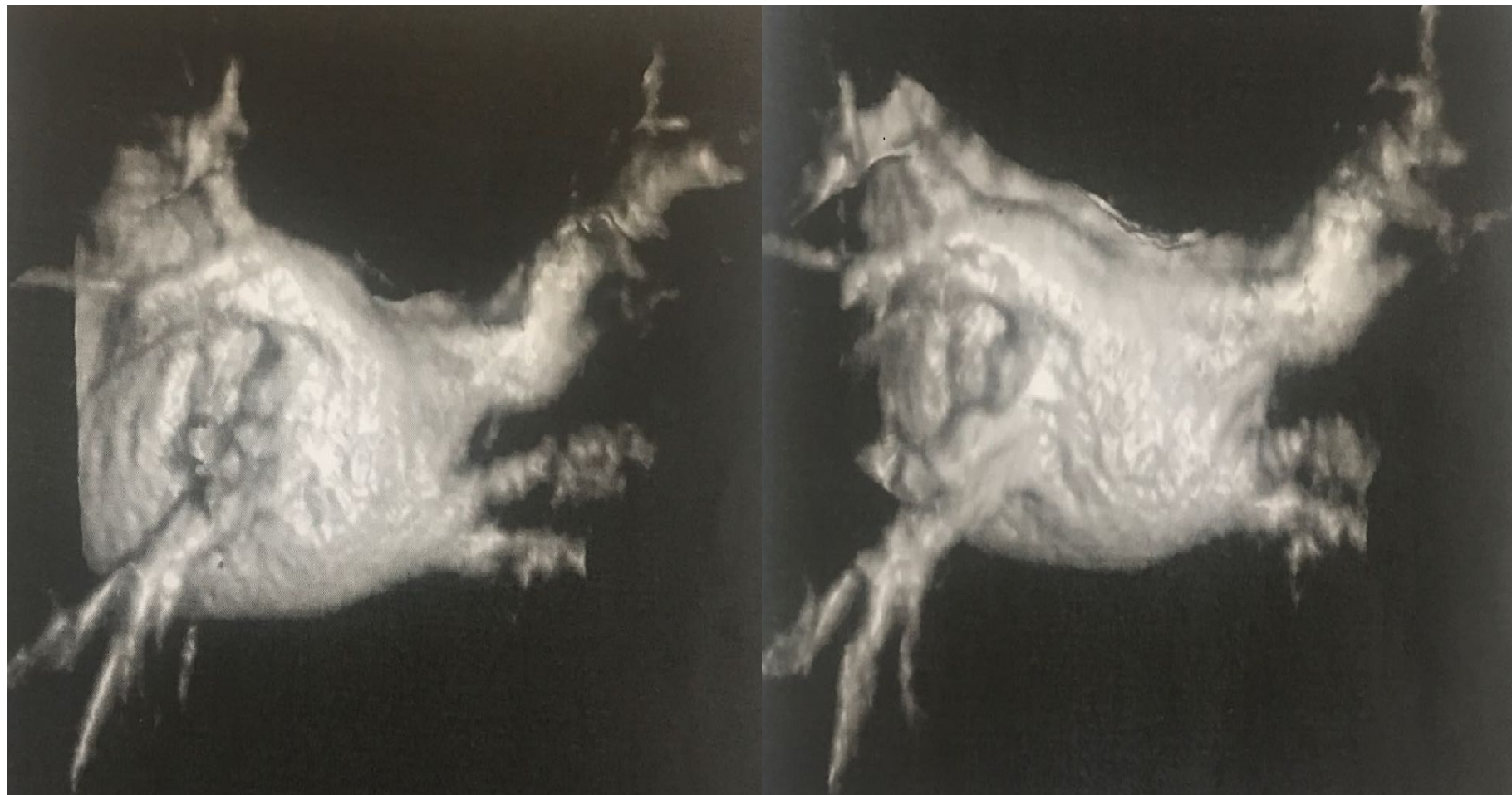
# Эхокардиография

- Левый желудочек: КДО-112 мл, КСО-57 мл, ФВ-48-50%; КСР - 3,70 см; КДР 4,8 см; УО 55
- Левое предсердие: 4,5 x 6,0 см (апикально)
- Митральный клапан: Створки подвижные, ПМС уплотнена по свободному краю. Движение створок разнонаправленное. Фиброзное кольцо 35-37 мм. Степень регургитации=2-3.
- Объем ЛП 124 мл.



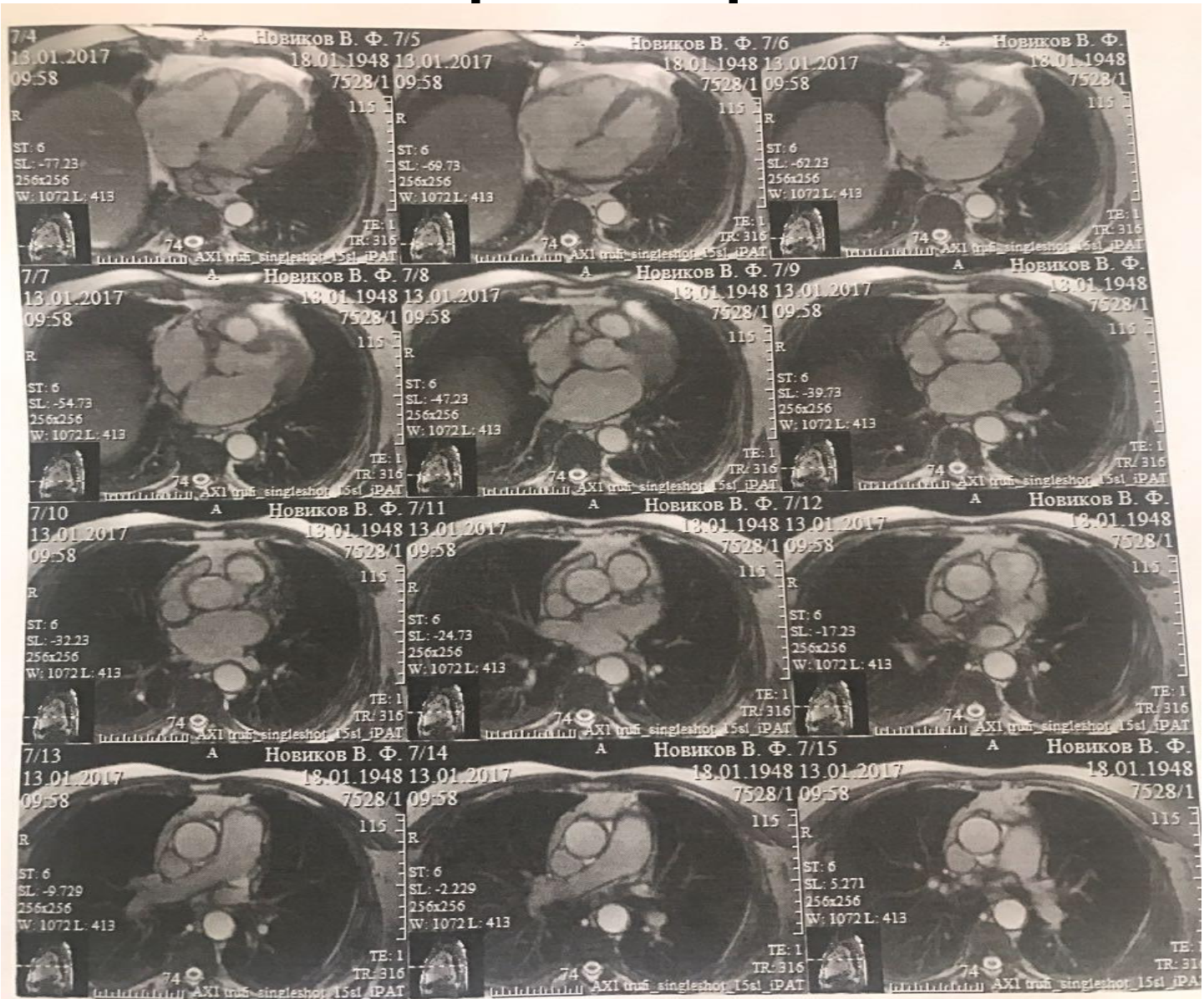


# МРТ с контрастированием





# MPT с контрастированием



Планируется выполнение  
криомодификации операции «Лабиринт  
IIIВ», протезирования митрального  
клапана