ВИЗУАЛИЗАЦИЯ ПРИ ПРОВЕДЕНИИ КАТЕТЕРИЗАЦИИ ЦЕНТРАЛЬНЫХ ВЕН И АРТЕРИЙ С ПОМОЩЬЮ УЛЬТРАЗВУКА

Катетеризация сосудов

Показания к центральному венозному доступу

- Для проведения массивной инфузионно-трансфузионной терапии.
- Высокая вязкость вводимых жидкостей (например, парентеральное питание).
- В тех случаях, когда необходим частый или длительный доступ к венам (регулярный забор крови для анализов – несколько раз в день).
- Многокомпонентная терапия или несовместимые медицинские препараты.
- Проведение сердечно-легочной реанимации.
- Воспаление и склероз периферических вен.

Показания

(по Halderman F. Selecting a vascular access device. Nursing. 2000)

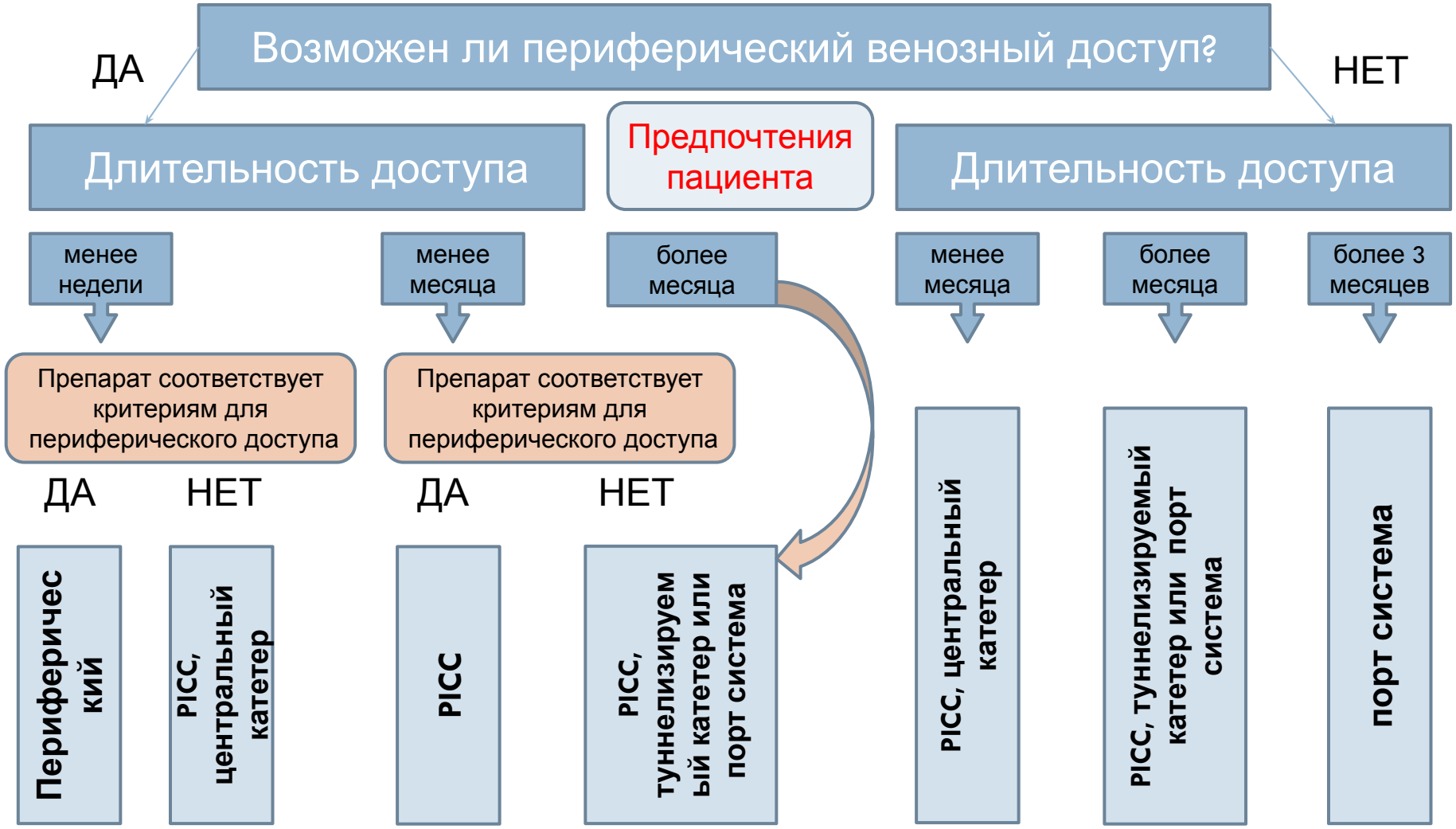

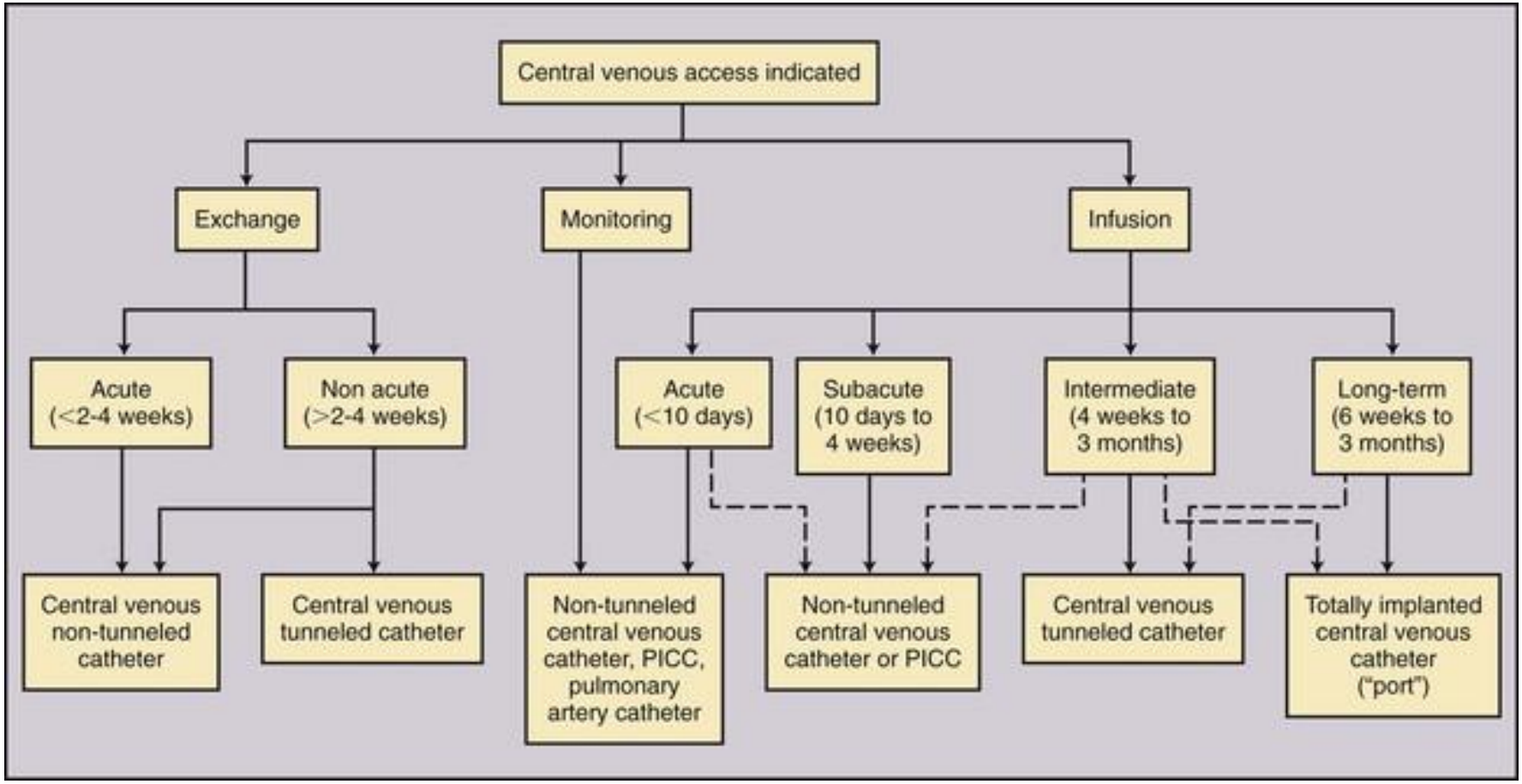
Central venous access indicated
Exchange
Monitoring
Infusion
Acute (<2-4 weeks)
Non acute (>2-4 weeks)
Acute (<10 days)
Subacute (10 days to 4 weeks)
Intermediate (4 weeks to 3 months)
Long-term (6 weeks to 3 months)
Central venous non-tunneled catheter
Central venous tunneled catheter
Non-tunneled central venous catheter, PICC, pulmonary artery catheter
Non-tunneled central venous catheter or PICC
Central venous tunneled catheter
Totally implanted central venous catheter ("port")

Сроки эксплуатации

- **Периферическая венепункция**
  Короткий срок эксплуатации – 3-4 дня.

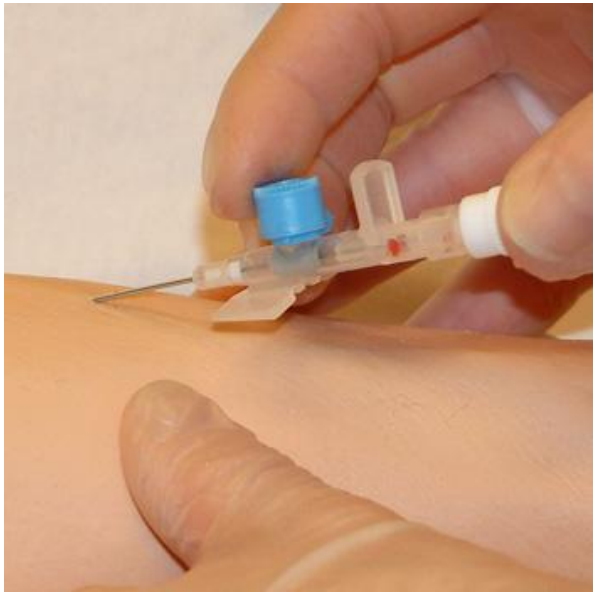

Сроки эксплуатации

- **Периферически-вводимый центральный венозный катетер (PICC)**
  Короткий или средне продолжительный перие[illegible]ии – до 3 [illegible]

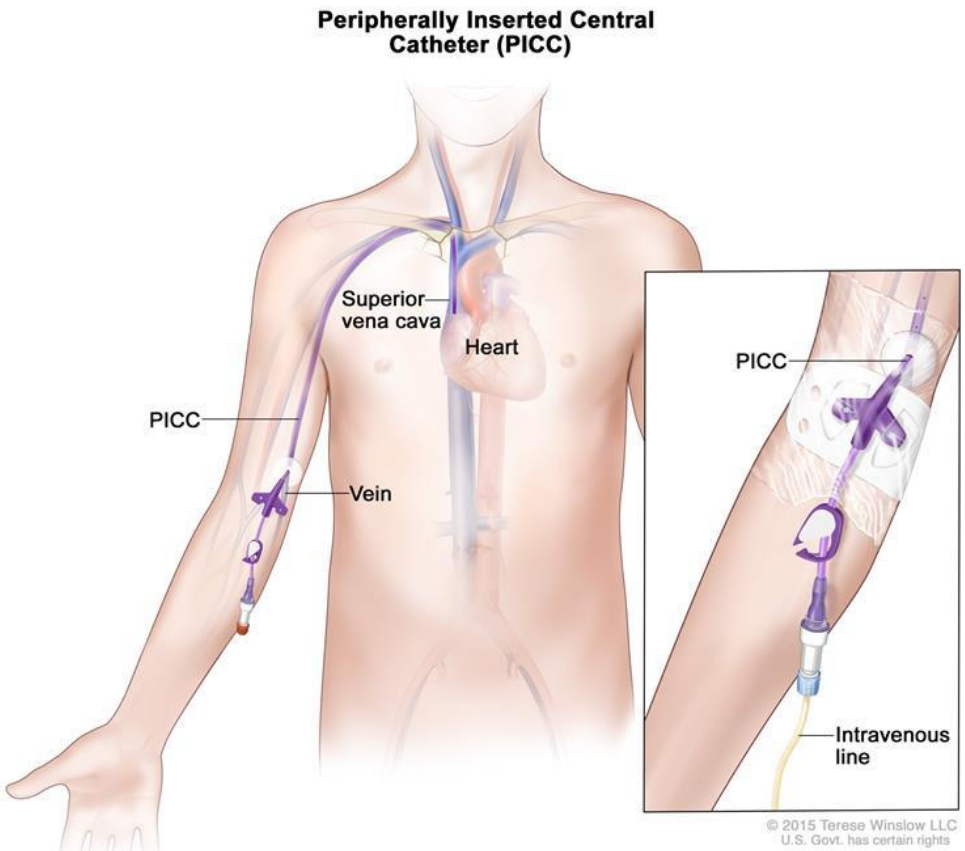

Сроки эксплуатации

- **Центральный венозный доступ**
  Центральный венозный катетер (ЦВК) – 1 месяц эксплуатации.

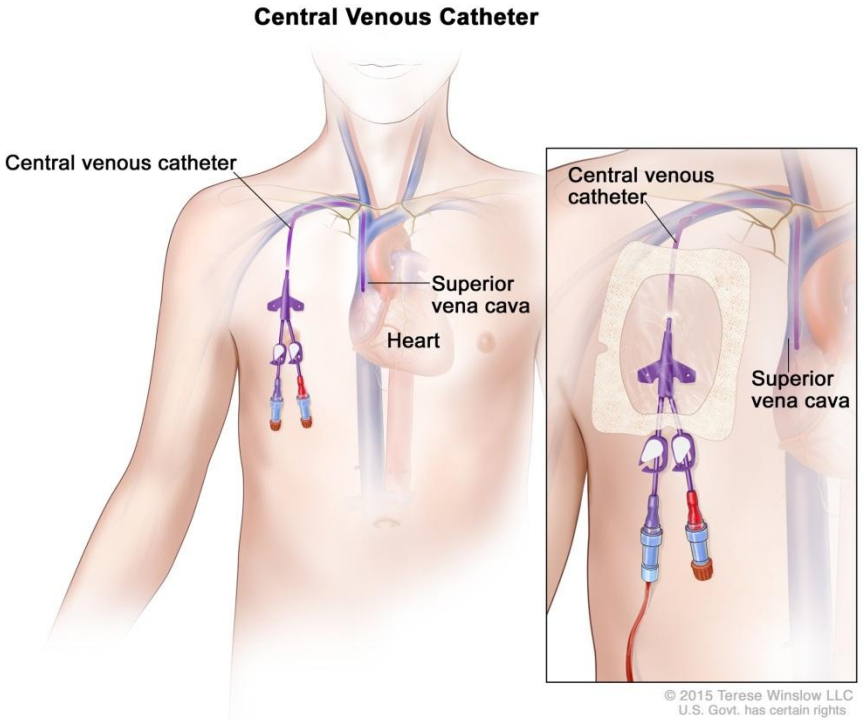

Сроки эксплуатации

- **Центральный венозный доступ**
  Туннелированные катетеры – 2-3 месяца эксплуатации

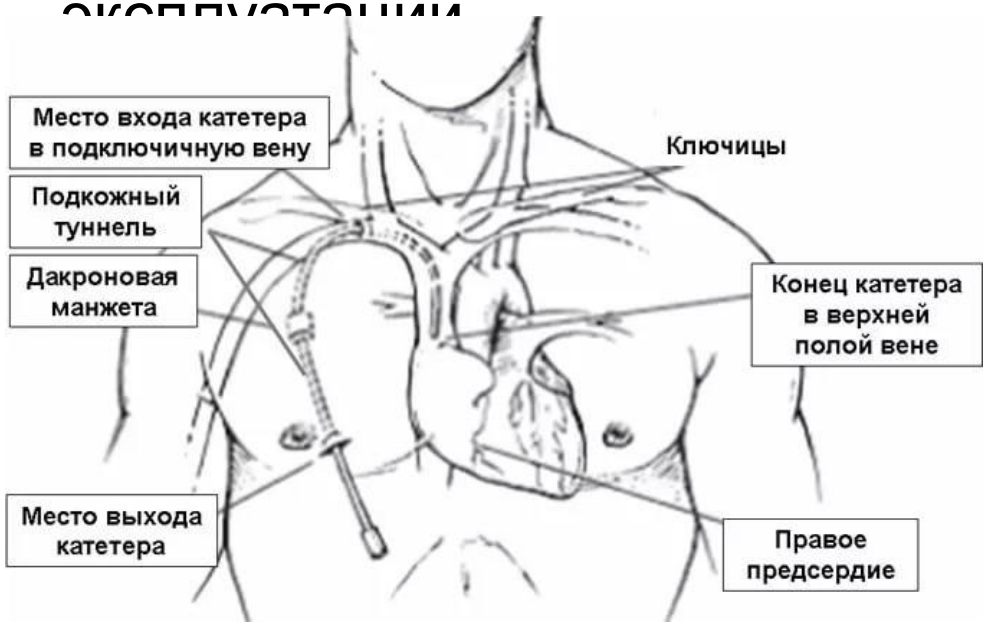

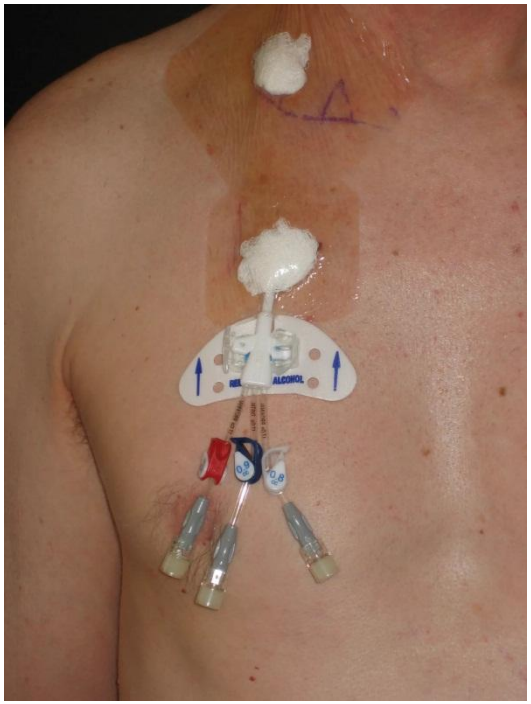

Сроки эксплуатации

- **Центральный венозный доступ**
  Порт-системы – от 4-6 месяцев и более (годы) эксплуатации.

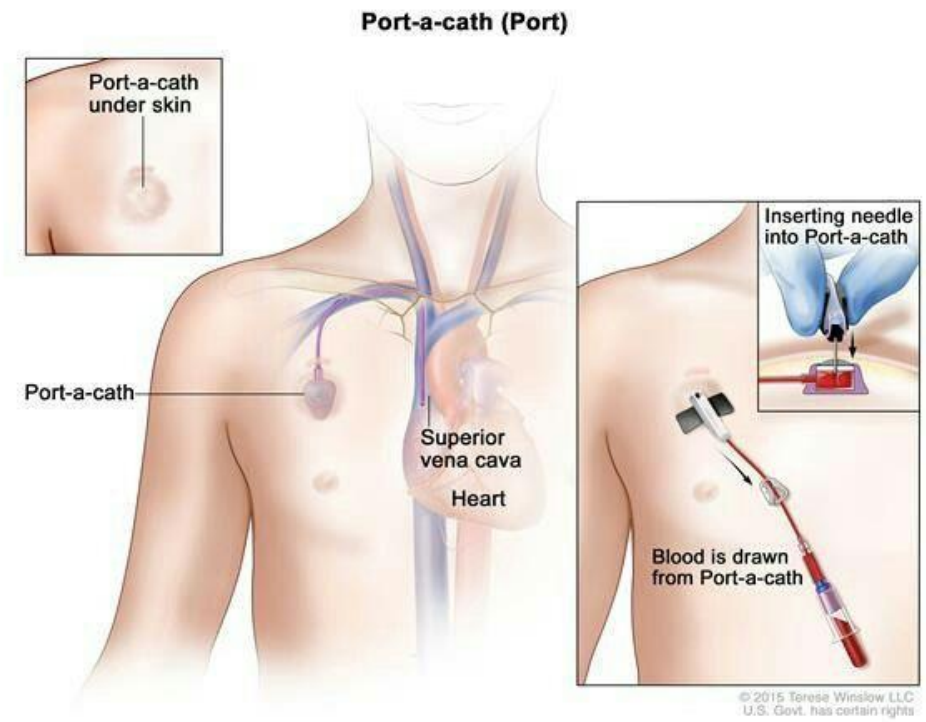

Сроки эксплуатации

- **Центральный венозный доступ**
  Порт-системы – от 4-6 месяцев и более (годы) эксплуатации.

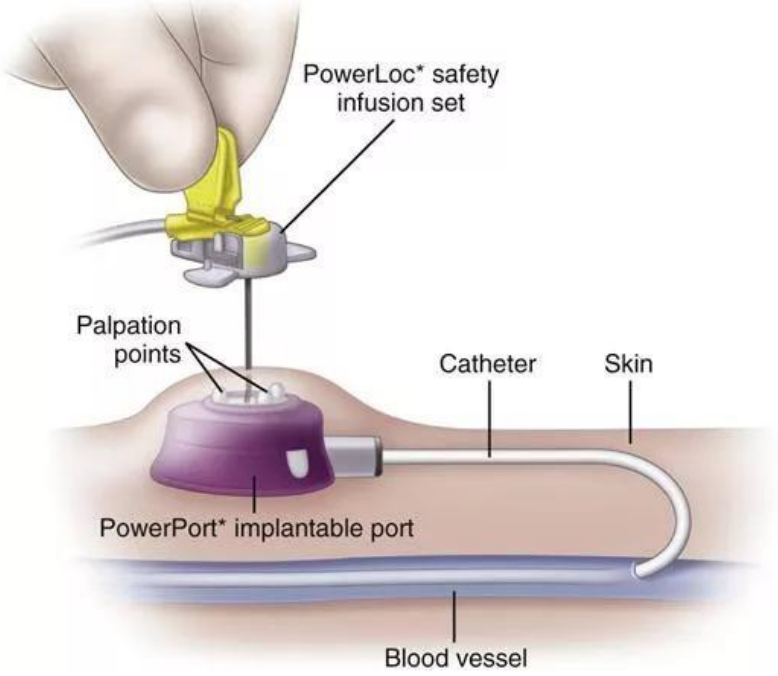

Осложнения

- Механические осложнения (пункция артерии, гематома, кровотечение, пункция плевральной полости и т.п.)
- Катетер-ассоциированная инфекция
- Тромботические осложнения

Причины возникновения механических осложнений

- Ожирение
- Анатомические особенности
- Деформации скелета – выраженный сколиоз, контрактуры верхних конечностей, шеи
- Предшествующее хирургическое лечение в зоне планируемой пункции
- Предшествующая неоднократная катетеризация
- Неспособность к сотрудничеству

Ориентиры



- Процедура катетеризации магистральных сосудов сегодня не является безопасной, так как она может стать причиной летальных осложнений

Toress G.F., Mier G.M. Incident of mechanical complications during placement of intravascular access devices for the administration of parenteral nutrition // Cirugiano General.-2008.-Vol.30.- №2.-C.78-83

- Частота успешных катетеризаций бедренной вены достигает 80-92%, но при этом количество механических осложнений (пункция бедренной артерии, гематома, кровотечение) выше таковой для подключичной вены и внутренней яремной вены и достигает 31,8%
- Бедренная вена не пригодна для длительного использования, т.к. высока вероятность присоединения катетер-ассоциированной инфекции и развития тромботических осложнений

Pediatr Crit Care Med 2001

Центральный венозный доступ
Анатомические ориентиры

	Подключичная вена		Внутренняя яремная вена			
Доступ	**Под-ключичный**	**Над-ключичный**	**Передний**	**Средний**	**Задний**	**Бедренная вена**
Положение пациента	Тренделенбург, голова повернута в противоположную сторону от катетеризации					На спине, бедро ротировано кнаружи
Точка вкола	На 2 см ниже ключицы от точки между наружной и средней 3-ью ключицы	Над ключицой около прикрепления к ней кивательной мышцы	По переднему краю кивательной мышце на середине расстояния между углом нижней челюстью и ключицой	Верхушка треугольника между ножками кивательной мышцы	По заднему краю кивательной мышце на середине расстояния между углом нижней челюсти и ключицей	Под паховой связкой на границе средней и внутренней трети медиальней от пульсации бедренной артерии
Направление иглы	Под ключицу на вырезку рукоятки грудины	Под углом в 45^0 к противоположному соску	Под углом 30^0-45^0 по направлению к соску своей стороны	Под углом в 30^0-45^0 к соску на стороне катетеризации	Под углом 30^0 по направлению к грудине	Под углом в 30^0-45^0 по направлению к пупку

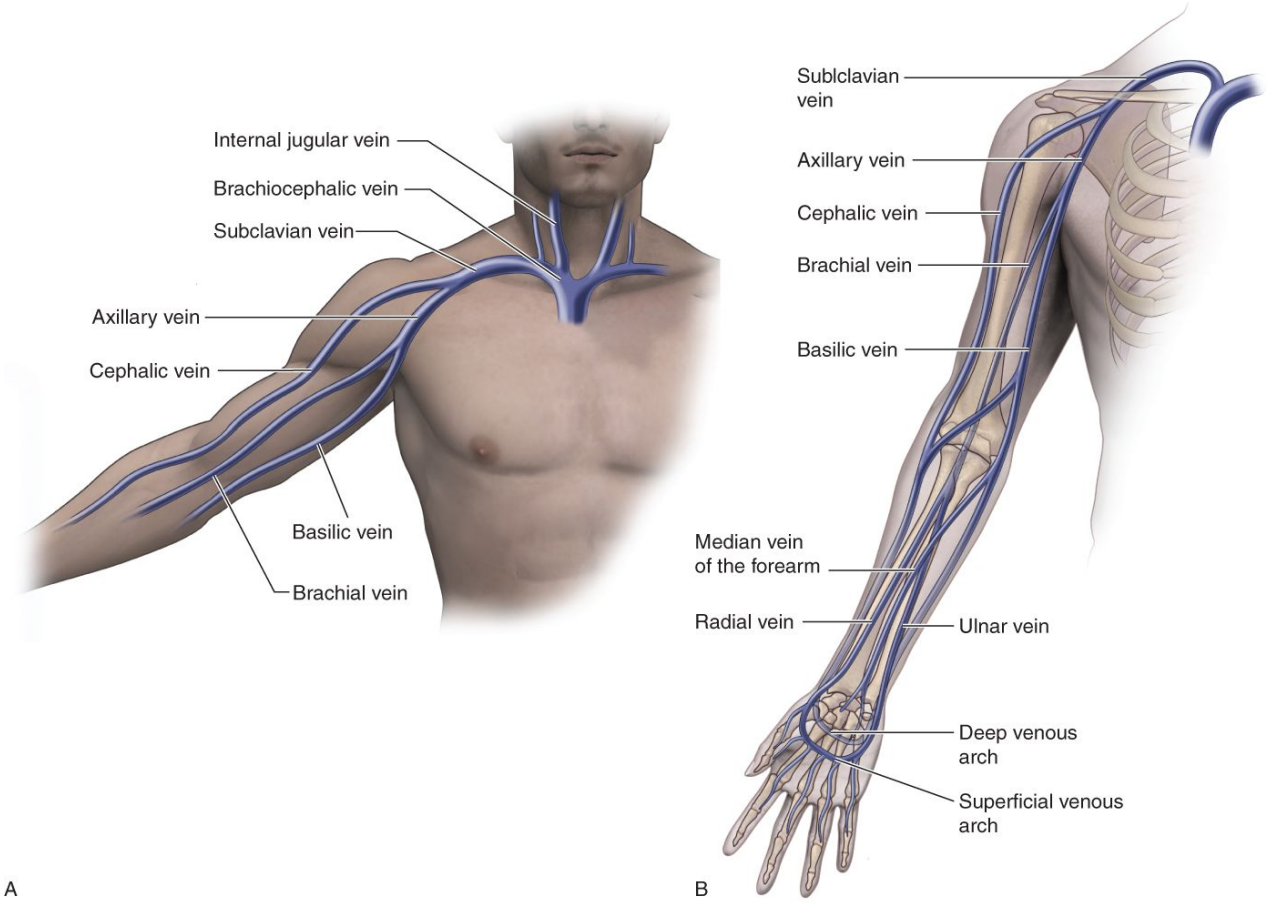

Source: Ma OJ, Mateer JR, Reardon RF, Joing SA: *Ma and Mateer's Emergency Ultrasound, Third Edition:* www.accessemergencymedicine.com
Copyright © The McGraw-Hill Companies, Inc. All rights reserved.

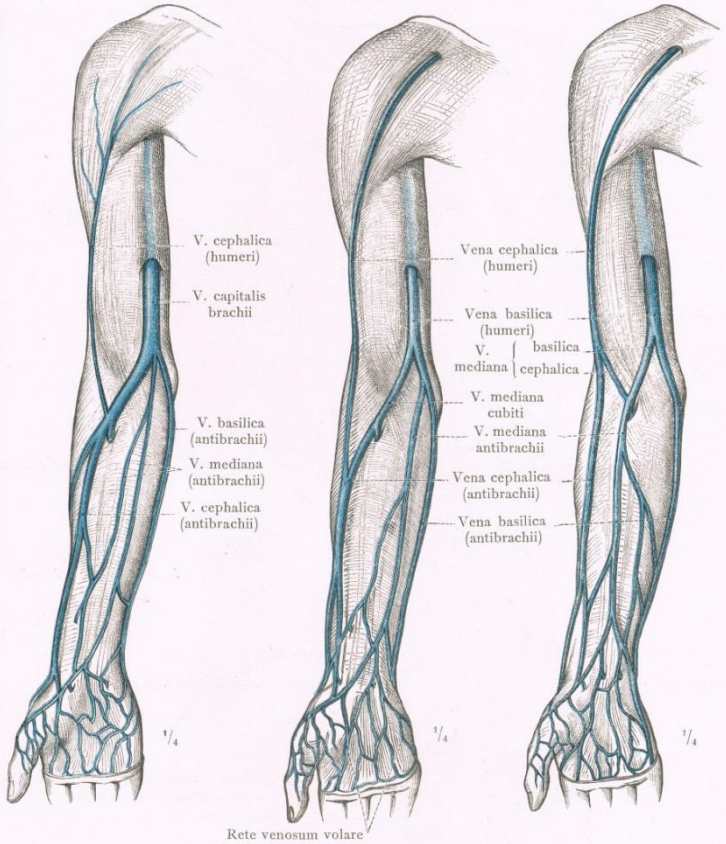

Fig. 1090. Die häufigsten Varianten der Hauptvene des Armes, V. capitalis brachii *(K. v. Bardeleben)*, und ihrer Kollateralbahnen.

Brass P, Hellmich M, Kolodziej L, Schick G, Smith AF. **Ultrasound guidance versus anatomical landmarks for internal jugular vein catheterization.** First published: 9 January 2015 Editorial Group: Cochrane Anaesthesia, Critical and Emergency Care Group DOI: 10.1002/14651858.CD006962.pub2

Cochrane Library

Cochrane Database of Systematic Reviews

Ultrasound guidance versus anatomical landmarks for internal jugular vein catheterization (Review)

Анализ 35 исследований, включавших более 5100 пациентов

Взрослые / дети

Использование 2D УЗ позволило:

1. Снизить общую частоту осложнений **(- 71%)**
2. Снизить частоту непреднамеренной пункции артерии **(- 72%)**
3. Повысить частоту успешных катетеризаций с 1 попытки **(+ 57%)**
4. Снизить время катетеризации

Заключение: Применение 2D ультразвуковой навигации при катетеризации сосудов более эффективно и безопасно, чем использование анатомических ориентиров

Клинические рекомендации ФАР

Катетеризация сосудов под контролем ультразвука

2015 год

Рабочая группа:
Лахин Р.Е., Заболотский Д.В., Теплых Б.А.

Клинические рекомендации ФАР

- **Клинические рекомендации по проведению катетеризации подключичной и других центральных вен**

- **2019 год**

- Рабочая группа:

Сумин С.А., Кузьков В.В., Горбачев В.И. Шаповалов К.Г.

1. Общие принципы катетеризации сосудов с помощью ультразвука.

- Хотя процедура катетеризации центральных сосудов выполняется часто и является неотъемлемой частью медицинского обучения и практики, она может сопровождаться рядом с осложнений.
- В зависимости от характеристики пациентов, ориентировочный метод сосудистой катетеризации связан с 60-95% успеха.
- В 2003 г. в Соединенных Штатах отмечено проведение более 5 миллионов катетеризаций центральных вен, при этом частота механических осложнений колебалась от 5% до 19%.

1. Общие принципы катетеризации сосудов с помощью ультразвука.

- Наиболее частыми осложнениями катетеризации внутренних яремных вен являются попадание в артерию и гематома.
- Наиболее распространенным осложнением катетеризации подключичной вены является пневмоторакс.
- Частота механических осложнений возрастает в шесть раз, когда выполняется более чем три попытки одним и тем же оператором.

1. Общие принципы катетеризации сосудов с помощью ультразвука.

Рекомендации	**Категория**	**Уровень**
Использование ультразвука до или во время катетеризации сосудов повышает вероятность успеха с первой попытки и уменьшает частоту осложнений	A	I
После выполнения двух неудачных попыток пункции сосуда одним и тем же оператором следующую попытку, когда это возможно, необходимо выполнить под контролем ультразвука.	A	II

1.1. Принципы визуализации тканей, определения местоположения иглы и катетера с помощью ультразвука

- Методы, используемые для ультразвуковой визуализации сосудистых структур и окружающей анатомии, включают серошкальное двухмерное (2D) изображение, цветовую и спектральную допплерографию.
- Оператору необходимо иметь представление об ориентации датчика, изображении на дисплее, физике ультразвука, механизме генерации изображения, артефактах и уметь интерпретировать 2D изображения просвета сосуда и окружающих структур.
- Этот метод также требует приобретения необходимых навыков в проведении манипуляций иглой и датчиком, руководствуясь изображением на дисплее.

1.1. Принципы визуализации тканей, определения местоположения иглы и катетера с помощью ультразвука

- Дополнительное использование цветового допплеровского картирования, подтверждающее наличие и направление потока крови, требует понимания механизмов и недостатков анализа и отображения цветового допплера.
- Двухмерное изображение нужного сосуда обычно отображается либо по длинной оси (long axis (LAX)), либо по короткой оси (short axis (SAX)), у каждого метода есть свои преимущества и недостатки при проведении иглы под нужным углом и на нужную глубину.

1.1. Принципы визуализации тканей, определения местоположения иглы и катетера с помощью ультразвука

Изображение в SAX обзоре позволяет одновременно визуализировать срез тела иглы и окружающие анатомические структуры, однако данная проекция не отображает всю длину иглы и не обеспечивает в ходе проведения манипуляции понимания глубины введения.

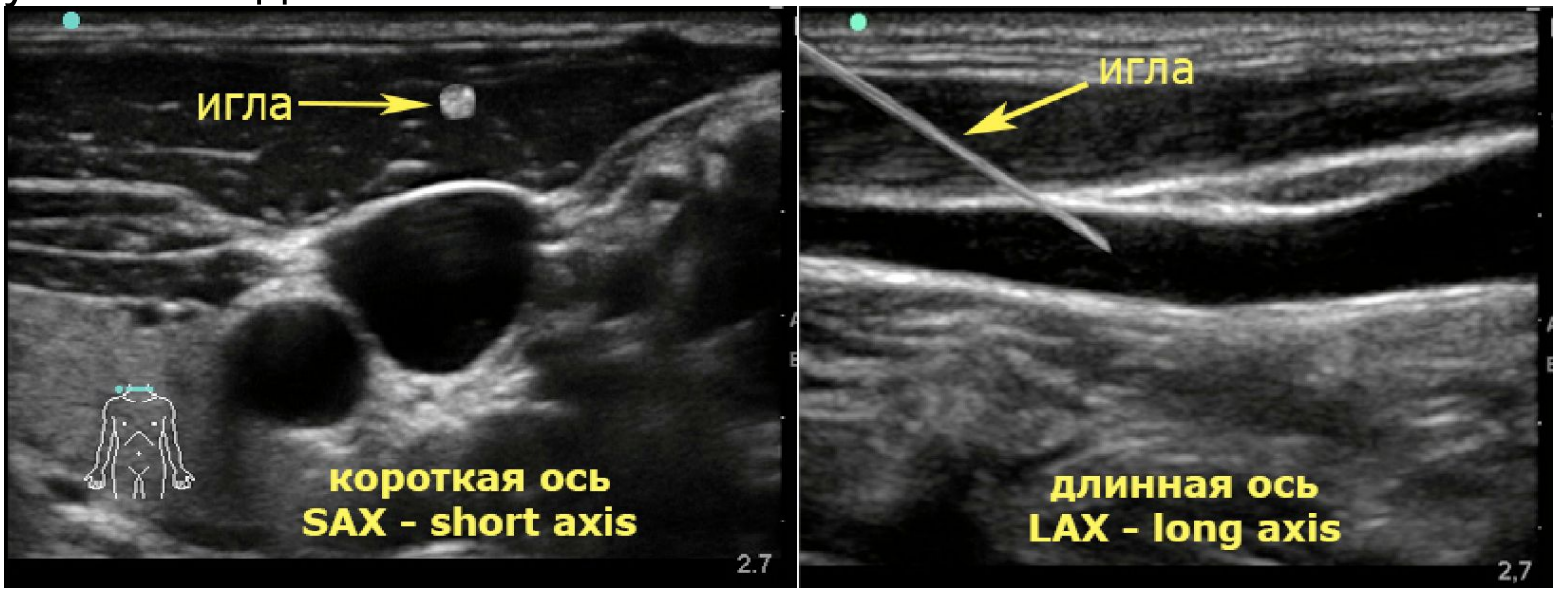

Изображение сосудов и визуализация иглы по короткой оси (short axis (SAX), либо по длинной оси (long axis (LAX)).

1.1. Принципы визуализации тканей, определения местоположения иглы и катетера с помощью ультразвука

Катетеризация под контролем ультразвука в LAX обзоре дает возможность визуализировать всю иглу и глубину введения, и тем самым позволяет учитывать анатомические вариации по ходу прохождения иглы по мере того как игла продвигается глубже в пределах участка сосудистого доступа.

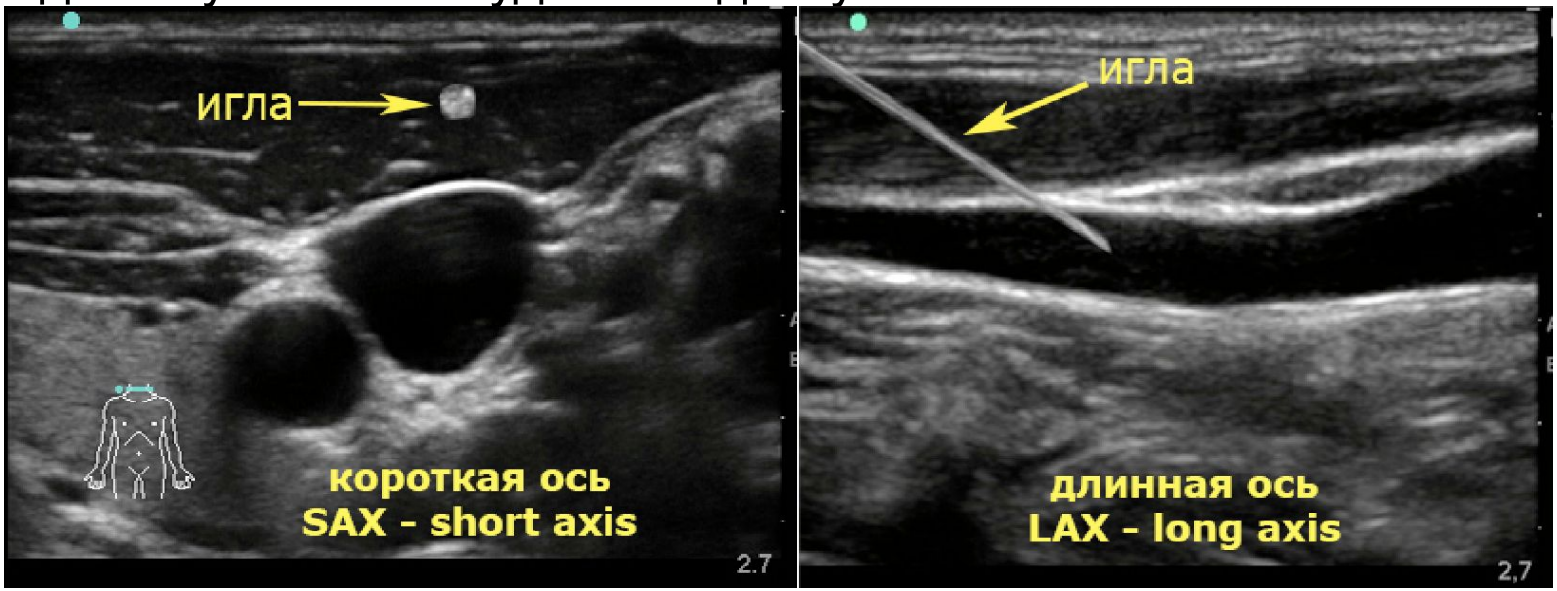

Изображение сосудов и визуализация иглы по короткой оси (short axis (SAX), либо по длинной оси (long axis (LAX)).

1.1. Принципы визуализации тканей, определения местоположения иглы и катетера с помощью ультразвука.

Ультразвуковой аппарат, используемый для катетеризации сосудов должен обладать следующими режимами визуализации:

- серошкальным двухмерным,
- цветовым допплеровским картированием,
- спектральным допплером.

1.1. Принципы визуализации тканей, определения местоположения иглы и катетера с помощью ультразвука.

- Применяются линейные высокочастотные (>7 MHz) ультразвуковые датчики, так как обеспечивают лучшее разрешение поверхностных структур в непосредственной близости от поверхности кожи.

1.1. Принципы визуализации тканей, определения местоположения иглы и катетера с помощью ультразвука.

- Сторона маркировки на датчике соответствует значку на экране (по умолчанию – левый верхний угол).
- Эта маркировка может быть малопонятной, особенно при помещении датчика в чехол для создания стерильности.
- Простым приемом определения стороны датчика является создание небольшого внешнего давления с одной стороны датчика.

1.1. Принципы визуализации тканей, определения местоположения иглы и катетера с помощью ультразвука.

- Для выполнения манипуляции важно правильно ориентировать датчик.
- Ультразвуковой датчик удерживают так, чтобы каждая часть экрана отображала ипсилатеральные структуры.
- Ипсилатеральное положение ориентирует датчик так, чтобы правая половина экрана соответствовала правой стороне больного, а левая половина экрана – левой стороне больного.

1.1. Принципы визуализации тканей, определения местоположения иглы и катетера с помощью ультразвука.

- Это облегчает проведение манипуляций под прямым визуальным контролем, поскольку при ипсилатеральном положении датчика отклонение иглы вправо приведет ее визуальному смещению на экране монитора вправо, при отклонении иглы влево – игла на экране также сместится влево.

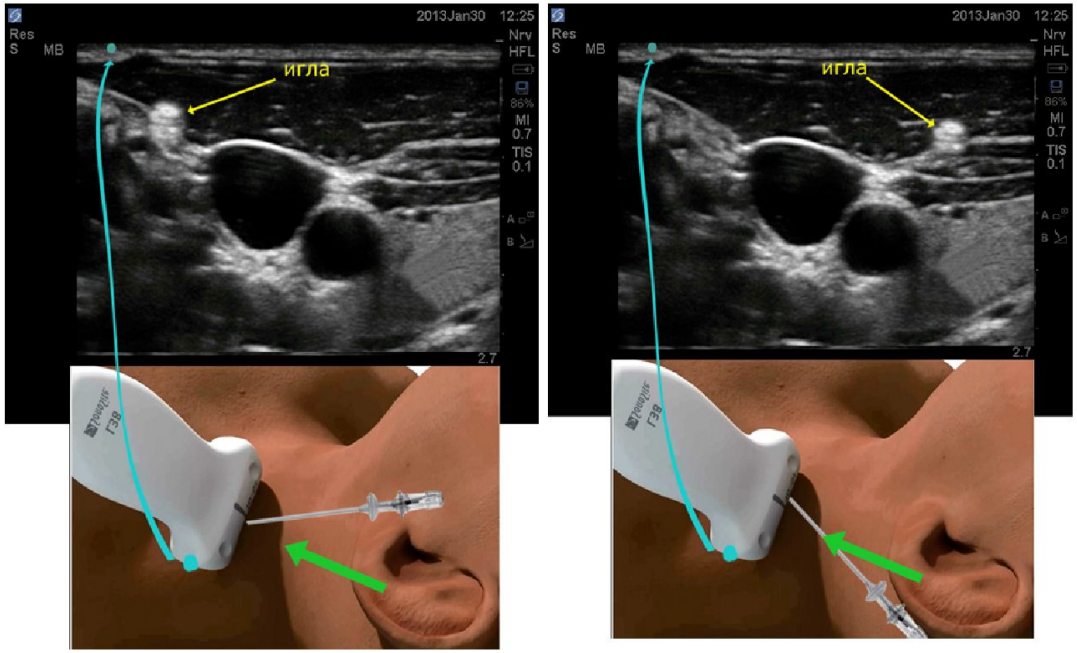

1.1. Принципы визуализации тканей, определения местоположения иглы и катетера с помощью ультразвука.

- При контралатеральном позиционировании датчика левая часть экрана отображает структуры, относящиеся к правой стороне пациента, а правая к левой.
- При этом отклонение иглы вправо приведет ее визуальному смещению на экране монитора влево, а при отклонении иглы влево – игла на экране сместиться вправо.

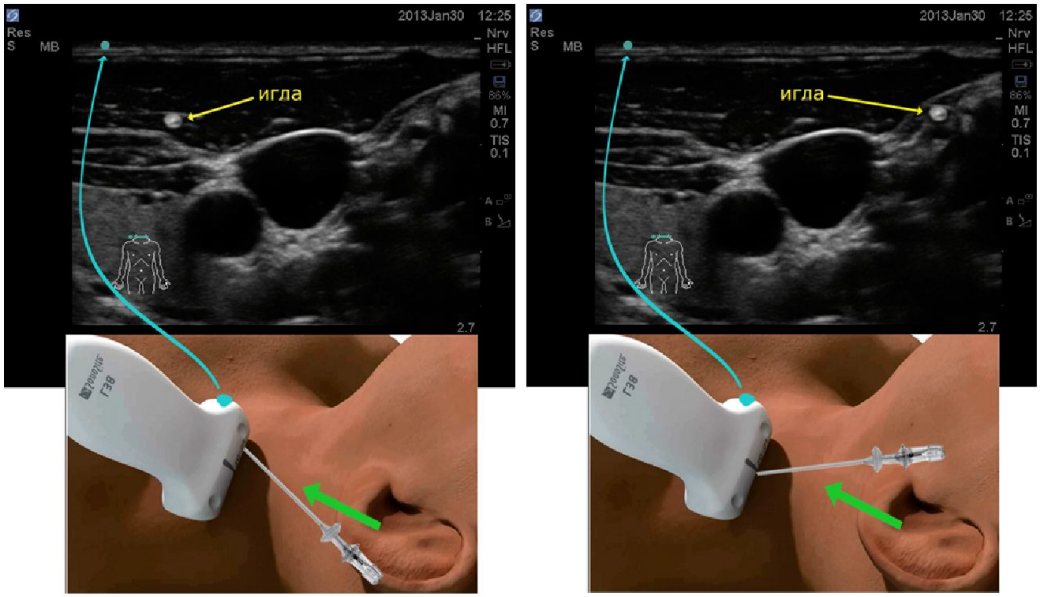

1.2. Режим реального времени и статичным режим изображения.

- Ультразвуковой контроль для обеспечения сосудистого доступа наиболее эффективен при его использовании в режиме реального времени (во время продвижения иглы).
- Иглу визуализируют на дисплее, направляют к целевому сосуду и продвигают на соответствующую глубину.

1.2. Режим реального времени и статичным режим изображения.

- Статическая ультразвуковая визуализация использует ультразвук для идентификации места ввода иглы в кожу над сосудом.
- Под контролем ультразвука производит разметку на коже для дальнейшей катетеризации вслепую.
- Как статическое, так и УЗИ в реальном времени превосходит традиционный подход, руководствующийся ориентирами.

1.2. Режим реального времени и статичный режим изображения.

- Катетеризацию под ультразвуковым контролем в реальном времени обычно может выполнять один или два оператора.
- Если катетеризацию выполняет один оператор, то одной рукой он держит датчик, а другой (доминирующей) рукой управляет иглой.
- Визуально успешную пункцию подтверждают аспирацией крови, датчик откладывают в сторону и проводят традиционную катетеризацию вены.
- Если катетеризацию осуществляют двое, то один выполняет УЗИ навигацию области центральной вены в режиме реального времени, а другой - катетеризацию.

1.3. Идентификация сосудов.

Основными различиями вены от артерии на ультразвуковом 2D изображении являются неправильная форма вены (артерия как правило круглая), стенки артерии более толстые, но главным отличием является признак сжимаемости вены при небольшом внешнем поверхностном надавливании.

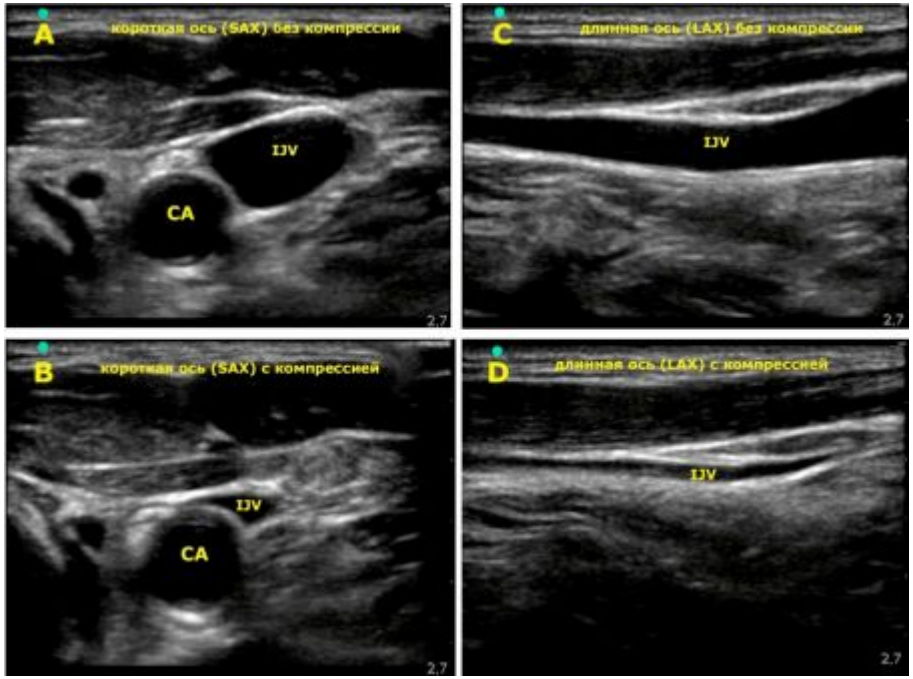

Идентификация сосудов.
Internal jugular vein (IJV) и carotid artery (CA) в SAX и LAX ориентации.
Небольшое внешнее давление сжимает овальную вену, но не сжимает круглую артерию.

1.3. Идентификация сосудов.

Отсутствие сжимаемости вены свидетельствует о наличии тромба.
Включение допплера помогает отличить вену от артерии.

Идентификации сосудов с помощью цветового допплера.
Артериальный кровоток виден только в систолу.
Венозный кровоток виден в систоле и в диастоле.
FA – femoral artery, FV - femoral vein

1.3. Идентификация сосудов.

- Необходимо помнить, что цвет не определяет характер кровотока (венозный или артериальный), а зависит от направления потока (от датчика или к датчику).
- По умолчанию аппарат красным цветом маркирует поток крови, направленный к датчику, а синим – от датчика.

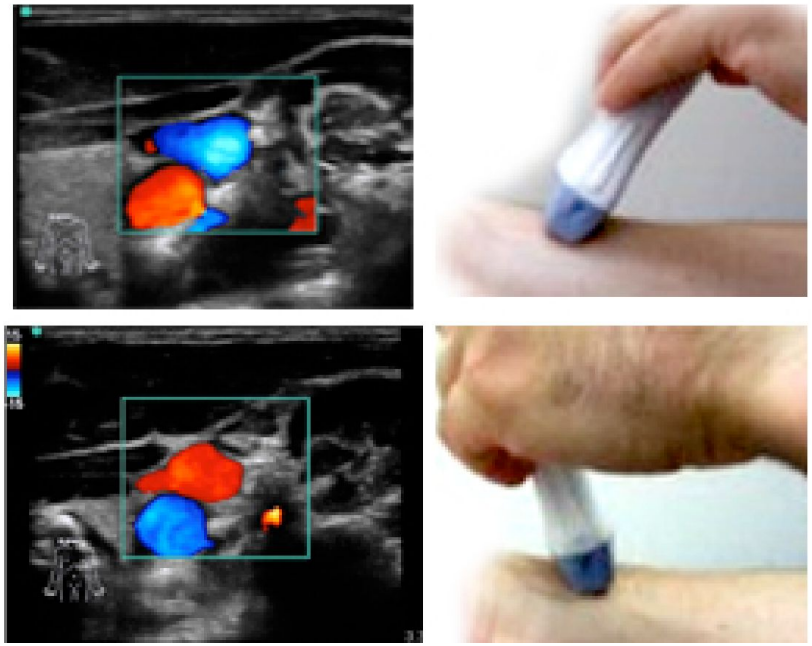

1.3. Идентификация сосудов.

- Изменение наклона датчика может приводить к изменению цвета сосуда на экране ультразвукового аппарата.
- При строго перпендикулярной постановке датчика к оси сосуда, одновременно могут быть различные цвета или цвет может отсутствовать, поскольку аппарат не может определить направление тока крови.

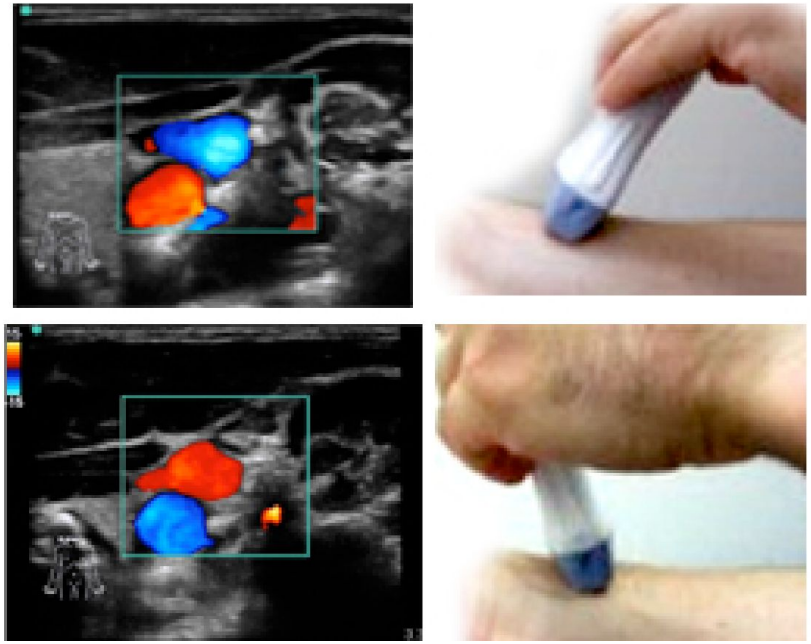

1.3. Идентификация сосудов.

- Идентификация сосуда с помощью импульсно-волнового допплера будет отличать артерию (А) от вены (В) характеру кровотока.
- Артериальный кровоток имеет преимущественно систолический компонент и большую скорость (А) по сравнению с венозным кровотоком (В), который имеет систолический и диастолический компонент и значительно более низкую скорость.

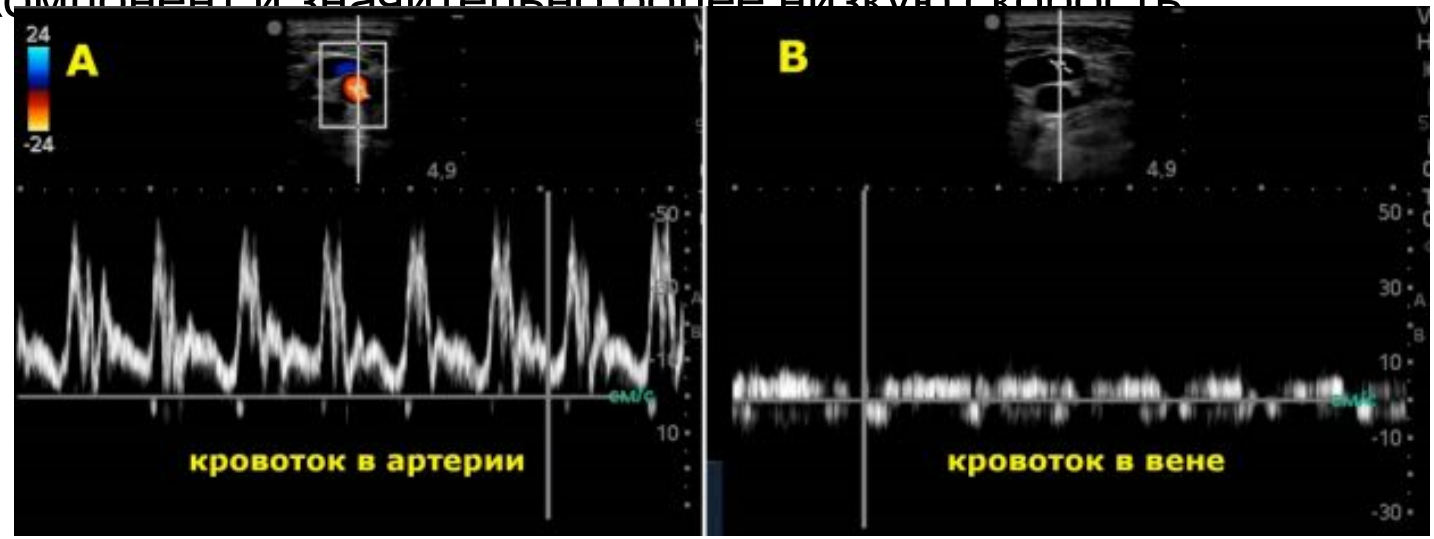

3. Методики катетеризации сосудов.
3.1. Катетеризация вены по длинной оси.

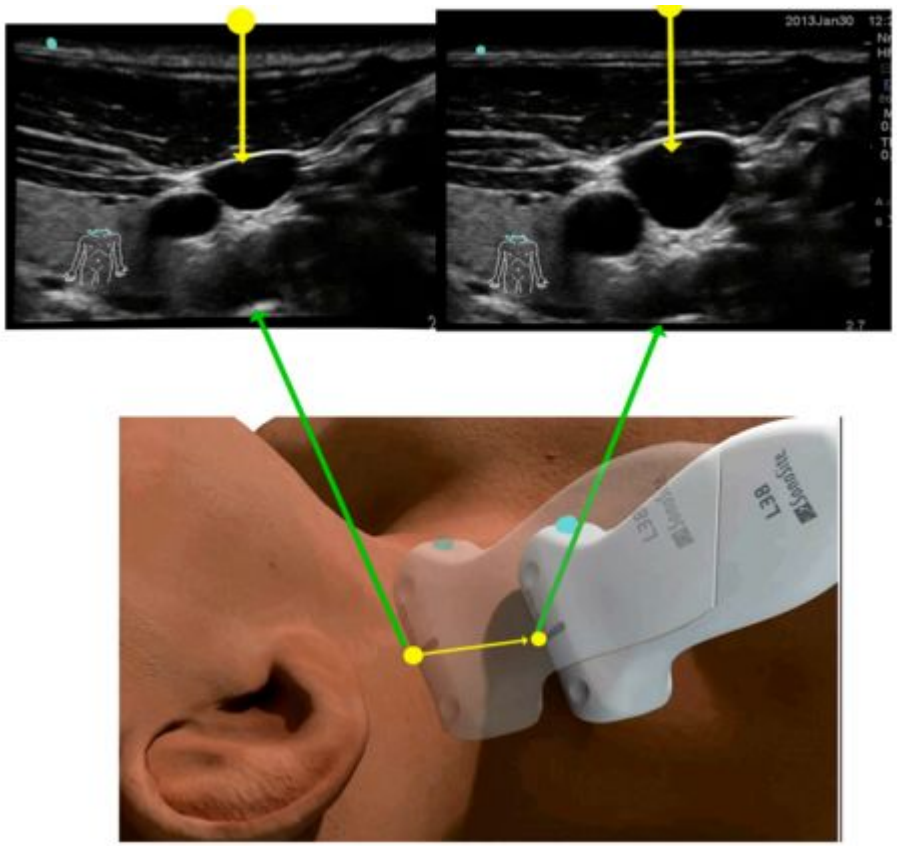

- Для катетеризации вены по LAX необходимо выполнить продольное сканирование вены.
- Если не получается осуществить сканирование вены в плоскости LAX, то выполняется прием разворота датчика из SAX в LAX по двум точкам.

3. Методики катетеризации сосудов.
3.1. Катетеризация вены по длинной оси.

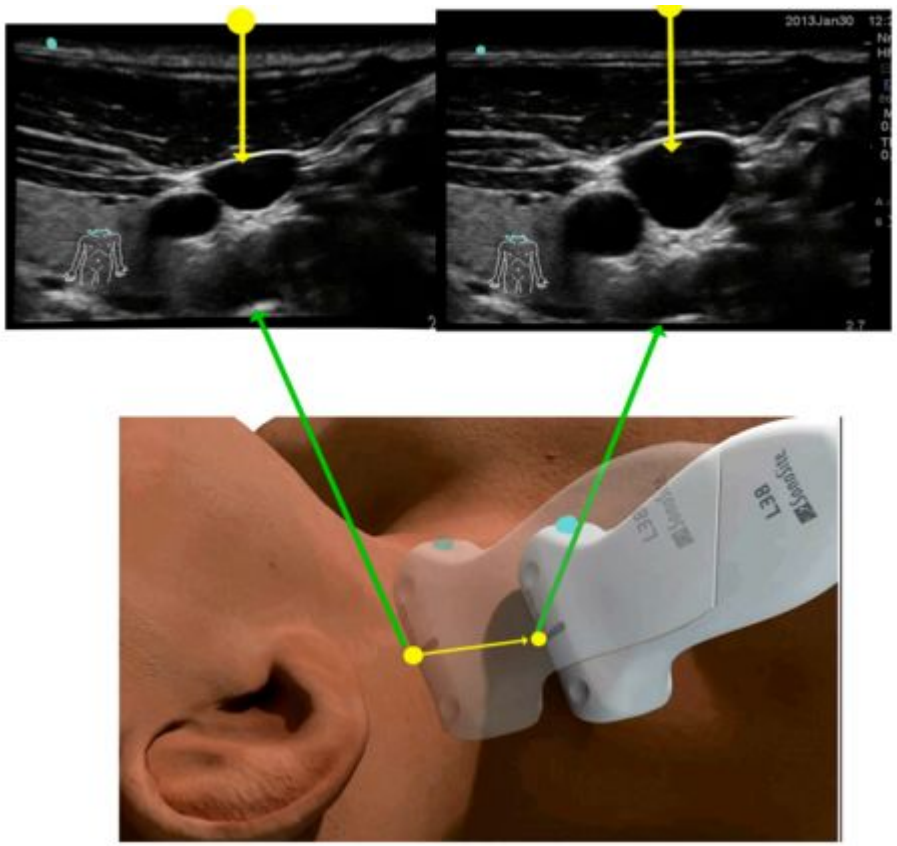

- Разворот датчика из SAX в LAX по двум точкам.
- Разметка двух точек для разворота датчика для визуализации вены в продольной плоскости.

3.1. Катетеризация вены по длинной оси.

- Для этого проводится сканирование немного выше места предполагаемой пункции, вена ориентируется посредине экрана, что соответствует середине датчика.
- Осуществляют разметку на коже.
- Затем датчик проводят дальше предполагаемой точки пункции и снова ориентируют вену посередине экрана.
- Ставят вторую метку.

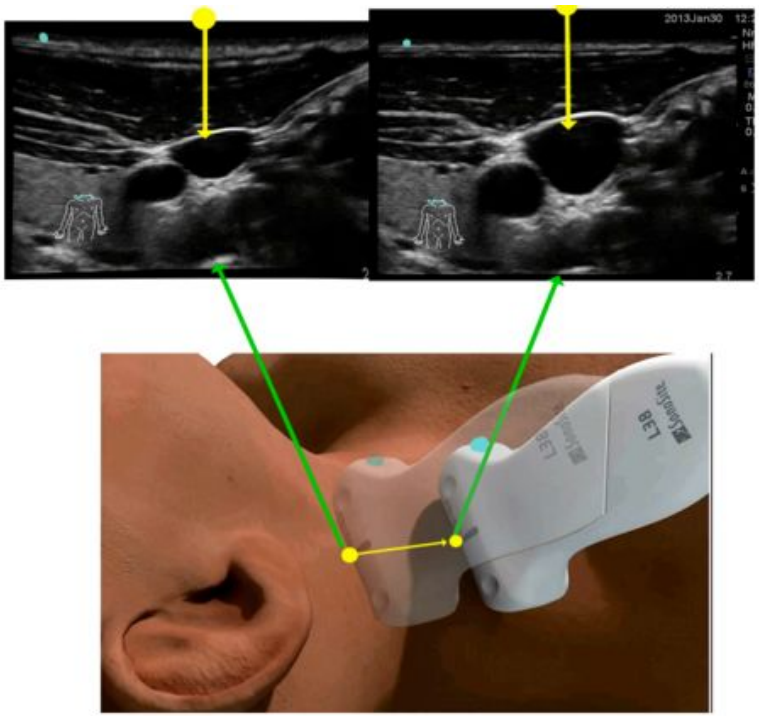

3.1. Катетеризация вены по длинной оси.

- Эти две метки позволяют создать линию, по которой производится разворот датчика для визуализации вены в продольной плоскости.
- При пункции и катетеризации вены по длинной оси, продвижение кончика и тела иглы визуально контролируется в течение всего времени пункции вены, также контролируется заведение проводника в вену.

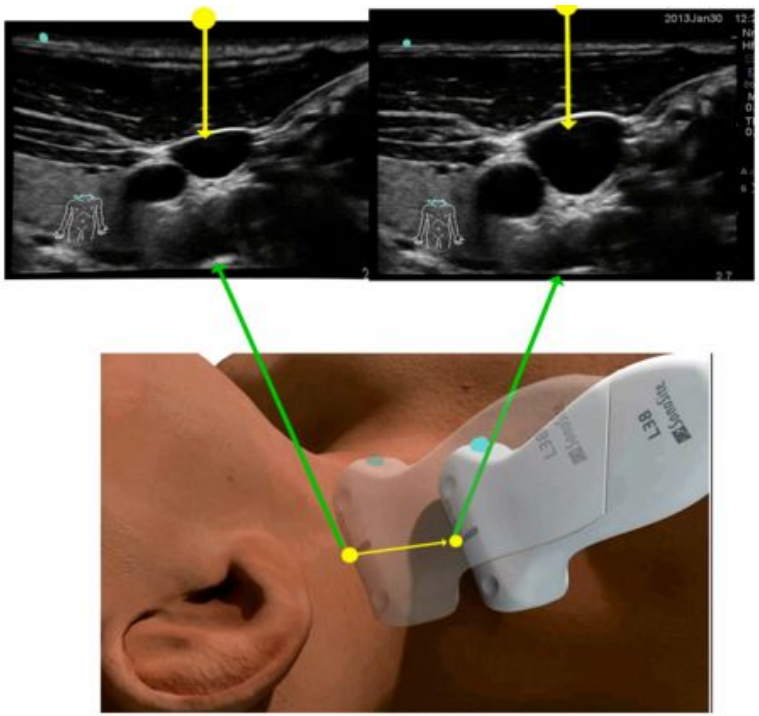

3.1. Катетеризация вены по длинной оси.

- При катетеризации без аспирационной пробы перед началом процедуры к игле подсоединяют футляр с проводником.
- Визуализируют вену по LAX, под постоянным продольным УЗ контролем продвигают иглу до стенки вены и осуществляют ее пункцию.
- После определения иглы в просвете вены, вводят проводник.

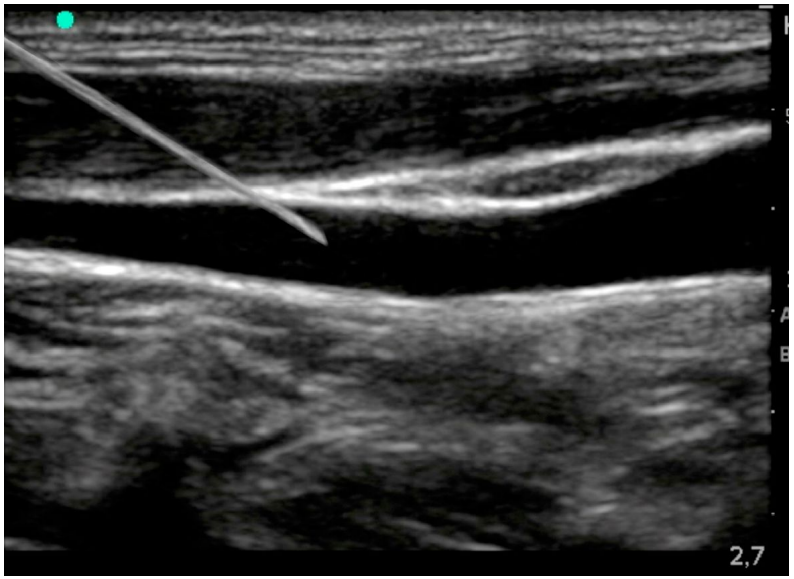

2.2. Катетеризация вены по короткой оси.

- При катетеризации вены по SAX кончик иглы визуализируется на экране в виде точки только в месте пересечения иглы и плоскости сканирования.

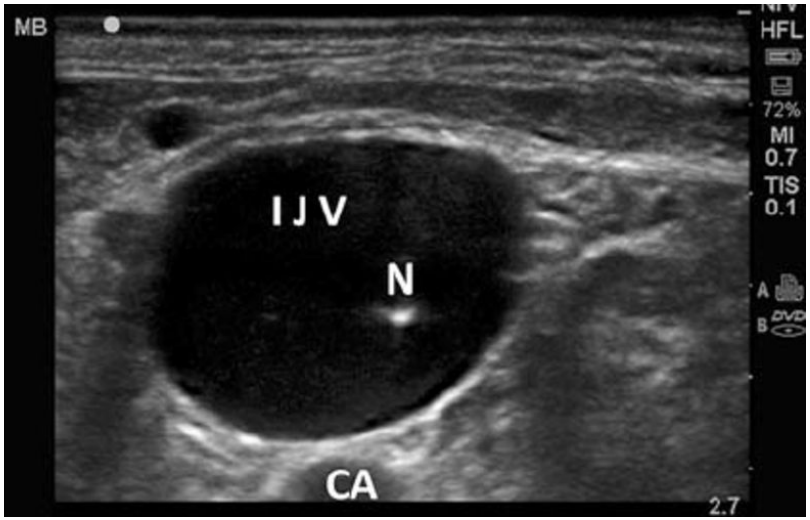

- В процессе проведения пункции продвижение иглы не видно, поэтому основной проблемой катетеризации является отклонение иглы от желаемой траектории.

2.2. Катетеризация вены по короткой оси.

- Подобное отклонение может приводить к пункции двух стенок вены еще до того, как игла достигнет плоскости сканирования.

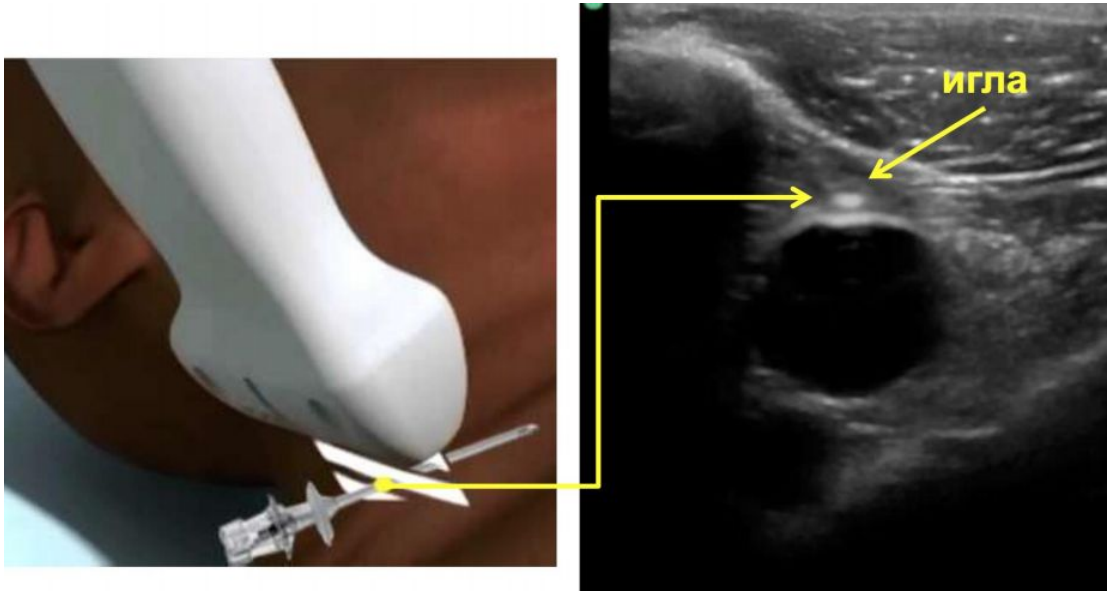

- Для того, чтобы избежать подобного осложнения существуют несколько методик пункции вены по короткой оси.

2.2.1. Пункция вены по короткой оси методикой «треугольников».

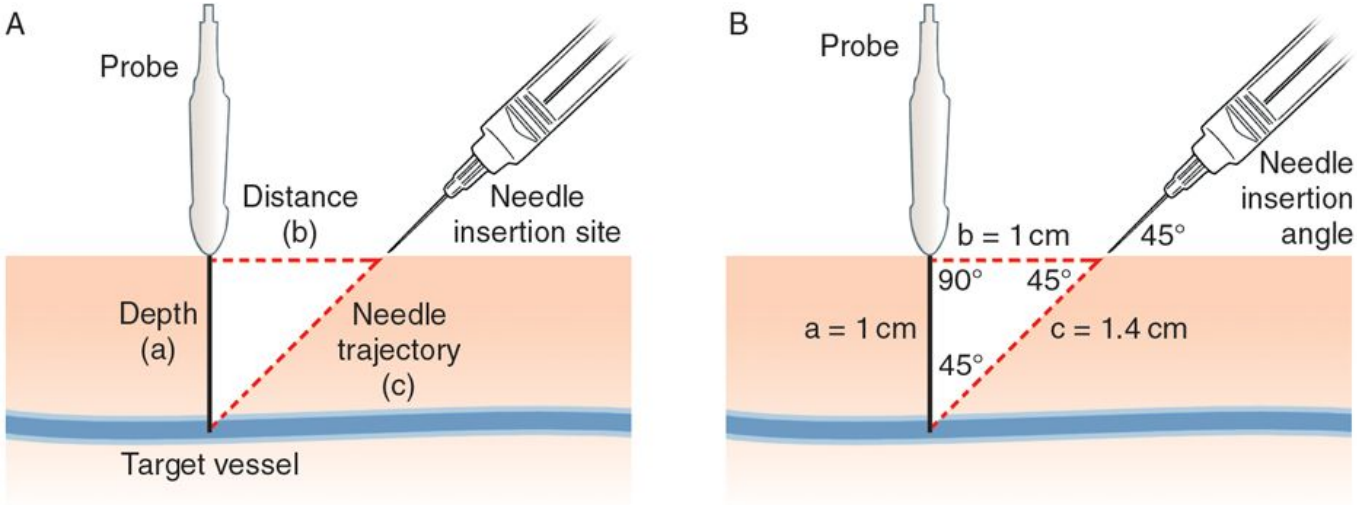

Методика «треугольников» основана на расчете катетов и углов прямоугольного треугольника.

Датчик установлен перпендикулярно коже. На экране отмечают глубину залегания вены - 1,5 см. Такое же расстояние откладывают на коже.

Введение иглы производят под углом равным 45°.

2.2.1. Пункция вены по короткой оси методикой «треугольников».

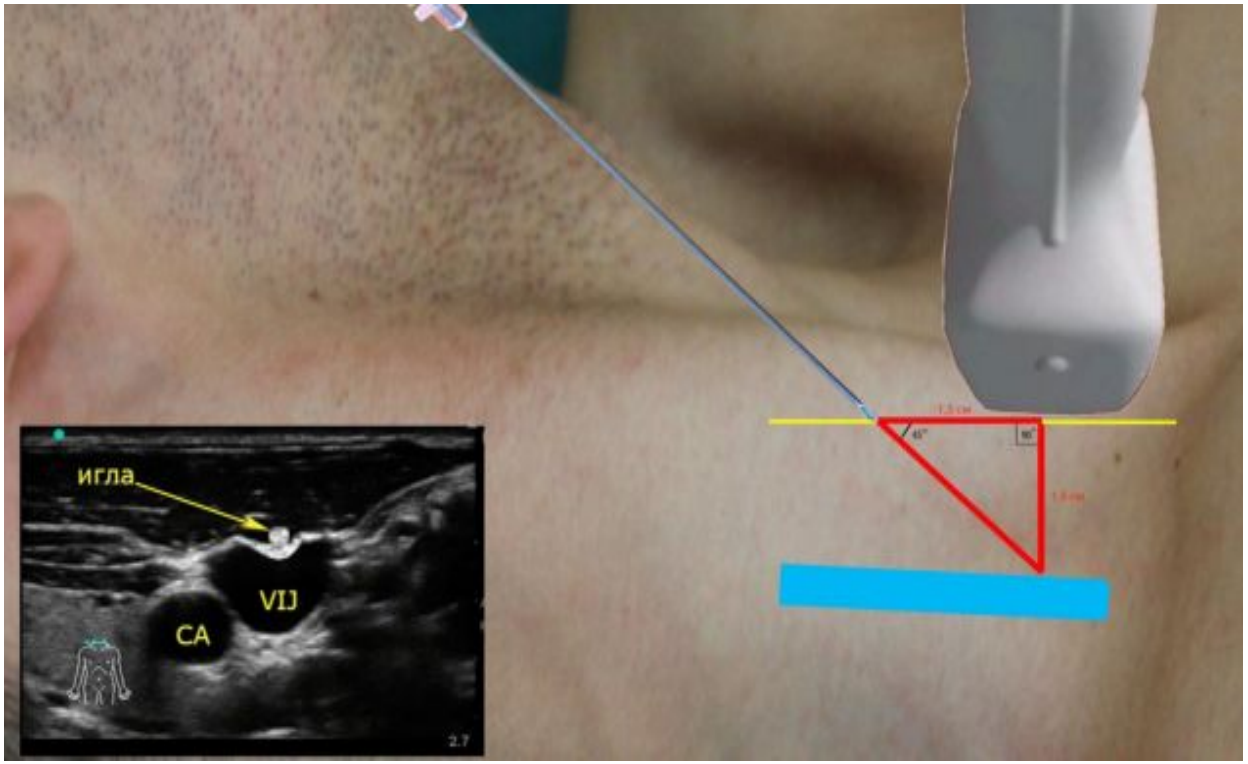

2.2.2. Пункция вены по короткой оси методикой «сверху вниз».

Изначально игла вводится под более острым углом, чем необходимо, над сосудом. (рис. А).

Обязательная визуализация этого предварительного хода иглы позволяет определить, насколько произошло отклонение от срединной линии и предотвратить прокол двух стенок.

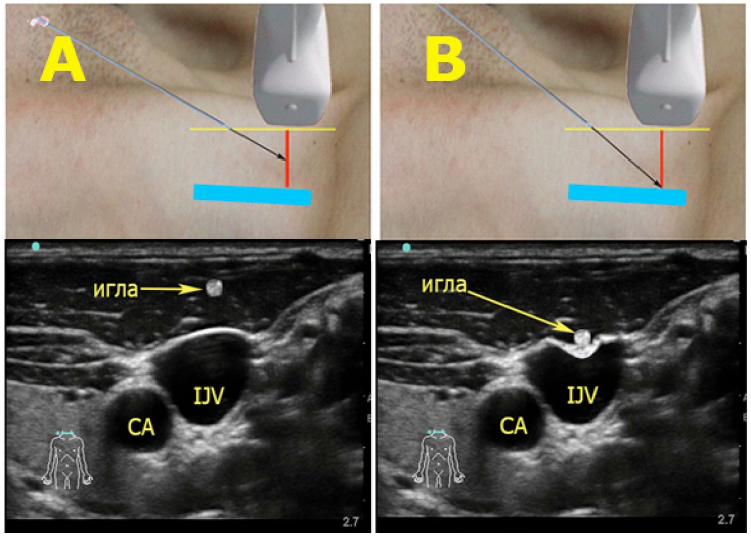

Коррекция траектории движения иглы осуществляется уже с учетом полученной информации (рис. В).

2.2.3. Пункция вены по короткой оси методикой «движения перед иглой».

В основе методики «движения перед иглой» лежит появление иглы на экране монитора выше вены.

Обязательным условием является расположение кончика иглы в непосредственной близости над веной так, чтобы дальнейшее продвижение иглы гарантировало ее попадание в сосуд.

Важно соблюдать принцип «движения перед иглой»: сначала немного сдвигается датчик, затем продвигается игла до появления ее кончика на экране.

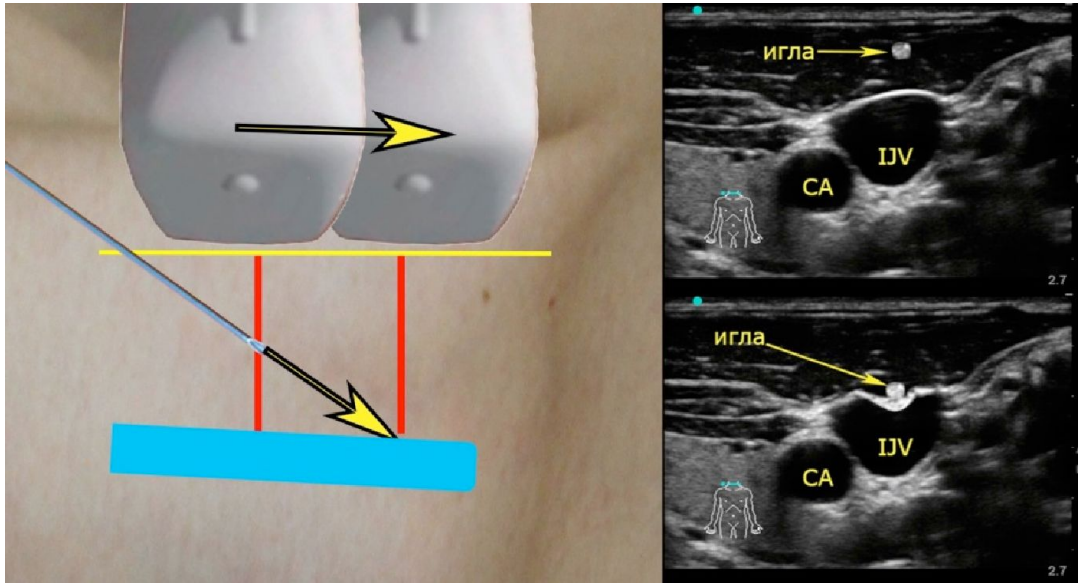

2.3. Эффект сжатия вены иглой при ее пункции

- Передняя стенка внутренней яремной вены вдавливается, когда игла приближается к вене (слева).

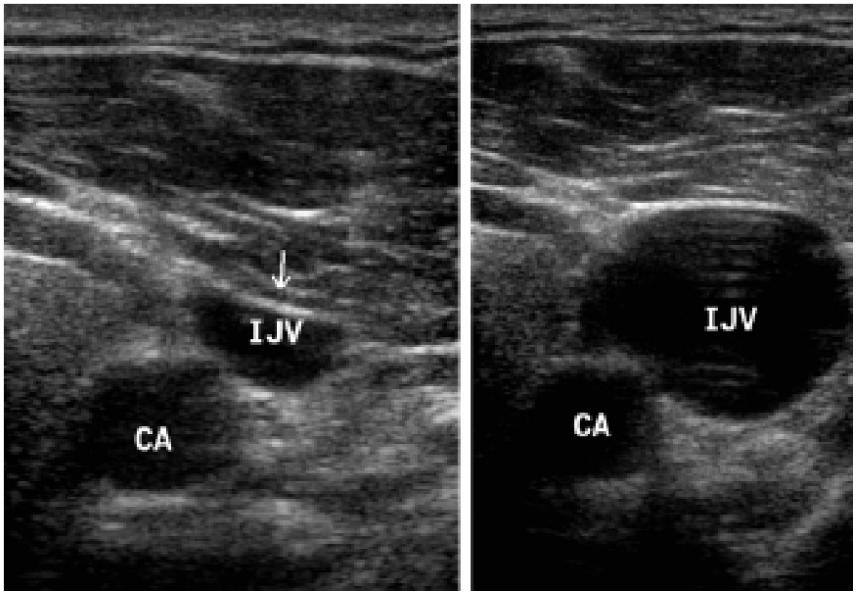

- Эффект сжатия прерывается, когда игла входит в вену (о чем говорит аспирация крови в шприц) и сосуд принимает свою нормальную форму (справа).

2.3. Эффект сжатия вены иглой при ее пункции.

- Передняя стенка бедренной вены вдавливается, когда игла приближается к вене (слева).

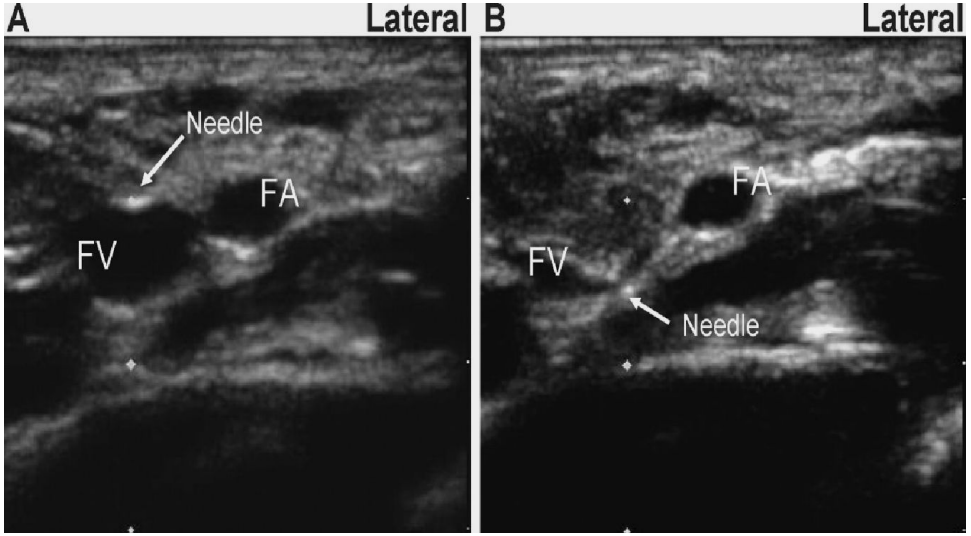

- При низком давлении в вене, она может частично или полностью сжиматься во время продвижения иглы, в результате чего передняя и задняя стенки могут быть проколоты без аспирации крови в шприц (справа).

3. Катетеризация внутренней яремной вены.

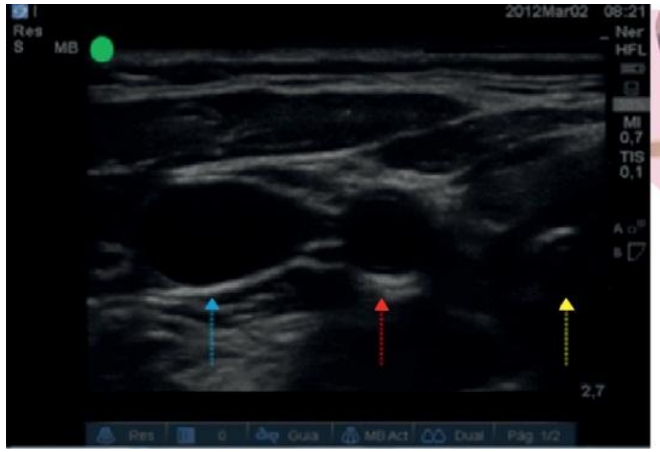

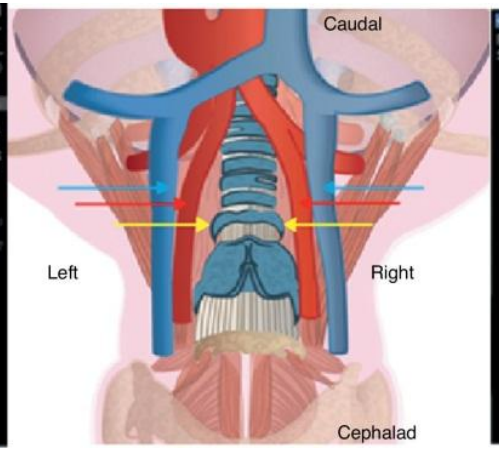

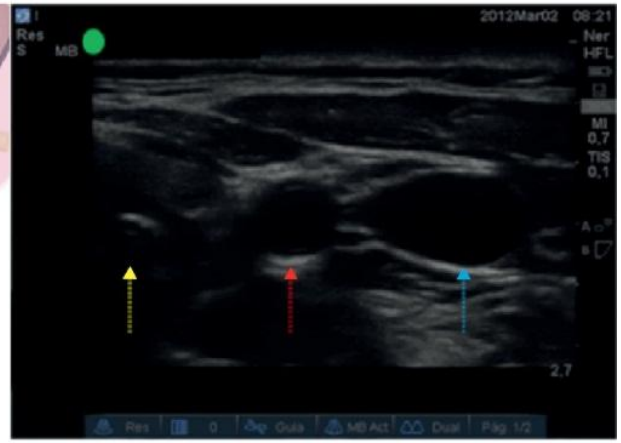

- Внутренняя яремная вена выходит из наружного яремного отверстия в основании черепа кзади от внутренней сонной артерии и, направляясь каудально, смещается к переднелатеральному положению (по отношению к сонной артерии).

3. Катетеризация внутренней яремной вены.

Denys BG, Uretsky BF (1991), а затем Gordon AC, Saliken JC (1998) показали вариабельность расположения сонной артерии и внутренней яремной вены друг относительно друга, что дополнительно усложняет сосудистый доступ при использовании «слепого» метода пункции внутренней яремной вены.

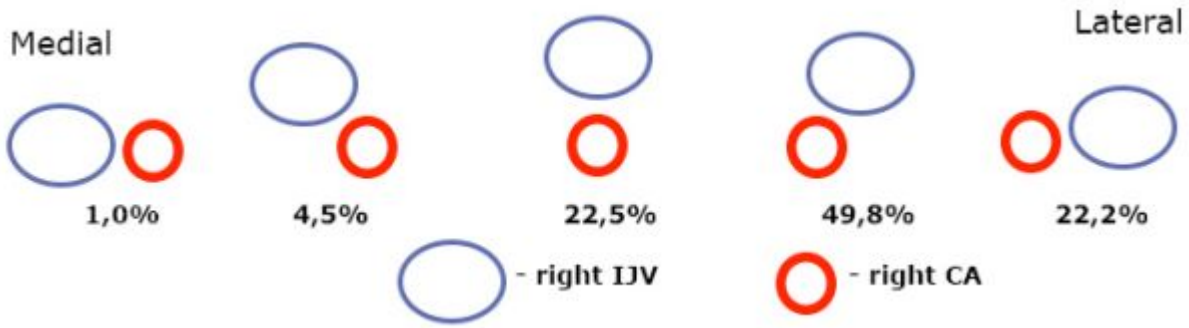

Denys BG, Uretsky BF, Anatomical variations of internal jugular vein location: impact on central venous access. Crit Care Med 19: 1516–1519, 1991 .
Gordon AC, Saliken JC, Johns D, Owen R, Gray R, US-guided puncture of the internal jugular vein: complications and anatomic considerations, J Vasc Interv Radiol, № 9, pp. 333-8, 1998.

3. Катетеризация внутренней яремной вены.

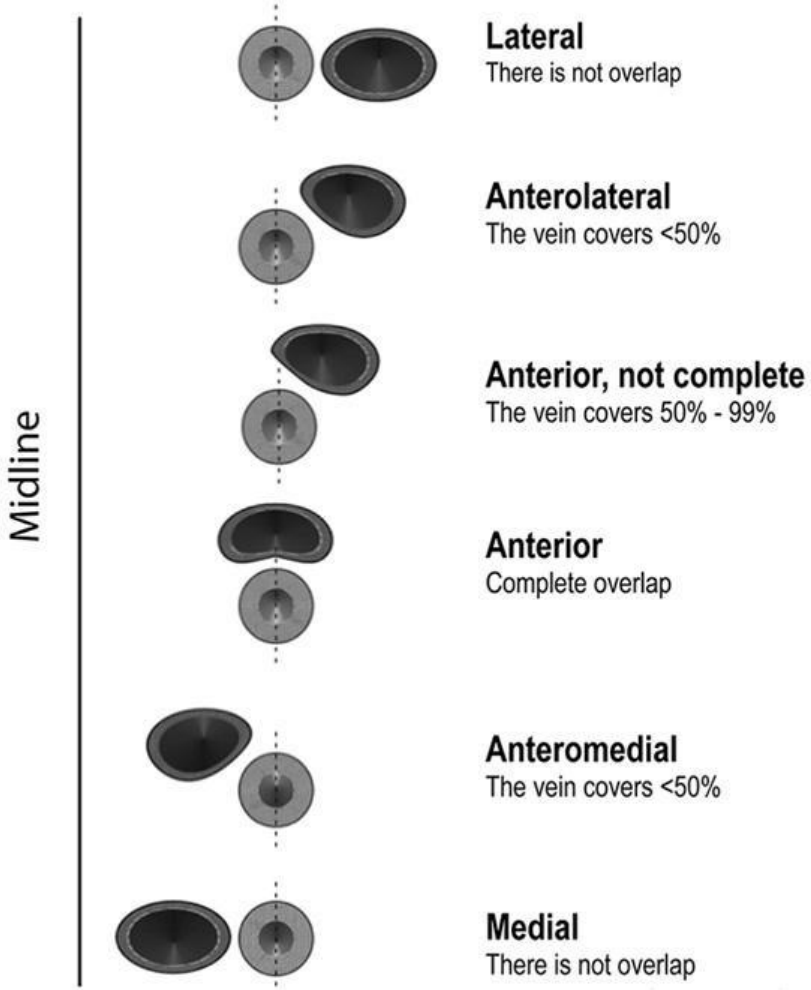

Figure 2. Classification of the anatomical relationship between the internal jugular vein and common carotid artery.

- вариабельность расположения сонной артерии и внутренней яремной вены друг относительно друга

3. Катетеризация внутренней яремной вены.

Подготовка пациента для катетеризации под ультразвуком не отличается от традиционной методики. Пациента укладывают на спину, голову поворачивают в противоположную сторону. Вероятность перекрытия внутренней яремной веной сонной артерии увеличивалась при повороте головы в контралатеральную сторону от 0 до 40 и 80 град.

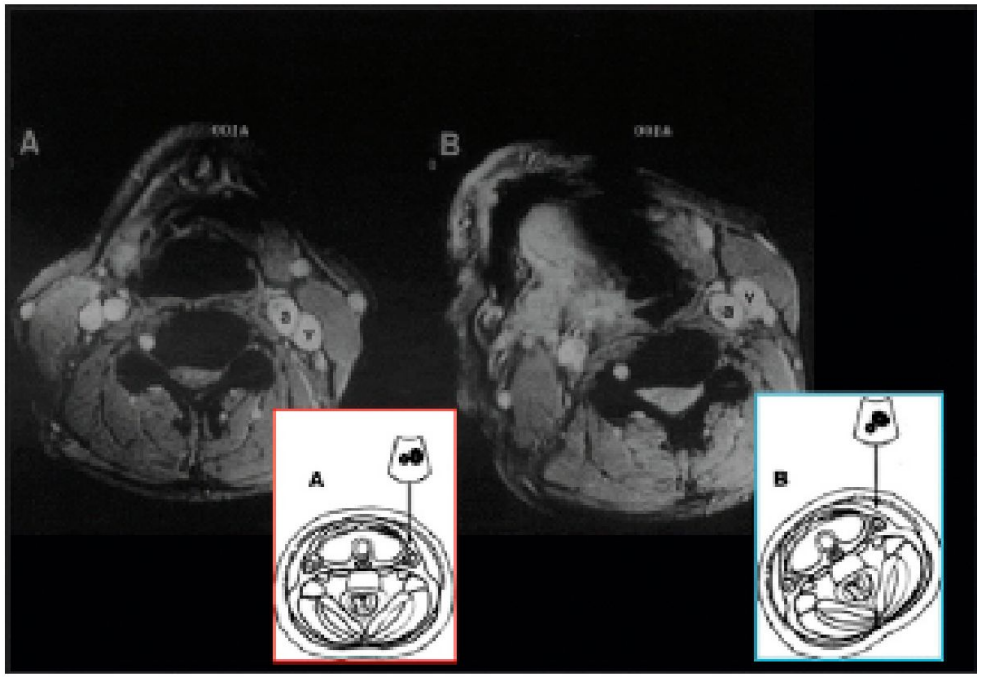

Контралатеральный поворот шеи увеличивает перекрытие между внутренней яремной веной и сонной артерией.

C. Troianos, R. Kuwik et al, 1996.

3. Катетеризация внутренней яремной вены.

Производят ипсилатеральное сканирование сосудов в поперечной плоскости

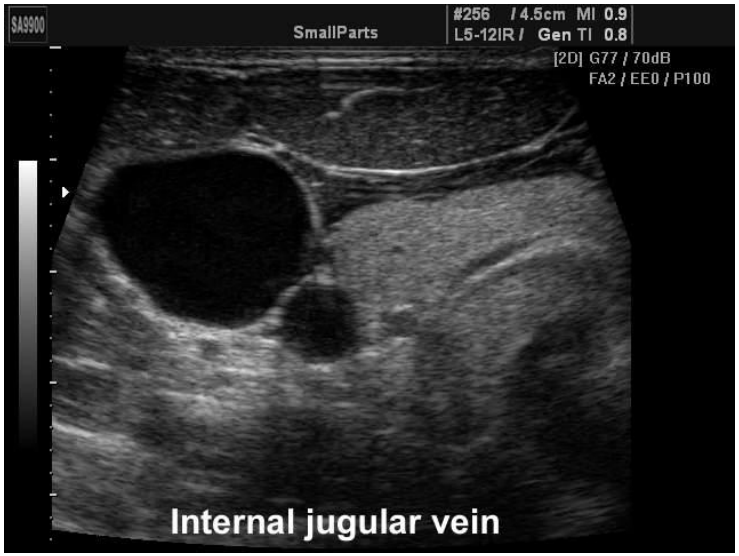

Диаметр внутренней яремной вены изменяется в зависимости от положения и волемического статуса пациента.

При катетеризации внутренней яремной вены, если это не противопоказано, пациенты должен быть помещен в положение Тределенбурга для увеличения диаметра вены и уменьшения риска воздушной эмболии.

Проба Вальсальвы (форсированный вдох, при условии закрытия рта и носа) - также увеличивает диаметр вен и особенно полезна у пациентов с гиповолемией.

3. Катетеризация внутренней яремной вены.

Рекомендации	**Категория**	**Уровень**
Положение Тренделенбурга позволяет увеличить диаметр внутренней яремной вены и облегчить выполнение ее пункции и катетеризации	А	II

3. Катетеризация внутренней яремной вены.

- Пункцию вены производят по короткой или длинной оси.
- Появление крови в шприце свидетельствует о том, что игла попала в просвет внутренней яремной вены.
- Отделяют шприц от иглы и проводят катетеризацию вены по методу Сельдингера.
- Целесообразно с помощью ультразвука убедиться в нахождении проводника, а затем и самого катетера в полости внутренней яремной вены.

A

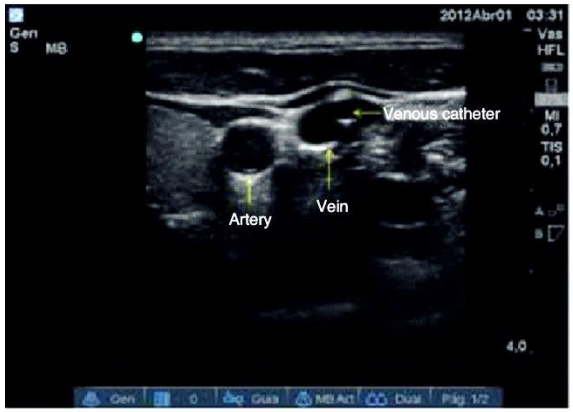

B

4. Катетеризация подключичной вены.

Преимуществами использования подключичной вены для центрального венозного доступа являются:

- постоянные поверхностные анатомические ориентиры и локализация вены,
- комфорт для пациента,
- более низкий риск инфицирования.

4. Катетеризация подключичной вены.

- В отличие от катетеризации внутренней яремной вены, при которой непреднамеренная травма соседней сонной артерии может поставить под угрозу кровообращение мозга, непреднамеренная травма расположенной рядом подключичной артерии во время катетеризации подключичной вены приводит к менее серьезным осложнениям.

4. Катетеризация подключичной вены.

- Подготовка пациента для катетеризации под ультразвуковым контролем схожа с традиционным подходом.
- Пациента укладывают на спину, руки вдоль тела, голова повернута в противоположную сторону.

4. Катетеризация подключичной вены.

- Поскольку костная ткань ключицы у взрослых непроницаема для ультразвука, основная особенность катетеризации подключичной вены из подключичного доступа под контролем ультразвука заключается в том, что визуализацию и пункцию вены производят до перехода вены под ключицу.

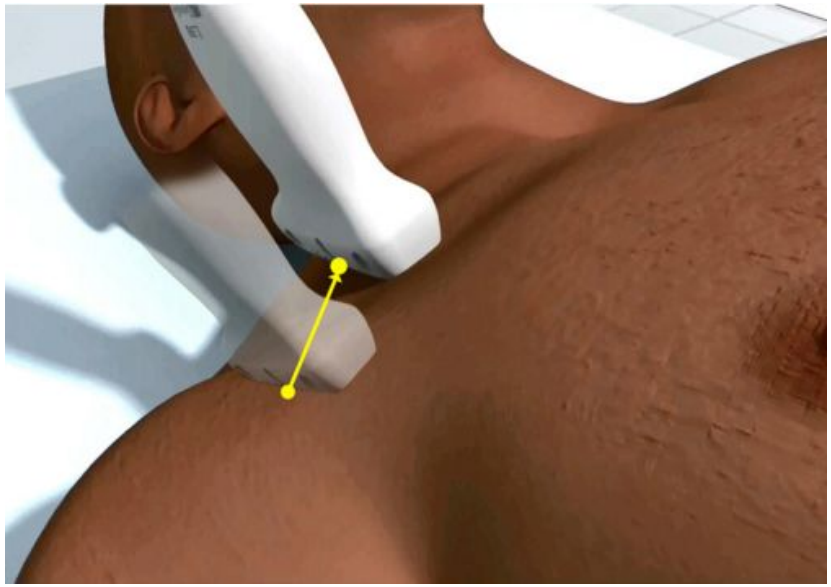

4. Катетеризация подключичной вены.

- Датчик ориентирует изображение подключичной вены по SAX во фронтальной плоскости. Маркировку направляют ипсилатерально.
- Для облегчения поиска вены выполняют ее сканирование в поперечной плоскости от подмышечной впадины до перехода под ключицу.

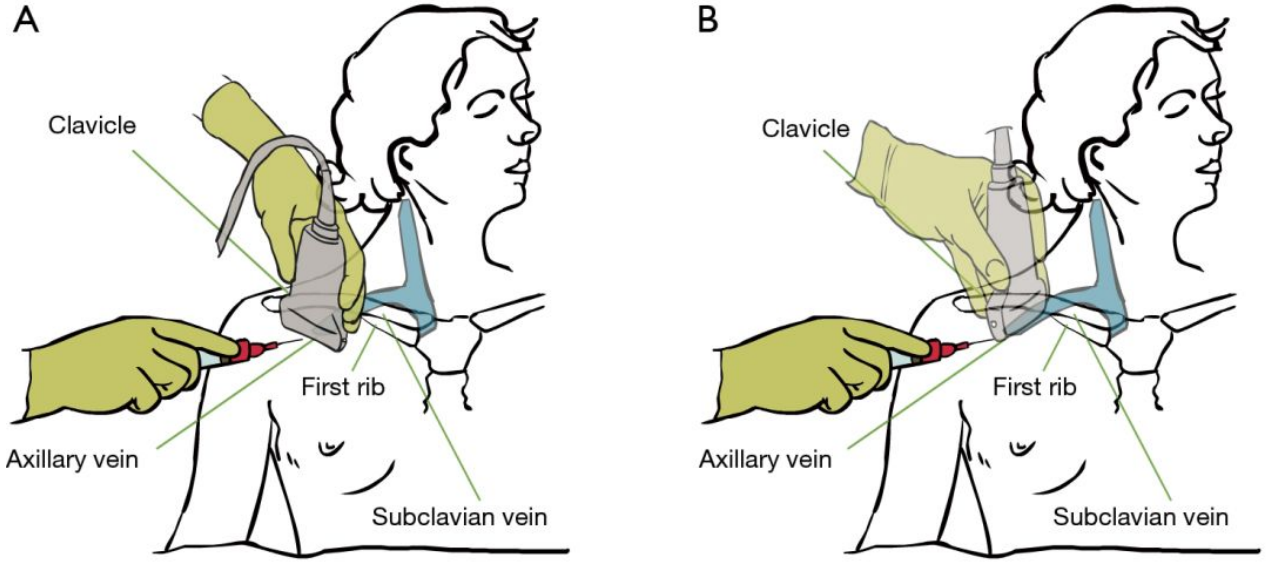

4. Катетеризация подключичной вены.

- Нужно иметь ввиду, что образование подключичной вены происходит при слиянии v. axillaris и v. cephalica. Это слияние может происходить близко от перехода подключичной вены под ключицу.
- Пунктировать вену целесообразнее после слияния.

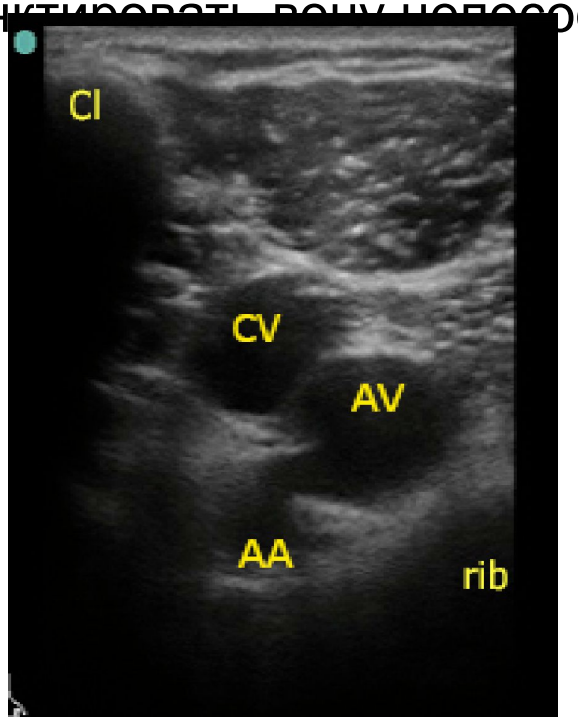

Визуализация слияния подмышечной и подкожной латеральной вен руки в подключичной области.

CV – cephalic vein,

Cl – clavicle,

AA – axillary artery,

AV – axillary vein.

4. Катетеризация подключичной вены.

- Вена появляется как гипоэхогенная эхолоцируемая структура под ключицей.
- Оптимальным местом пункции является место перехода вены под ключицу.
- У астеничных людей плевральная полость может находиться в непосредственной близости от подключичной вены.

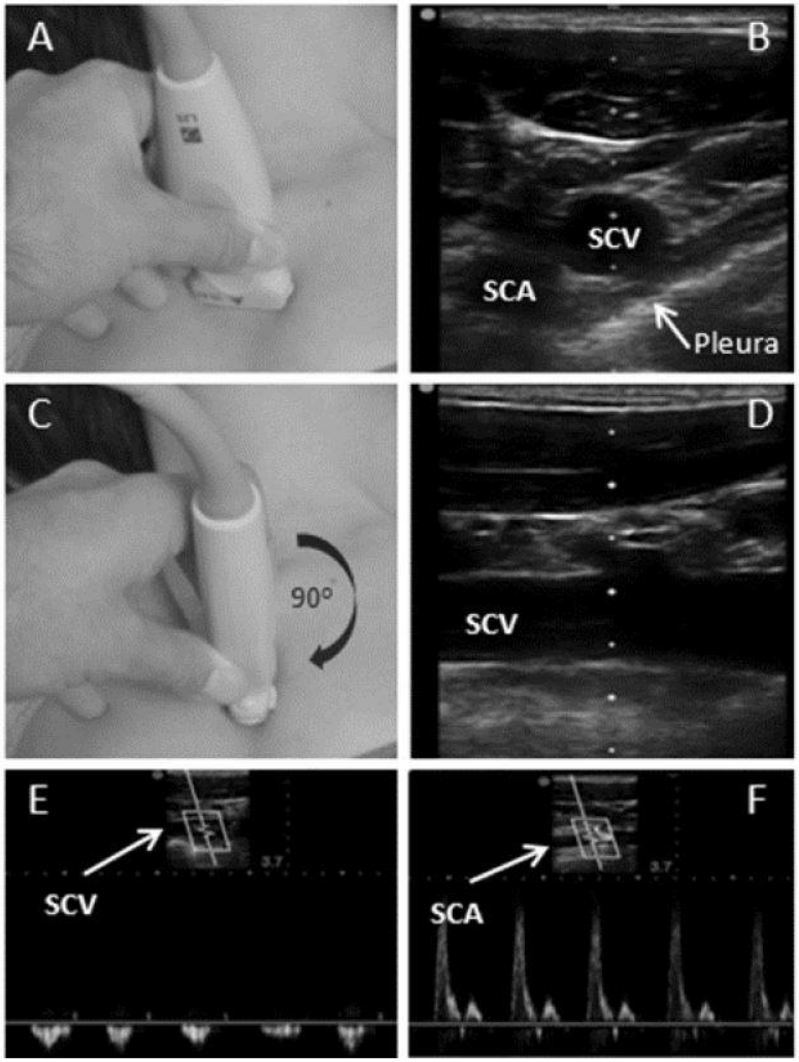

4. Катетеризация подключичной вены.

- Важно различать подключичную вену и подключичную артерию. Анатомически под ключицей сначала скрывается артерия, затем вена. Определению подключичной вены может способствовать умеренное надавливание датчиком или пальцем - вена будет сжиматься.

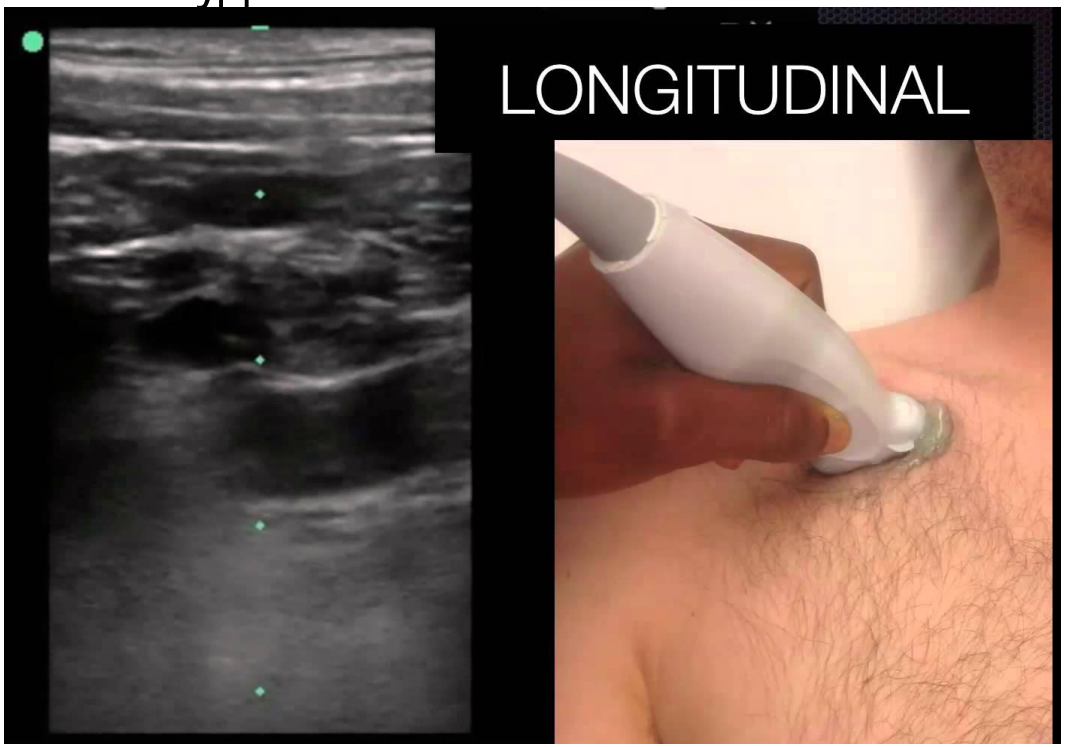

4. Катетеризация подключичной вены.

- Включение цветового допплера с наклоном латерально приведет к тому, что артериальный кровоток на экране будет отображаться синим (поток крови движется от датчика), в то время как венозный кровоток будет красным (поток крови движется к датчику).

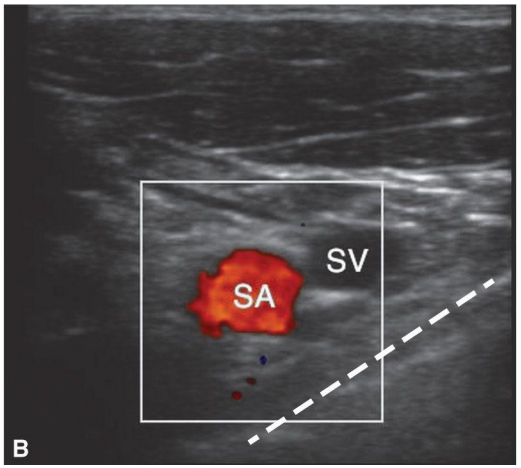

4. Катетеризация подключичной вены.

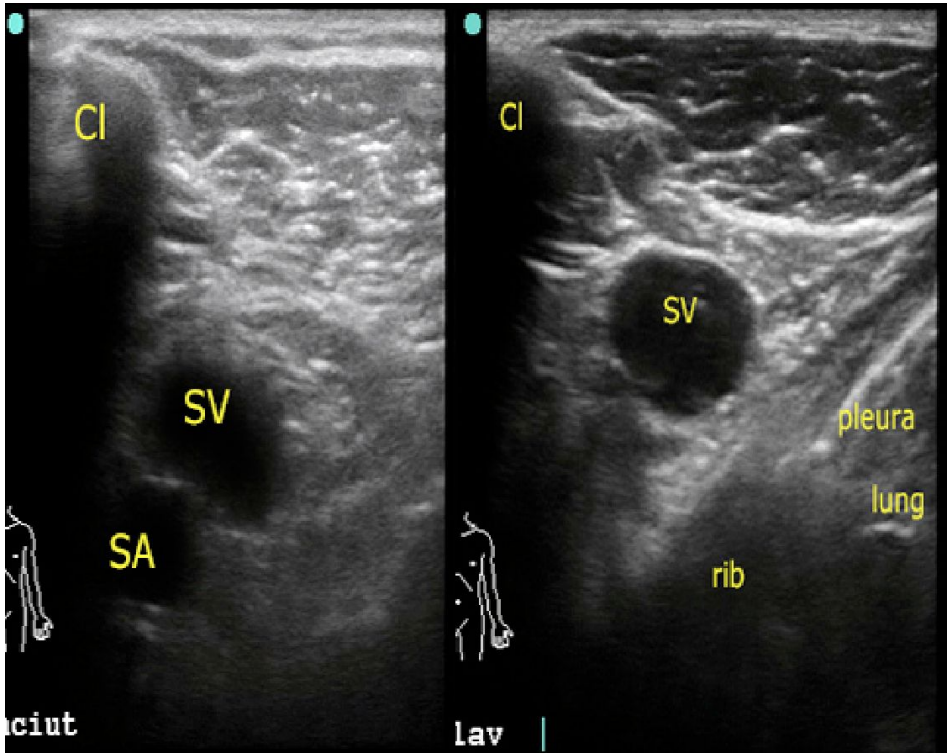

Двумерное ультразвуковое изображение подключичной вены и подключичной артерии, полученное с правой стороны пациента.

SA - subclavian artery

SV - subclavian vein,

Cl – clavicle.

4. Катетеризация подключичной вены.

- Пункцию вены производят по короткой оси.
- Появление крови в шприце свидетельствует о том, что игла попала в просвет вены.
- Отделяют шприц от иглы и проводят катетеризацию вены по методу Сельдингера.
- Целесообразно с помощью ультразвука убедиться в нахождении проводника в полости вены.
- Затем по проводнику поступательными вращательными движениями вводят катетер.
- Проводник извлекают.
- Проверяют правильность нахождения катетера.

4. Катетеризация подключичной вены.

Рекомендации	Категория	Уровень
Использование ультразвука для пункции и катетеризации подключичной вены в реальном времени у пациентов с низким риском осложнений не является обязательным	А	III
Пациентам с высоким риском рекомендуется использовать ультразвуковое исследование подключичной вены перед попыткой катетеризации и/или в выполнение катетеризации под УЗ контролем в режиме реального времени	А	III
При выполнении более чем двух неудачных попыток катетеризации подключичной вены, дальнейшие попытки необходимо проводить под ультразвуковым контролем	А	III

5. Катетеризация бедренной вены

- Общая бедренная артерия и бедренная вена лежат в пределах бедренного треугольника. Верхней границей этого треугольника является паховая связка, медиальная граница образована длинной приводящей мышцей и боковой границей является г

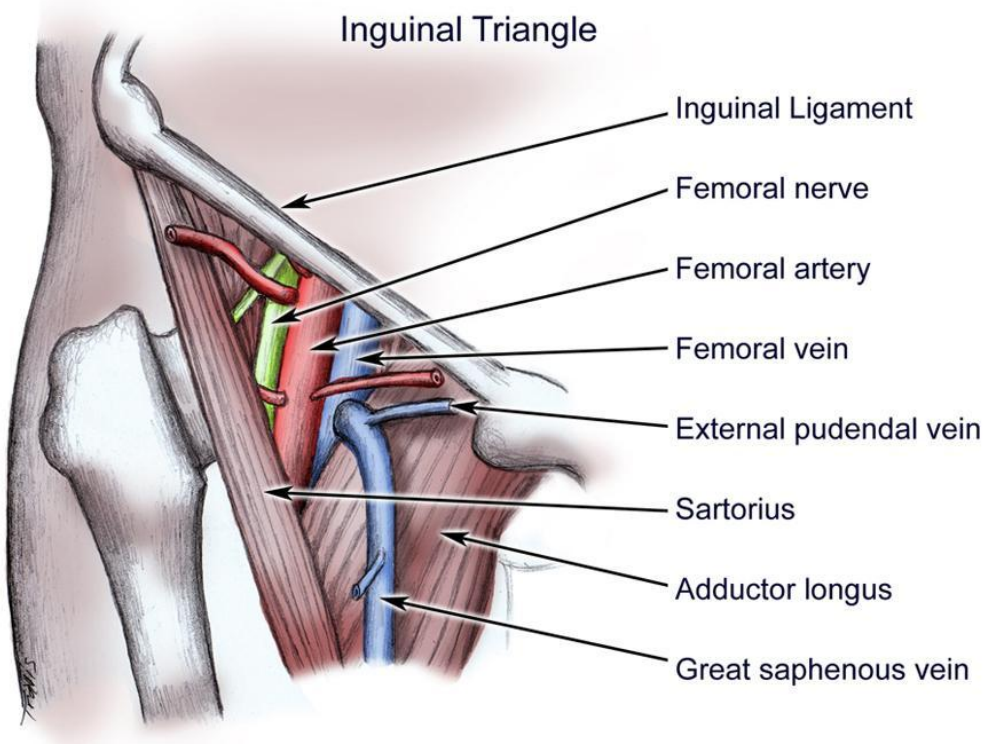

5. Катетеризация бедренной вены

- Важным ориентиром является пульсация бедренной артерии, так как общая бедренная вена обычно лежит медиальнее общей бедренной артерии в сосудистой лакуне бедренного треугольника.

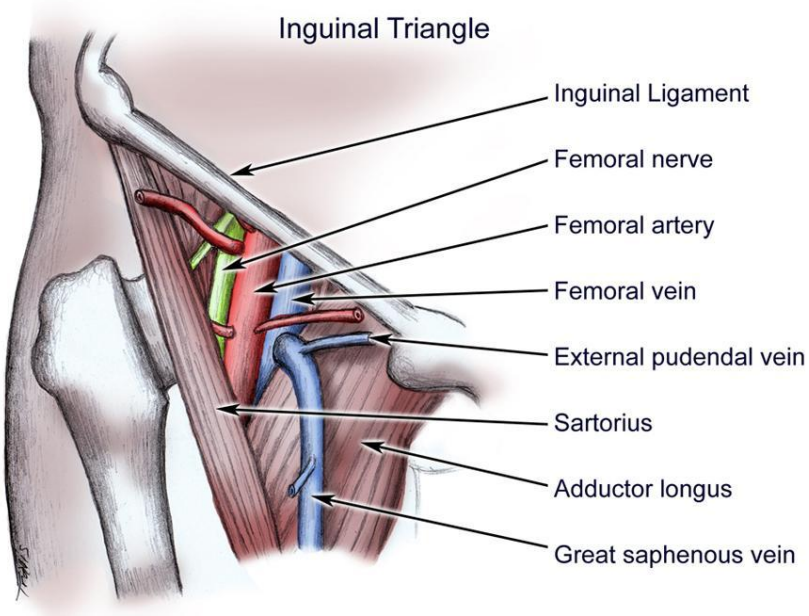

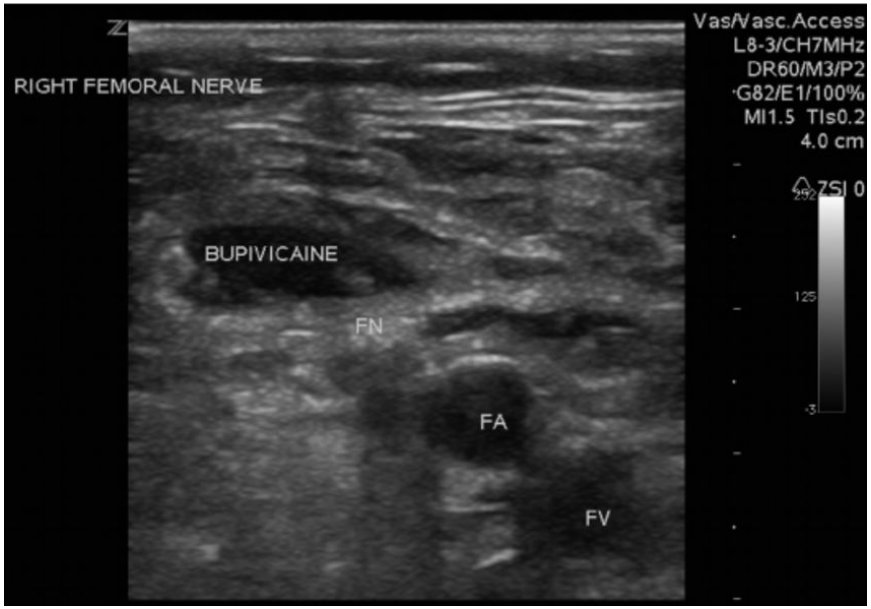

5. Катетеризация бедренной вены

- Двумерное ультразвуковое изображение бедренной вены и бедренной артерии, полученное с левой стороны пациента.
- На рисунке слева (из атласа Анатомия по Пирогову, 2011 г.) показано, что бедренный нерв находится латеральнее, а бедренная вена медиальнее бедренной артерии.
- FA – femoral artery, FN - femoral nerve, FV - femoral vein

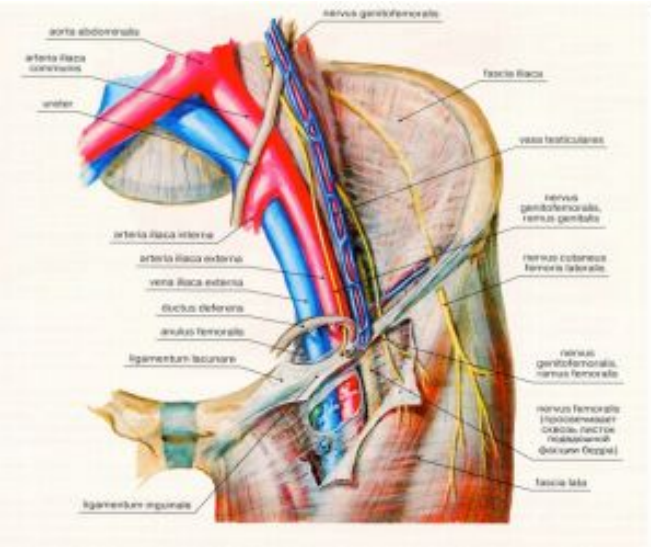

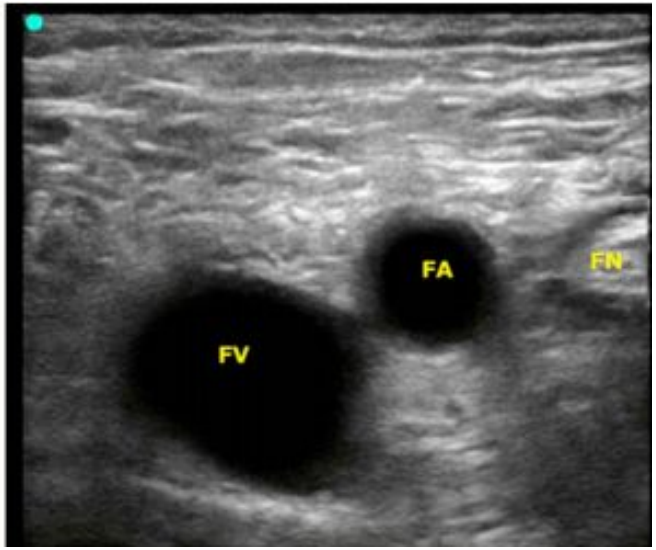

5. Катетеризация бедренной вены

- Вышеописанное взаиморасположение общей бедренной артерии и бедренной вены актуально в непосредственной близости от паховой связки, но на дистальном удалении может произойти значительное перекрытие сосудов, особенно у детей.

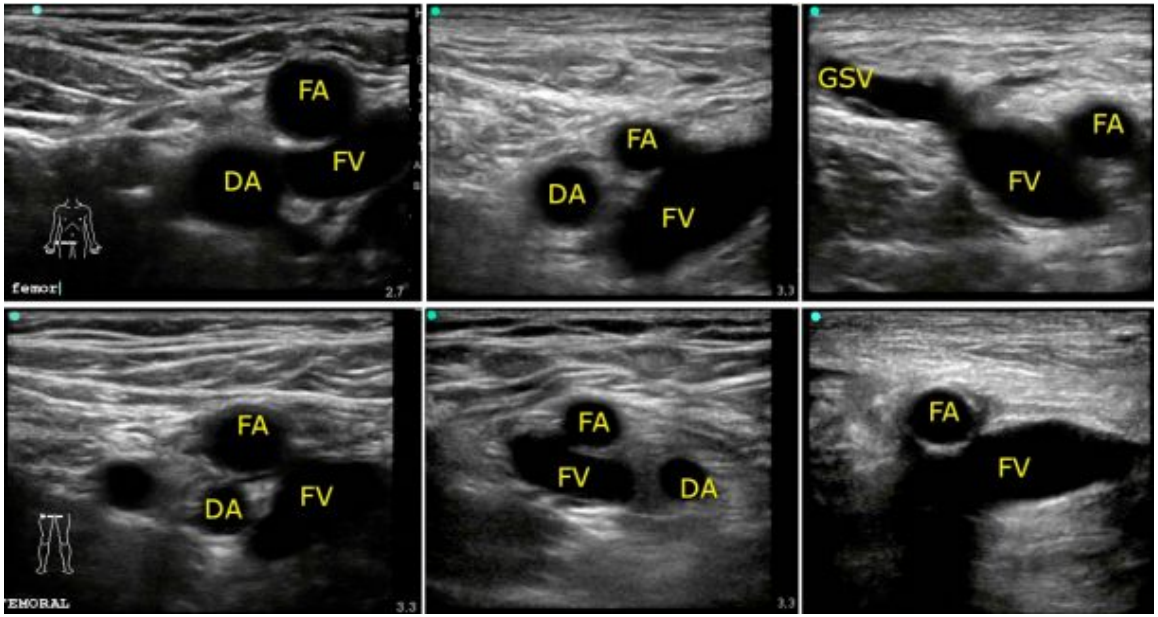

Примеры взаимоотношения сосудов ниже паховой связки. FA –femoral artery, FV - femoral vein, DA – deep artery of thigh, GSV – great saphenous vein.

5. Катетеризация бедренной вены

- Пациента укладывают на спину, бедро пациента находится либо в нейтральном положении, либо немного отводится и ротируется кнаружи.

- Отведение и внешняя ротация бедра увеличивают доступность общей бедренной вены от 70% до 83% у взрослых и увеличивает диаметр сосуда у детей по сравнению с укладкой ноги строго в срединном положении.

5. Катетеризация бедренной вены

- Положение обратное положению Тренделенбурга увеличивает площадь поперечного сечения общей бедренной вены более чем на 50%.

- Поверхностным ориентиром для идентификации бедренной вены является точка максимальной пульсации бедренной артерии на 1-2 см ниже середины паховой связки.

5. Катетеризация бедренной вены

- С помощью УЗ осуществляют визуализацию бедренных сосудов в поперечной плоскости.
- Определяется бедренная артерия и медиальнее бедренная вена.
- Катетеризацию чаще проводят по SAX, но возможен и разворот датчика в продольное сканиро

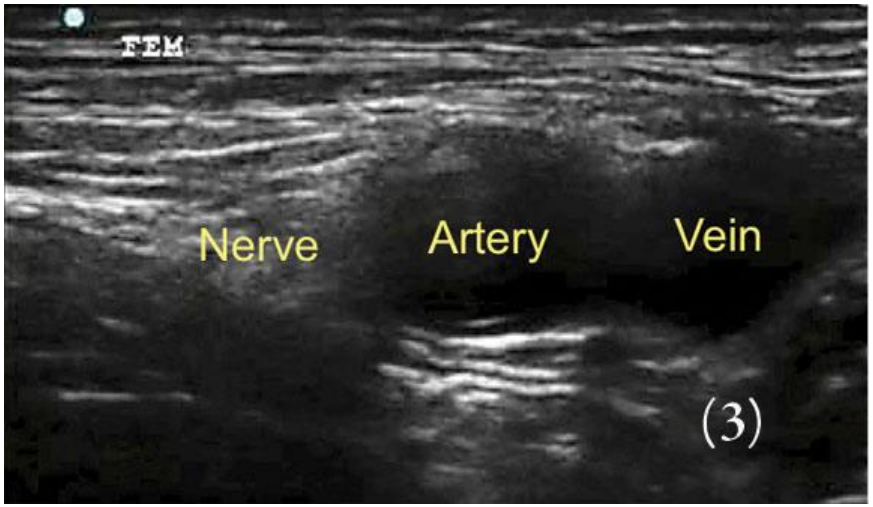

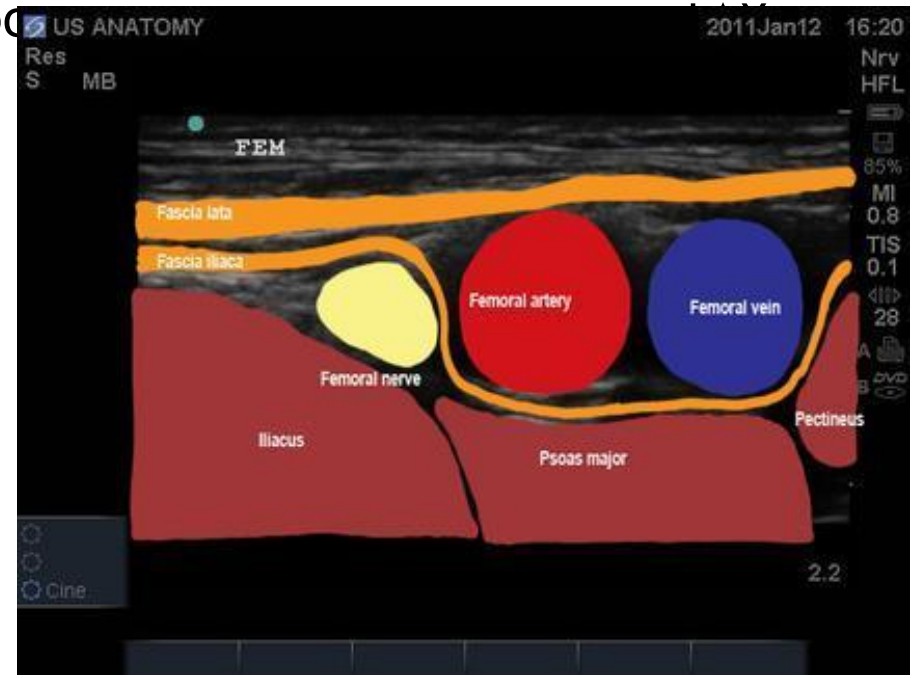

5. Катетеризация бедренной вены

- Ультразвуковое исследование бедренных сосудов показало, что взаимоотношение бедренных сосудов более постоянно, если катетеризация проводится максимально близко к паховой связке, дистальнее вариабельность нарастает.
- Катетеризация под ультразвуковым контролем бедренной артерии и бедренной вены снижает частоту развития осложнений, так как лучше определяются анатомические образования.

5. Катетеризация бедренной вены

Рекомендации	Категория	Уровень
Рекомендован статический метод использования ультразвука при катетеризации бедренной вены, когда это возможно, поскольку ультразвуковой осмотр перед катетеризацией приводит к снижению сосудистых осложнений	A	II
Данные о катетеризации бедренной вены под ультразвуковым контролем в режиме реального времени обладают недостаточными научными доказательствами для утверждения рекомендации для повседневного использования	C	II
При выполнении более чем двух неудачных попыток катетеризации бедренной вены, дальнейшие попытки необходимо проводить после ультразвуковой оценки анатомии сосудов или под ультразвуковым контролем в режиме реального времени	B	I

6. Особенности использования ультразвука для катетеризации сосудов в педиатрии.

- В ряде мета-анализов и рандомизированных педиатрических исследований, был подтвержден более высокий показатель успеха при использовании 2D ультразвука по сравнению с анатомической ориентировочной техникой для катетеризации внутренней яремной вены у младенцев
- Hosokawa et al. (2007) показали в рандомизированном исследовании среди 60 новорожденных, что использование ультразвука в режиме реального времени сократило время катетеризации и число попыток необходимых для катетеризации правой внутренней яремной вены по сравнению с поверхностно-ориентировочной техникой.

6.1. Внутренняя яремная вена.

- Внутренняя яремная вена является наиболее часто используемой центральной веной для обеспечения венозного доступа с использованием ультразвука в педиатрической практике. Ультразвук позволяет легко визуализировать сосуд, демонстрируя его положение, проходимость и наличие тромба.
- Ряд исследований, выполненных среди младенцев и детей продемонстрировал 100% успешность катетеризаций, отсутствие попадания в сонную артерию, гематомы, гемоторакса или пневмоторакса.
- Все исследования использовали ультразвук либо для предварительной локализации, либо в режиме реального времени. Компрессия печени может быть использована для увеличения размера внутренней яремной вены у детей. В качестве альтернативы может быть использовано положение Тренделенбурга.

6.1. Внутренняя яремная вена.

- Целесообразно использовать ультразвуковые датчики для педиатрии, меньшие по размеру и с более высокочастотными характеристиками.
- Визуализация, пункция и катетеризация внутренней яремной вены у детей производят по общепринятым принципам.
- После введения проводника или катетера необходимо подтвердить его присутствие в просвете вены и его отсутствие в артерии в двух плоскостях изображения.

6.1. Внутренняя яремная вена.

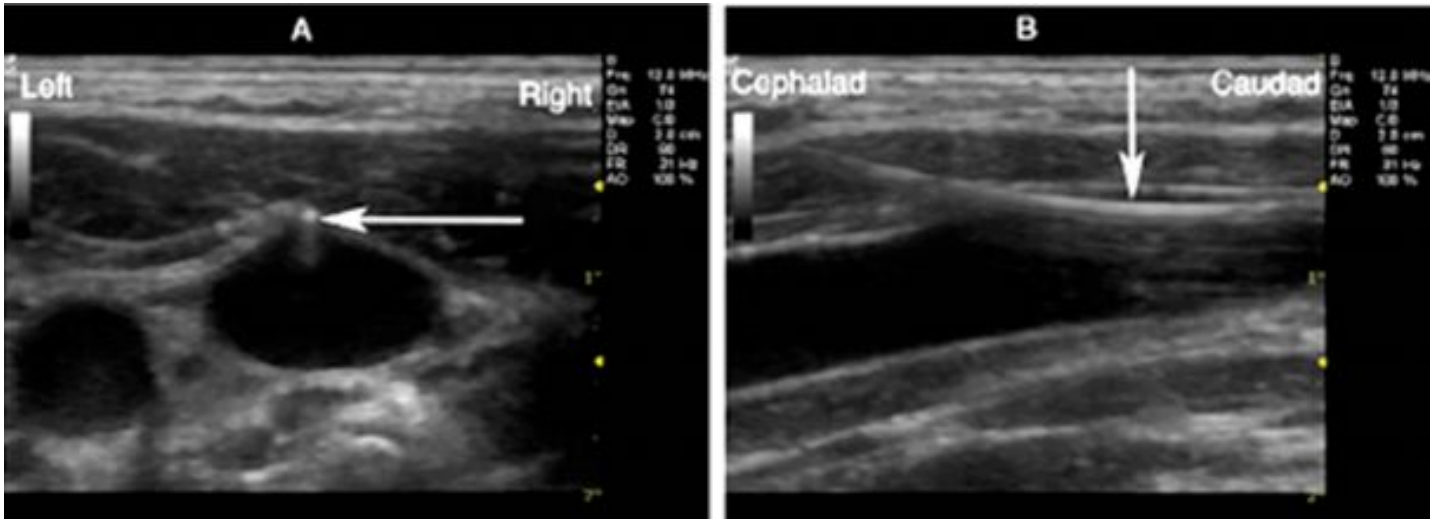

Проволочный проводник (стрелка) показан входящим в правую внутреннюю яремную вену в SAX (A) и LAX (B) обзоре.

6.2. Бедренные сосуды.

- Бедренную вену и бедренную артерию часто используют у новорожденных в качестве доступа во время процедур на сердце. Особенностью у детей является более частое перекрытие бедренной вены бедренной артерией. Ротирование бедра с 60-градусным отведением ноги уменьшает перекрытие бедренной артерии на уровне паховой складки, как у младенцев, так и у детей.
- Визуализация бедренной вены у новорожденных улучшается при использовании нескольких приемов. Небольшое полотенце или простынь подкладывают под ягодицы ребенка, либо ребенок помещается в положение обратное положению Тренделенбурга и, наконец, компрессия живота, если это возможно, также расширяет вену.

6.2. Бедренные сосуды.

- Визуализацию, пункцию и катетеризацию бедренной вены у детей производят по общепринятым принципам. Необходимо учитывать, что при подведении иглы к вене, последняя может сжиматься вплоть до полного смыкания.
- Так как вена располагается более поверхностно у детей, важно, направлять иглу под углом менее 30 градусов к коже при попытке катетеризации у педиатрических пациентов.
- После введения проводника или катетера необходимо подтвердить его присутствие в просвете вены и его отсутствие в артерии в двух плоскостях изображения.
- Многие исследования показали явное преимущество ультразвукового контроля над ориентировочным методом катетеризации бедренной вены.

6.2. Бедренные сосуды.

Рекомендации для педиатрических пациентов	Категория	Уровень
Использовать УЗ для пункции и катетеризации внутренней яремной вены у педиатрических пациентов в реальном времени, для облегчения идентификации вены, повышения вероятности катетеризации с первой попытки, а также уменьшения вероятности повреждения смежной артерии.	A	I
Рекомендовано использование УЗ, перед попыткой пункции и катетеризации бедренной вены у педиатических пациентов, поскольку это приводит к снижению сосудистых осложнений.	B	II
Данные о катетеризации бедренной вены у педиатрических пациентов под УЗ контролем в режиме реального времени обладают недостаточными научными доказательствами для утверждения рекомендации для рутинного использования.	C	II

7. Катетеризация артерий под ультразвуковым контролем.

- Доступ к артериальному руслу включает в себя катетеризацию лучевой, плечевой, подмышечной, бедренной артерии, и тыльной артерии стопы.
- Предпочтительное место доступа зависит от опыта оператора, пригодности места доступа, и ожидаемой продолжительности использования доступа.
- Преимуществами лучевой артерии являются ее доступность, предсказуемость расположения, и низкая частота осложнений, связанных как с обеспечением доступа, так и с его использованием. Она, как правило, пальпируется у большинства пациентов по пульсации.

7. Катетеризация артерий под ультразвуковым контролем.

- Другим преимуществом использования лучевой артерии, как места катетеризации, является то, что эта артерия не является единственной кровоснабжающей дистальную конечность, в отличие от подмышечной, плечевой и бедренной артерии.
- Ультразвуковой контроль при артериальной катетеризации улучшает успех и сокращает сроки катетеризации по сравнению с методом пальпации в проспективном сравнении ультразвукового метода и метода слепого размещения катетера в лучевой артерии.

7. Катетеризация артерий под ультразвуковым контролем.

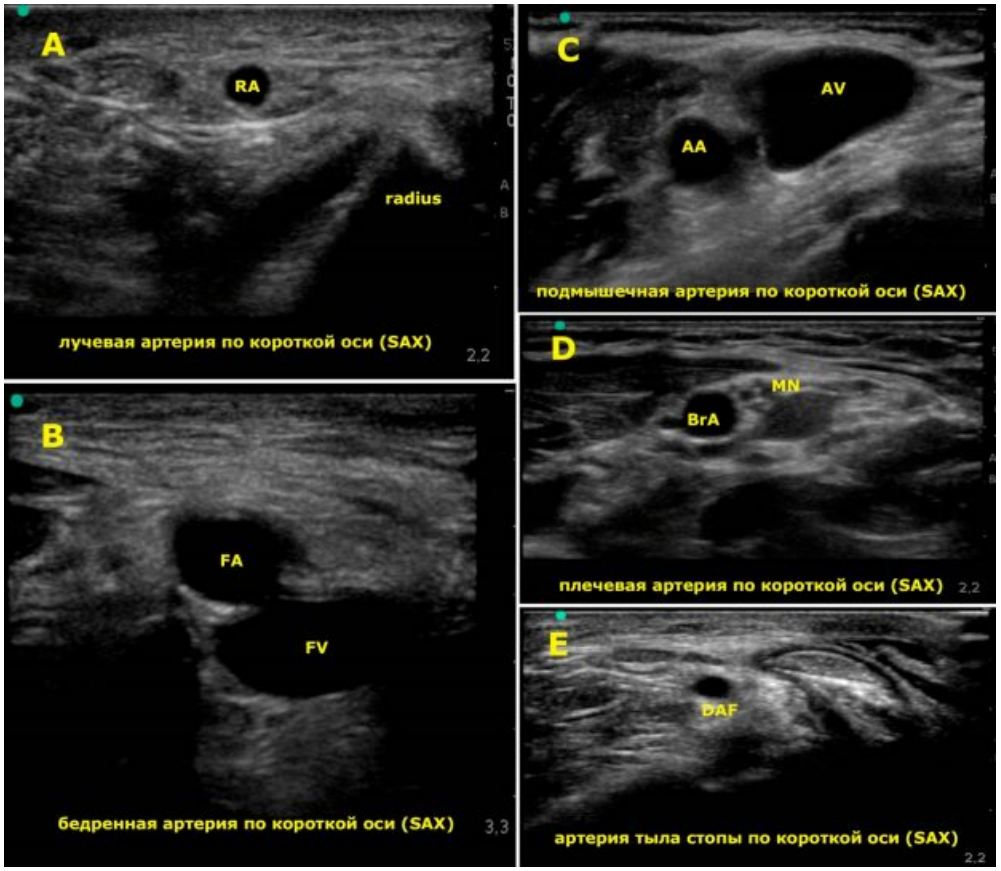

Идентификация артериального кровотока производится при двухмерном и доппелеровском исследовании.

При 2D эхокардиографии артерии визуализируют пульсирующими и не сжимающимися при небольшом внешнем давлении датчика.

7. Катетеризация артерий под ультразвуковым контролем.

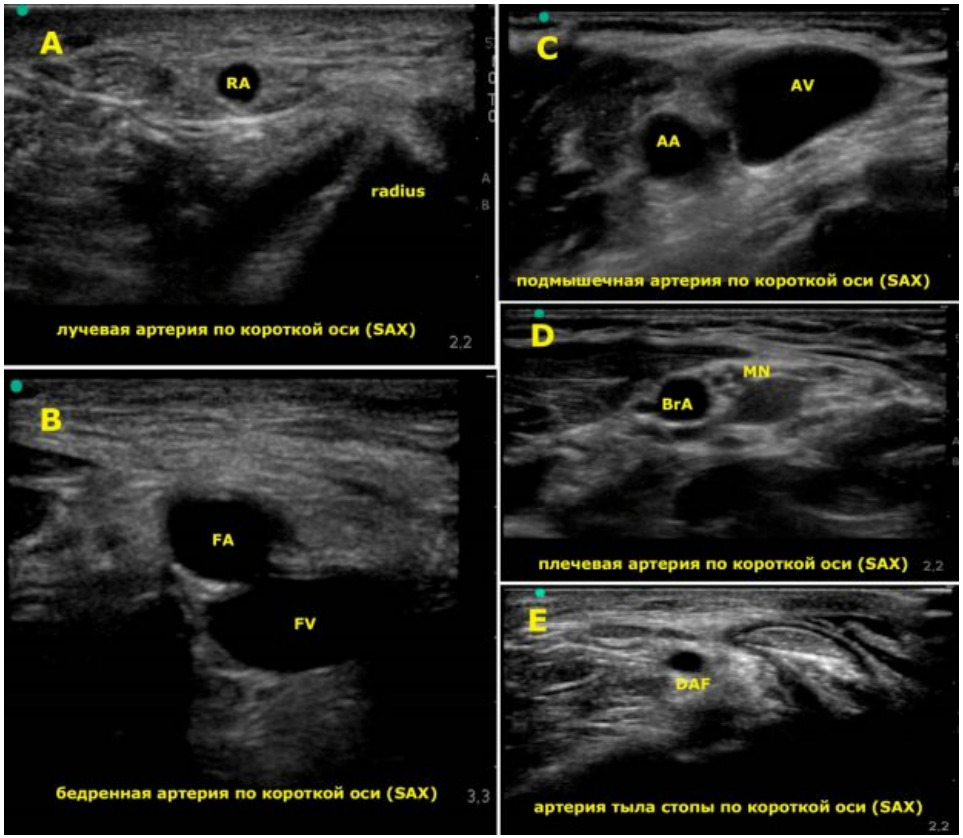

Двухмерное изображение лучевой (A), бедренной (B), подмышечной (C), плечевой (D) артерии, и тыльной артерии стопы (E).

RA – radial artery,

AA – axillary artery,

AV – axillary vein,

FA – femoral artery,

FV - femoral vein,

MN – median nerve,

BrA – brachial artery,

DAF – dorsal artery of foot.

7. Катетеризация артерий под ультразвуковым контролем.

Добавление цветового допплеровского картирования демонстрирует фазовый поток крови либо в SAX либо LAX ориентации.

Включение импульсного допплера в просвете артерии демонстрирует типичный систолическо-диастолический паттерн артериального кровотока.

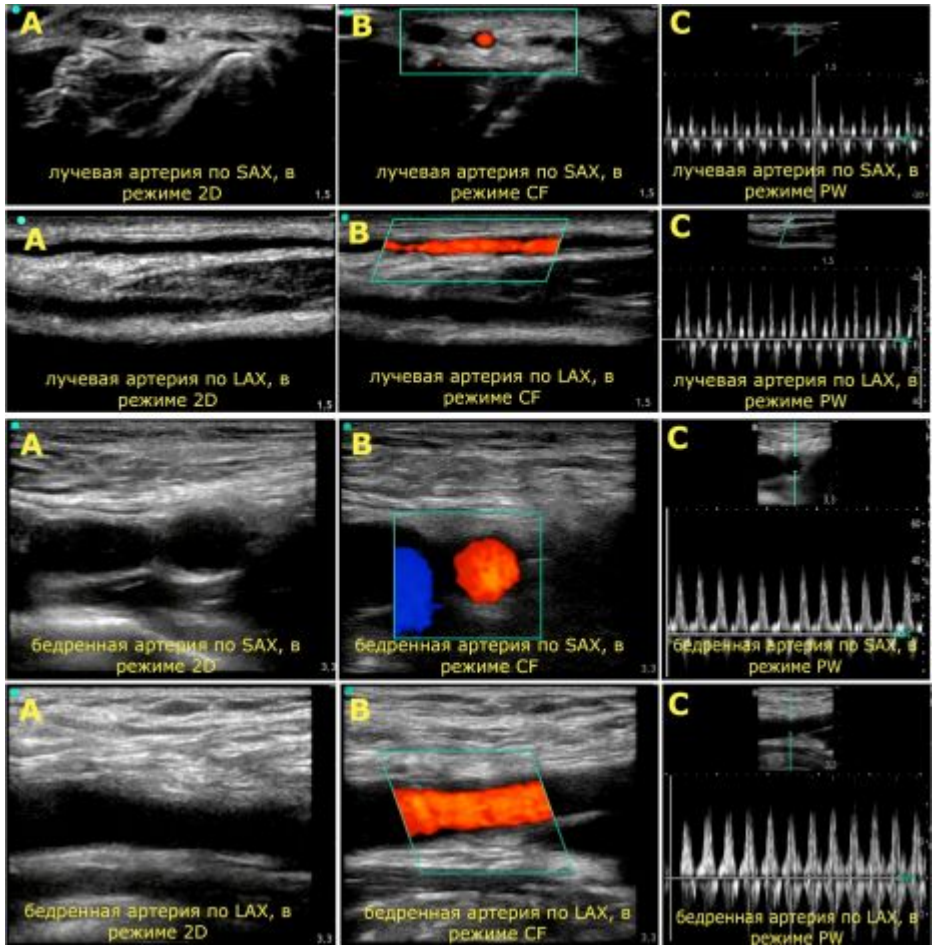

7. Катетеризация артерий под ультразвуковым контролем.

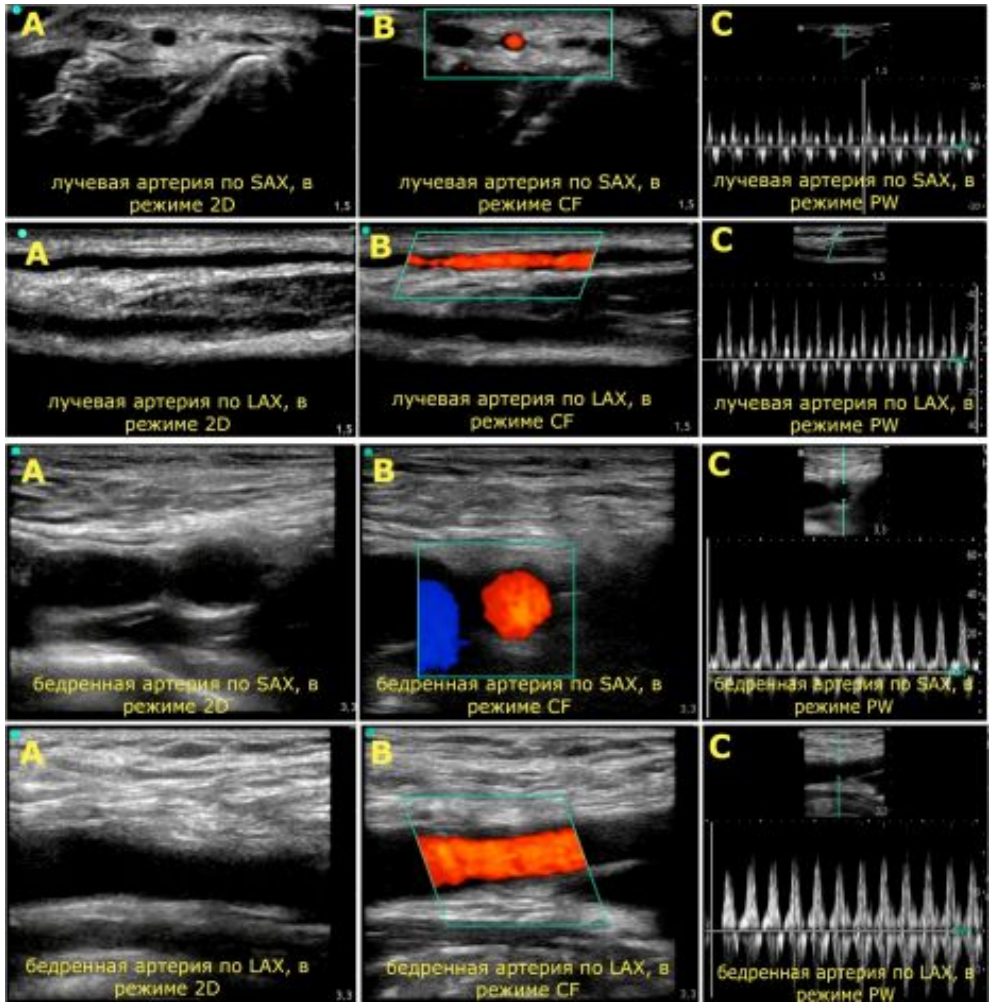

Ультразвуковая визуализация лучевой и бедренной артерии по SAX и LAX.

2D – двухмерный режим,

CF - color flow (цветовой допплер),

PW - pulsed wave (импульсный допплер).

7. Катетеризация артерий под ультразвуковым контролем.

- Введение катетера при помощи УЗИ в реальном времени (с или без проводника) является предпочтительным по сравнению с техникой статического изображения.
- Методики катетеризации применяются такие же, как и при катетеризации вен.
- Недоминирующей рукой оператор держит ультразвуковой датчик, в то время как доминирующая рука держит артериальный катетер.
- Система катетер-игла направляется под углом 45 градусов к коже и продвигается под ультразвуковым контролем, пока не будет наблюдаться внутри сосуда в SAX или LAX обзоре.
- Катетер вводится на игле или с помощью проводника.

7. Катетеризация артерий под ультразвуковым контролем.

- Вероятность успеха с первой попытки при артериальной катетеризации выше при использовании ультразвукового подхода по сравнению с методом пальпации.
- Вероятность успеха при ультразвуковом подходе находится в диапазоне от 62% до 87% у взрослых (по сравнению с 34-50% для метода пальпации) и от 14% до 67% у педиатрических пациентов (по сравнению с 14-20% для метода пальпации).
- Мета-анализ, который включил в себя четыре контролируемых исследования катетеризации лучевой артерии в общей сложности у 311 взрослых пациентов и детей показал более чем 71 процентное улучшение успеха первой попытки.

7. Катетеризация артерий под ультразвуковым контролем.

Рекомендации	Категория	Уровень
Использовать ультразвук для пункции и катетеризации лучевой артерии в реальном времени, когда это возможно, для облегчения идентификации и повышения вероятности катетеризации артерии с первой попытки	A	I
Рекомендовано использование ультразвука, когда это возможно, перед попыткой пункции и катетеризации артерий (кроме лучевой артерии), поскольку это приводит к повышению вероятности катетеризации с первой попытки и снижению сосудистых осложнений	A	II
Данные о катетеризации артерий (кроме лучевой артерии) под ультразвуковым контролем в режиме реального времени обладают недостаточными научными доказательствами для утверждения рекомендации для рутинного использования	C	II

8. Обеспечение стерильности при выполнении катетеризации сосудов под ультразвуковым контролем.

- При выполнении манипуляции катетеризации сосудов необходимо подготовить место пункции согласно стандартным правилам асептики.
- Поскольку датчик ультразвукового аппарата устанавливается непосредственно в месте проведения пункции, то на него также распространяются правила асептики и антисептики.
- Стерильность датчика обеспечивается одеванием на датчик специальных стерильных одноразовых чехлов.
- Как альтернативный вариант возможно использование стерильной перчатки для обеспечения асептического барьера.

8. Обеспечение стерильности при выполнении катетеризации сосудов под ультразвуковым контролем.

- Необходимо помнить, что для обеспечения проведения ультразвука, в том случае, если стерильный чехол не обладает проводящим адгезивным слоем, требуется создание прослойки с помощью ультразвукового геля.
- Внутри чехла, со стороны датчика можно использовать нестерильный гель, но на поверхность кожи в зоне пункции - только стерильный.
- Как показывает практика, стерильный гель может быть заменен стерильным раствором.