

Венозные тромбозэмболические осложнения: тромбофлебит поверхностных вен, флеботромбоз глубоких вен, синдром Педжета-Шрёттера

Выполнила
Студентка 4 курса ЛФ
Максимова Екатерина

Венозные тромбозэмболические осложнения —
собирательное понятие, объединяющее:

- Тромбоз подкожных вен;
- Тромбоз глубоких вен;
- Легочную тромбозэмболию;

Тромбоз глубоких вен (флеботромбоз) — наличие тромба в глубокой вене, который может вызвать ее окклюзию.

Тромбоз поверхностных вен (тромбофлебит) — наличие тромба в поверхностной вене, которое обычно сопровождается клинически определяемым воспалением.

Причины

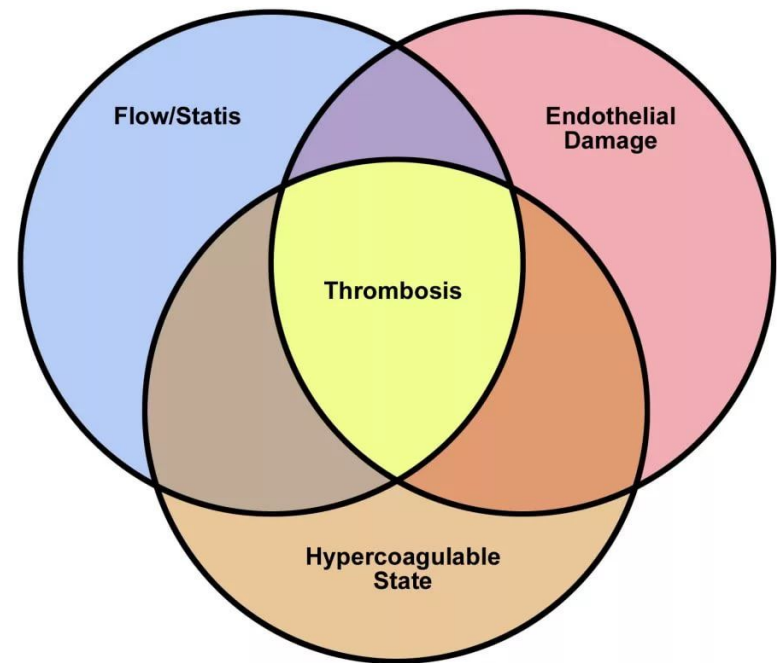
Венозный тромбоз может возникнуть при:

- нарушение кровообращения (застой крови),
- повреждение эндотелия сосудистой стенки,
- повышенной способности крови к образованию тромба (гиперкоагуляция и ингибирование фибринолиза),



Рудольф Вирхов

1821-1902 гг.



Нарушение кровотока:

1. Варикозное расширение вен,
2. Сдавление сосудов извне (опухолями, кистами, воспалительными инфильтратами, увеличенной маткой, костными фрагментами),
3. Разрушение клапанного аппарата после перенесенного ранее флеботромбоза.
4. Иммобилизация конечности
5. Длительный постельный режим
6. Увеличение вязкости крови (полицитемия, эритроцитоз, дегидратация, диспротеинемия, значительное увеличение содержания фибриногена)

Повреждение эндотелия сосудистой стенки:

1. Прямое повреждение: при установке эндовазальных катетеров, внутрисосудистых устройств (фильтры, стенты и пр.), протезировании вен, травме, операции
2. Гипоксия, вирусы, эндотоксины.
3. Обширные оперативные вмешательства, тяжелые механические травмы, массивная кровопотеря, распространенные ожоги, инфекционные заболевания и сепсис => механизм СВР

Гиперкоагуляция и ингибирование фибринолиза:

- Врожденные и приобретенные тромбофилии

Тромбофилия	Распространенность, %		Относительный риск
	В популяции	У больных с ВТЭО	
Дефицит антитромбина	0,07-0,16	1—3	20
Дефицит протеина С	0,2—0,4	3—5	10
Дефицит протеина S	0,03—0,13	1,5	10
Лейденская мутация V фактора свертывания крови	3—15	20	5
Повышение уровня фактора свертывания крови VIII	11	25	5
Мутация протромбина G20210A	1—2	4—7	2—3
Гипергомоцистеинемия	5	10	2,5
Антифосфолипидный синдром	0,2	3,1	2—6

Вероятность ВТЭО повышена более чем в 10 раз

- перелом нижней конечности
- госпитализация с сердечной недостаточностью или фибрилляцией/трепетанием предсердий в предшествующие 3 мес
- протезирование тазобедренного или коленного сустава
- крупная травма
- инфаркт миокарда (достаточно обширный) в ближайшие 3 мес
- ВТЭО в анамнезе
- повреждение спинного мозга

Вероятность ВТЭО повышена в 2—9 раз

- артроскопическая операция на коленном суставе
- аутоиммунные заболевания
- переливание крови
- катетер в центральной вене
- химиотерапия
- застойная сердечная или дыхательная недостаточность
- использование стимуляторов эритропоэза
- гормональная заместительная терапия (риск зависит от препарата), использование пероральных контрацептивов
- искусственное оплодотворение
- инфекция (в частности, пневмония, инфекция мочевых путей, СПИД), воспалительные заболевания толстого кишечника
- злокачественное новообразование (наибольший риск при наличии метастазов)
- инсульт с параличом
- послеродовой период
- тромбоз поверхностных вен, тромбофилия

Вероятность ВТЭО повышена менее чем в 2 раза

- постельный режим более 3 сут
- сахарный диабет
- артериальная гипертензия
- длительное положение сидя (например, при вождении автомобиля, авиаперелетах)
- лапароскопические операции (в частности, холецистэктомия)
- ожирение
- беременность
- варикозное расширение вен нижних конечностей

Тромбоз поверхностных вен

Клинические признаки:

- боль по ходу тромбированных вен, ограничивающая движения конечности;
- полоса гиперемии в проекции пораженной вены;
- при пальпации — шнуровидный, плотный, резко болезненный тяж;
- местное повышение температуры, гиперестезия кожных покровов.

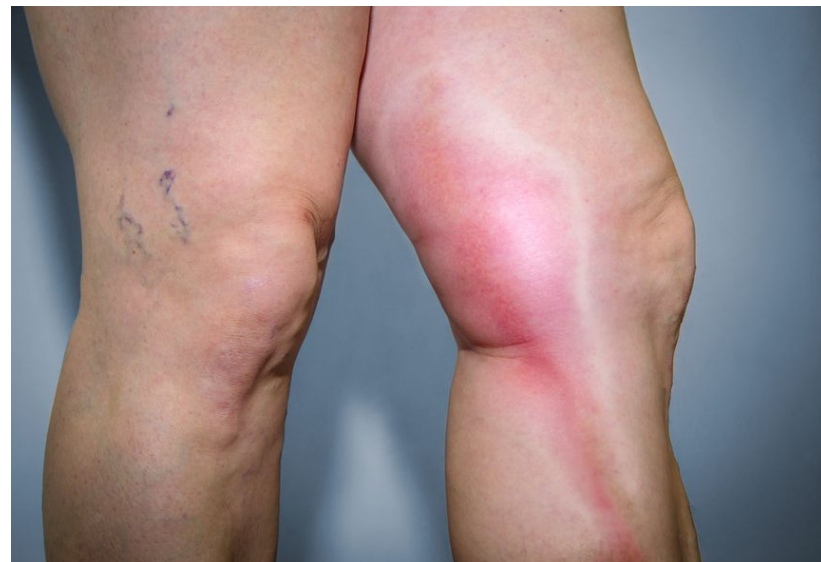
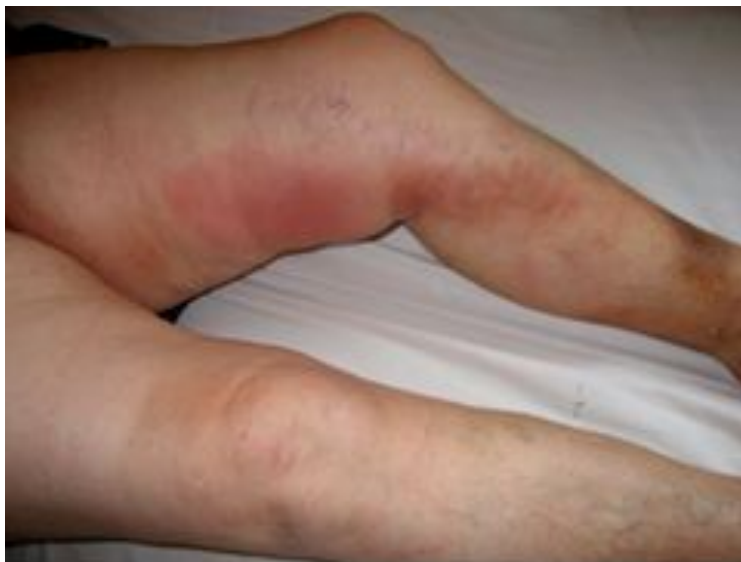
Рис. 1,2. Больная с острым варикотромбофлебитом левого бедра.

Крылов А.Ю., Шулутко А.М., Хмырова С.Е. Петровская А.А. Острые окклюзионные заболевания вен нижних конечностей. – Москва: ПМГМУ им. И.М. Сеченова

Диагностика

- Жалобы, анамнез
- Физикальное обследование
- Компрессионное ультразвуковое дуплексное ангиосканирование.

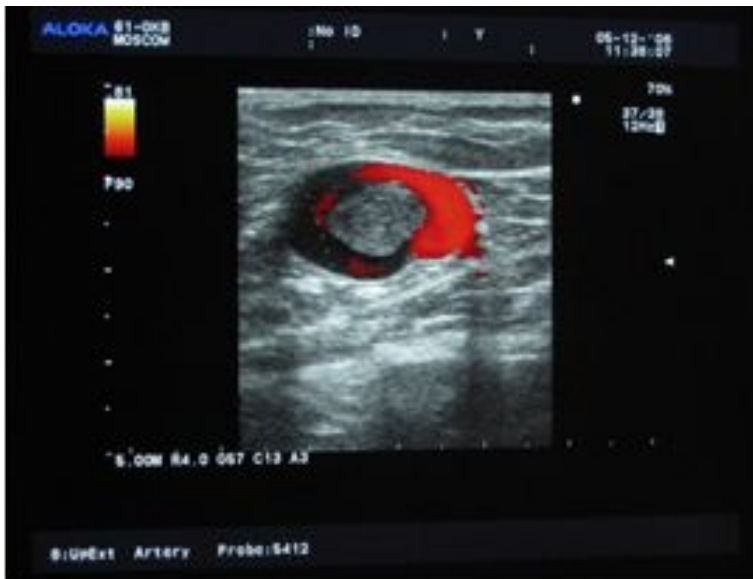

Рис. 3. Флотирующий тромб в средней трети БПВ.

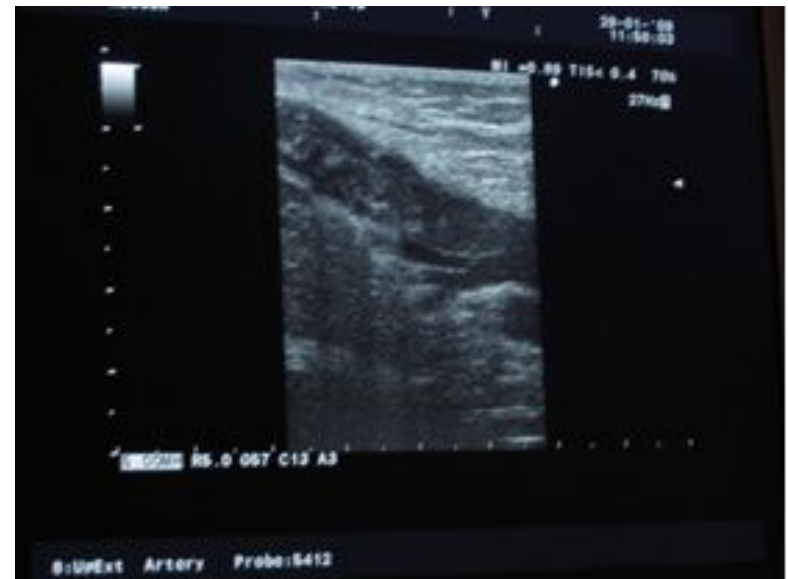

Рис. 4. Флотирующий тромб в устье МПВ

Крылов А.Ю., Шулутко А.М., Хмырова С.Е. Петровская А.А. Острые окклюзионные заболевания вен нижних конечностей. – Москва: ПМГМУ им. И.М. Сеченова

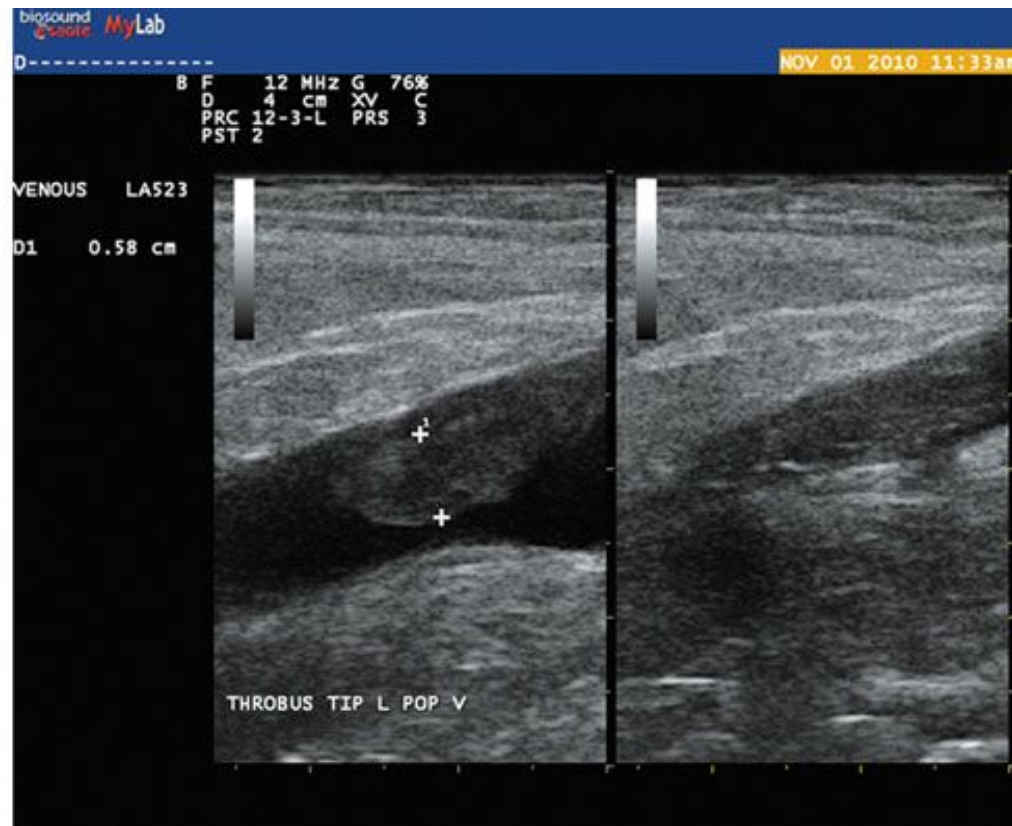
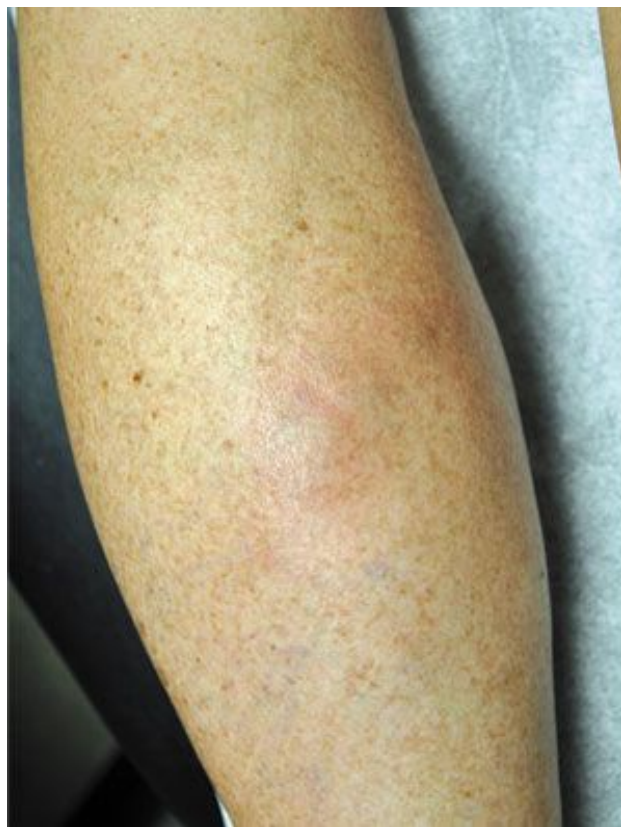


Рис.5. Острый тромбоз в. intermedia cubiti

Показания к госпитализации

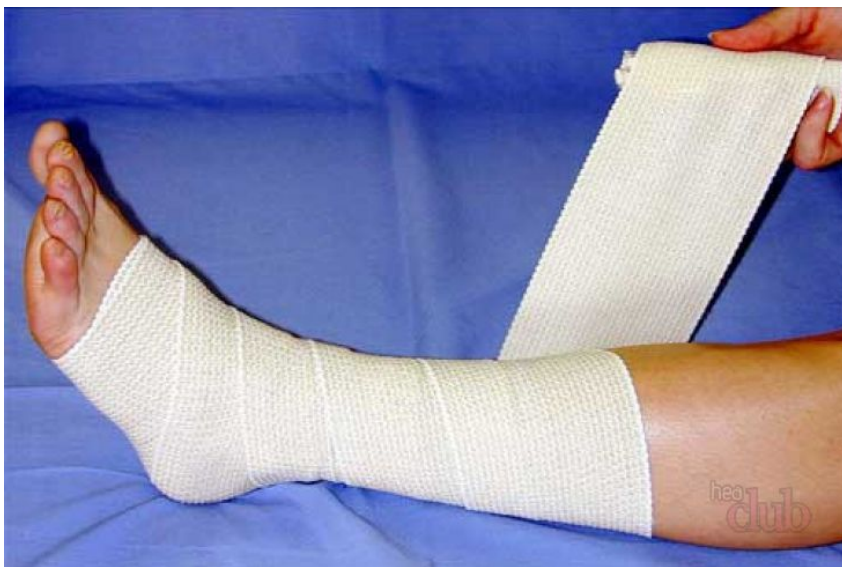- локализация острого тромбоза на бедре;
- локализация острого тромбоза в верхней трети голени при поражении малой подкожной вены.



Лечение

Консервативное лечение должно включать следующие основные компоненты:

- 1) активный режим;
- 2) эластичную компрессию нижних конечностей (I-I,5 г.);

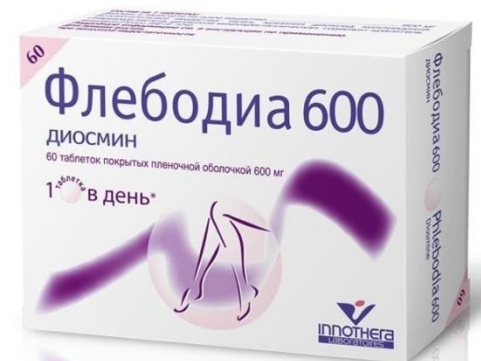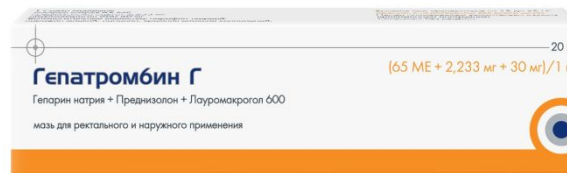

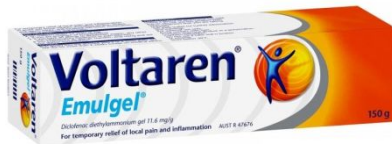
3) системную фармакотерапию:

- **Фондапаринукс натрия** или **профилактические (или, возможно, промежуточные) дозы низкомолекулярных гепаринов** в течение 1,5 мес.
- **НПВС** внутрь в течение 7—10 дней (при выраженном болевом синдроме).
- **Флеботоники**: «Детралекс», «Троксерутин», «Антистакс», «Эндотелон», «Флебодия 600», «Вазокет»;

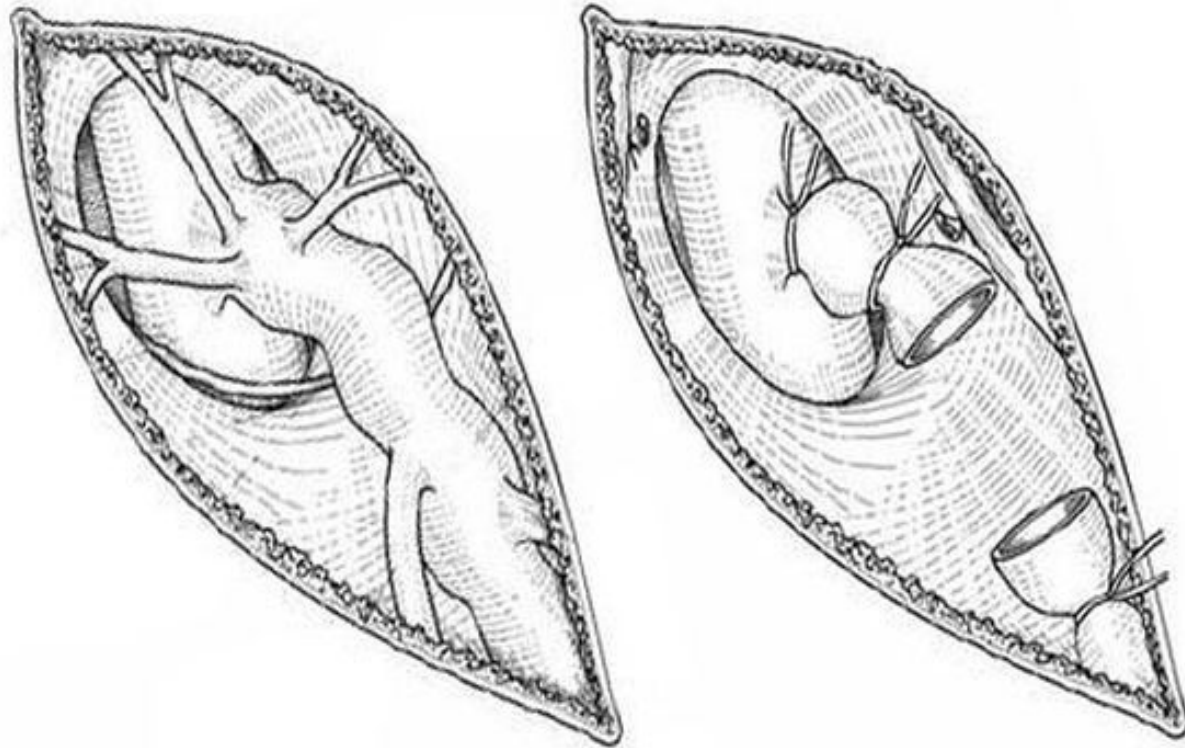
4) **местное лечебное воздействие на пораженную конечность** (холод, препараты, содержащие гепарин и/или НПВС) 1,5-2 мес.:

- геприновая мазь, мазь гепароид, гепатромбиновая мазь и гель-Лиотон-1000;
- диклофенак, вольтарен-гель, найс ;

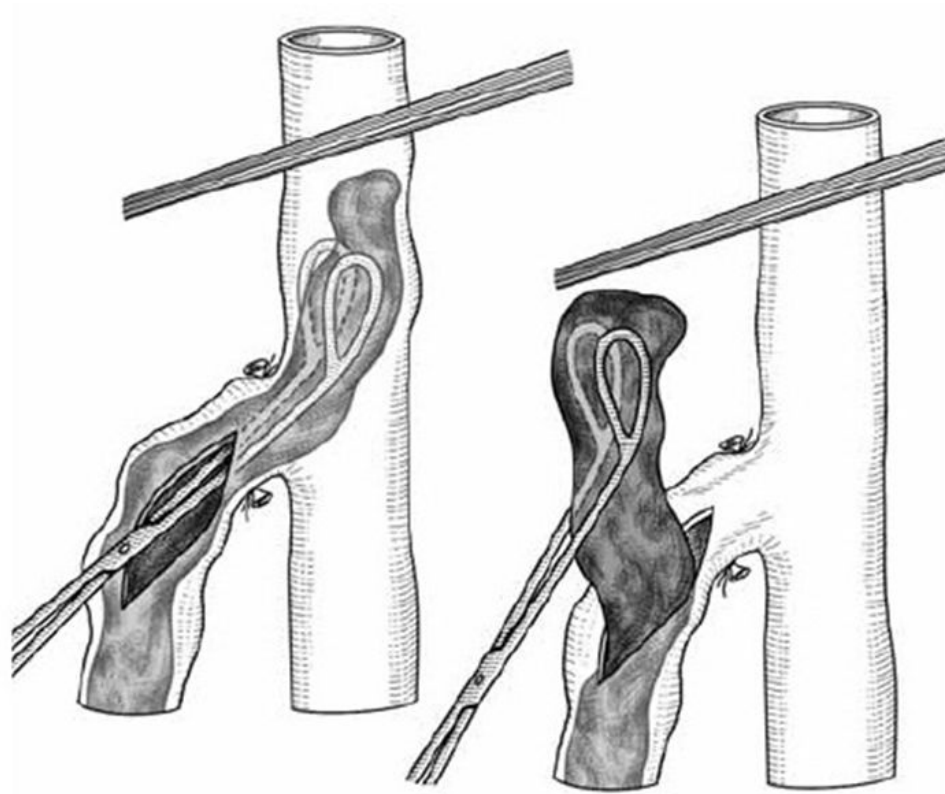
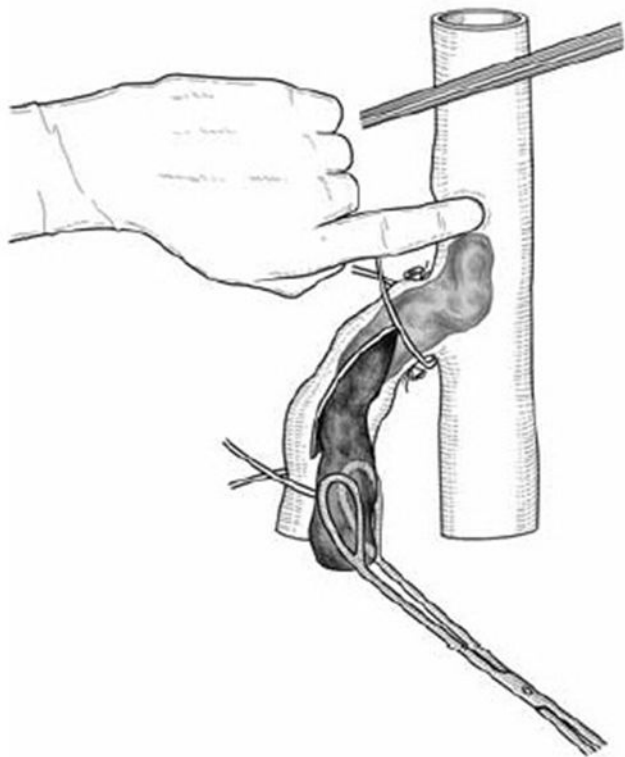


Кроссэктомия (операция Троянова-Транделенбурга)

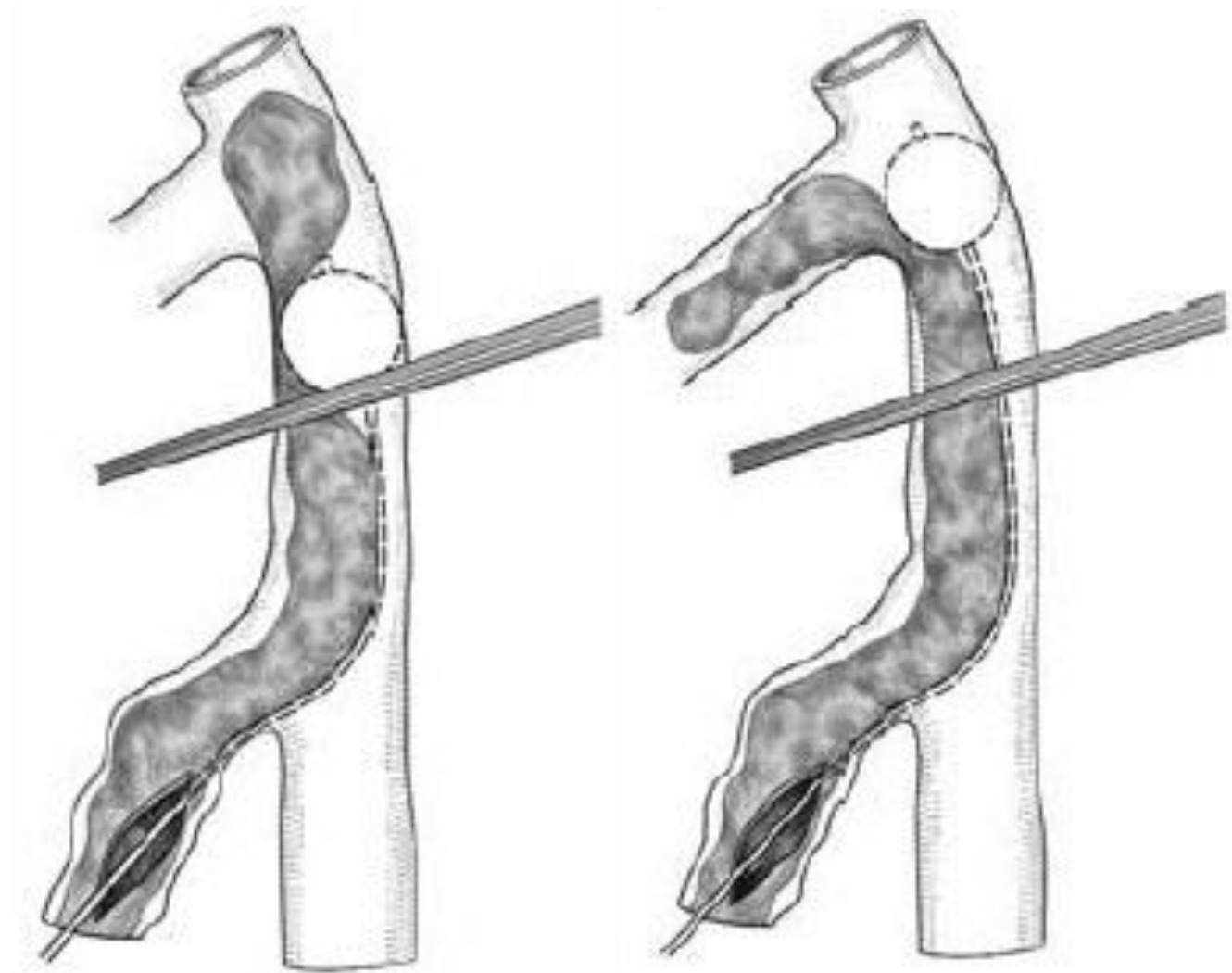
Кроссэктомия подкожной вены



Тромбэктомия из магистральных глубоких вен



Частые осложнения и их предотвращение



Минифлебэктомия в бассейне v. saphena magna и/ или v. saphena parva.

Пункционная тромбэктомия из тромбированных узлов подкожных вен.

Флебосклерозирование.

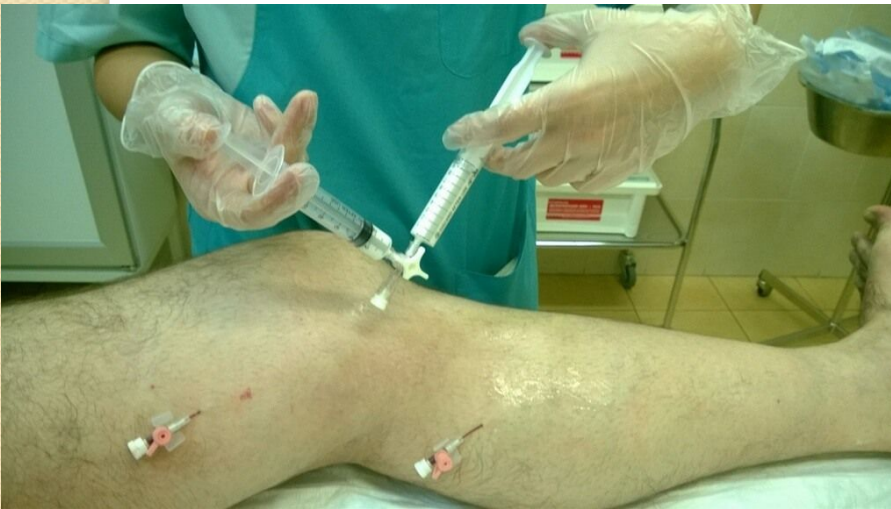

Рис.6. Флебосклерозирование

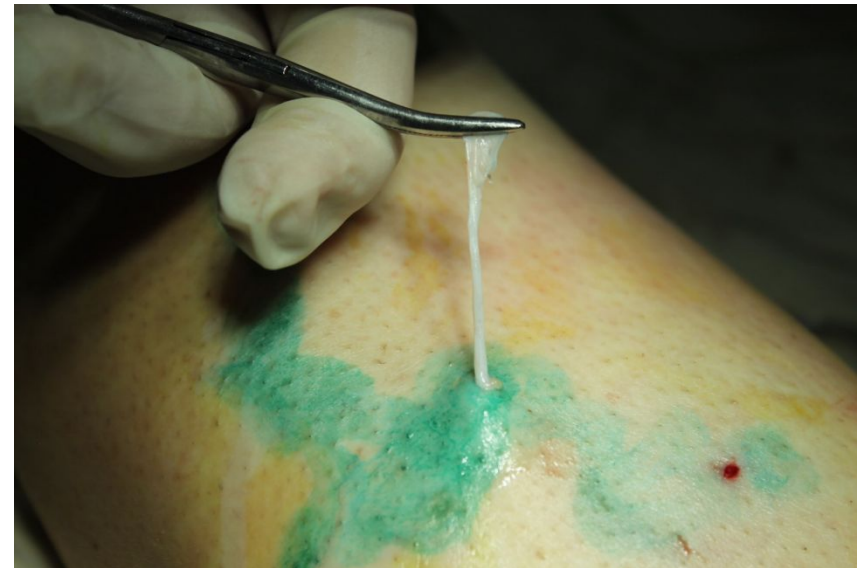

Рис.7. Минифлебэктомия

Флеботромбоз

- Дистальный
- Проксимальный
- ❖ Окклюзивный
- ❖ Неокклюзивный

Типичный спектр симптоматики включает:

1. отек всей конечности либо ее части;
2. цианоз кожных покровов и усиление рисунка подкожных вен;
3. распирающую боль в конечности;
4. боль по ходу сосудисто-нервного пучка;

При неокклюзивных формах клиническая симптоматика не вы
либо вообще отсутствует.

Иногда первым признаком ТГВ могут быть симптомы ТЭЛА.



Тромбоз глубоких вен голени

- боль по ходу сосудисто-нервного пучка соответствующей локализации или в икроножных мышцах, усиливающиеся при физической нагрузке, ходьбе или просто в вертикальном положении больного;
- внешние признаки тромбоза чаще отсутствуют.

Тромбоз подколенной вены

Редко бывает изолированным.

- резкие распирающие боли в икроножных мышцах, усиливающиеся в вертикальном положении и при движении, тяжесть, напряжение;
- отек конечности до уровня коленного сустава (объем голени увеличивается до 4-5 см и более);
- повышается температура конечности;
- кожа конечности приобретает цианотичный оттенок;
- нарушается функция конечности (больной не может наступить на пораженную конечность).

При тромбозе этой локализации можно выявить следующие положительные симптомы:

- Симптом Хоманса – боли, возникающие по ходу сосудисто-нервного пучка по задней поверхности голени при тыльном сгибании стопы.
- Симптом Мозеса – болезненность при пальпации мышц голени в передне-заднем направлении.
- Симптом Ловенберга – при наложении и накачивании манжетки от аппарата, измеряющего давление, боли возникают уже на 80 мм Hg (в норме – 150-180 мм Hg).
- Симптом Пайра – болезненность по медиальной поверхности конечности от стопы до бедра.
- Симптом Пратта – при выраженном отеке кожа становится глянцевой, проступает сосудистый рисунок подкожных вен.

Тромбоз бедренной вены

<u>Поражение поверхностной бедренной вены</u>	<u>Поражение общей бедренной вены</u>
<ul style="list-style-type: none">✓ Отек редко;✓ Тяжесть в конечности;✓ Умеренные болями по медиальной поверхности бедра в проекции сосудисто-нервного пучка;	<ul style="list-style-type: none">✓ Отек конечности до паховой складки;✓ Тупые ноющие боли в конечности, усиливающиеся в вертикальном положении и при движении;✓ Увеличение в объеме как голени так и бедра;✓ Цианоз кожных покровов и расширение подкожных вен, усиливающиеся в дистальных отделах конечности;✓ Усиление рисунка подкожных вен в области лобка и паха (при обтурации тромбом устья БПВ);

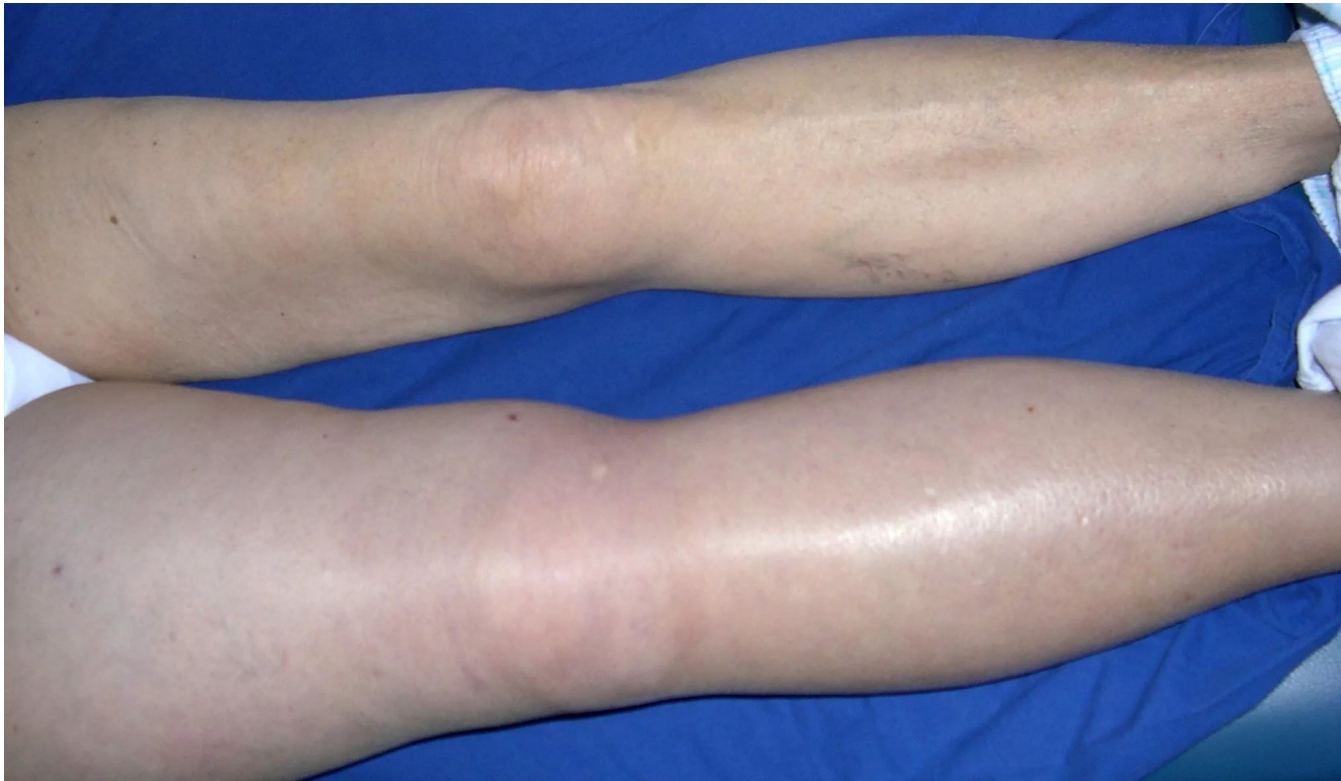
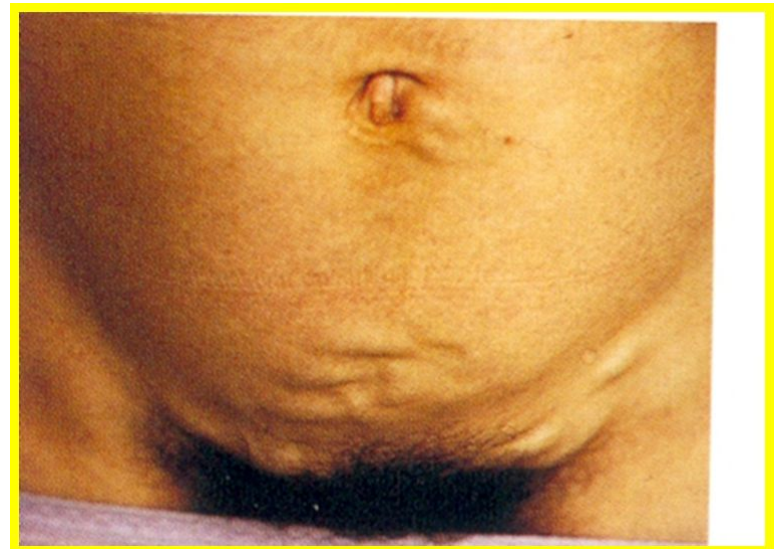

Рис.8. Тромбоз бедренной вены



Илео-фemorальный тромбоз

- Отек и распирающие боли распространяются до паховой области;
- Цвет кожных покровов конечности багрово-цианотичный
- расширенная подкожная венозная сеть;
- Отеки мошонки, ягодичной области и передней брюшной стенки;
- Болезненность по ходу сосудисто-нервного пучка конечности;
- Положительные симптомы Хоманса, Мозеса, Ловенберга;
- Венозная гангрена (*phlegmasia caerulea dolens*);

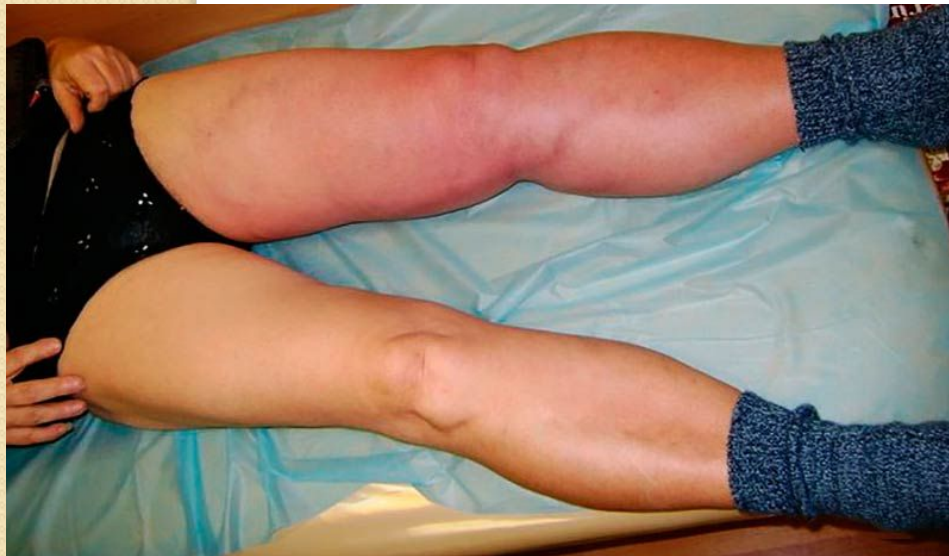

Рис.9. Илео-фemorальный тромбоз

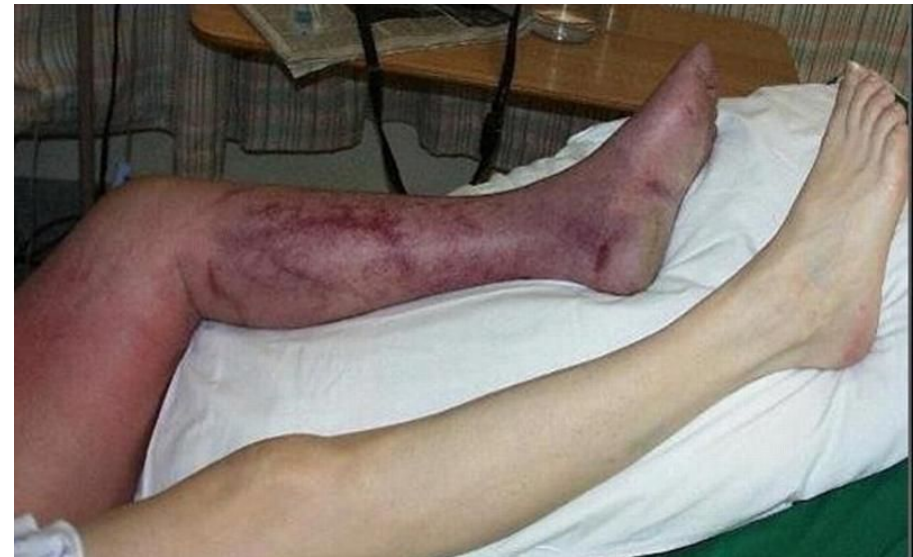

Рис.10. Венозная гангрена

Диагностика

- Жалобы, анамнез, физикальное обследование

Таблица 4. Вероятность ТГВ нижних конечностей по клиническим данным: индекс Wells

Признак	Количество баллов
Активное злокачественное новообразование (в настоящее время или в предшествующие 6 мес)	+1
Паралич или недавняя иммобилизация нижней(их) конечности(ей) с помощью гипса	+1
Постельный режим 3 и более сут или крупная операция до 3 мес	+1
Болезненность при пальпации по ходу глубоких вен	+1
Отек всей ноги	+1
Разница в отеке икр более 3 см на уровне 10 см ниже <i>tibial tuberosity</i>	+1
Отек с ямкой на больной ноге	+1
Расширенные коллатеральные поверхностные вены (не варикоз)	+1
Документированный ТГВ в анамнезе	+1
Другой диагноз как минимум столь же вероятен	-2
Вероятность наличия ТГВ нижних конечностей:	Сумма баллов
низкая (около 3%)	0
средняя (около 17%)	1-2
высокая (около 75%)	≥3

- Ультразвуковое компрессионное дуплексное ангиосканирование
- Рентгеноконтрастная ретроградная илиокавография или СКТ

**Флотирующий
Окклюзивный**

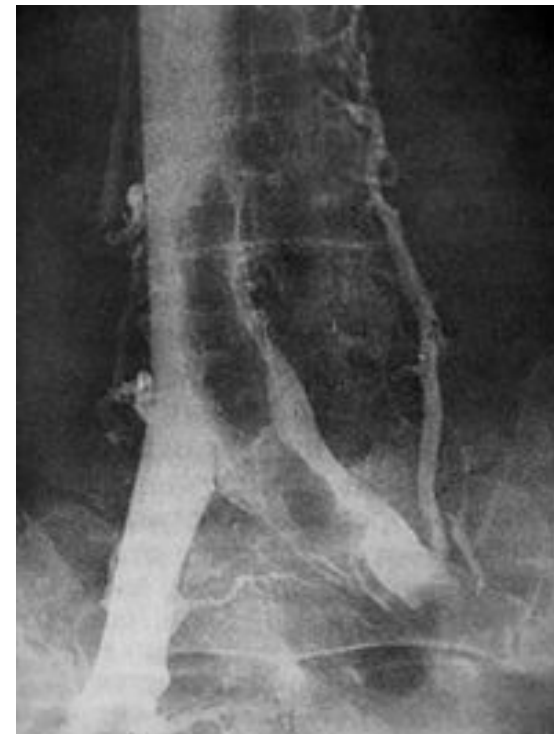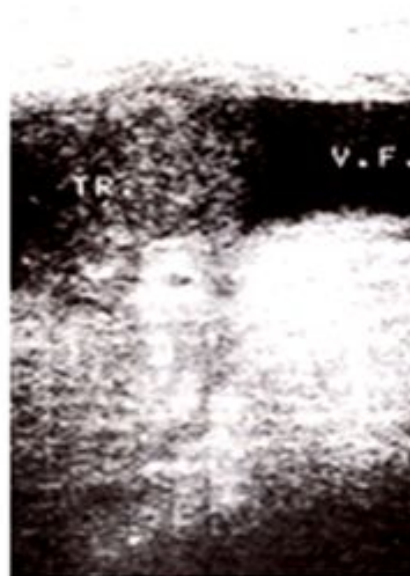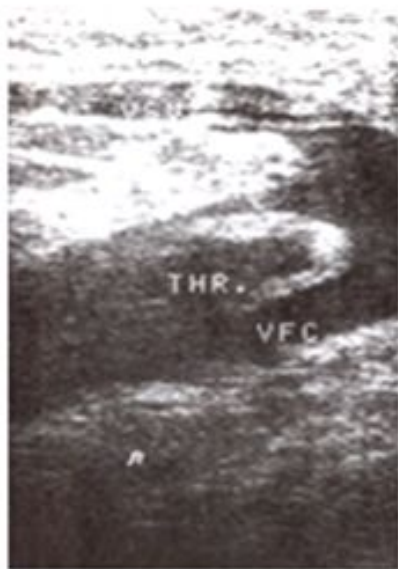
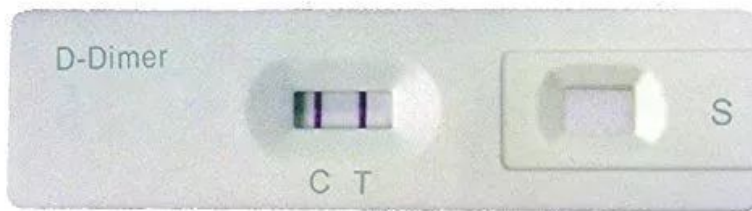
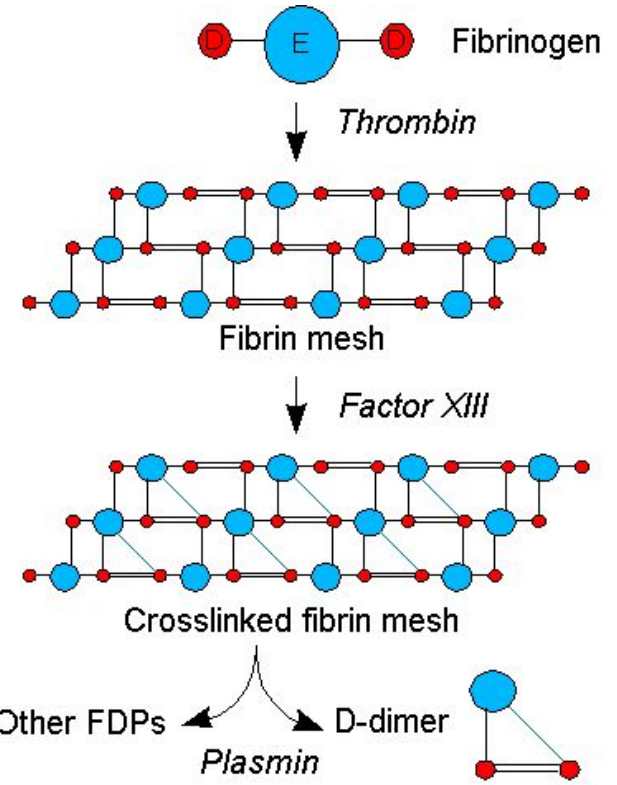


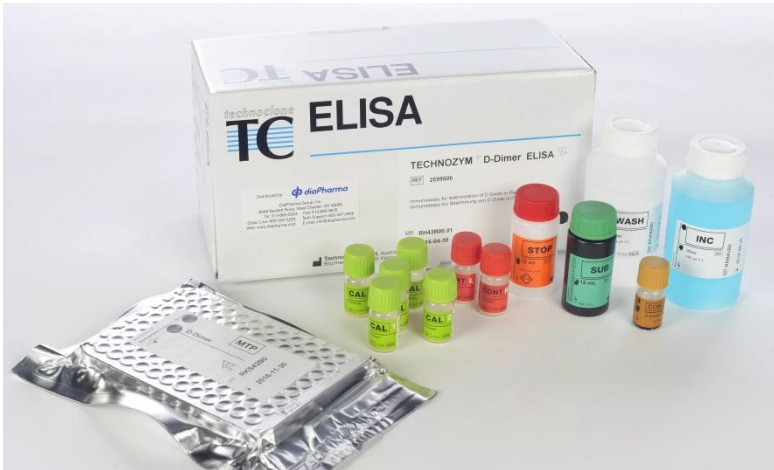Рис. 11. Варианты тромбоза глубоких вен

Рис. 12. Ретроградная илиокавография. Флотирующий тромб инфраренального отдела НПВ

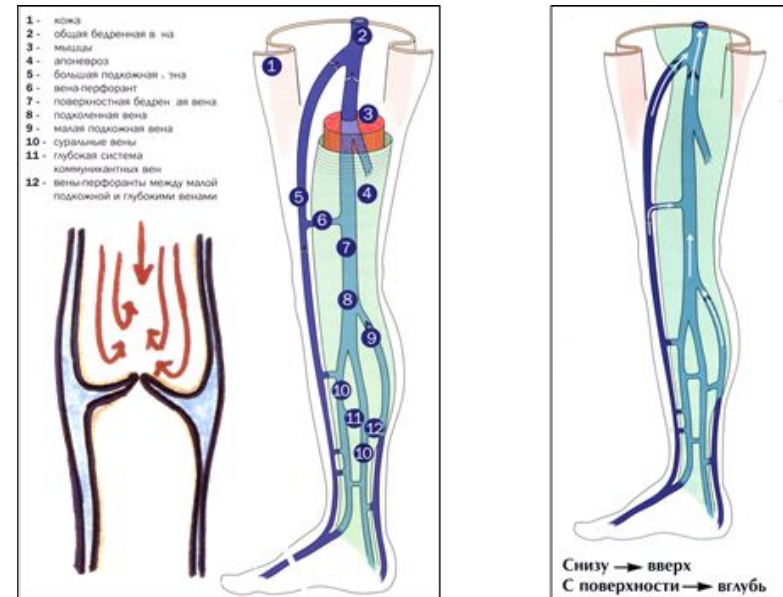
- Радионуклидное исследование с меченым фибриногеном
- Определение уровня D-димера в крови (ELISA, ELFA)

↑ чувствительность, ↓ специфичность



Лечение

- Режим. До инструментального обследования - строгий постельный режим для снижения риска ТЭЛА. После обследования пациенты с окклюзивными и пристеночными формами венозного тромбоза сразу могут быть активизированы
- Эластичная компрессия
- Антикоагулянтная терапия под лабораторным контролем
- Флеботоники
- Хирургическое лечение



Антикоагулянты

**Минимум 5
сут.**

**МНО
2,0-3,0**

**ИЛ
И**

- ❖ **НМГ:** Фраксипарин, (эноксапарин натрия) Гемапаксан, Клексан, Анфибра, (далтепарин натрия) Фрагмин
- ❖ **Нефракционированный гепарин**
- ❖ **АВК:** Варфарин, Фенилин, Дикумарин





2
сур.

Общая продолжительность лечения антикоагулянтами

Таблица 5. Длительность лечения антикоагулянтами после эпизода ТГВ/ТЭЛА

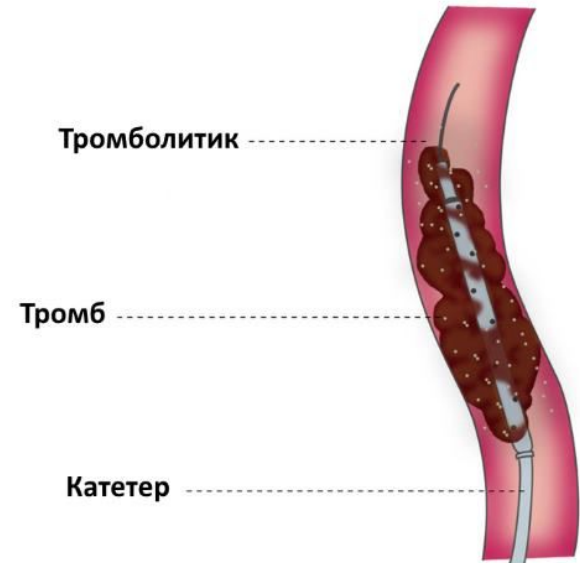
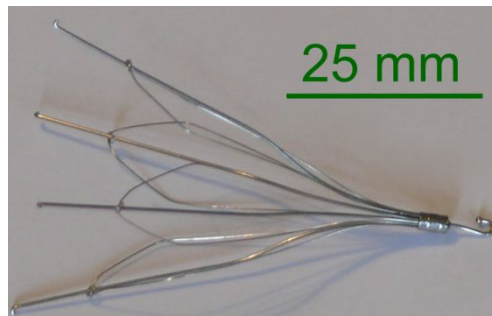
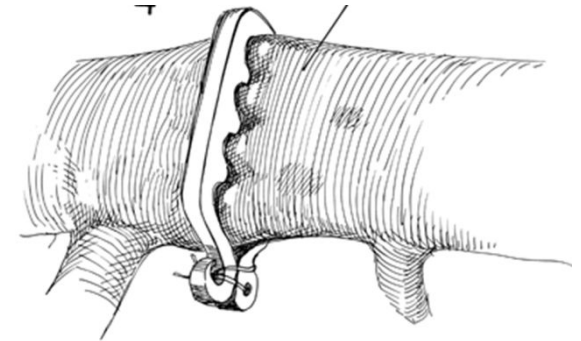
Клинические обстоятельства	Длительность использования антикоагулянтов
Первый эпизод, сопряженный с обратимым фактором риска (травма, операция, острое нехирургическое заболевание)	ТГВ: 3 мес при дистальной локализации тромбоза (голень); при обширном проксимальном тромбозе желательнo продлить до 6 мес. ТЭЛА: не менее 3 мес
Впервые возникший неспровоцированный эпизод	Не менее 3 мес; продление на неопределенно долгий срок при проксимальном ТГВ и/или ТЭЛА, низком риске кровотечения и возможности поддерживать стабильный уровень антикоагуляции*
Рецидивирующий ТГВ/ТЭЛА	Неопределенно долго
Имплантация кава-фильтра	Неопределенно долго
Злокачественное новообразование	НМГ на 3–6 мес; в дальнейшем продление использования антикоагулянтов на неопределенно долгий срок или по крайней мере до излечения онкологического заболевания

Примечание. * — основания для продления антикоагулянтной терапии после впервые возникшего неспровоцированного эпизода проксимального ТГВ/ТЭЛА:

- тромбофилии, сопряженные с наиболее высоким риском рецидива ВТЭО (антифосфолипидный синдром, дефицит антикоагулянтных протеинов С или S, мутации фактора V Лейдена или протромбина G20210A);
- плохая реканализация проксимальных сегментов глубокого венозного русла по данным компрессионной ультрасонографии через 3 мес от начала лечения (данный фактор через 6 мес можно не учитывать);
- сохранение дисфункции правого желудочка по данным ЭхоКГ при выписке из стационара;
- повышенный уровень D-димера на фоне использования антикоагулянтов или его повышение через 1 мес после отмены антикоагулянтов.


Хирургическое лечение

1. Имплантация кава-фильтра;
2. Эндоваскулярная катетерная тромбэктомия из нижней полой и подвздошных вен;
3. Пликация нижней полой вены;
4. Паллиативная тромбэктомия ;
5. Радикальная тромбэктомия;
6. Регионарная тромболитическая терапия;




Синдром Педжета - Шреттера

- James Paget в 1875 г. и Von Schroetter в 1884 г. независимо друг от друга описали синдром, развивающийся на фоне полного здоровья у молодых людей и проявляющийся в виде тотального отека и синюшности верхней конечности.
- В 1947 г. Hughes впервые предложил использовать термин «синдром Педжета– Шреттера» для определения спонтанных венозных тромбозов верхних конечностей.
- Вопрос о том, какая когорта пациентов с острыми венозными тромбозами верхних конечностей соответствует данной нозологической форме, длительное время оставался дискутабельным.
- Характерные термины - «спонтанный», «идиопатический», «первичный».



Леопольд
Шреттер
1837–1908 г.г.

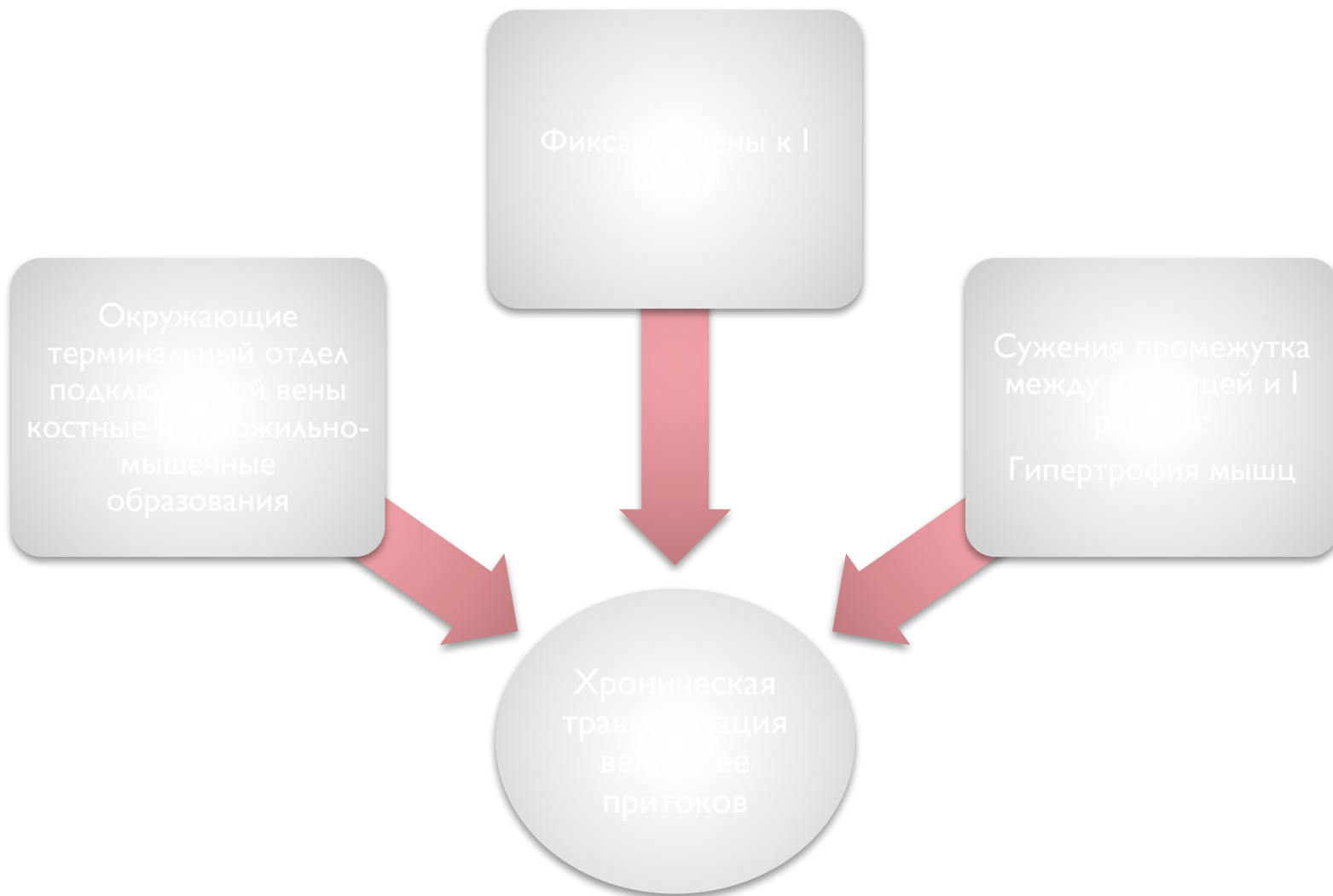


Джеймс
Педжет
1814—1899 г.г.

Эпидемиология

- До настоящего времени не проводились эпидемиологические исследования относительно распространенности СПШ в популяции.
- Среди всех острых тромбозов глубоких вен на долю тромбозов верхних конечностей приходится 1—4%, при этом первичные тромбозы или СПШ составляют около 20%.
- Наиболее часто СПШ встречается в молодом возрасте, причём примерно в 4 раза чаще у мужчин.
- Правосторонняя локализация процесса наблюдается в 2—2,5 раза чаще.

Патогенез






- Хроническая травматизация вены и ее притоков

- 
- Ухудшения питания
 - Замещения активных элементов венозной стенки соединительной тканью



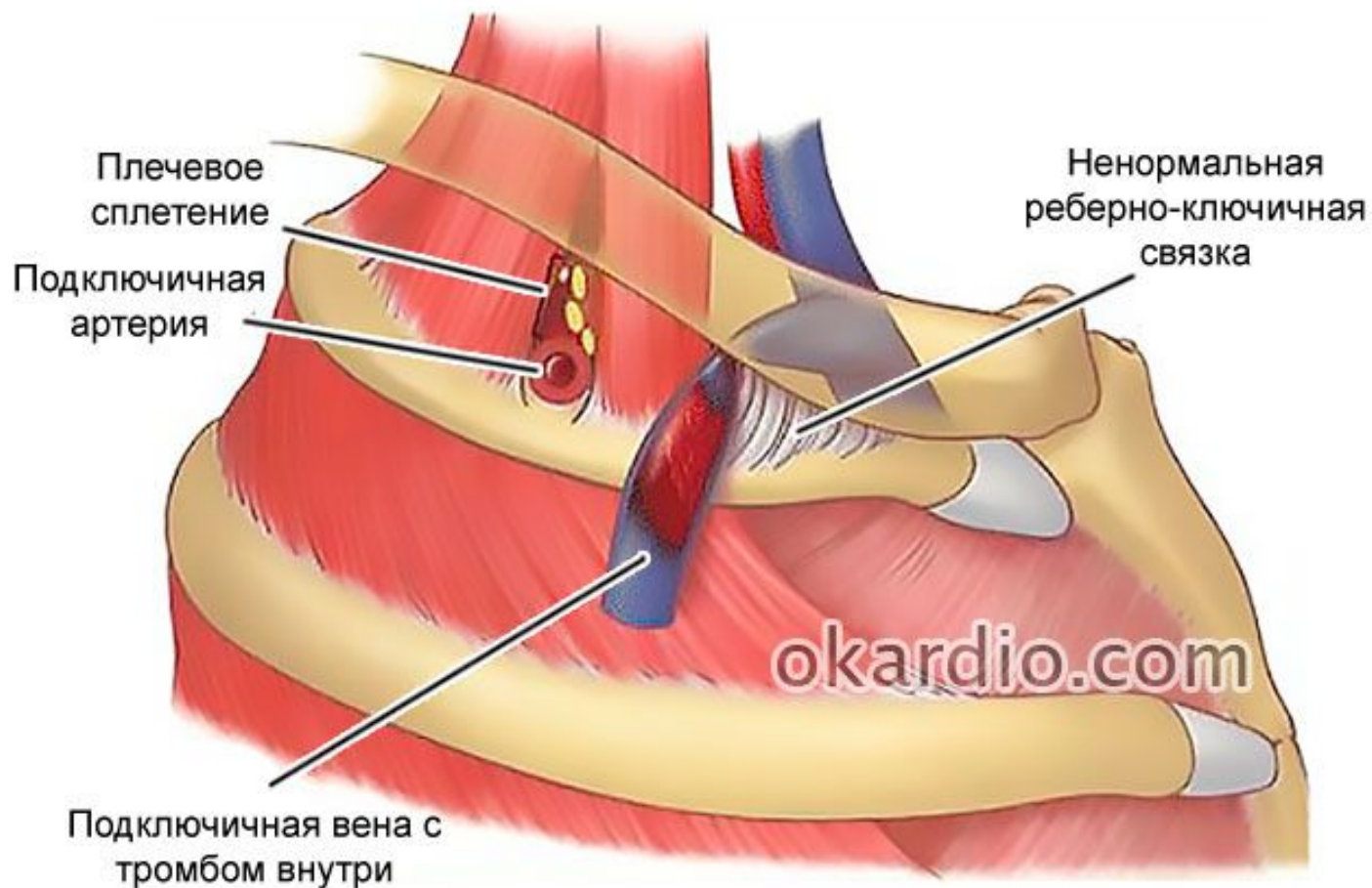
- Гипертрофия и ригидность венозной стенки

- 
- Рубцевание
 - Асептический флебит



- **Пристеночное тромбообразование**

Синдром Педжета-Шреттера



Клинические признаки:

- Острое развитие отека верхней конечности, реже верхних отделов грудной клетки на стороне поражения;
- Синюшность, реже гиперемия; повышение температуры, чувство тяжести в пораженной конечности;
- Усиление венозного рисунка преимущественно в локтевой ямке;
- Боль имеет острый характер, часто иррадирует в плечо и подмышечную область;

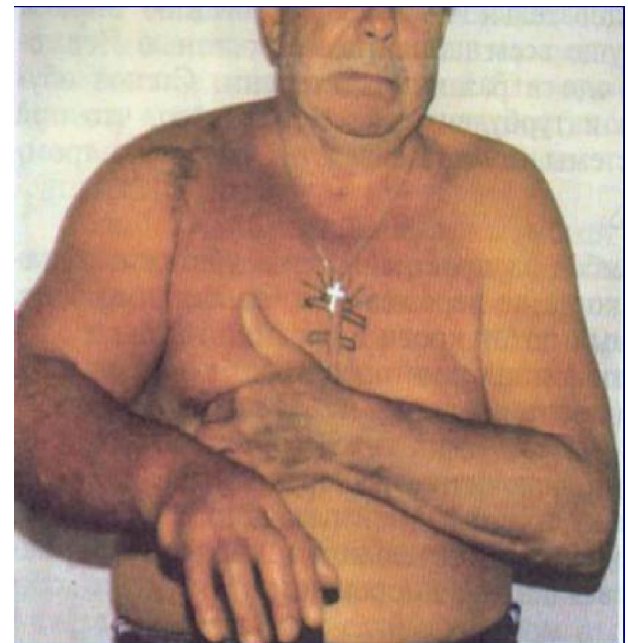
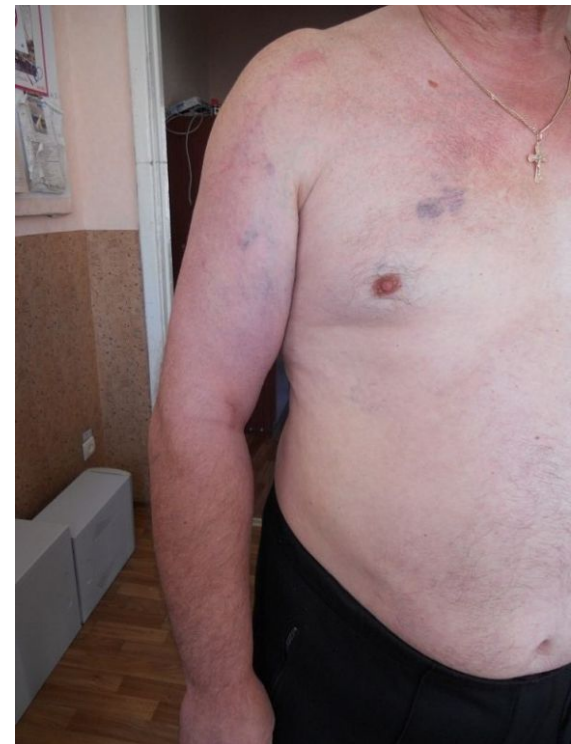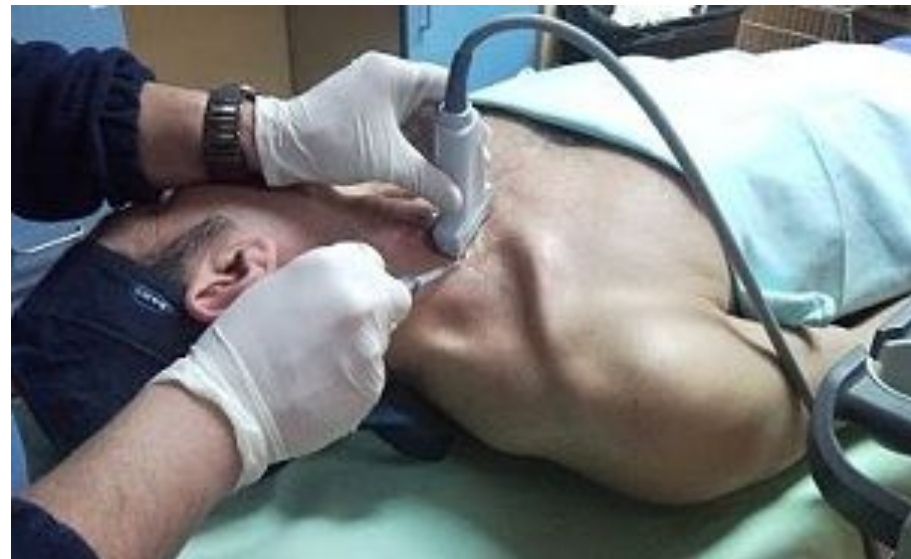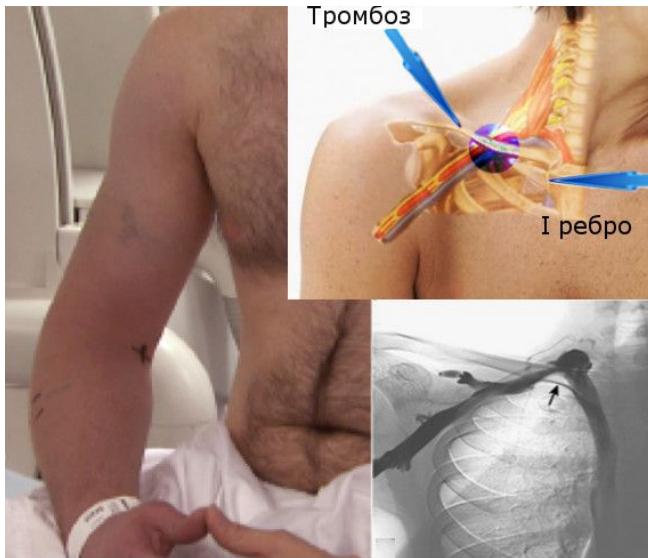


Рис.13.Больные с типичным проявлением СПШ

Диагностика

- Жалобы, анамнез, физикальное обследование
- Ультразвуковое дуплексное сканирование
- Контрастная флебография
- КТ и МРТ с контрастом



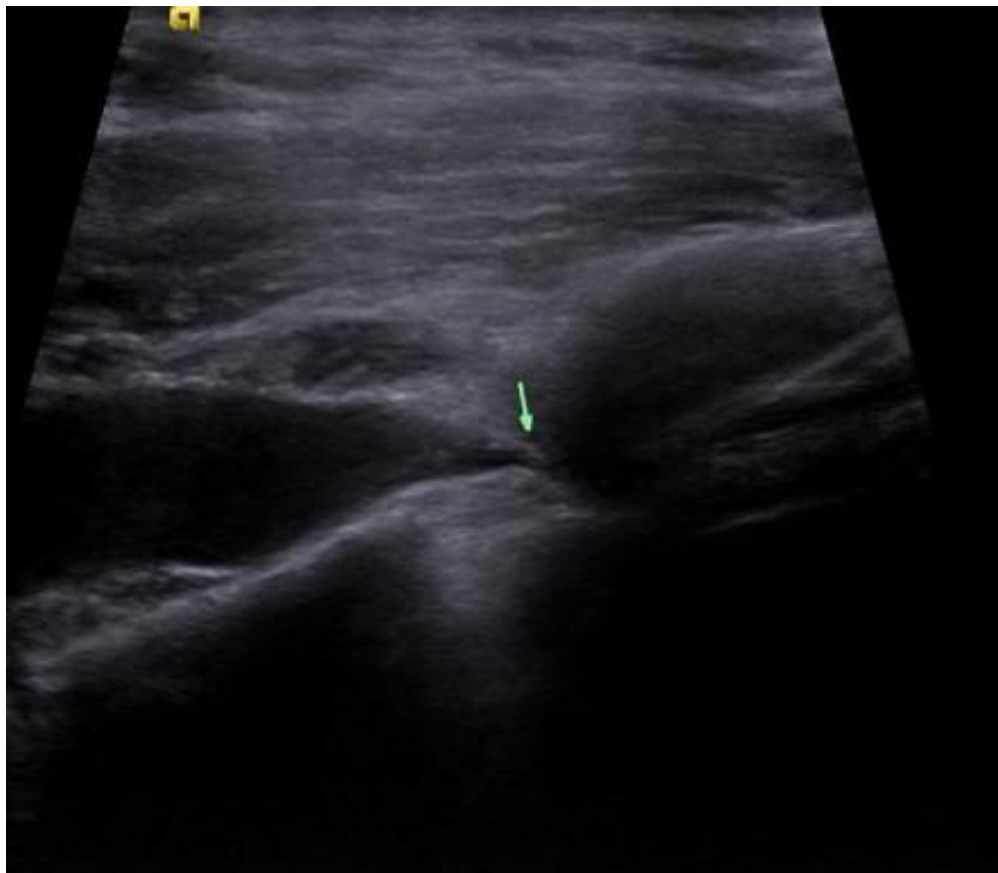


Рис. 14. Right subclavian vein compression in dynamic exploration (elevation of the arm)

Лечение

- Антикоагулянтная терапия (НМГ, НФГ, АВК) – 3-6 мес.;
- Катетерный тромболитический с применением урокиназы, стрептокиназы и тканевого активатора плазминогена;

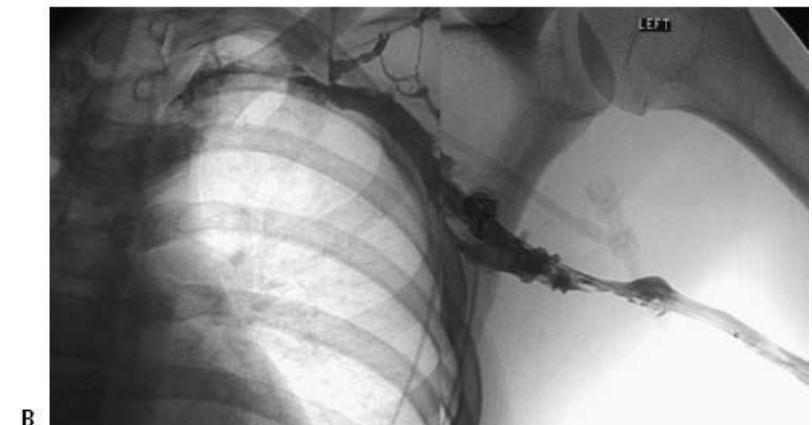
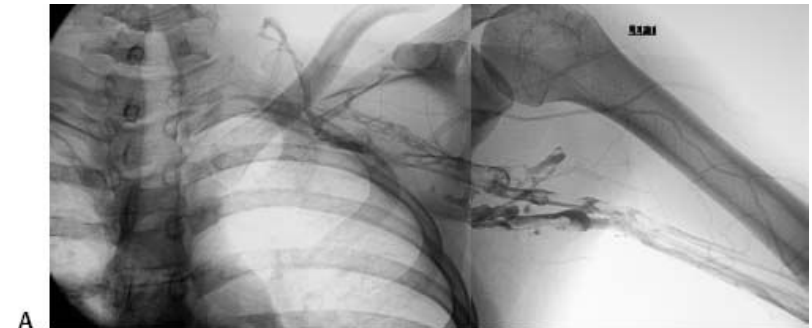
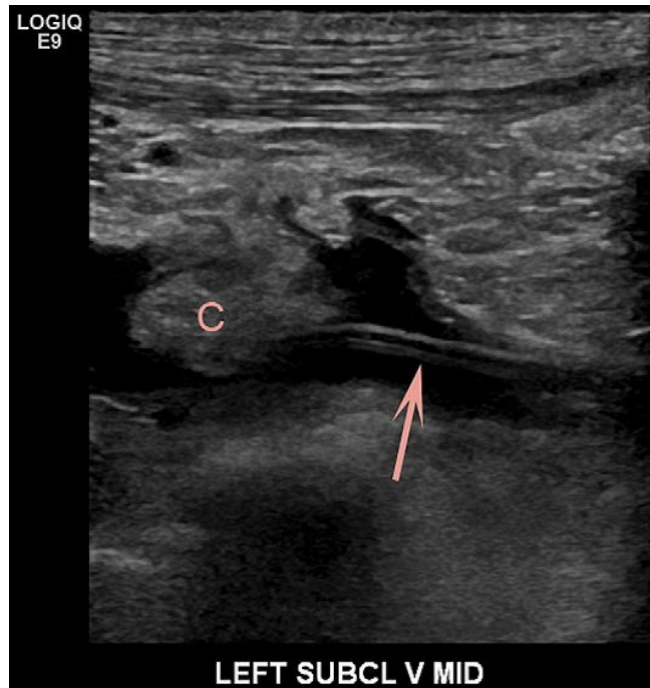

Рис.15. Катетерный тромболитический.

Рис.16. Восстановление просвета подключичной вены

- Баллонная дилатация, стентирование подключичной вены;
- Пластика венозной стенки заплатой или шунтирующая операция.

+

- Декомпрессия подключично-подмышечного сегмента:
 1. резекция I ребра;
 2. резекция сухожильных и мышечных частей передней лестничной и подключичной мышц;
 3. Венолизис

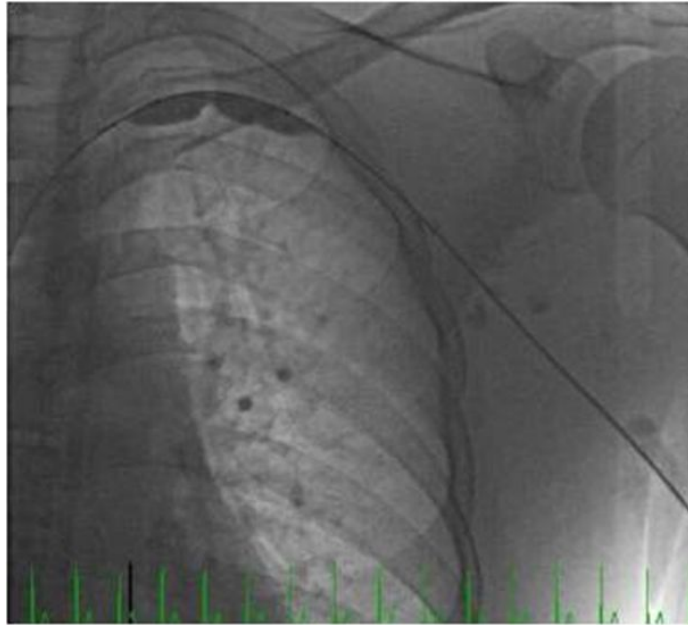


Рис.17. Venous stenosis treated with stent placement

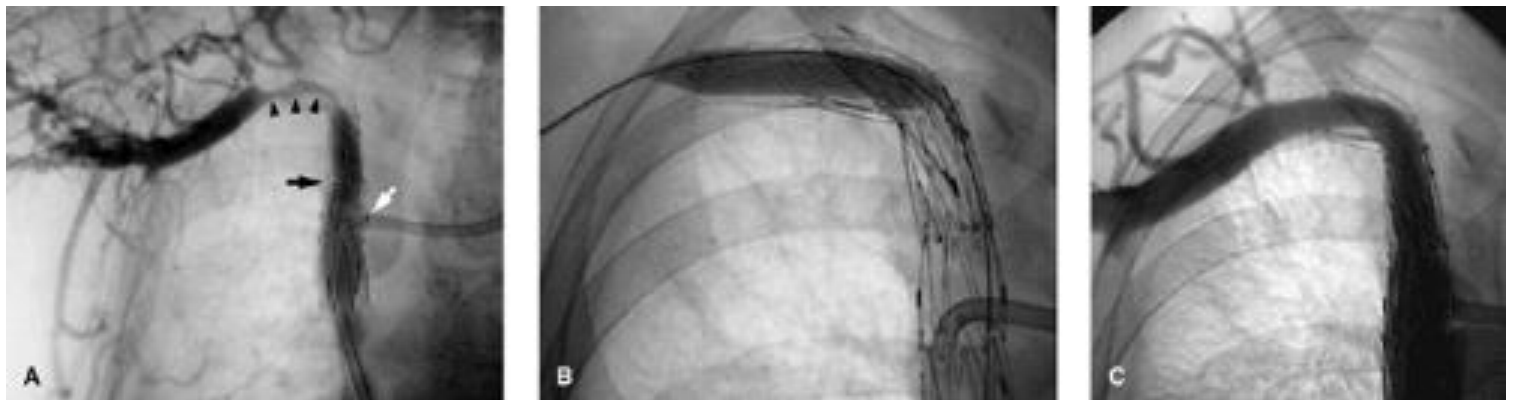




Рис.18. Post lysis balloon dilatation of subclavian vein showing compression typical of Paget Schroetter

Литература:

1. Российские клинические рекомендации по диагностике, лечению и профилактике венозных тромбоэмболических осложнений. Флебология. 2014;4:1:2:2-37.
2. Клиническая ангиология: руководство под ред. А. В. Покровского. В 2 томах, Т. 2 — М.: Медицина, 2004. — 888 с.
3. Крылов А.Ю., Шулутко А.М., Хмырова С.Е. Петровская А.А. Острые окклюзионные заболевания вен нижних конечностей. – Москва: Первый московский государственный медицинский университет им. И.М. Сеченова, 2015. - 95 с.
4. Antithrombotic Therapy and Prevention of Thrombosis, 9th ed: American College of Chest Physicians Evidence-Based Clinical Practice Guidelines. Chest Am Coll Chest Phys. 2012;141:2.
5. Hill S.L., Berry R. subclavian vein thrombosis: a continuing challenge// surgery. — 1990. — Vol.108. — P.1—9.
6. Hughes Esr:Venous obstruction in the upper extremity// Br. J. surg. — 1949. — Vol. 36. — P.155—163.
7. Hurlbert S.N., Rutherford R.B. subclavian-axillary vein thrombosis// Vascular surgery. — 2000. — Vol.5. — P. 1208—1221.





Спасибо за внимание!