

Онкология детского возраста

Лекция для студентов

Проф. Лосев А.А.

Кафедра детской хирургии ОГМУ

Особенности онкологии детского возраста.

- Злокачественные новообразования у детей встречаются в 10 раз реже в сравнении со взрослыми. Однако, ежегодно в мире умирает четверть миллиона детей от онкологических заболеваний, а в структуре детской смертности онкозаболевания занимают второе место.
- 50% онкозаболеваний в детском возрасте составляют опухоли системы крови (онкогематология).
- Наиболее распространенные опухоли у детей встречаются в раннем возрасте (до 3-х лет) и имеют врожденный характер (нефробластома, нейробластома, медуллобластома, гепатобластома, ретинобластома), т. н. эмбриональные опухоли.
- У детей преобладают опухоли соединительнотканного происхождения (саркомы), на долю которых приходится 84%, рак встречается в 4-6% случаев.
- Большой удельный вес занимают дизэмбриогенетические опухоли (хористомы, гамартомы, тератомы, эмбриональные опухоли).
- У детей старшего возраста опухоли могут возникнуть как результат физиологической или патологически усиленной пролиферации (остеосаркома, рак щитовидной железы и др.).

Особенности онкологии детского возраста.

- Доказана трансплцентарная передача злокачественных опухолей от матери ребенку (Peller).
- У детей с разными формами иммунодефицита часто встречаются системные онкозаболевания, что подтверждает теорию иммунологического контроля.
- Отмечается довольно частое сочетание пороков развития с опухолями.
- Наследственность некоторых опухолей подтверждена билатеральными опухолями (ретинобластома связана с доминантным геном, пигментная ксеродерма и др.)
- Спонтанная регрессия некоторых опухолей характерна для детской онкологии, также встречается не только полная спонтанная регрессия (нейробластома, гемангиома), но и переход опухоли из злокачественной нейробластомы в доброкачественную ганглионеврому.
- Наиболее распространенные опухоли располагаются как правило, в трудно доступных местах.

Большой удельный вес имеют дисэмбриогенетические опухоли

- Хористомы – тканевая аберрация, тканевая эктопия – возникают из хористий – отщеплений тканевых комплексов и включение их в состав смежных тканей (дермоиды, хондромы легких).
- Гамартомы формируются вследствие избыточного развития какой-нибудь одной ткани. Гамартомы бывают солитарные (некоторые виды гемангиом, фиброзная дисплазия) и системные (ангиоматоз, хондроматоз, экзостозная болезнь).
- Тератомы (или эмбриомы) – врожденные опухоли, которые возникают вследствие неправильного формирования трех зародышевых листков (эктодермы, мезодермы, энтодермы).
- Истинные эмбриональные опухоли возникают в период эмбриогенеза из незрелых тканей, в последующем они пролиферируют на эмбриональном уровне и приводят к эмбриосаркоме почки, мягких тканей, гепатобластоме и др.

Опухоли детского возраста можно разделить на три большие группы

1. *Эмбриональные опухоли.* Возникают в результате ошибочного развития эмбриональных клеток, ведущее к персистированию и пролиферации клеток, схожих с тканями плода.

2. *Ювенильные опухоли.* Эти опухоли возникают из-за злокачественной трансформации в клетках зрелых тканей, но возникают преимущественно в юношеском возрасте.

3. *Опухоли взрослого типа.* Эти опухоли редко встречаются у детей и их гистологическая структура идентична таковым у взрослых.

Структура новообразований у детей.

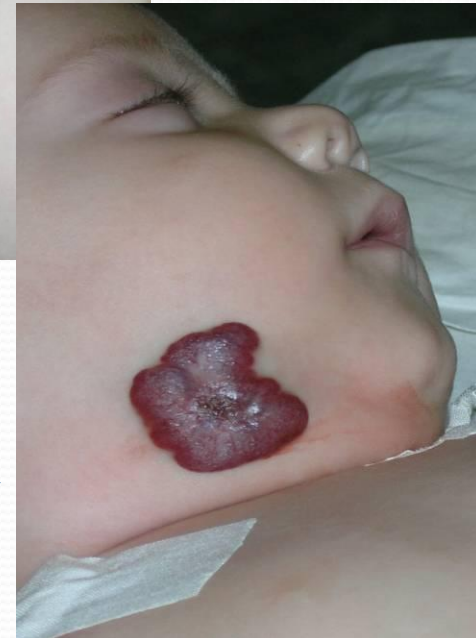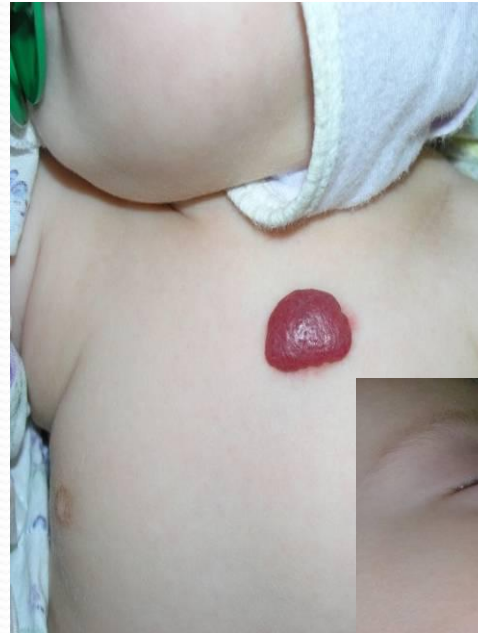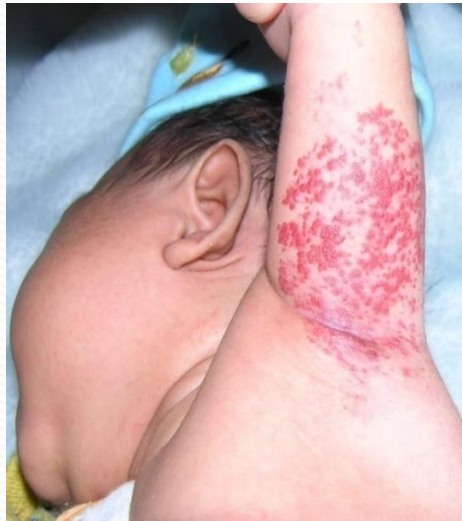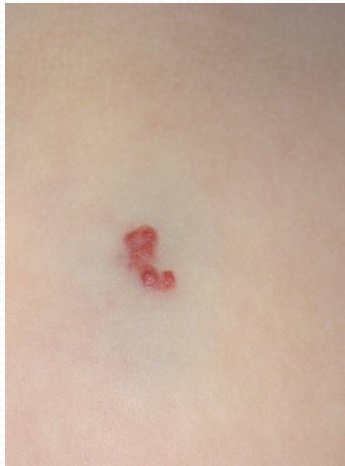- Доброкачественные опухоли у детей составляют 65%
Среди доброкачественных новообразований частота патологии такова:
 - - ангиомы – 40% (гемангиомы – 30%, лимфангиомы – 10%);
 - - папиломы, полипы – 30%;
 - - опухоли костей – 15%;
 - - невусы, тератомы, фибромы, липомы, дермоиды – 10%.
 - злокачественные – 20%
 - опухолеподобные образования -15%.

ДОБРОКАЧЕСТВЕННЫЕ НОВООБРАЗОВАНИЯ МЯГКИХ ТКАНЕЙ

- Гемангиома – общий и неспецифический термин, который традиционно применяется для обозначения доброкачественных опухолей из сосудистой ткани, сосудистых родимых пятен и пороков развития сосудов.
- Лимфангиома – врожденная доброкачественная опухоль, которая исходит из лимфатических сосудов и состоит их эндотелиальных клеток и соединительной основы.
- Пигментные опухоли включают невус и меланому. Невус является доброкачественным новообразованием, меланома – злокачественная опухоль. Эти опухоли – нарушение пролиферации меланоцитов.
- Тератомы относятся к эмбрионально-клеточным опухолям. Это опухоль, развивающаяся из трех эмбриональных слоев: эктодермы, мезодермы и энтодермы.

Классификация гемангиом:

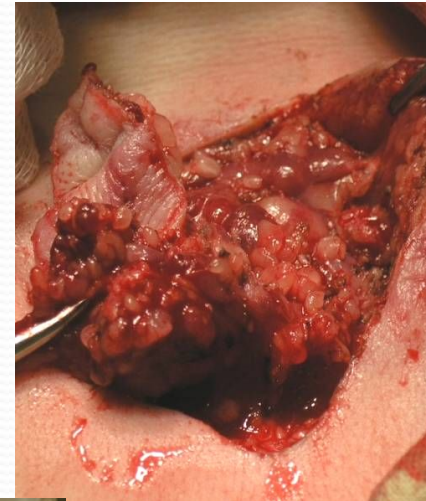
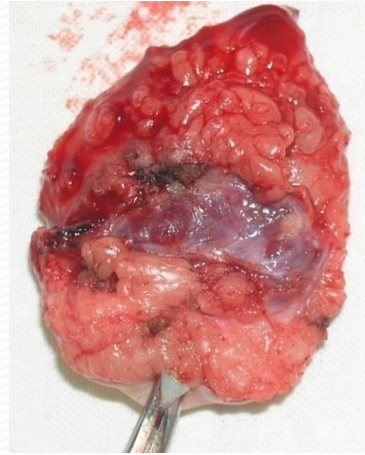
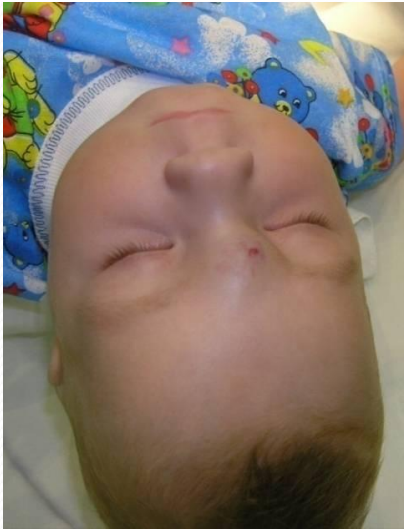- Простые, или капиллярные, гемангиомы.



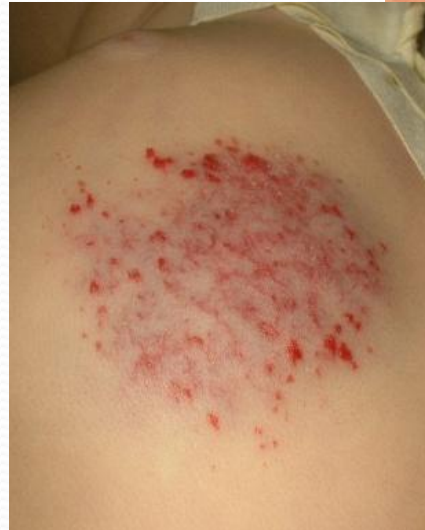Гемангиома по типу
«клубничной»

Классификация гемангиом:

Кавернозные, или пещеристые, гемангиомы



Комбинированные
гемангиомы
представляют собой
сочетание указанных
выше гемангиом

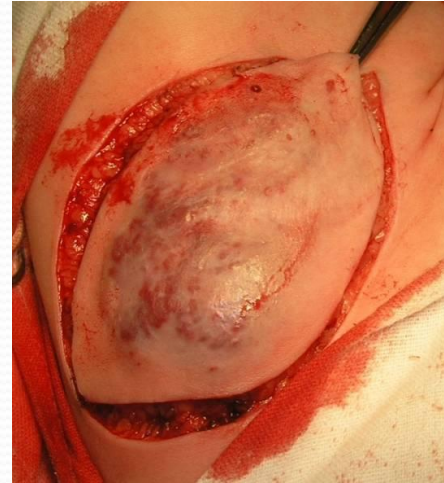
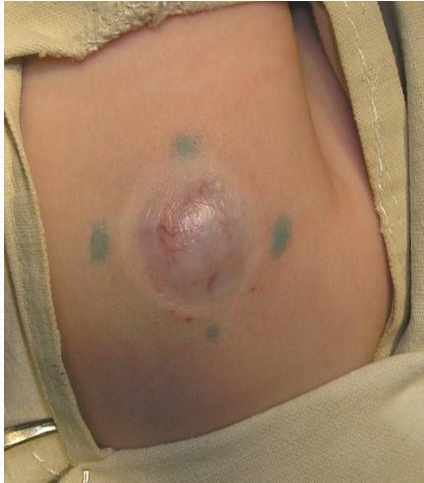
Классификация гемангиом:

- Ветвистые гемангиомы состоят из клубков извитых и переплетающихся между собой артерий и вен различного калибра, захватывают глубоко лежащие ткани, включая мышцы и кости.
- Смешанные опухоли состоят из опухолевидных клеток, исходящих из сосудов и других тканей (ангиофиброма, гемолимфангиома, ангионеврома).

Тактика и лечение

- Лечение гемангиом может быть оперативным:
 - Удаление опухоли в пределах здоровых тканей.



- Частичное удаление с прошиванием питающих сосудов

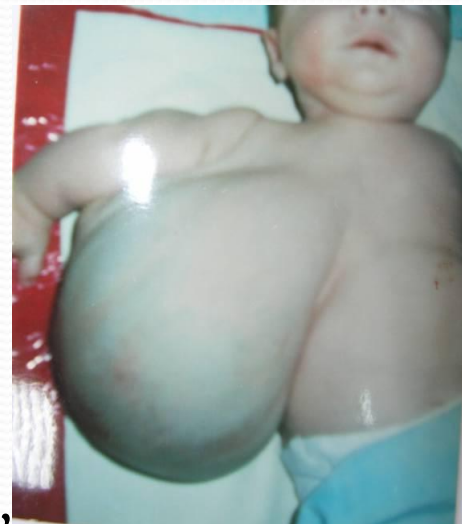Если применение оперативного лечения гемангиомы невозможно, применяют консервативные методы:

- воздействие низкой температурой (криодеструкция);
- впрыскивание в опухоль и окружающую ткань склерозирующих веществ (70° спирт, гидрокортизон и др);
- лучевая терапия;
- гормональная терапия;
- эмболизация питающего сосуда;
- СВЧ +криодеструкция;
- компрессионная терапия;
- лазеротерапия.
- Комбинированное лечение

Классификация лимфангиом.

● По гистологическому строению:

1. *Простые лимфангиомы* (капиллярные) это разрастание лимфатических сосудов кожи и подкожной клетчатки.
2. *Кавернозные лимфангиомы* встречаются наиболее часто, представлены неравномерно наполненными лимфой полостями.
3. *Кистозные лимфангиомы* в отличие от кавернозных представляют собой одну или несколько крупных полостей, не всегда сообщающихся между собой
4. *Смешанные лимфангиомы* – как правило, это гемлимфангиомы.

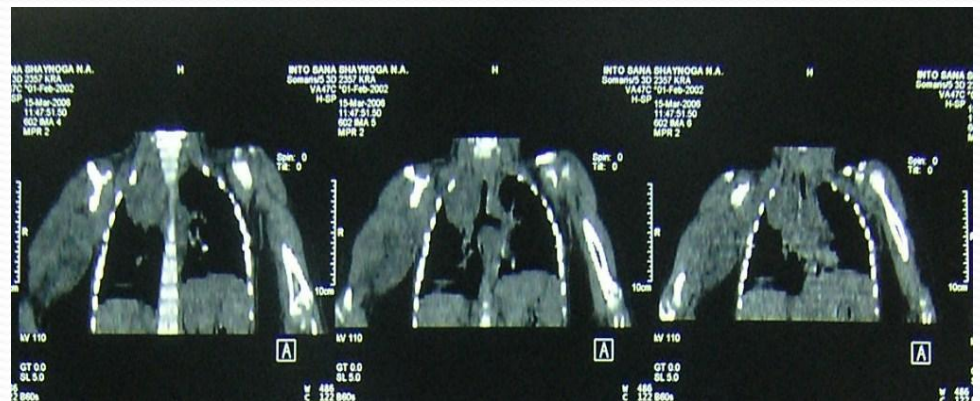
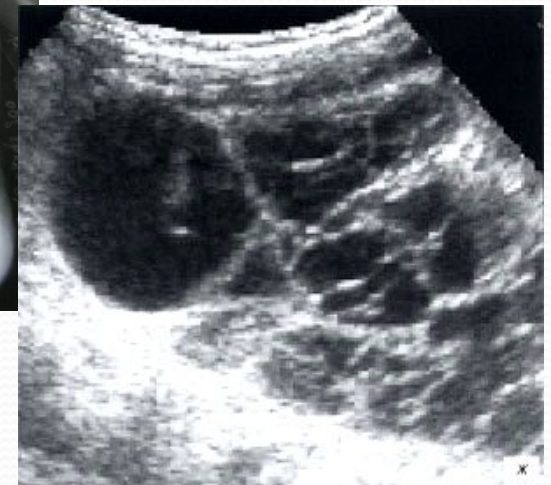
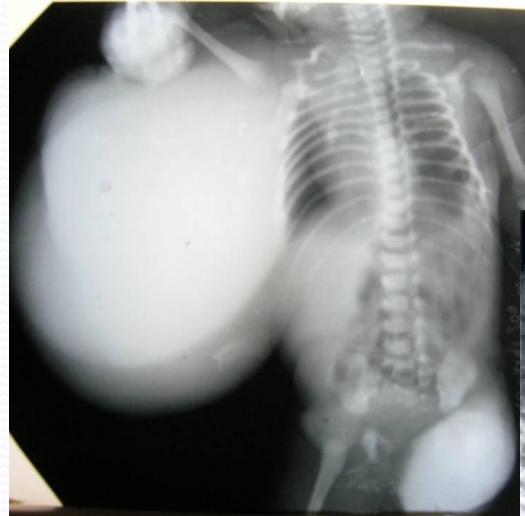

По локализации:

- Наружные: поражают подкожную клетчатку, фасции, мышцы;
- Внутренние: располагаясь в брюшной полости, исходят из брыжейки тонкой и толстой кишок, сальника, реже печени, селезенки.
- Нередко выделяют шейно-медиастинальную локализацию, когда одна часть опухоли располагается на шее, другая в средостении.

Диагностика

- Осмотр;
- Обзорная рентгенография определяет наличие мягкотканого образования;
- УЗИ выявляется мультилокулярное, преимущественно кистозное образование, которое содержит перегородки различной толщины;
- Более информативны КТ и МРТ



Лечение

- К хирургическим методам относятся:

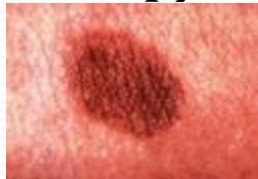- 1) Удаление опухоли в пределах здоровых тканей.
- 2) Частичное удаление глубокого компонента опухоли с сохранением кожной ее части (в случае отграниченной капиллярной лимфангиомы).
- 3) Оперативное лечение после пункции лимфангиомы с эвакуацией содержимого

- К нехирургическим методам относятся:

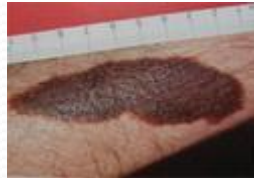- 1) Криотерапия с применением жидкого азота;
- 2) Лазеротерапия (углекислотный лазер);
- 3) Пункционный метод;
- 4) Склерозирующая терапия (применение блеомицина и ОК-432);

Пигментные опухоли.

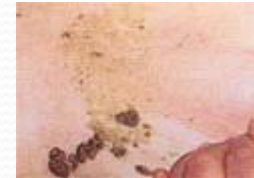- **Невусы (родимые пятна)** представляют собой доброкачественные новообразования, возникновение которых большинство исследователей связывает с миграцией в эмбриональном периоде меланобластов из нейроэктодермальной трубки в базальный слой эпидермиса.



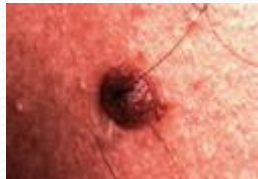Пограничный



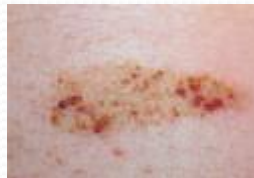Голубой



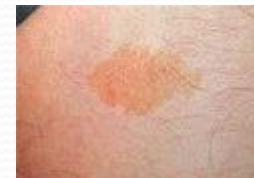Бородавчатый



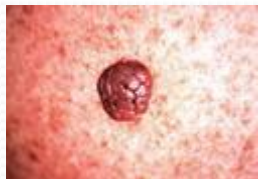Сложный



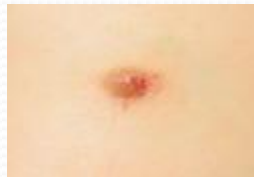Пятнистый



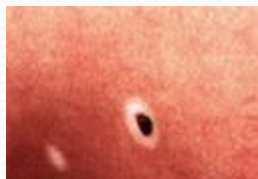типа «кофе с молоком»



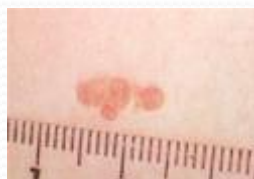Внутридермальный



Диспластический



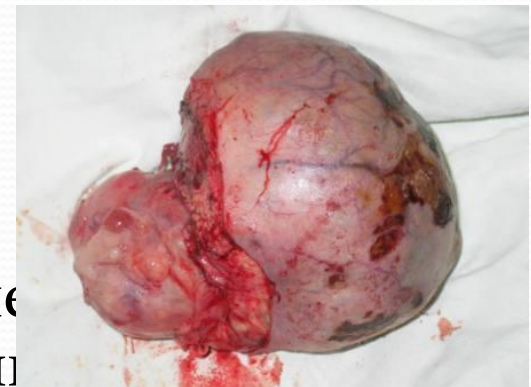
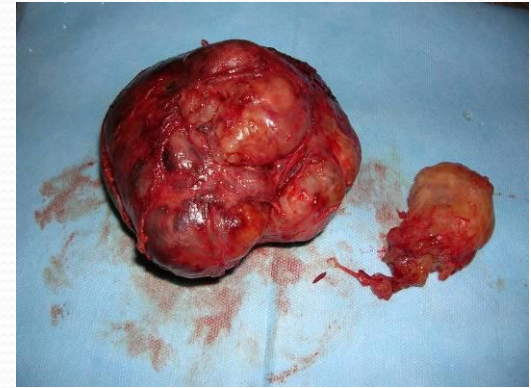
Галоневус



Монгольское пятно

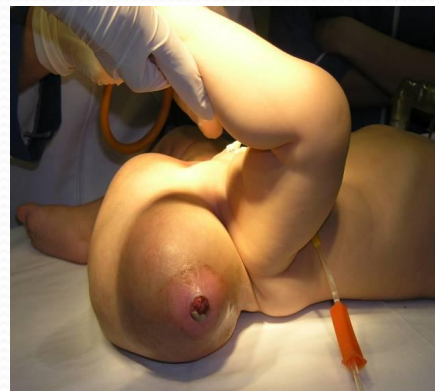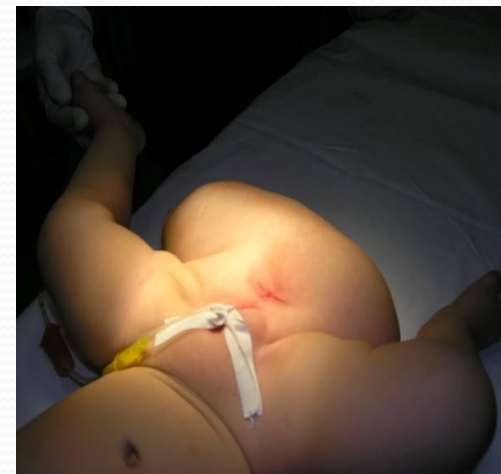
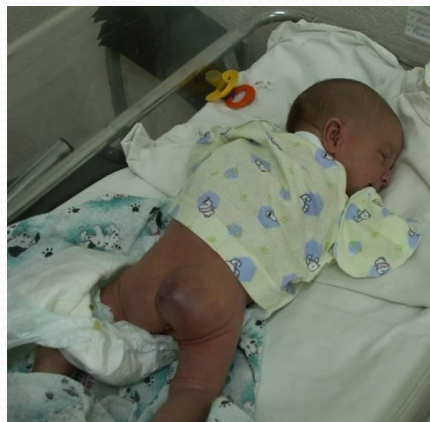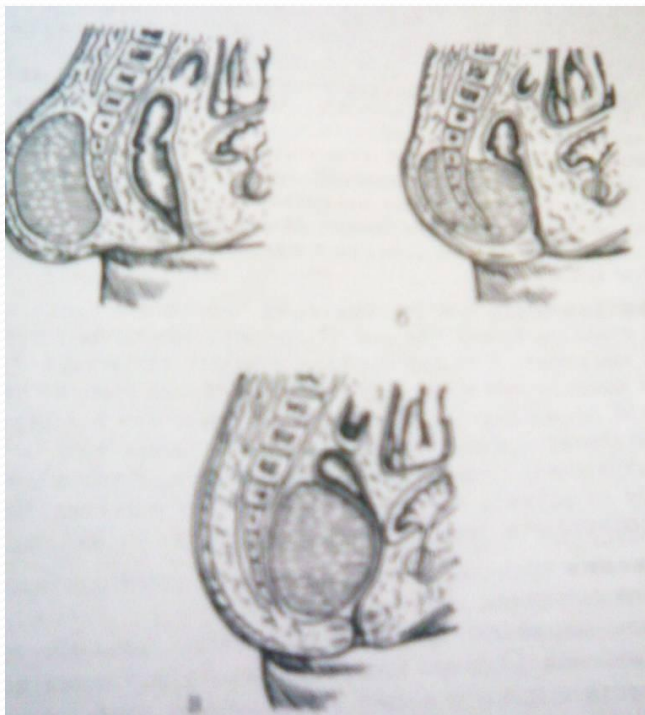
Тератомы.

- **Тератома** (синонимы: сложная опухоль, эмбриома, смешанная тератогенная опухоль, тридермома, монодермома, паразитирующий плод) — опухоль, состоящая из тканей нескольких типов, производных одного, двух или трех зародышевых листков, присутствие которых не свойственно тем органам и анатомическим областям организма, в которых развивается опухоль.
- Тератома – гетерогенная по структуре опухоль, содержит кистозные и солидные части, может содержать органы и системы органов (органоидные тератомы).



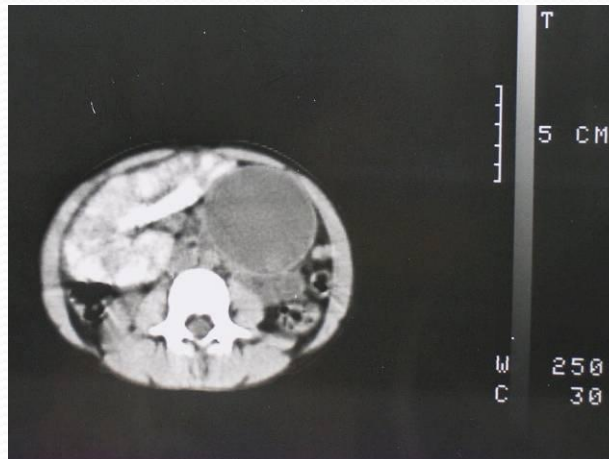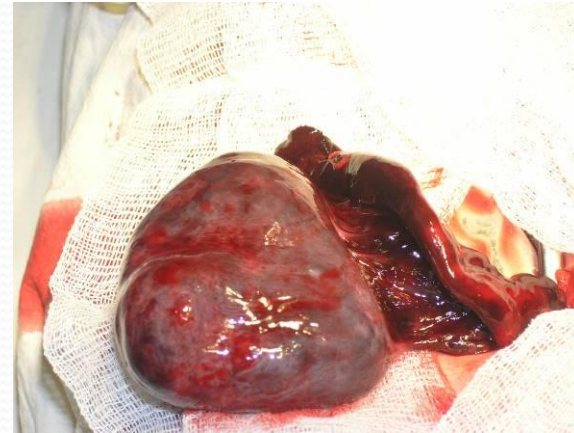
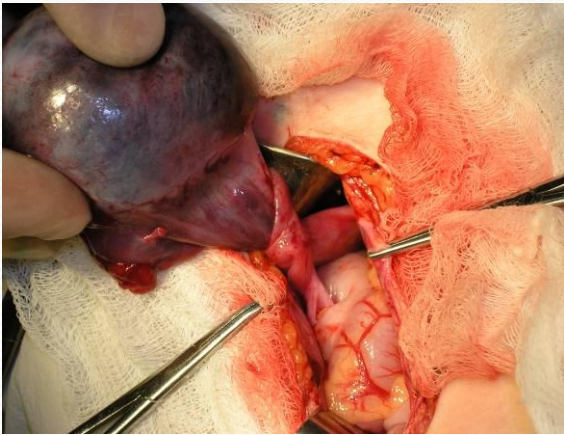Локализация крестцово-копчиковых тератом.

- а – наружное расположение; б – наружно-внутреннее расположение; в – внутреннее расположение.



Другая локализация тератом

- Тератома яичника



Осложнения тератом.

- Срочное оперативное лечение показано при развитии следующих осложнений
 - Сдавление опухолью прямой кишки или уретры;
 - Разрыв или резкое истончение оболочек при кистозном виде опухоли;
 - Изъязвление или некроз кожи, нагноение отдельных кистозных полостей;
 - Быстрый рост опухоли, подозрение на злокачественное перерождение.

Злокачественные новообразования мягких тканей.

- Меланома - злокачественная опухоль, образующаяся при перерождении клеток меланоцитов. Бывает плоской и узловой.
- Рабдомиосаркома развивается из рабдомиобластов - клеток, которые при созревании образуют скелетные мышцы. Бывает: эмбриональная, альвеолярная, плеоморфная.

«Азбука меланомы» - признаки перерождения родинки в меланому.

	Normal Mole	Melanoma	Sign	Characteristic
A	 родинка	 меланома	признак Asymmetry асимметрия	характеристика when half of the mole does not match the other half когда одна половина не соответствует второй половине
B	 родинка	 меланома	граница Border граница	when the border (edges) of the mole are ragged or irregular когда границы (края) родинки неровные или неправильные
C	 родинка	 меланома	цвет Color цвет	when the color of the mole varies throughout когда цвет родинки изменяется на всем ее протяжении
D	 родинка	 меланома	диаметр Diameter диаметр	if the mole's diameter is larger than a pencil's eraser если диаметр родинки больше, чем ластик у карандаша (6 mm)

E (evolving) - появление любых внешних изменений родинки, которыми наиболее часто являются

- - изменение цвета (уменьшение или резкое усиление пигментации);
- - нарушение или полное отсутствие рисунка кожи в области невуса, "лаковая" поверхность или шелушение;
- - появление воспалительного ареола вокруг родинки (краснота в виде венчика);
- - изменение конфигурации по периферии, размывание контура невуса;
- - увеличение размера невуса (особенно в возрасте старше 30 лет) и его уплотнение;
- - зуд, жжение, покалывание в области родинки;
- - появление трещин, изъязвлений в области родинки, кровоточивости;
- - выпадение имевшихся на родинке волосков;
- - внезапное исчезновение родинки (особенно после загара на солнце или в солярии).

Рабдомиосаркома.

- Рабдомиосаркомы развиваются из рабдомиобластов - клеток, которые при созревании образуют скелетные мышцы.
- Рабдомиосаркома составляет приблизительно 4% от общего числа опухолей у детей.
- Около 85% рабдомиосарком диагностируется у младенцев, детей и подростков. Отмечается два основных пика заболеваемости - ранний (в возрасте около 2 лет) и поздний - (от 15 до 19 лет). Лица мужского пола заболевают чаще, чем женского в соотношении 1,4-1,7:1.
- Чаще всего эти опухоли возникают в области головы и шеи (40%), в мочеполовых органах (27%), на верхних и нижних конечностях (18%), туловище (7%).
- РАБДОМИОСАРКОМЫ ПОДРАЗДЕЛЯЮТСЯ НА ТРИ ТИПА:
 - Эмбриональная
 - Альвеолярная
 - Плеоморфная

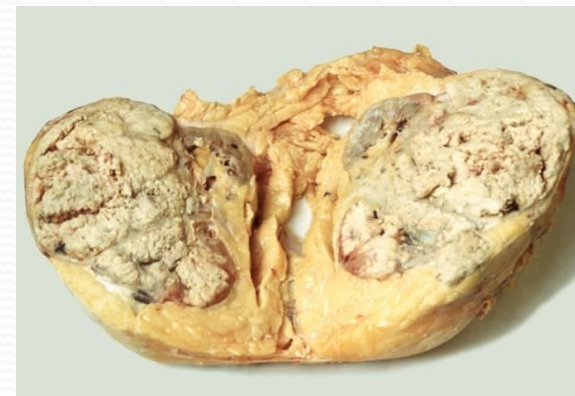Рабдомиосаркома. Диагностика. Лечение.

- Диагностика основывается на осмотре, пальпации и данных биопсии.
- Лечение: - Первым этапом лечения рабдомиосаркомы по возможности должно быть полное **хирургическое удаление опухоли**.
 - Все больные с рабдомиосаркомой, как правило, получают химиотерапию.
 - Лучевая терапия обычно назначается через 6-9 недель после завершения химиотерапии на область оставшейся опухоли.
- Прогноз: В целом удастся излечить более 70% с рабдомиосаркомой. При локализации рабдомиосаркомы в области головы и шеи, во влагалище и яичках прогноз заболевания благоприятный.
У больных с альвеолярной рабдомиосаркомой прогноз заболевания хуже, чем с эмбриональной.

Нефробластома у детей.

- Нефробласто́ма (греч. *nephros* почка + *blastos* росток, зародыш + *-ōma*; синоним: опухоль Вильмса, аденосаркома почки, эмбриональная нефрома) дизонтогенетическая злокачественная опухоль почек у детей, это трёхкомпонентная эмбриональная опухоль, содержащая эпителиальный, бластный и стромальный элементы (аденомиосаркома).
- Опухоль встречается одинаково часто у детей обоего пола, преимущественно в возрасте 2—3 лет, хотя описаны случаи нефробластомы у новорожденных и взрослых.

Макроскопически опухоль представляет собой узел, иногда очень больших размеров, четко отграниченный от почечной паренхимы

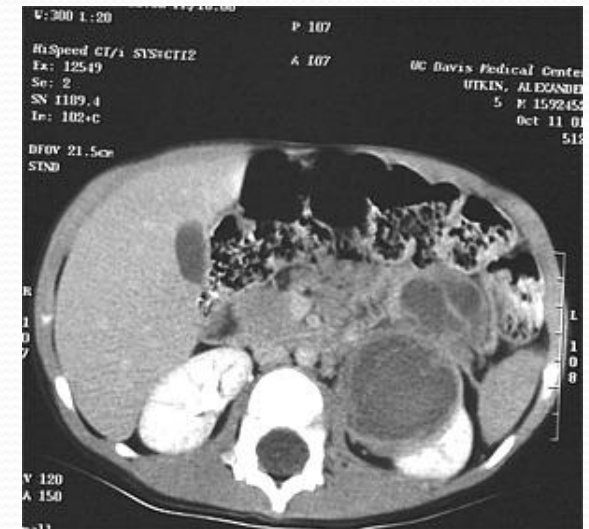
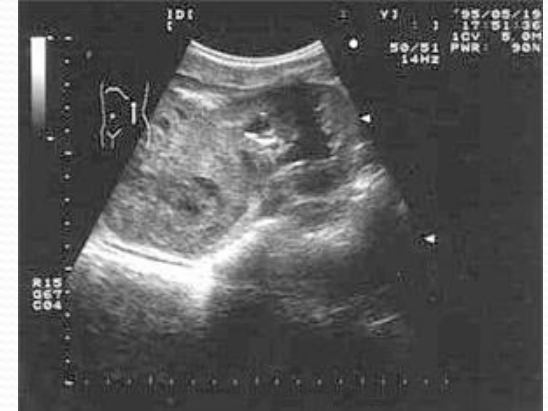
Классификация нефробластомы

- I стадия - опухоль локализуется внутри почки и не прорастает ее капсулу;
- II стадия - опухоль выходит за пределы почки, но не прорастает собственную капсулу, метастазы отсутствуют;
- III стадия - опухоль прорастает собственную капсулу, околопочечную клетчатку или поясничные мышцы и прилежащие органы, имеется поражение регионарных лимфатических узлов, разрыв опухоли до или во время операции;
- IV стадия - наличие отдаленных метастазов (в легкие, печень, кости и другие органы).
- Некоторые авторы двустороннюю нефробластому называют V стадией

Диагностика.

- Методами ранней диагностики являются осмотр и пальпация живота, позволяющие выявить его увеличение или асимметрию, а также идентифицировать опухоль.
- Ведущим в постановке правильного диагноза является визуализация: эхография, традиционная рентгенография (в т.ч. и экскреторная урография, рентгеновская компьютерная томография (РКТ), магниторезонансная томография (МРТ), ангиография.



Лечение нефробластомы

- хирургическое (трансперитонеальная нефрэктомия)
- лучевое (предоперационное и послеоперационное облучение ложа опухоли)
- химиотерапевтическое (предоперационное и в послеоперационном периоде)

Стадия	Пред- операционная химиотерапия	Пред- операционная лучевая терапия	Операция	После- операционная лучевая терапия	После- операционная химиотерапия
I	-(+)	-	+	-	-(+)
II	+	-	+	-(+)	+
III	+	-(+)	+	+	+
IV	+	-(+)	-(+)	+	

Нейробластома

- Это наиболее частая экстракраниальная солидная бластома, встречающаяся у детей, и составляет 14% всех новообразований детского возраста.
- В структуре всей онкологической заболеваемости нейробластома составляет 7-11% от общего числа злокачественных опухолей у детей, занимая четвертое место после острых лейкозов, опухолей ЦНС и злокачественных лимфом. Частота нейробластомы составляет 0,85-1,1 на 100000 детей до 15 лет.
- У детей первого года жизни нейробластома - самая частая злокачественная опухоль, заболеваемость ею в этом возрасте составляет 6,1 на 100 000 детей до года. Заболеваемость нейробластомой в возрасте от 1 года до 5 лет составляет 1,7 на 100 000 детей, а в возрасте от 5 до 10 лет - 0,2 на 100000 детей этого возраста.
- Нейробластома принадлежит к группе эмбриональных опухолей, таких как гепатобластома, нефробластома, эмбриональная рабдомиосаркома. Все они характеризуются манифестацией в раннем возрасте, имеют сходные цитоморфологические характеристики, свойственные эмбриональным опухолям.

Нейробластома

- Нейробластома принадлежит к группе эмбриональных опухолей, таких как гепатобластома, нефробластома, эмбриональная рабдомиосаркома. Все они характеризуются манифестацией в раннем возрасте, имеют сходные цитоморфологические характеристики, свойственные эмбриональным опухолям.
- Ряд специфических, уникальных черт ее биологического поведения, не свойственных другим злокачественным опухолям:
 - 1.Способность к спонтанной регрессии.
 - 2.Способность к дифференцировке ("созревание").
 3. Способность к стремительному агрессивному развитию и бурному метастазированию.

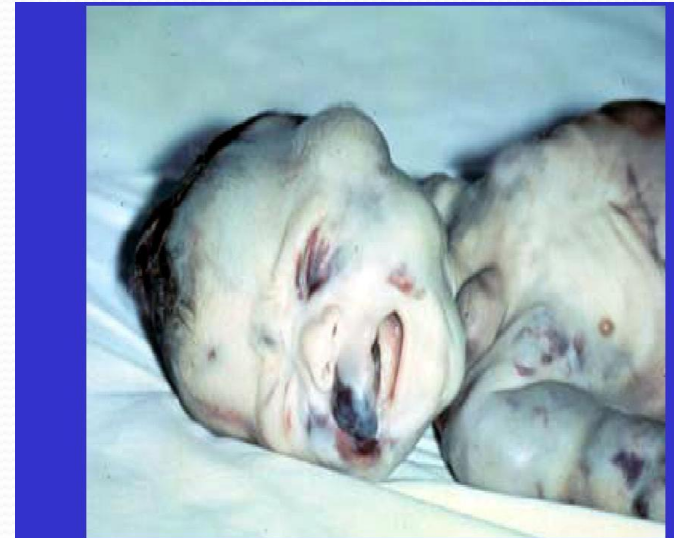Международная классификация стадии нейробластомы (Brouder et al ., 1988).

- I Локализованная опухоль, находящаяся в области первоначального развития; новообразование полностью удалено с или без микроскопических признаков его остатков; макроскопически подтвержденное отсутствие поражения лимфатических узлов по обе стороны позвоночника
- IА Односторонняя опухоль с возможным удалением большей ее части; микроскопически — поражения лимфатических узлов нет с обеих сторон
- IВ Односторонняя опухоль, удалимая полностью или большая ее часть; микроскопически — имеется поражение односторонних лимфатических узлов
- II Опухоль распространяется на противоположную сторону с или без метастатического поражения регионарных лимфатических узлов; односторонняя опухоль с метастазами в противолежащие лимфатические узлы; срединная опухоль с метастазами в лимфатических узлах с обеих сторон
- IV Диссеминированная опухоль с метастазами в отдаленных лимфатических узлах, костях скелета, легких и других органах
- IVS Локализованная первичная опухоль, определяется в стадии I и II с метастазами в печень, кожу и/или костный мозг

Клиническая картина

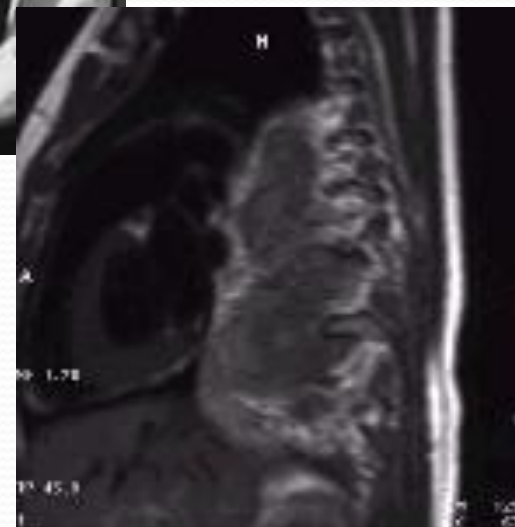
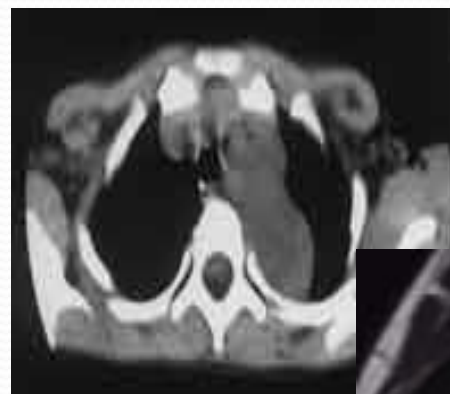
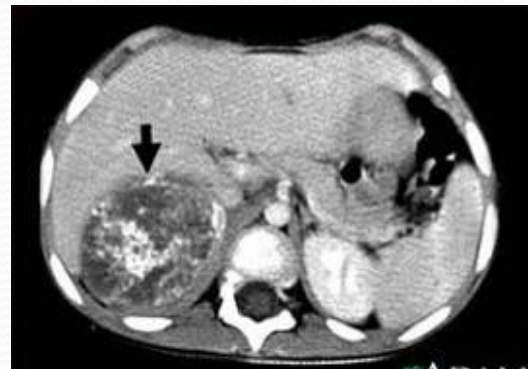- Различают симптомы первичной опухоли, парнеопластический синдром (связанный с гиперпродукцией катехоламинов) и метастатическую болезнь.
- Принципиально нейробластома может возникнуть в любом органе, имеющем симпатическую иннервацию, но типичными источниками опухолевого роста при нейробластоме являются симпатический нервный ствол на всем его протяжении и мозговое вещество надпочечников .
- Приблизительно 40% опухолей возникают в надпочечниках, 30% исходят из поясничного отдела симпатического ствола, 15%- из грудного отдела, 3% - из тазовых параганглиев, 1%- из шейного отдела.

4S стадия в американской литературе называется синдром «черничного пирога» за счет характерного вида больного, связанного с метастазами в кожу, кости, подкожную клетчатку.



Диагностика

- Согласно международным критериям диагноз нейробластомы может быть установлен по гистологическому исследованию биопсийного материала, полученного из первичной опухоли, (либо из метастазов), или при выявлении поражения костного мозга в сочетании с повышенным содержанием катехоламинов или их дериватов.
- Методы визуализации: экстректорная урография, компьютерная томография (КТ), МРТ, сцинтиграфия костей или рентгенография скелета, рентгенография грудной клетки, сцинтиграфия печени, ангиография.



Маркеры опухоли.

- Сугубо специфичными и легко определяемыми являются метаболиты катехоламинов: ванилилминдальной (ВМК) или гомованилиновой кислоты (ГВК) и дофамина (ДА).
- В случае ложно-отрицательных результатов определения метаболитов катехоламинов помощь в диагностике окажет определение содержания в сыворотке крови нейрон-специфичной энолазы (NSE), фермента, определяемого в нейронах.
- Еще одним биохимическим маркером нейробластомы является ферритин.
- Фермент лактат-дегидрогеназа (ЛДГ) не принадлежит к специфичным для нейробластомы маркерам, но ее содержание в сыворотке имеет прогностическое значение для этих больных
- Другими маркерами нейробластомы являются Ганглиозид GD₂, нейропептид Y и Хромогранин А.

Схема определения степени распространения опухолевого процесса

1. Место первичной опухоли - УЗИ, КТ, МРТ.
2. Грудная клетка - рентгенография, КТ.
3. Брюшная полость - УЗИ, КТ.
4. Остеосцинтиграфия с ^{99}Tc и последующая рентгенография выявленных очагов гиперфиксации изотопа.
5. Сцинтиграфия с ^{131}I метайодбензилгуанидином (МЯВГ).
6. Аспирационная биопсия костного мозга (из 4-8 мест).
7. Трепанбиопсия костного мозга с гистологическим и иммуногистохимическим исследованиями.
8. Биопсия очагов, подозрительных на метастазы опухоли.

Лечение

- хирургическое вмешательство,
- лучевая терапия,
- химиотерапия,
- трансплантация костного мозга.

По данным разных авторов выживаемость больных с нейробластомой в целом составляет около 50% (49-55%), по стадиям:

1 стадия - 100%,

2 стадия - 94%,

3 стадия 60% (67-57%),

4 стадия - 10-20%.

4S стадия - 75%.

Опухоли средостения

- Опухоли средостения наблюдаются одинаково часто у мужчин и женщин
- встречаются преимущественно в молодом и зрелом возрасте.
- Большинство из них относится к врожденным новообразованиям.
- Доброкачественные опухоли средостения значительно преобладают над злокачественными.
- Выделяют два основных синдрома при патологии средостения : компрессионный и нейроэндокринный.

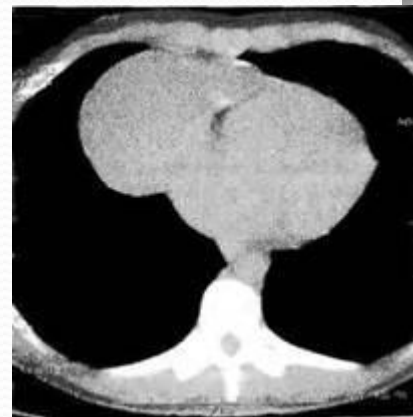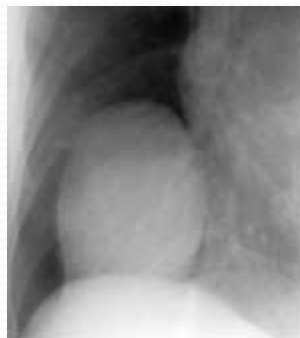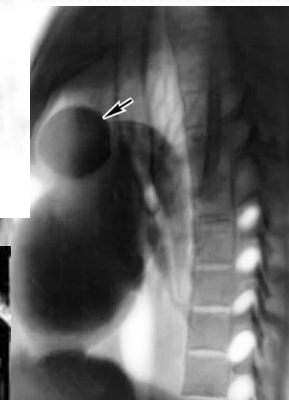
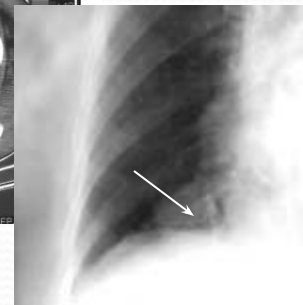
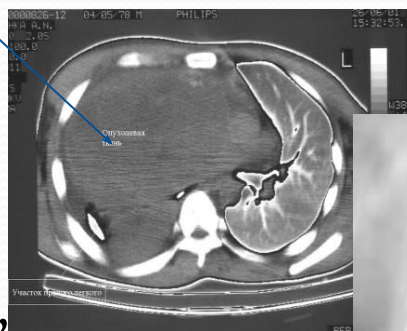
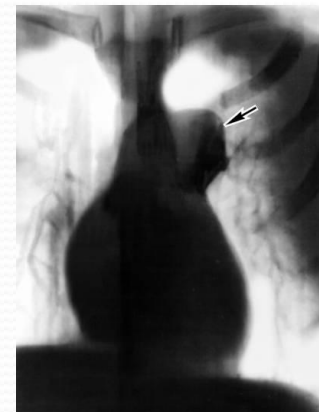
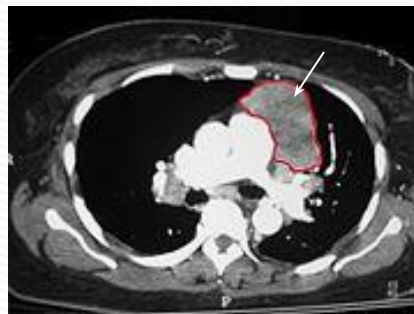Выделяют три вида компрессионных СИМПТОМОВ

- органные (смещение и сдавление сердца, трахеи, главных бронхов, пищевода)
- сосудистые (сдавление плечеголовных и верхней полой вен, грудного протока, смещение аорты)
- неврогенные (сдавление с нарушением проводимости блуждающего, диафрагмального и межреберных нервов, симпатического ствола)

Также отмечается нейроэндокринный синдром, который проявляется поражением суставов (напоминающим ревматоидный артрит), больших и трубчатых костей. Наблюдаются различные изменения сердечного ритма, стенокардии.

Первичные новообразования средостения

- Тимомы
- Дизэмбриогенетические опухоли: дермоидные кисты и тератомы
- Мезенхимальные опухоли: липомы, фибромы, гемангиомы, лимфангиомы.
- Нейрогенные опухоли: нейрофибромы, нейробластомы,
- Кисты: целомические кисты перикарда, бронхогенные и энтерогенные кисты средостения.
- Лимфоаденопатии
- Лимфомы



Вторичные опухоли средостения

- Это метастазы злокачественных опухолей органов грудной или брюшной полости в лимфатические узлы средостения.
- Наиболее часто возникают при раке легкого, пищевода, проксимального отдела желудка.
- Клинически протекают чаще всего бессимптомно.
- Лишь при достижении метастазами больших размеров возникают различные компрессионные синдромы - чаще всего синдром верхней полой вены, синдром Горнера.

ОПУХОЛИ И ОПУХОЛЕПОДОБНЫЕ ПОРАЖЕНИЯ КОСТЕЙ

Классификация первичных опухолей и дисплазий костей у детей (по классификации ВОЗ, Женева 1972):

- Доброкачественные
- Злокачественные

По гистогенезу:

- Костеобразующие:(остеома, остеоидостеома, остеобластома, остеосаркома);
- Хрящеобразующие: (хондрома, остеохондрома, хондробластома, хондромиксоидная фиброма, хондросаркома);
- Гигантоклеточные: (остеокластома);
- Костномозговые: (саркома Юинга, ретикулосаркома, миелома);
- Сосудистые:(гемангиома, лимфангиома, ангиосаркома);
- Соединительнотканнные: (десмопластическая фиброма, липома, фибросаркома, липосаркома);
- Опухолоподобные поражения: (аневризмальная или солитарная киста, фиброзная дисплазия, фиброзный метафизарный дефект, эозинофильная гранулема).

Сравнительная характеристика доброкачественных и злокачественных новообразований костей.

Клиническая картина доброкачественных новообразований костей

- Характеризуется медленным прогрессированием процесса и отсутствием «общего опухолевого симптомокомплекса»
- Отсутствием метастазов
- Отличается скудностью проявлений
- Отсутствием патогномических признаков при интраоссальных очагах
- Варьирует в зависимости от характера патологии, ее давности и наличия осложнений
- У 50% детей с интраоссальным поражением при незначительной по силе травме возникает патологический перелом
- При экстраоссальных новообразованиях (остеома, остеохондрома) имеется симптом пальпируемой опухоли

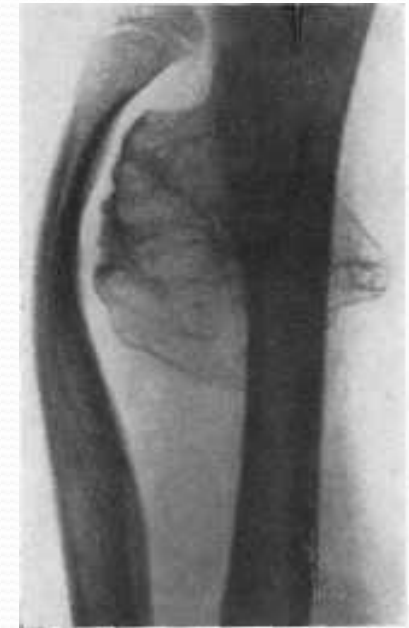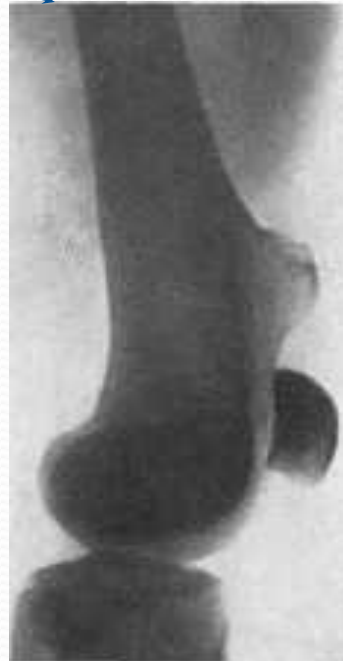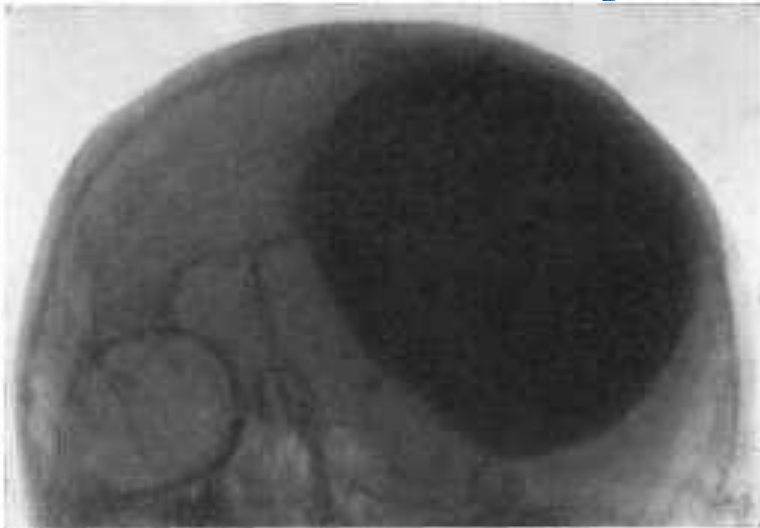
Клиническая картина злокачественных новообразований костей

- Главным клиническим признаком является боль
- Характерным симптомом являются ночные боли
- Может присутствовать мягкотканый компонент
- К моменту установления диагноза 10%-20% пациентов уже имеют макрометастазы в легких
- Повышение температуры тела больного
- Имеется нарушения функций пораженной конечности
- Имеются признаки общей интоксикации

Доброкачественные опухоли костей.

- **Остеома** - одна из наиболее морфологически зрелых доброкачественных опухолей скелета, происходящая из остеобластов.

Виды: компактная и губчатая



Лечение оперативное - удаление опухоли с участком здоровой костной ткани и надкостницей.

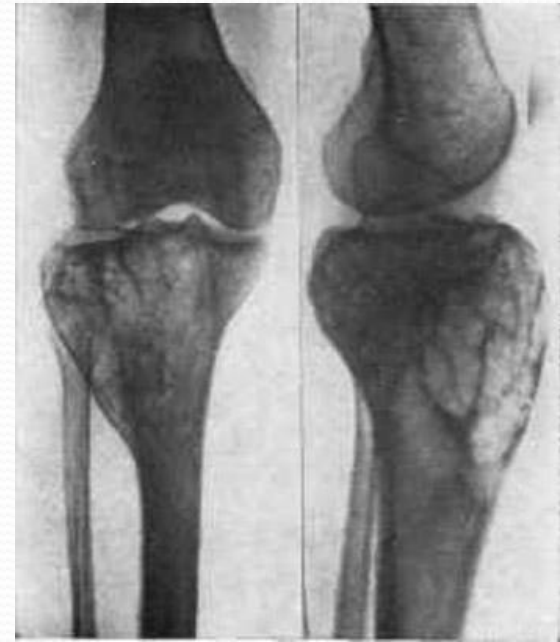
Остеобластокластома

- Остеобластокластома (гигантоклеточная опухоль) - отличается сменой периодов активного роста и разрушения костной ткани, периодами стабилизации с репаративными процессами в кости.

Формы: литическая, активнокистозная и пассивнокистозная .

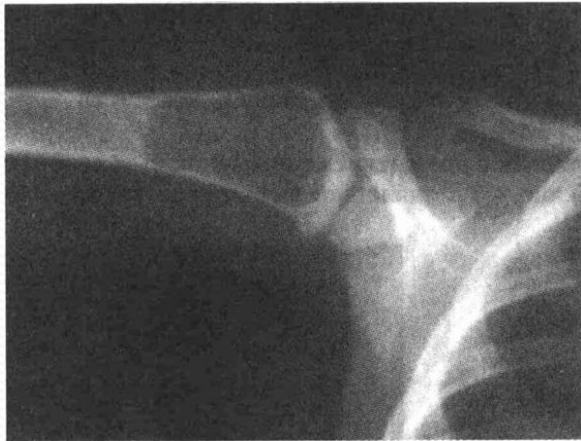Фазы: Различают ячеисто-трабекулярную и литическую остеобластокластомы.

В длинных трубчатых костях опухоль локализуется у детей — в метафизе

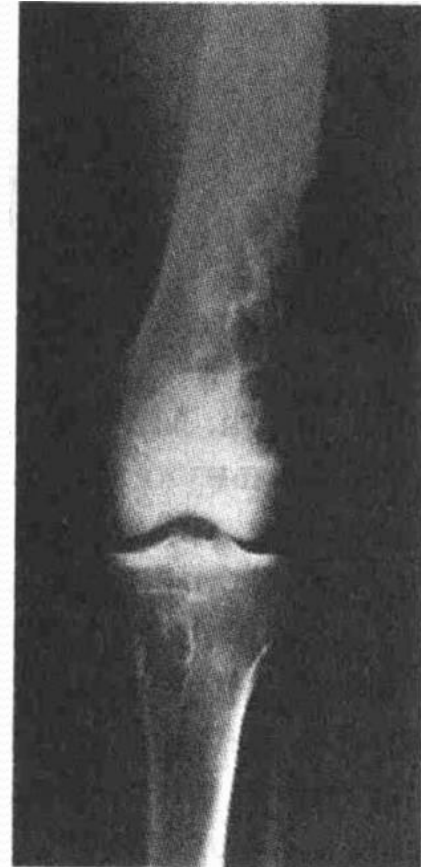
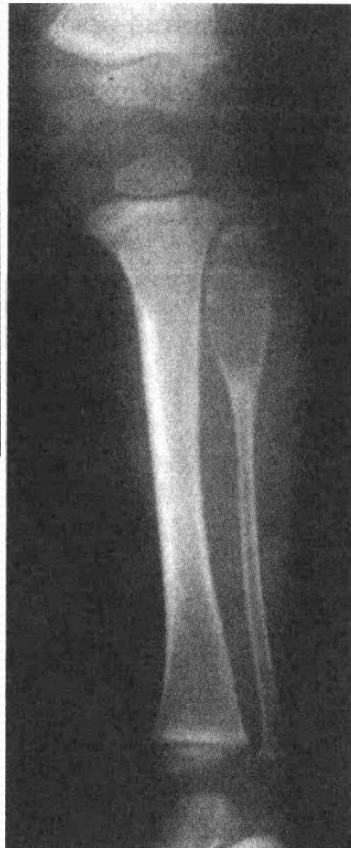
Дифференциальная диагностика остеобластокластомы.

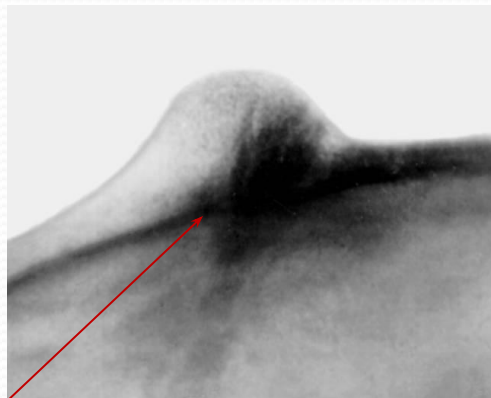
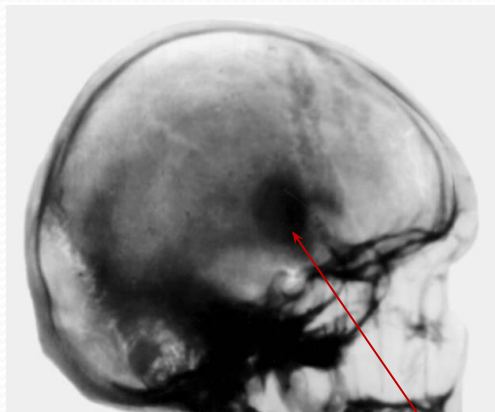
Аневризматическая киста



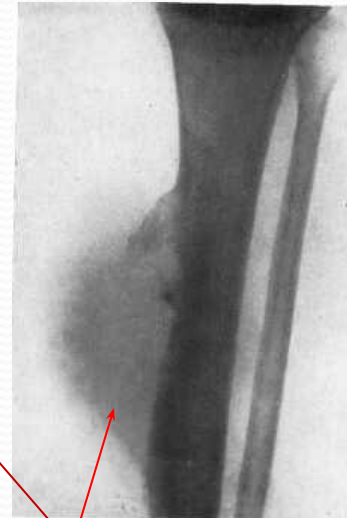
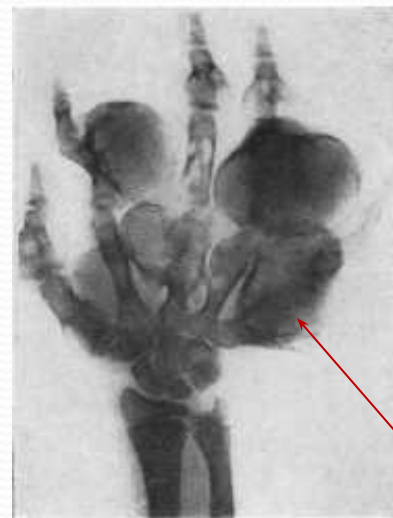
**Монооссальная форма
фиброзной остеодисплазии
длинной трубчатой кости.**



Другие доброкачественные опухоли и опухолеподобные заболевания костей.



Остеоидостеома.



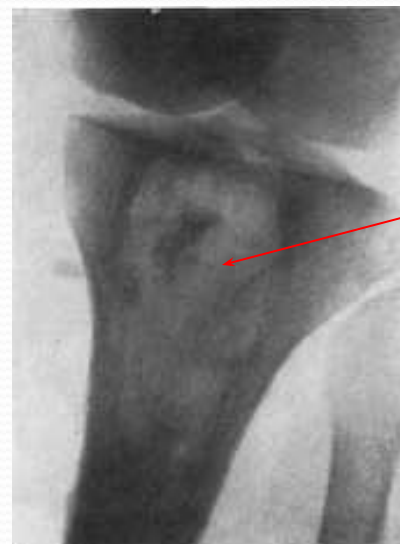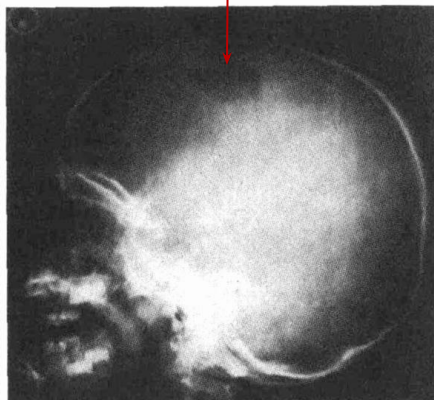
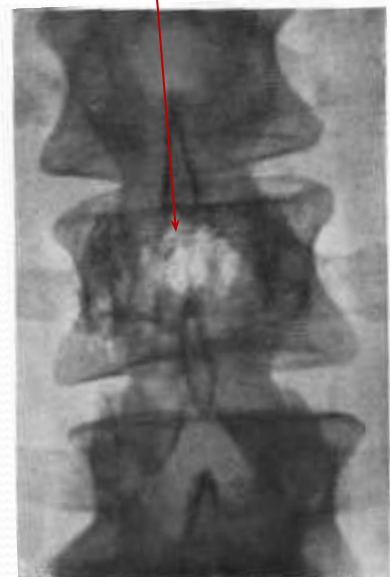Экхондрома

Гемангиома

**Эозинофильная
гранулема**

Хондрома

Энхондрома



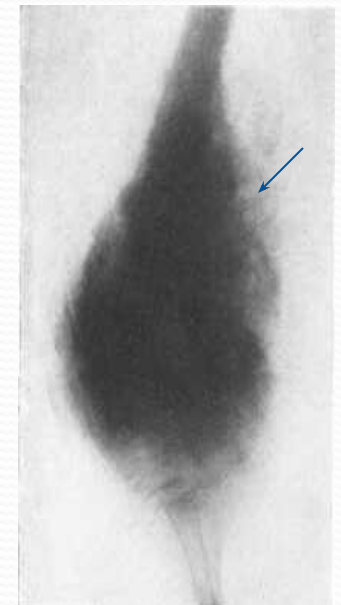
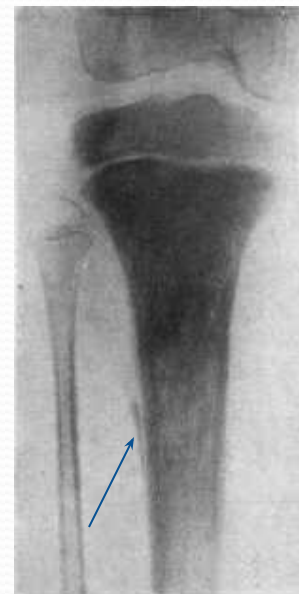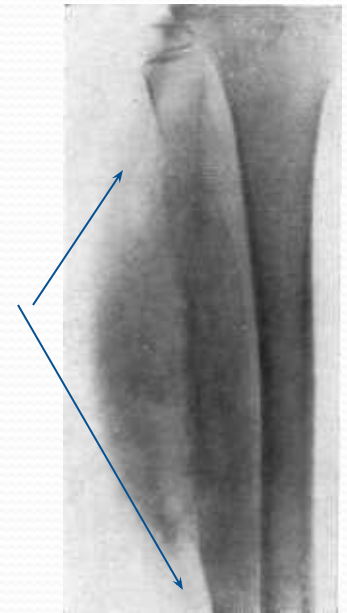
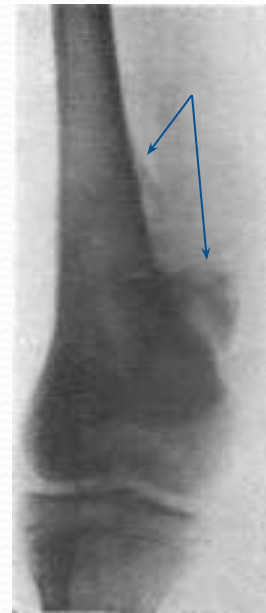
Злокачественные опухоли костей.

- **Остеогенная саркома** - наиболее частая первичная опухоль костей у детей, занимает 6-е место по частоте среди всех злокачественных опухолей детского возраста. Пик заболеваемости приходится на 2 декаду жизни.
- Опухоль происходит из примитивной кость-формирующей мезенхимы, характеризуется продукцией остеоида при злокачественной пролиферации веретеноклеточной стромы.
- Характерно поражение метафизов длинных трубчатых костей. Наиболее частая локализация (примерно 50% случаев) - область коленного сустава- дистальная часть бедра и проксимальная часть большеберцовой кости
- Остеосаркома обладает огромной тенденцией к развитию гематогенных метастазов.
- Главным клиническим признаком остеосаркомы является боль над пораженной областью

Диагностика

Рентгенологическое исследование:

- Рентгенологические признаки остеосаркомы (рис.2):
 - **метафизарная локализация** в длинных трубчатых костях;
 - **наличие склеротических и литических очагов** в кости, наличие васкуляризации;
 - **очаги патологического остеобразования** в мягких тканях;
 - **нарушение целостности надкостницы** с образованием «**козырька**»
 - **игльчатый периостит** - "спикулы" (разрастание периоста в виде иголочек, расположенных перпендикулярно поверхности кости);
 - рентгенография легких позволяет выявить метастазы.



Диагностика

- Морфологическое исследование опухоли.
- Остеосцинтиграфия (ОСГ) с ^{99}Tc
- Компьютерная томография (КТ) очага
- Магнито-резонансная томография (МРТ).
- Ангиография

Лечение

- Предоперационная химиотерапия всегда является первым этапом лечения.
- Операция - второй обязательный этап лечения.
- Послеоперационная химиотерапия - проводится с учетом гистологического ответа опухоли на химиотерапию (продолжение лечения, либо смена схемы терапии, либо прекращение терапии).

Саркома Юинга

- Саркома Юинга занимает второе место по частоте среди злокачественных опухолей костей у детей
- Наиболее часто эта опухоль возникает у подростков в возрасте от 10 до 15 лет.
- Несколько факторов риска возникновения саркомы Юинга:

Пол. Саркома Юинга несколько чаще встречается среди мальчиков по сравнению с девочками.

Возраст. В 64% случаев саркома Юинга встречается в возрасте от 10 до 20 лет.

Раса. Наиболее часто саркома Юинга наблюдается у белого населения.

Клиника:

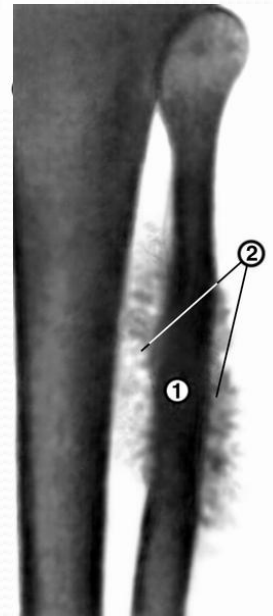
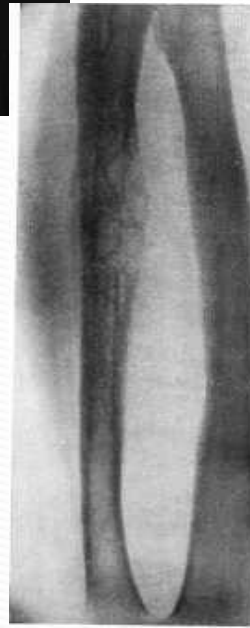
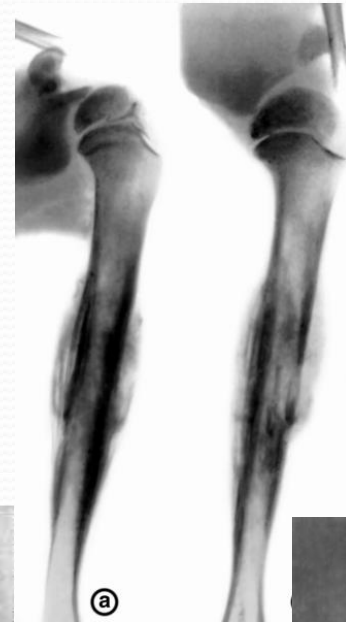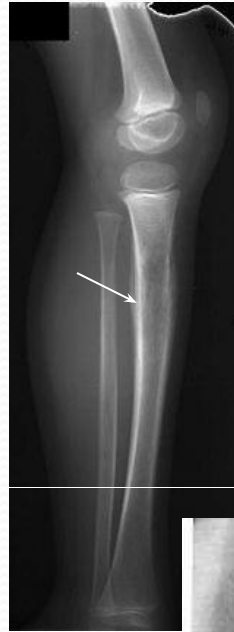- Боль
- Повышение температуры тела больного
- Наличие опухолевого образования
- Возможны нарушения функций пораженной конечности
- Иногда возникает лихорадка

Диагностика.

- Рентгенологическая диагностика
- Биопсия опухоли.
- Аспирационная биопсия или костного мозга из нескольких мест
- Остеосцинтиграфия
- Компьютерная томография очага
- Ангиография
- Ультразвуковое исследование

Рентгенологическая диагностика

- Очаги деструкции (мелкоочаговая, пластинчатая, крупноочаговая)
- Эндостальная реакция.
- Периостит (Форма козырька периостальных разрастаний может быть линейной слоистой, бугристой, бахромчатой, игольчатой (спикулообразной)).



Лечение

- - Многокомпонентная химиотерапия. В современных программах лечения применяется предоперационная и послеоперационная полихимиотерапия, при этом учитывается также гистологический ответ опухоли на лечение
- - Лучевая терапия на очаг в высоких дозах.
- - Если возможно, радикальное удаление опухоли (включая кость и мягкотканый компонент). Радикальная резекция возможна при очаге в малоберцовой кости, костях предплечья, ребрах, ключице, лопатке.

Спасибо за внимание

