Сердечно-сосудистая система: расспрос, осмотр

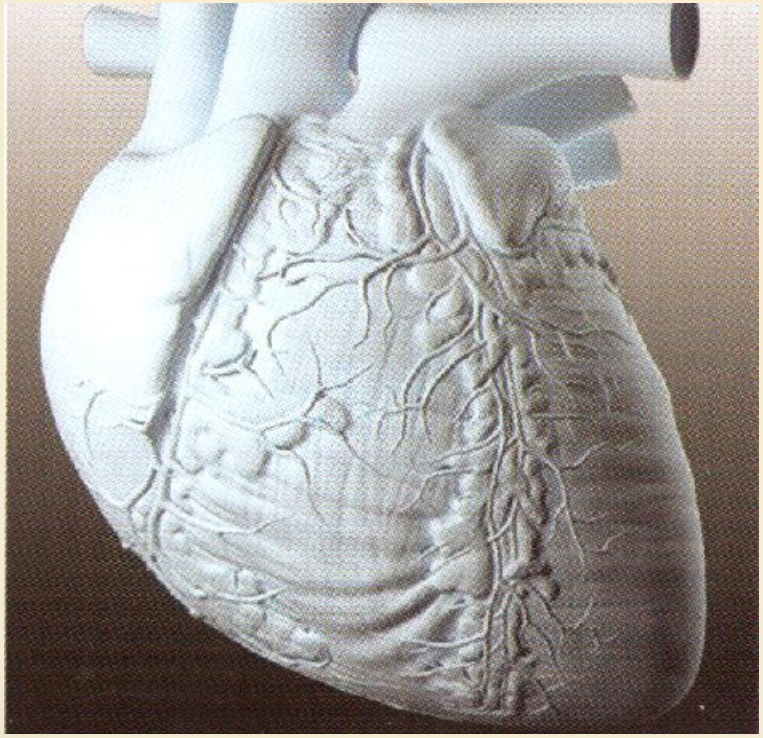

Вопросы лекции

- Жалобы при сердечно-сосудистой патологии
- Осмотр при заболеваниях ССС
- Пальпация сердца

Сердце (лат. cor) — фиброзно-мышечный орган, обеспечивающий ток крови по кровеносным сосудам

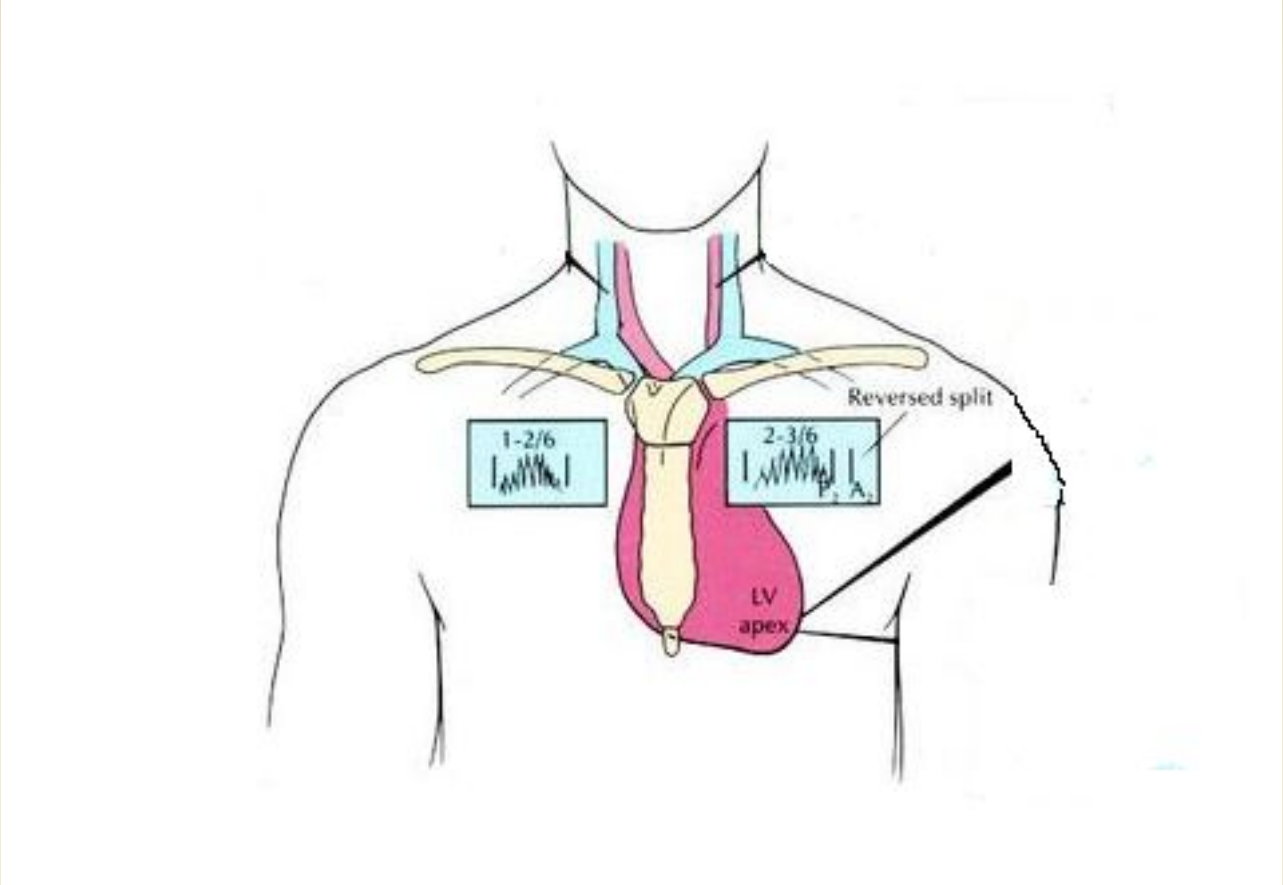

Сердце расположено в грудной полости,

оно на 2/3 смещено в левую сторону.

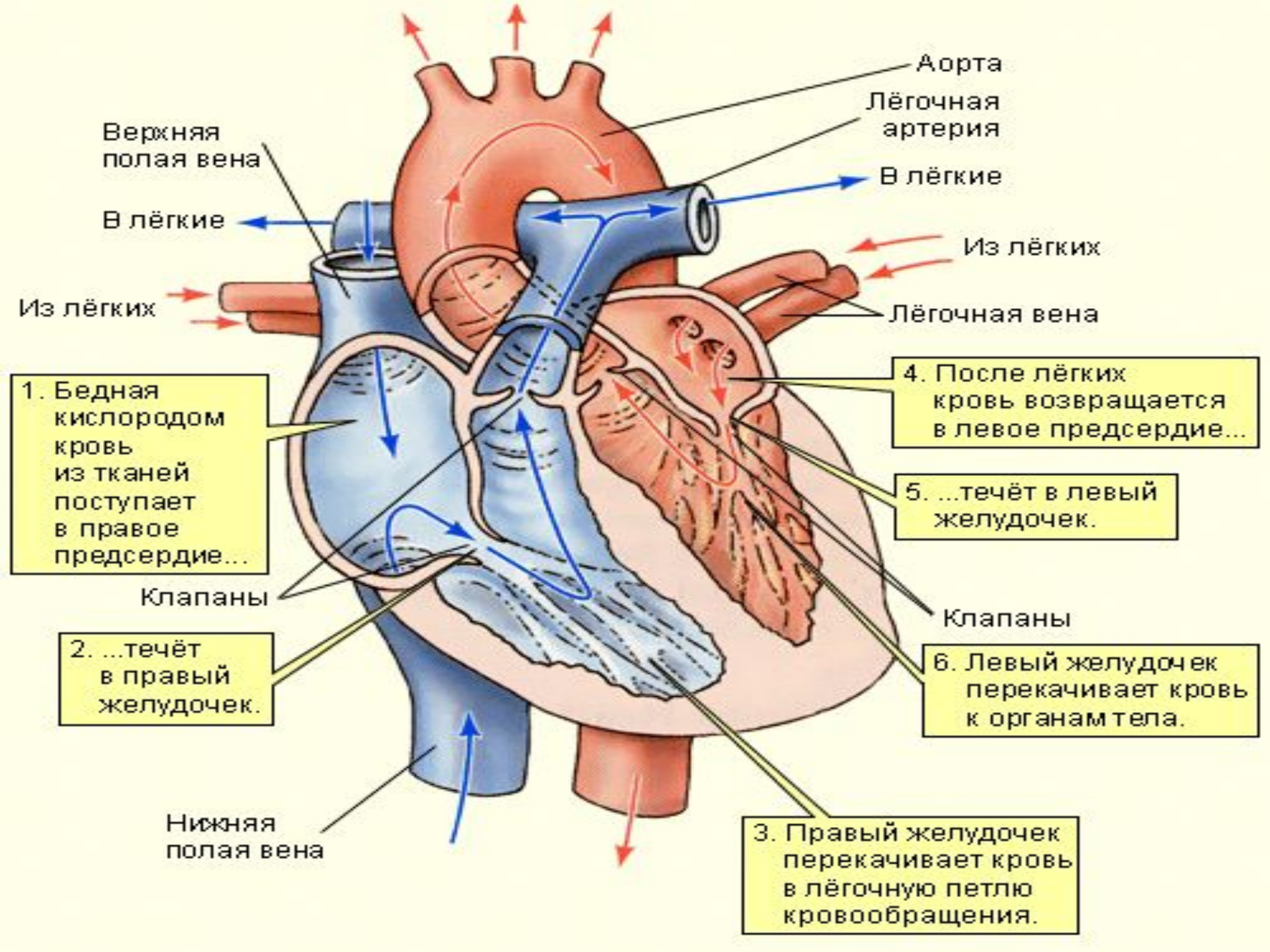
Аорта
Лёгочная артерия
Верхняя полая вена
В лёгкие
В лёгкие
Из лёгких
Из лёгких
Лёгочная вена
1. Бедная кислородом кровь из тканей поступает в правое предсердие...
4. После лёгких кровь возвращается в левое предсердие...
5. ...течёт в левый желудочек.
Клапаны
Клапаны
2. ...течёт в правый желудочек.
6. Левый желудочек перекачивает кровь к органам тела.
Нижняя полая вена
3. Правый желудочек перекачивает кровь в лёгочную петлю кровообращения.

Нарушение сократимости стенки желудочков

ПРИЧИНЫ:

- нарушение;
- рубец;
- гипертрофия;
- нарушение проводимости.

ВИДЫ НАРУШЕНИЙ:

- ✓ Гипокинезия (снижение сократимости);
- ✓ Акинезия (отсутствие сократимости);
- ✓ Дискенезия (парадоксальное выбухание).

Тяжесть дисфункции зависит от размера и количества участков, имеющих локальное нарушение сократимости.

По сути, сердце - самый надежный и долговечный орган, способный работать даже когда погибает мозг. Если сердце хорошо подпитывать питательными веществами и кислородом, не травить никотином и алкоголем, не загонять его в бешеной скачке, то оно исправно может служить нам хоть 150 лет.

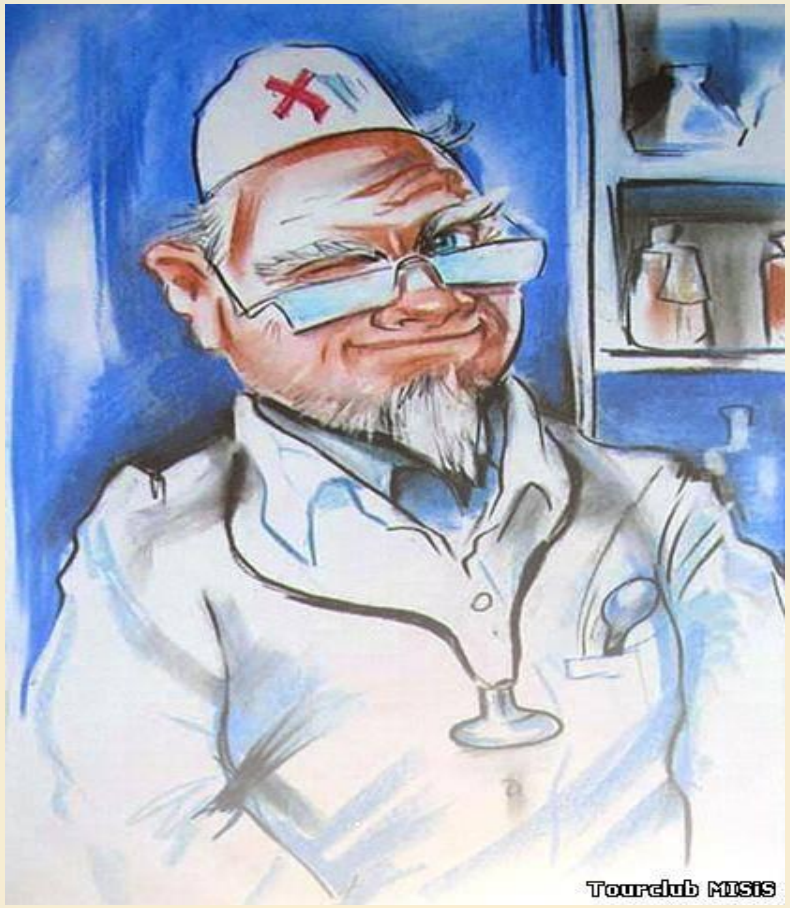

Болезни сердца – ведущая причина смерти и инвалидности населения в развитых странах.

Исследование системы кровообращения

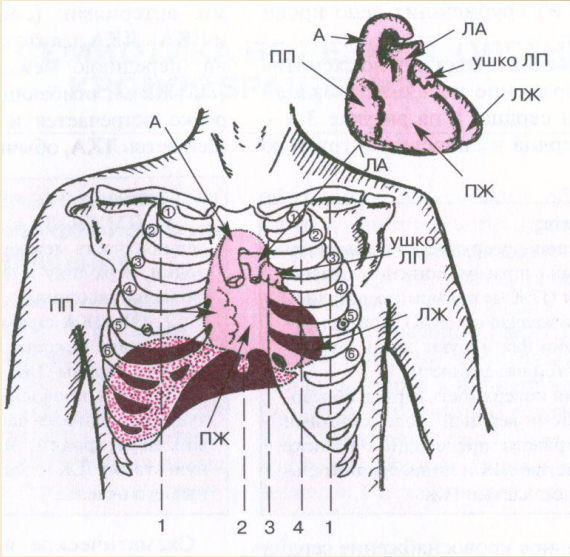

- Жалобы, анамнез
- Общий осмотр
- Осмотр области сердца
- Пальпация области сердца
- Перкуссия границ сердца
- Аускультация сердца
- Исследование пульса
- Дополнительные методы исследования

Синдромы сердечно-сосудистых заболеваний

- Болевой синдром
- Острый коронарный синдром
- Синдром артериальной гипертонии
- Метаболический синдром
- Синдром кардиомегалии
- Синдром гипертрофии миокарда
- Синдром сердечной недостаточности
- Синдром нарушения ритма сердца
- Синдром нарушения проводимости

СЛОВА, ИСПОЛЬЗУЕМЫЕ ПРИ ОПИСАНИИ ПРИСТУПА СТЕНОКАРДИИ

Тяжесть
Изжога
Дискомфорт
Жжение

<u>Боль</u>
<u>Сдавливающая, сжимающая</u>
Как зубная
Тиски
Жгучая
Удушающая
Тупая

Клинические признаки стенокардитических болей

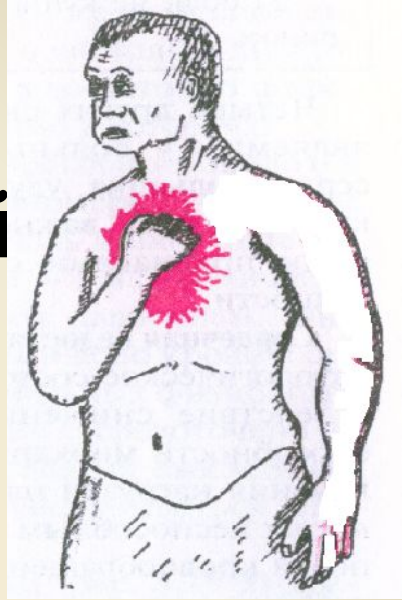

- Обычно локализуются за грудиной
- Сжимающий, сдавливающий характер
- Продолжительность 2-5 мин
- Иррадиация в левую руку
- Возникают на фоне физической или эмоциональной нагрузки
- Исчезают в покое и снимаются приемом нитратов

Боль при инфаркте миокарда

1. локализация за грудиной и левой половине грудной клетки
2. более интенсивный болевой синдром, сопровождающийся чувством страха, возбуждением, выраженной потливостью
3. продолжительность боли при инфаркте миокарда может достигать несколько часов или даже суток (более 20 мин)
4. иррадиация в левую половину шеи, левую руку, левую лопатку
5. боли не проходят после приема нитроглицерина

Некоронарогенные боли

неврогенные (кардиалгия при НЦД)

- локализуется в области верхушки сердца без иррадиации
- колющий характер
- боль продолжительная
- не купируется нитроглицерином

Некоронарогенные боли

- без четкой локализации – разлитые
- носят ноющий, тянущий характер
- боль продолжительная
- не купируются нитроглицерином
- характерны для диффузных поражений миокарда

мышечные

Одышка - признак недостаточности левых отделов сердца

- Причина - снижение объемного кровотока в тканях
- Характер сердечной одышки – инспираторный
- Особенность одышки - возникает вначале при физической нагрузке, затем и в покое

Одышка - признак легочной гипертензии

- Застой крови в малом круге кровообращения:
  - Отек альвеолярной стенки
  - Нарушение диффузии газов через альвеолярно-капиллярную мембрану

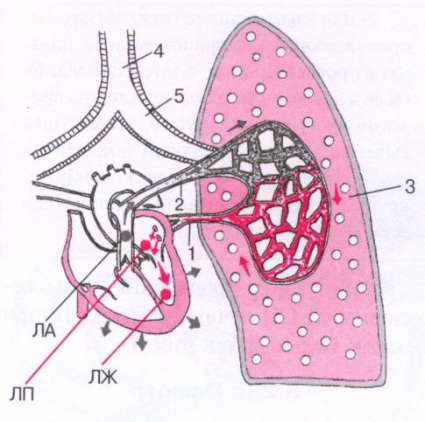

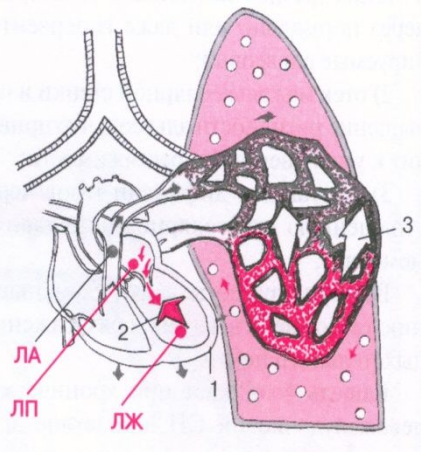

- Особенность одышки - усиление в горизонтальном положении больного

Одышка - признак легочной гипертензии

- Возможно развитие приступа удушья – сердечной астмы и отека легкого (острая левожелудочковая недостаточность)
- Одышка часто сопровождается ***кашлем*** (сердечный бронхит) и ***кровохарканьем***

Дифференциальный диагноз одышки

Сердечная недостаточность
Ишемическая болезнь сердца (атипичная стенокардия)
Тромбоэмболия легочной артерии
Болезни легких
Тяжелая анемия

Причины сердцебиений и перебоев в сердце

Экстрасистолы
Пароксизмы мерцания предсердий
Пароксизмальная наджелудочковая тахикардия
Тиреотоксикоз

Общий осмотр при заболеваниях органов кровообращения

- Вынужденное положение - ортопноэ

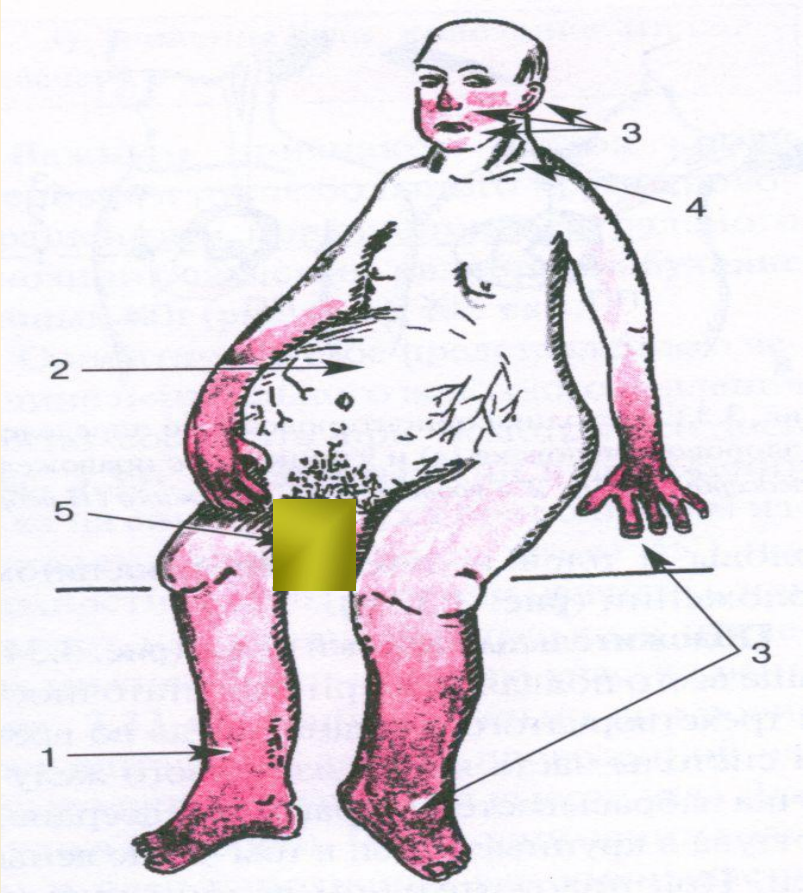

Лицо Корвизара

Facies mitralis

Общий осмотр при заболеваниях органов кровообращения

- Изменения цвета кожи:
  - Цианоз (периферический, акроцианоз, холодный)
  - желтушность,
  - кофе с молоком
- Отеки:
  - Отеки стоп, голеней
  - Анасарка

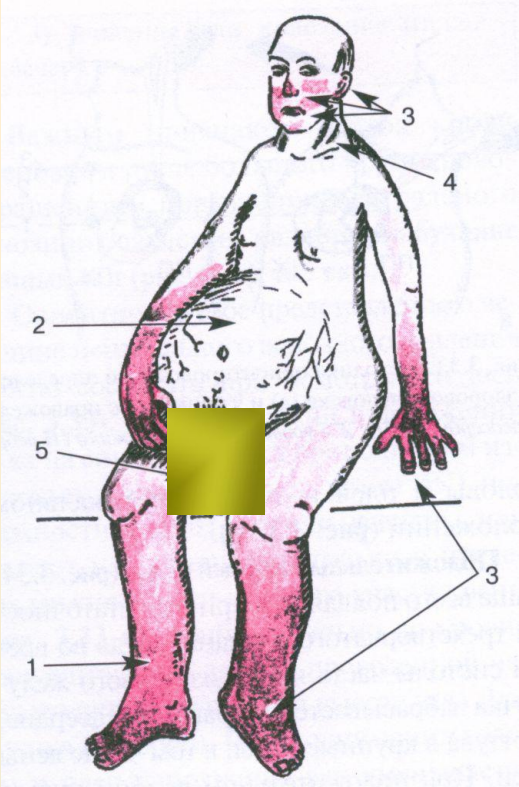

Сердечные отеки

Механизм формирования:

- Повышение гидростатического давления в венозном русле БКК
- Снижение онкотического давления крови в результате нарушения синтеза белков в печени
- Активация РААС в ответ на артериальную гиповолемию

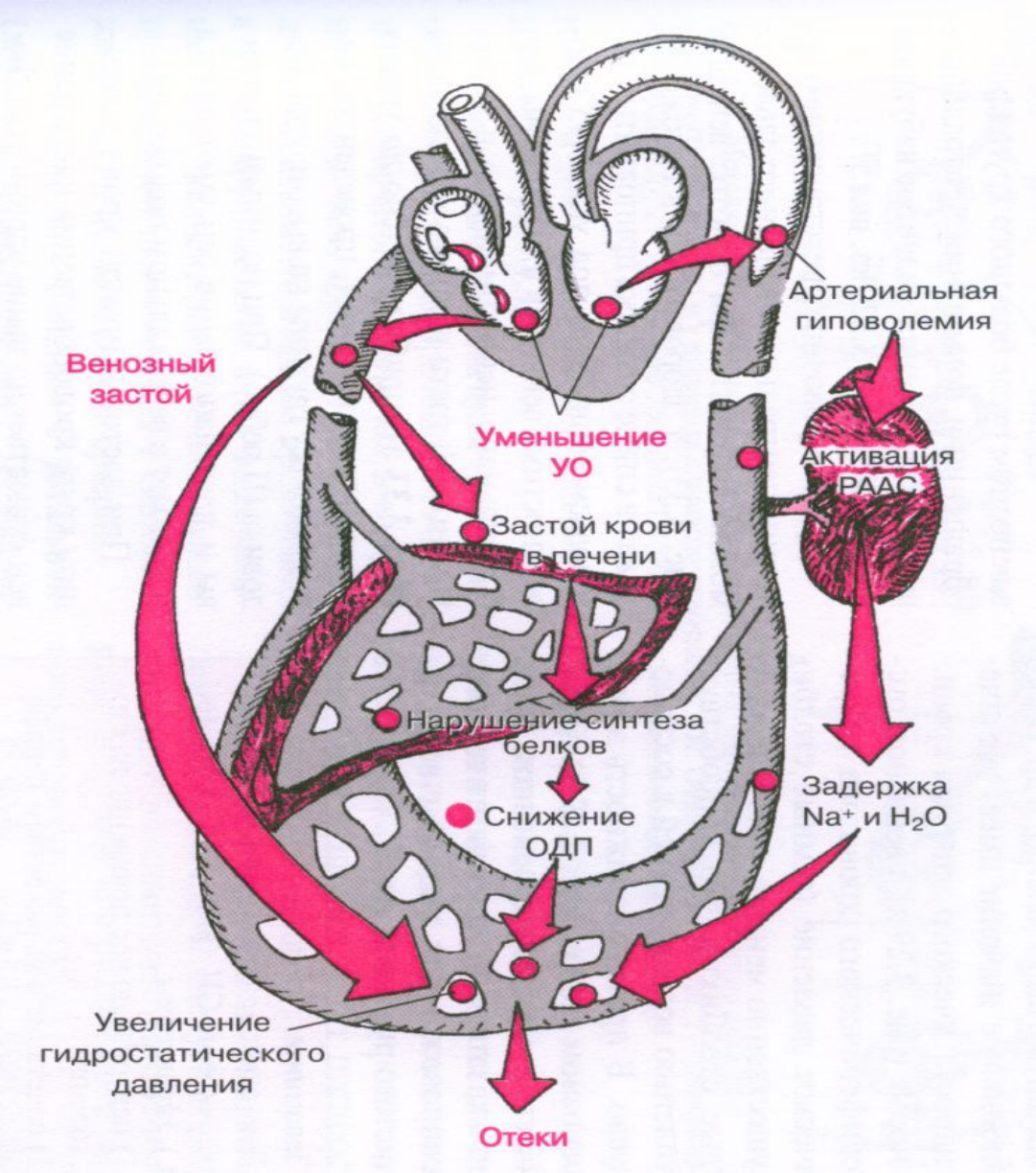

Сердечные отеки

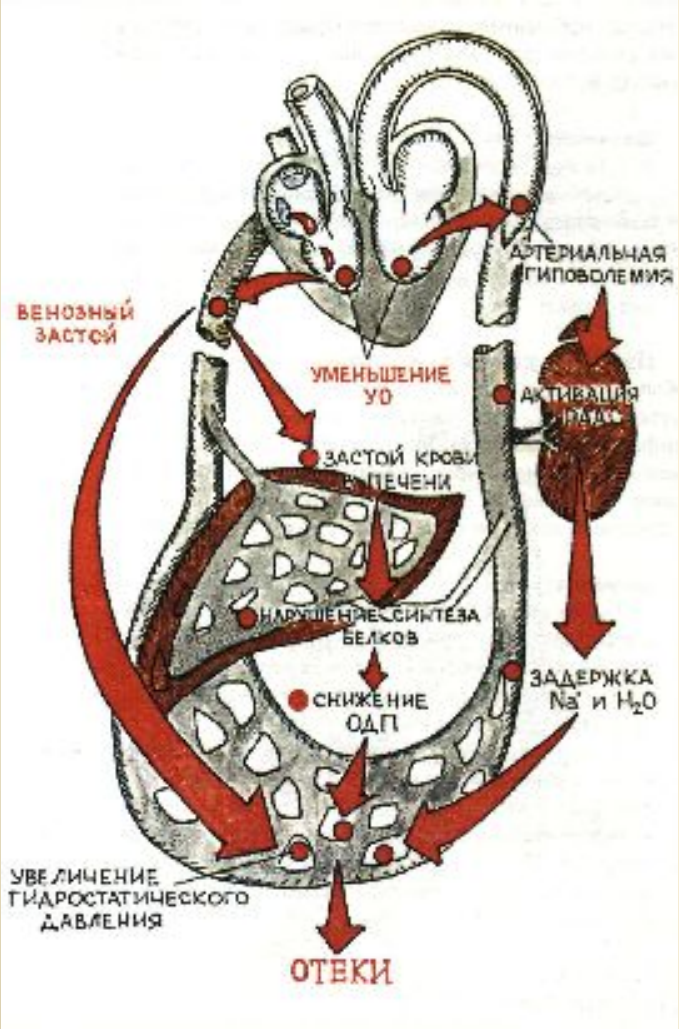

Степени развития сердечных отеков:

– скрытые отеки
– пастозность
– видимые отеки
– анасарка

Сердечные отеки

Методы выявление отеков:

- Осмотр (видимые отеки)
- Пальпация
- Ежедневное взвешивание
- Контроль диуреза

Сердечные отеки

- Развиваются, начиная с периферии – стопы, голени
- Вначале отеки появляются только вечером, а к утру исчезают самостоятельно
- Сердечные отеки перемещаются под влиянием силы тяжести
- Сердечные отеки сочетаются с выраженным цианозом (“цветные” отеки)

Набухание шейных вен у больного

ЦВД – давление в полых венах – составляет в норме 4-10 мм вод.ст.

Чем обусловлено набухание яремных вен?

- Застойная сердечная недостаточность с поражением правых отделов сердца
- Тампонада сердца
- Обструкция верхней полой вены

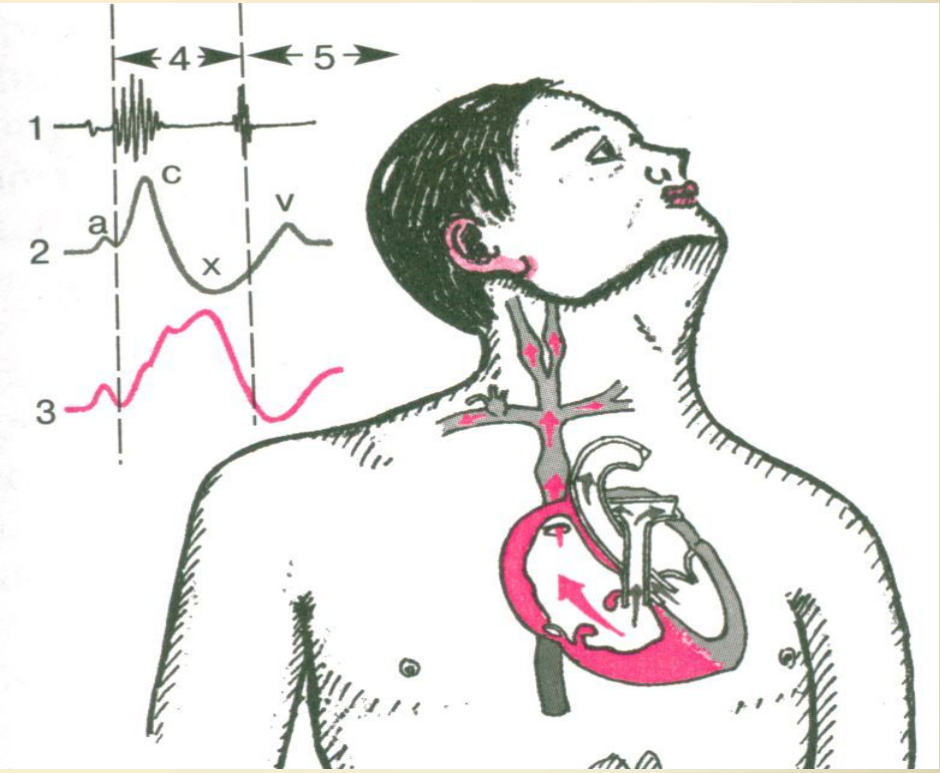

Отрицательный венный пульс

Во время систолы желудочков происходит диастола предсердий, яремные вены спадаются.
Во время систолы предсердий вены шеи набухают

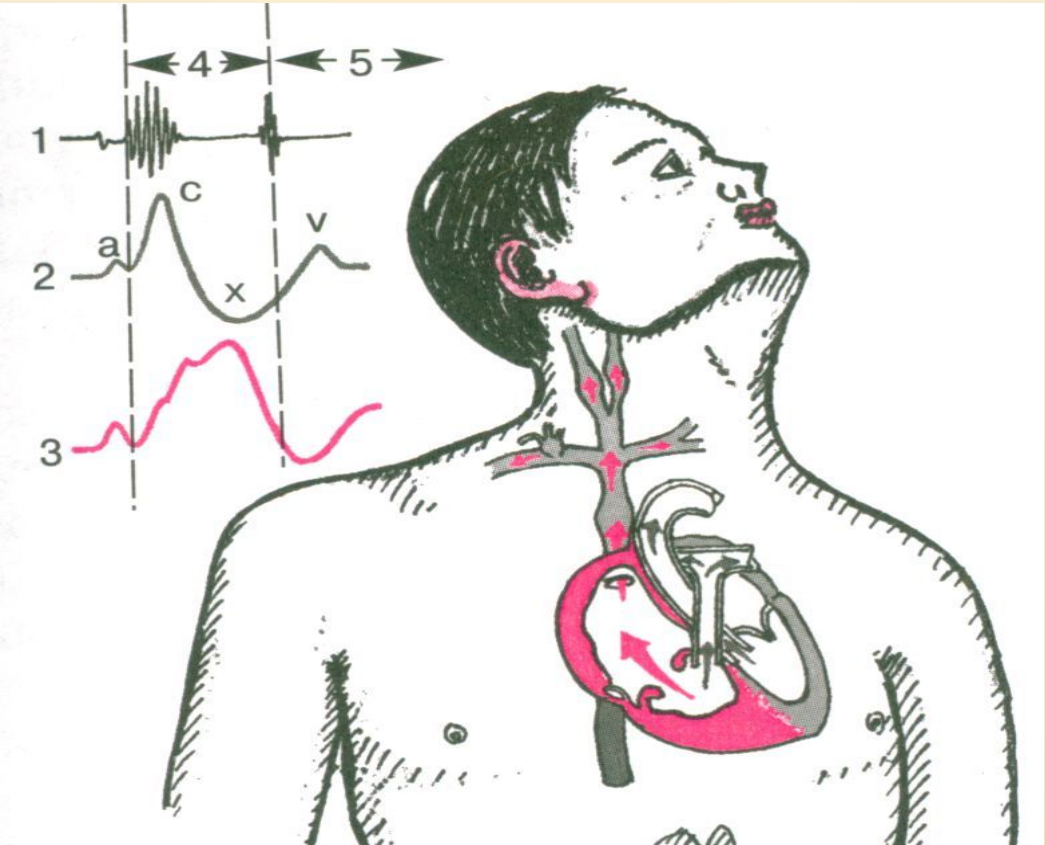

Положительный венный пульс

Венный пульс совпадает с артериальным при недостаточности трехстворчатого клапана

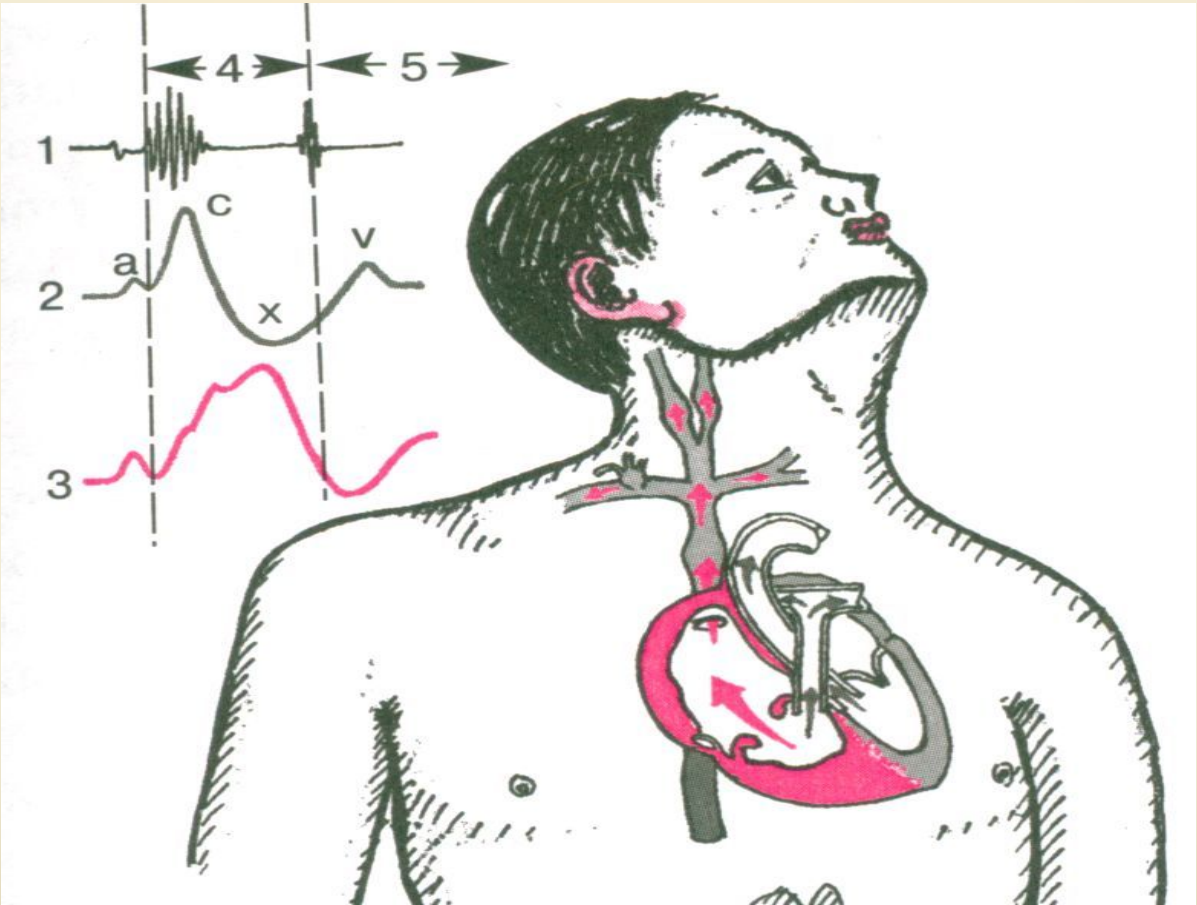

Различие между венным пульсом на яремной вене и пульсом на сонной артерии

Венный пульс

- Наиболее быстрое движение направлено внутрь
- Изменяется при компрессии живота

Артериальный пульс

- Наиболее быстрое движение направлено наружу
- Не изменяется при компрессии живота

Недостаточность аортального клапана

«Пляска каротид» - резкая пульсация сонных артерий
Симптом Мюссе – непроизвольное покачивание головы в такт пульсации сонных артерий

Осмотр

области сердца
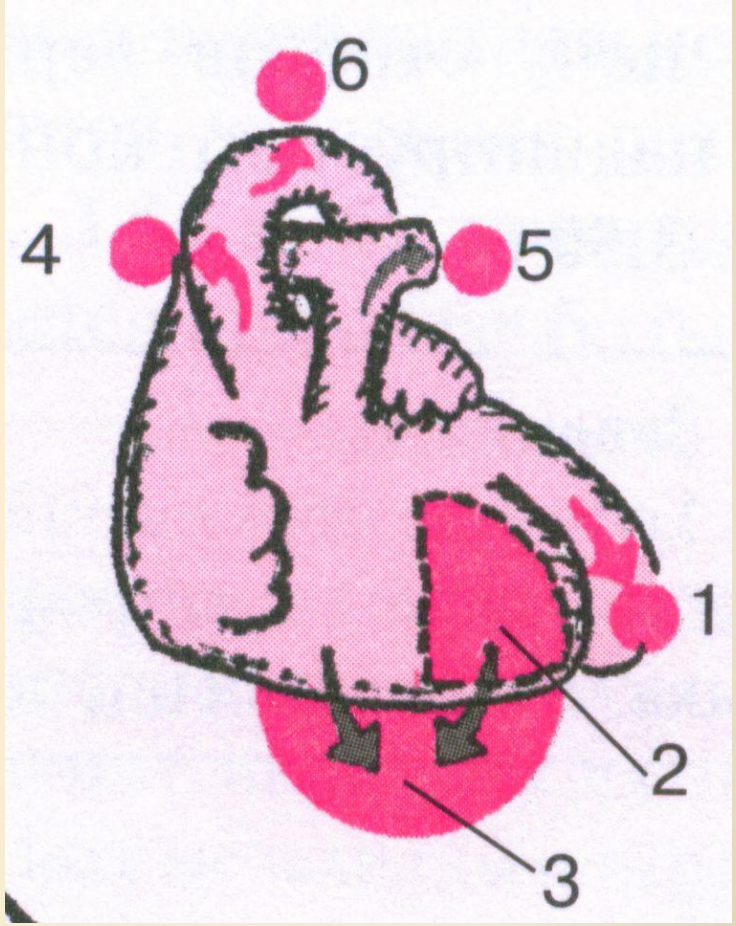
- Gibbus cardiacus
- Расширение подкожных вен
- Верхушечный толчок
- Сердечный толчок
- Эпигастральная пульсация