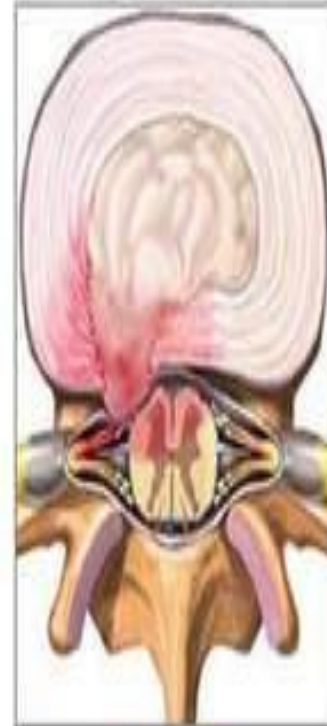

Остеохондроз

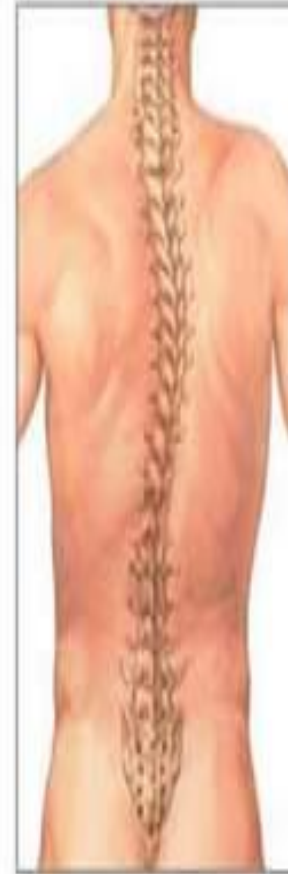Остеохондроз

- **Остеохондроз (g/e osteo - сүйек, hondra - шеміршек) – жер бетіндегі тірек – қозғалыс жүйесінің ең көп таралған ауруы болып табылады. Яғни, қатар тұрған омыртқалардың арасындағы шеміршек деформацияланып, ақырында омыртқалар арасы жақындап кетеді де, оның ортасындағы жұлын – ми жүйке талшықтары қысылып, адамның бел, аяғы, қолы, басы, тіпті ішкі ағзаларының барлығы ауруға ұшырайды.**

Грыжа межпозвонкового диска

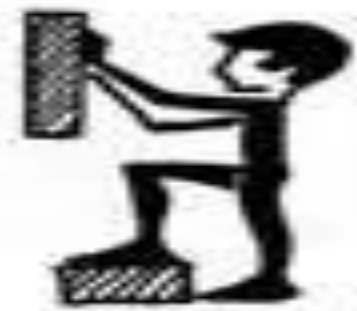
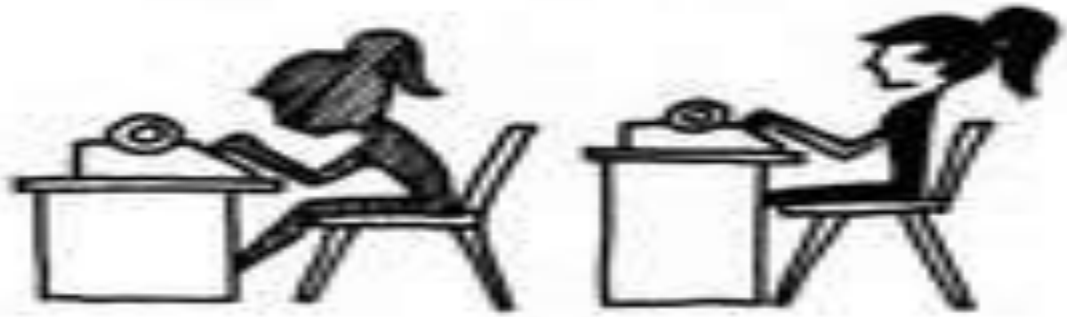
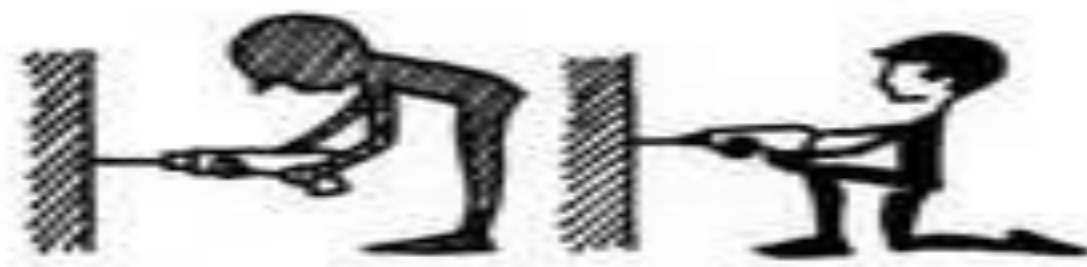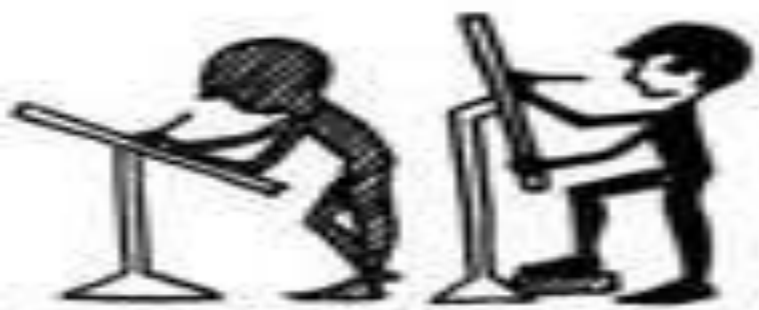Сколиоз позвоночного столба



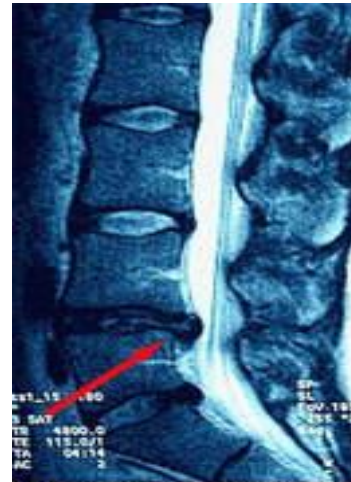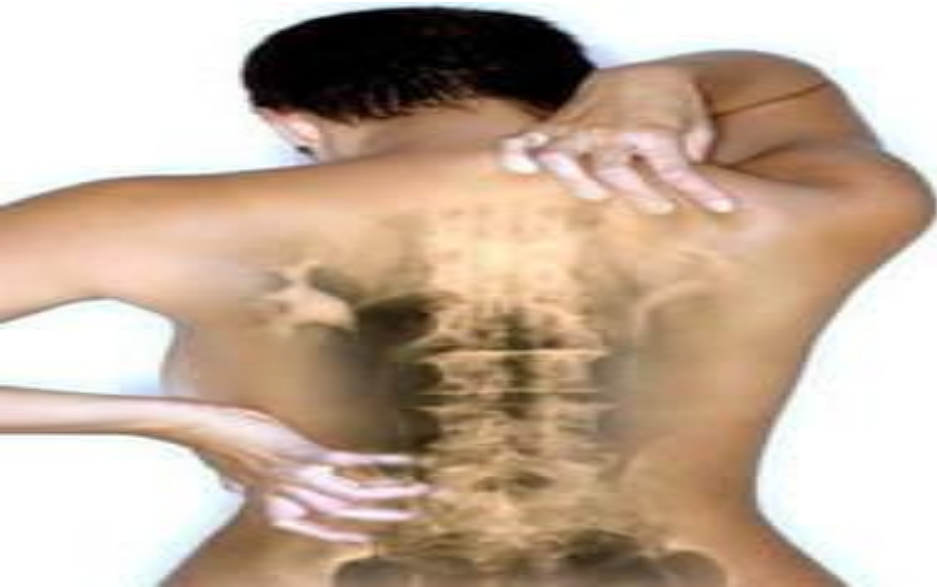Омыртқа жотасының сау жағдайын ұстау шаралары

- Еңбектің және демалудың рационалды режимі.*
- Көп отырудан сақтануын.*
- Арқаны шынықтыру және тік ұстау.*
- Омыртқа жотасының артық салмақтың түсуінен сақтану.*
- Ауыр зат көтермеу әсіресе еңкейген қалыпта болмайды.*
- Арқаға арналған емдік дене шынықтырумен айналысу.*



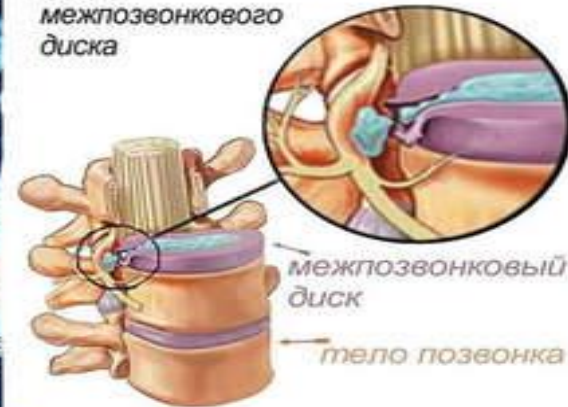
Белгілері

- *Омыртқадағы ауырсыну, ол көбіне түнде ауырады.*
- *Омыртқа қозғалысының шектелуі.*
- *Омыртқаның деформациясы көбінесе кеуде кифозының ұлғаюы мен бел лордозының тігістелуі.*



Магнитно-резонансная томография позвоночника
Остеохондроз позвоночника

Формирование грыжи межпозвонкового диска



Ауру формалары

Орталық формасы- тек қана омыртқа зақымдалады

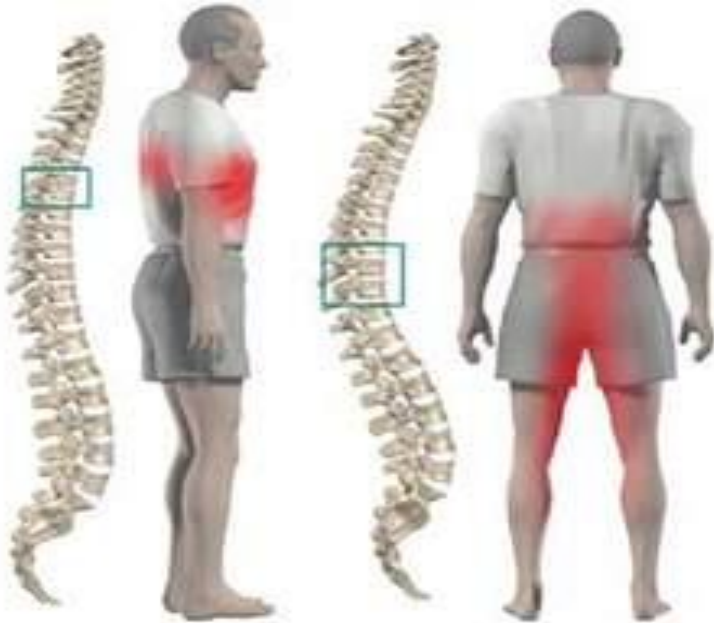Ризомелиялық формасы – омыртқа мен түбір буынның зақылдалуы

Перифериялық формасы – омыртқамен перифериялық буынның зақымдалуы

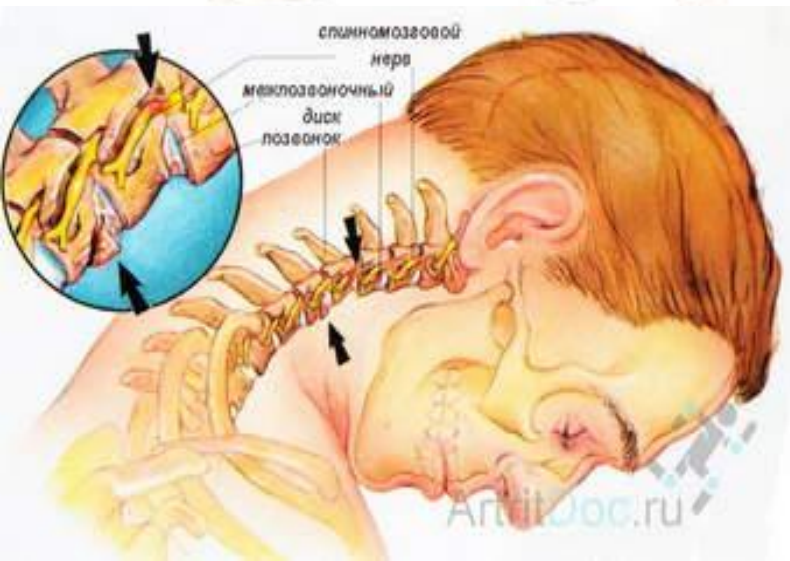
Скандинавиялық формасы – ревматоидті артрит кезіндегі кистьтің ұсақ буындарының зақымдалуы

Висцеральді формасы - висцеральді мүшенің зақымдалуы.

Ауру кезеңдері



- *Бастапқы немесе ерте кезеңі - бел аймағының омыртқасының үлен емес қозғалуының шектелуі.*
- *Анық кезеңі - Омыртқа немесе перифериялық буынның қозғалысының анық шектелуі.*
- *Кеш кезеңі – омыртқа немесе ірі буындарының көп мөлшерде зақымдалуы.*



Емі

- *Стероидты емес қабынуға қарсы препараттар (диклофенак, индометацин, сульфосалазин)*
- *Глюкокортикоидтар*
- *Иммунодепрессанттар*
- *Қазіргі кезде ІНФ –а блокатор препараттар кең қолданылады.*

