

# ПРОФИЛАКТИКА ЗАБОЛЕВАНИЙ ПАРОДОНТА У ДЕТЕЙ



# Классификация заболеваний краевого пародонта у детей 1. Гингивит

Формы: катаральный, гипертрофический, язвенный.

Течение: острое, хроническое, обострившееся, ремиссия.

Распространенность: локализованный, генерализованный.

**11. Пародонтит** Течение: хроническое, обострившееся (в том числе абсцедирующее), ремиссия.

Степень тяжести: легкая, средняя, тяжелая.

Распространенность: локализованный, генерализованный.

**111. Пародонтоз**

Степень тяжести: легкая, средняя, тяжелая.

## Заболевания краевого пародонта

Течение: острое, хроническое, обострившееся, ремиссия.

Распространенность: локализованный, генерализованный.

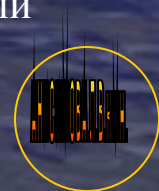**IV. Быстропрогрессирующий агрессивный пародонтит**

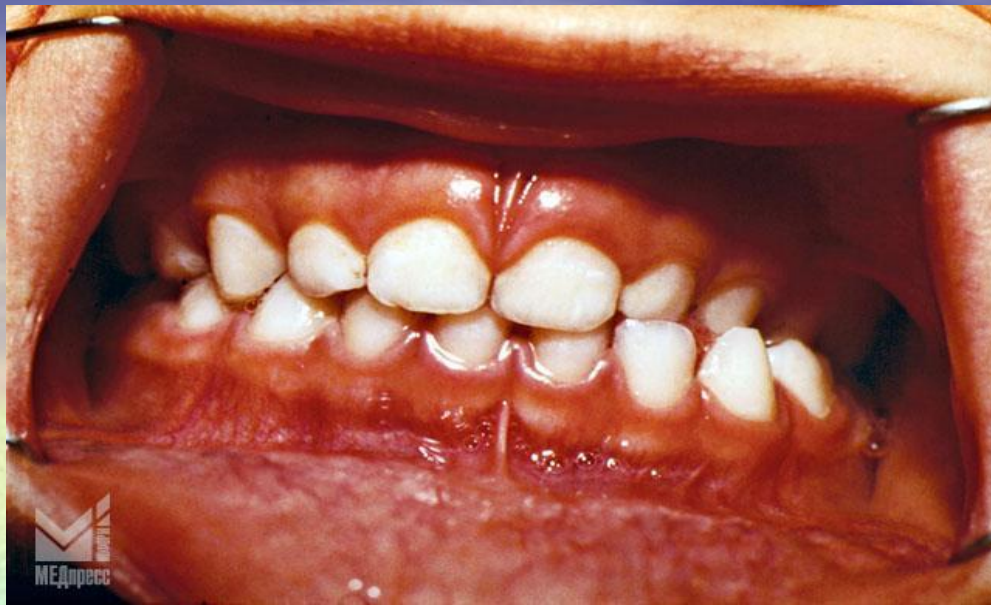Степень тяжести: средняя, тяжелая. Распространенность: локализованный, генерализованный.

**V. Пародонтомы**

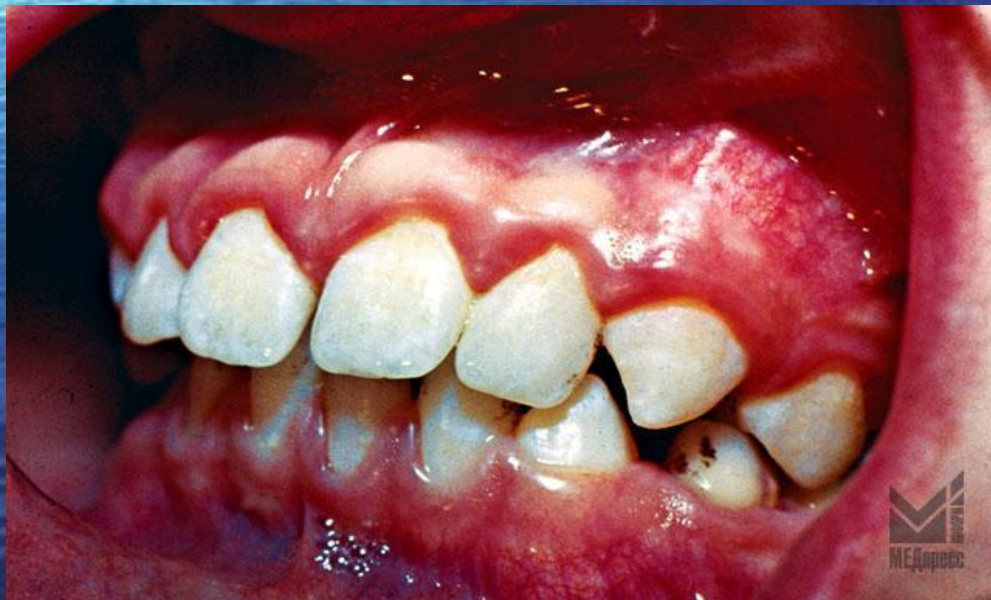
Эпулид, гипертрофия десен гормонального характера, наследственная гипертрофия десен, симметричная фиброма.

**VI. Пародонтит, ассоциированный с системными заболеваниями ребенка** Пародонтальный синдром при системных заболеваниях.





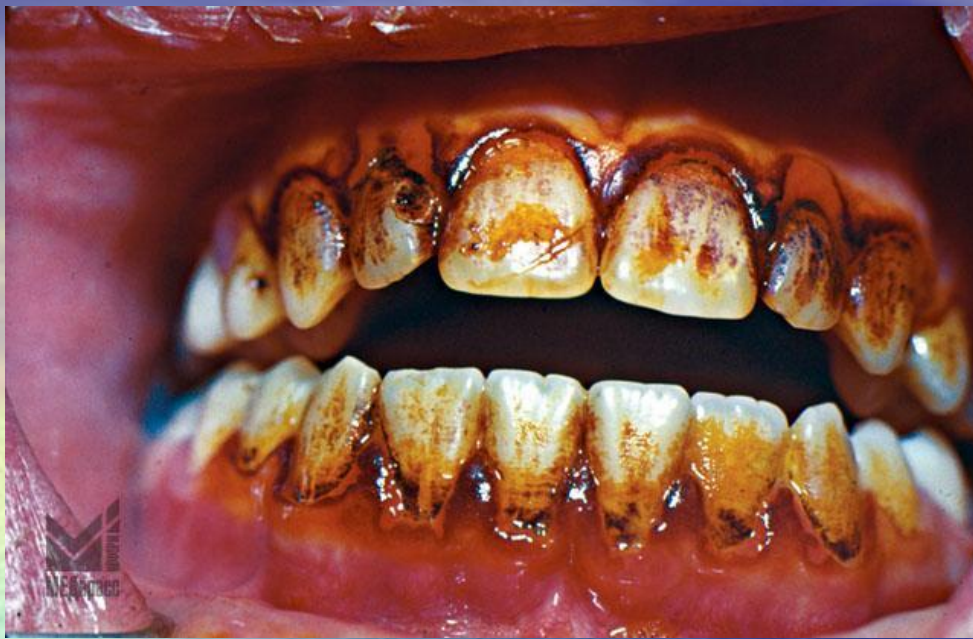
**1.1. Острый катаральный гингивит.** Десневые сосочки и край десны отечны, гиперемированы, легко кровоточат. Такое состояние десны сопутствует большинству инфекционных и вирусных заболеваний ребенка. Острый гингивит и подчелюстной лимфаденит часто предшествуют и сопутствуют острому герпетическому стоматиту, переходя в язвенный гингивит при затяжном и тяжелом течении болезни. Катаральный гингивит может сохраняться в течение 10-12 дней после эпителизации элементов поражения при **ОГС**



**1.2. Хронический катаральный гингивит пубертатного возраста, усугубляющийся плохой гигиеной полости рта.**

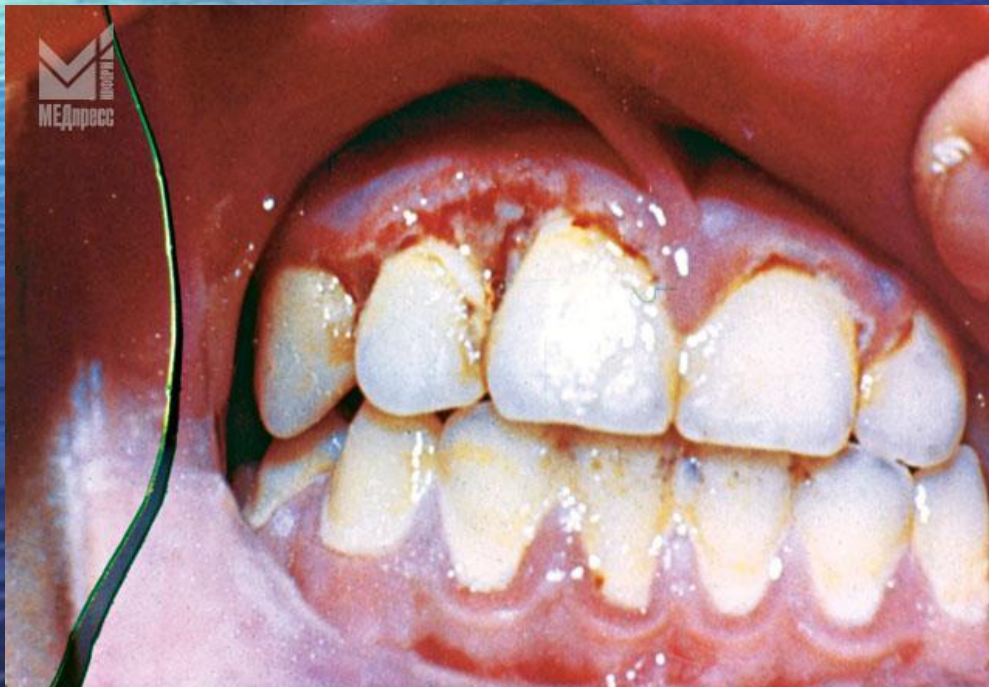Ребенку 14 лет, постоянный прикус.






### 1.3. Хронический катаральный гингивит.

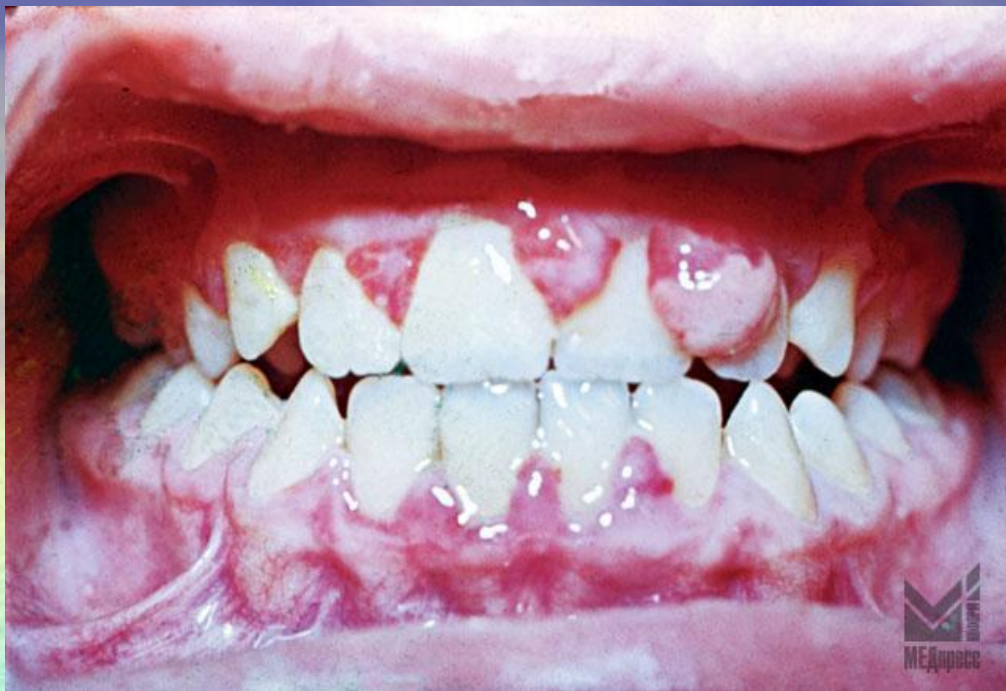Степень вовлечения десны в воспалительный процесс определяется с помощью пробы Шиллера-Писарева. После смазывания десневого края йодсодержащим раствором участки десны с хроническим воспалением окрашиваются в темно коричневый цвет за счет прижизненной окраски гликогена десны, количество которого увеличивается при воспалении. Необходимо учитывать, что у детей количество гликогена в десневой ткани увеличено



### 1.4. Язвенный гингивит Венсана.

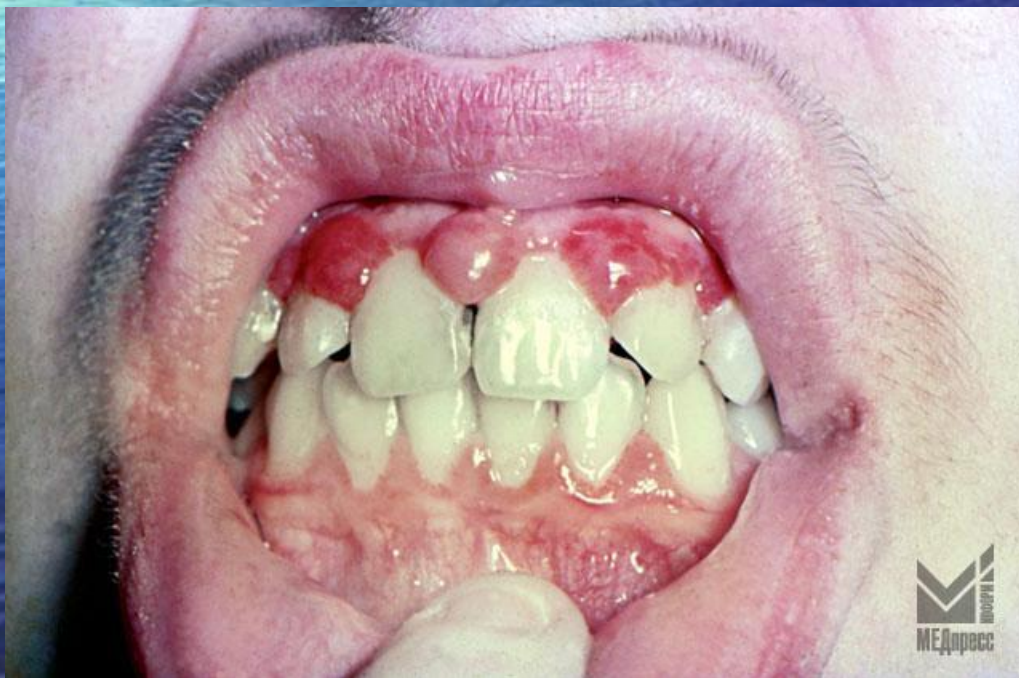Десна гиперемирована, отечна, по краю десны язвенно-некротический процесс. В области центрального и бокового резцов верхней челюсти гибель тканей десневого сосочка, раневая поверхность покрыта серым налетом. Заболевание сопровождается повышением температуры и подчелюстным лимфаденитом. Чаще болеют дети пубертатного возраста.






### **1.5. Хронический гипертрофический гингивит юношеского возраста.**

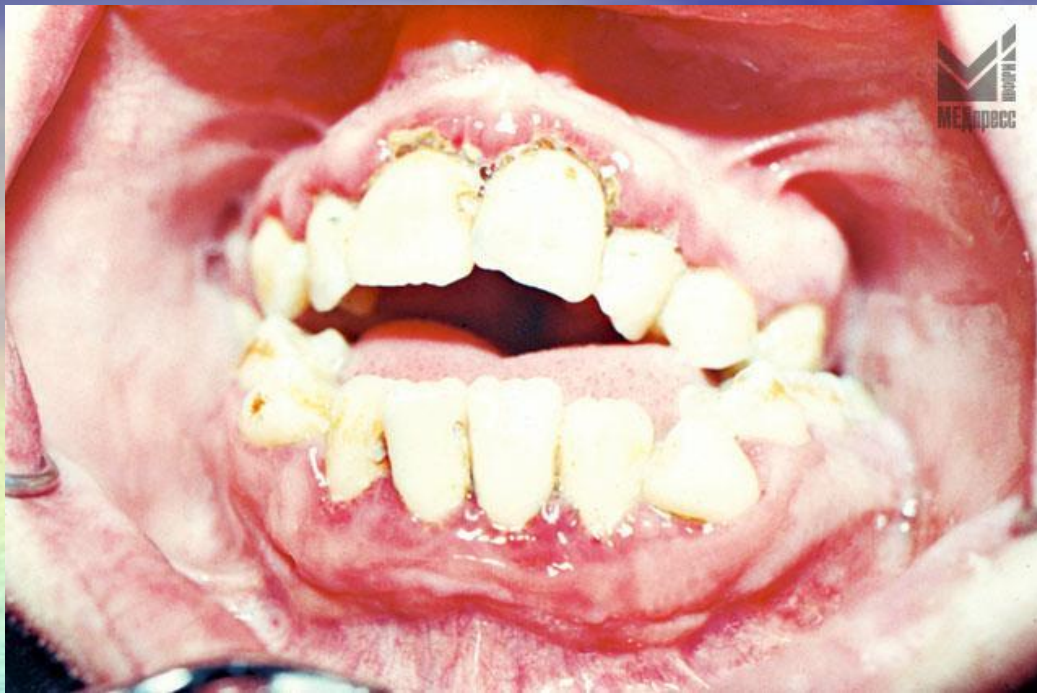В период становления гормонального статуса происходит хаотическое выделение половых гормонов. Явление гиперплазии десны наблюдается чаще при преобладании эстрогенов, явление десквамации возникает в случаях преобладания прогестерона.



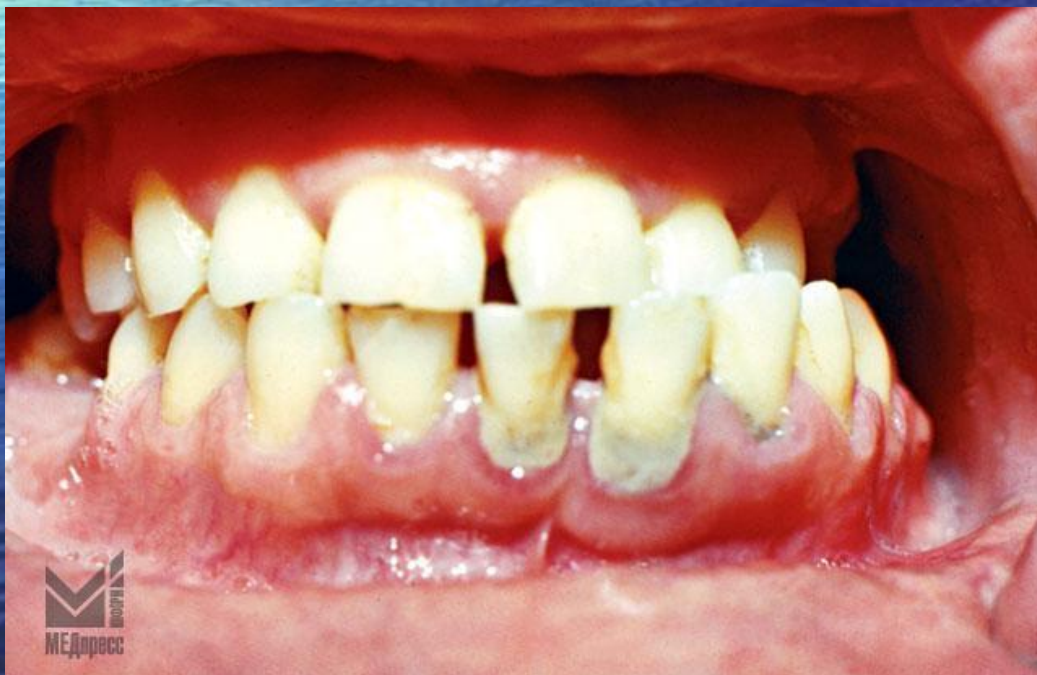### **1.7. Хронический гипертрофический гингивит юношеского возраста.**

Воспаление и гиперплазия десны при юношеском гингивите обуславливают наличие ложного десневого кармана, составной частью которого становится эмаль коронки зуба. Отсутствие лечения гингивита может привести к кариозному разрушению пришеечной части зуба и кариесу корня.






**1.9. Локализованный пародонтит.** Воспалительный и дистрофический процессы в пародонте зубов, имеющих неадекватную нагрузку. Открытый прикус. Зубы смыкаются только на молярах. Сагиттальная щель - 10 мм.



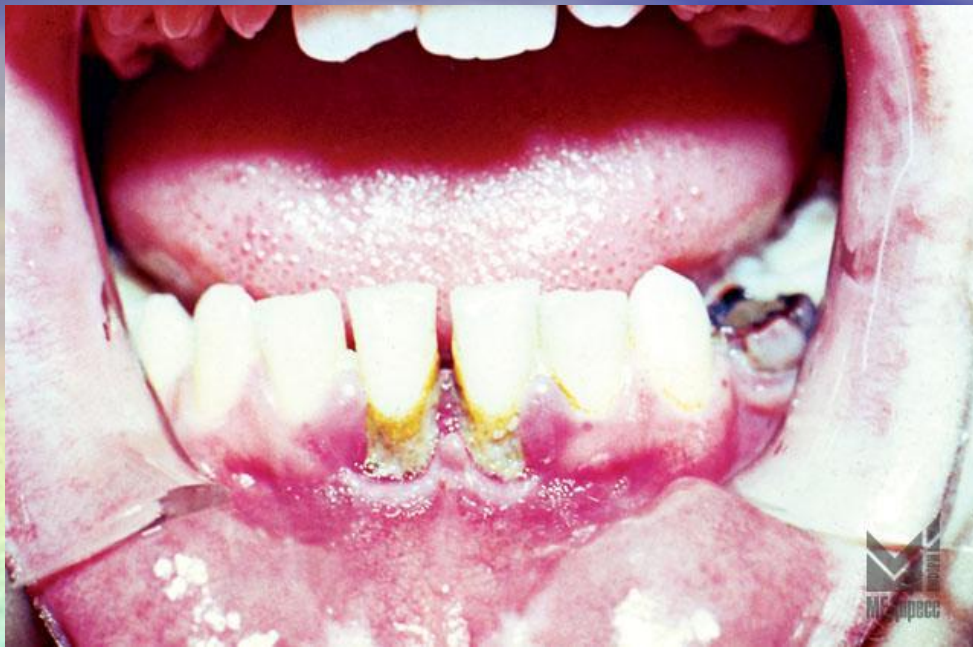**1.12. Локализованный пародонтит.** Перекрестный прикус. Пародонтит и отложение зубного камня в области неравномерно нагруженных зубов. Обратите внимание: на стороне физиологического соотношения зубов верхней и нижней челюстей гингивит отсутствует.



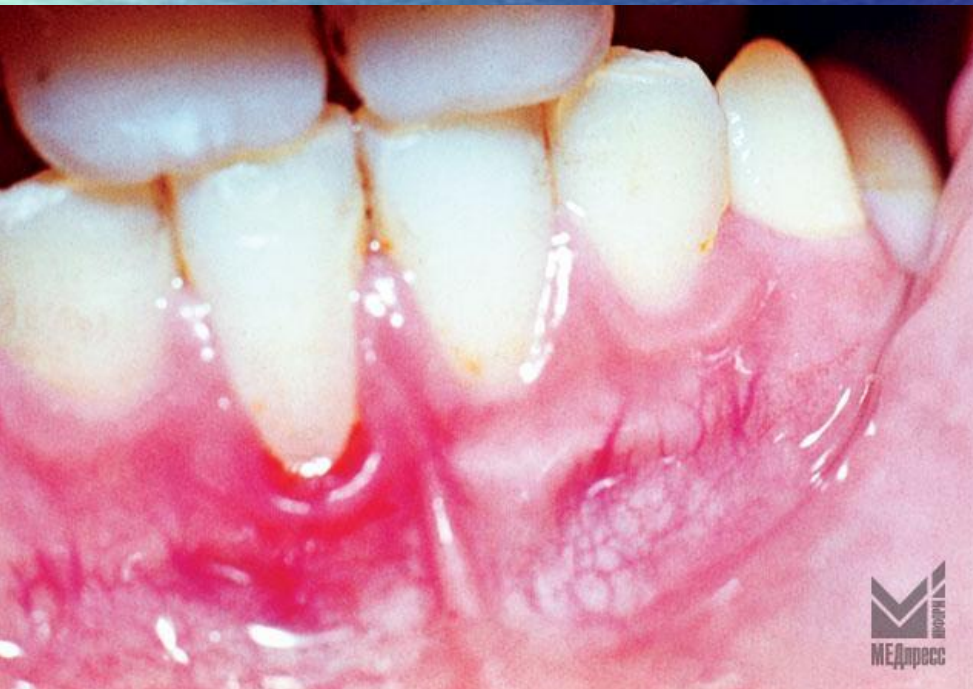## 1.15. Аномалия прикрепления уздечки языка и мелкое преддверие рта.

Отведение языка к небу; а нижней губы до горизонтального положения приводит в движение межзубной сосочек. Подобное соединение слизистой с костным скелетом создает риск повреждения десневого сосочка и развития пародонтита. При откусывании и пережевывании пищи ткани десны продвигаются к своду преддверия. Если высота прикрепленной десны достаточная, то нагрузка на десну, связанную с надкостницей, не проявляется. Если же прикрепленной десны недостаточно, если уздечка и тяжи вплетаются в свободную десну или десневой сосочек, то ткани свободной десны смещаются и сосуды сдавливаются, из-за чего на этом участке образуется ишемия, а затем - воспаление и деструкция тканей.





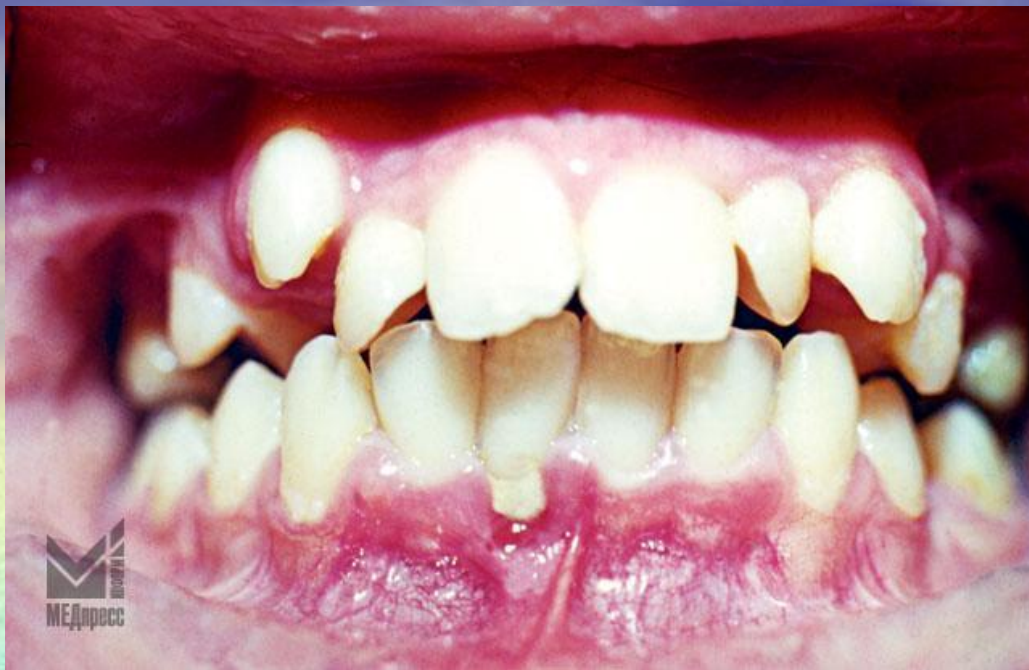
**1.17. Локализованный пародонтит.**  
Выраженный воспалительно-дистрофический процесс в пародонте нижних фронтальных зубов. Воспаление окружающих тканей, атрофия кости лунки, обилие зубного камня, обнажение шеек и вестибулярной поверхности корней зубов.



**1.18. Пародонтит в области нижнего центрального резца, обусловленный перегрузкой пародонта нижнего центрального резца.**

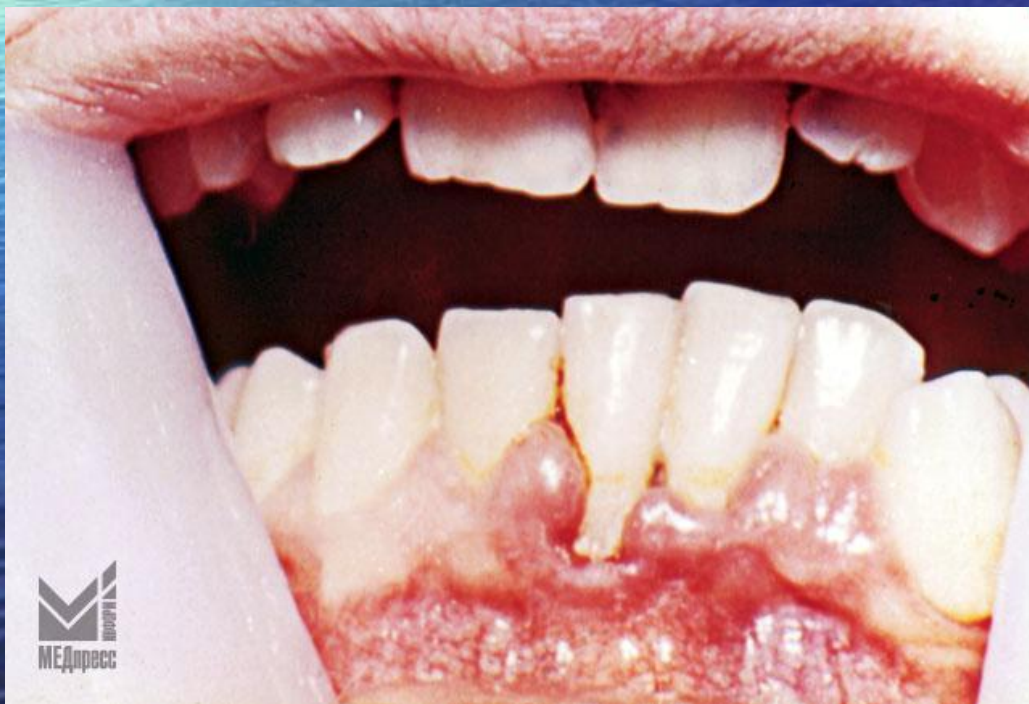






### 1.20. Локализованный пародонтит.

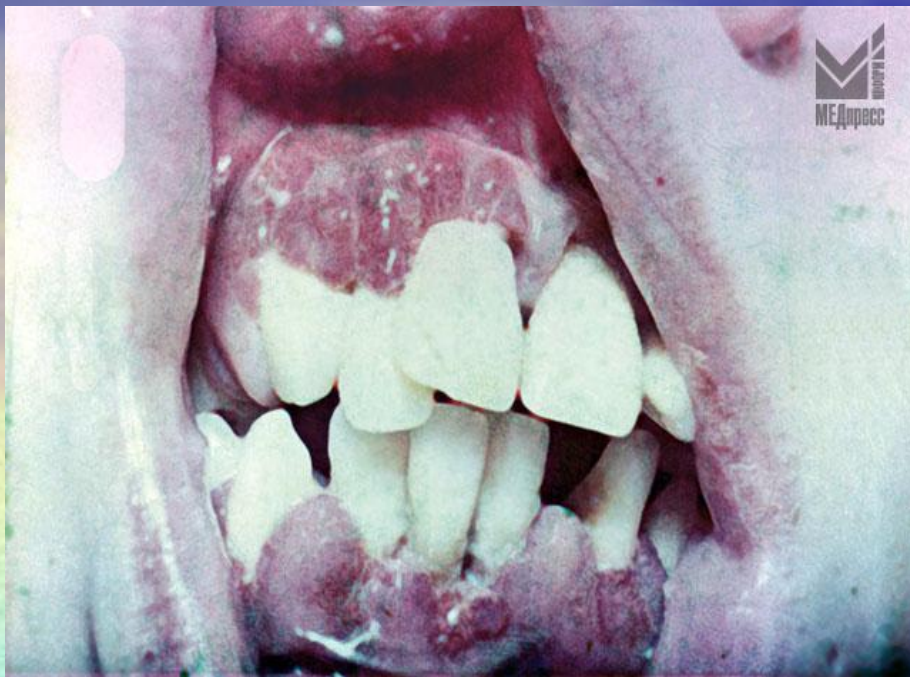Недостаток места для зубов в зубном ряду. Неравномерная нагрузка на зубы, неравномерная нагрузка на пародонт, воспаление и деструкция пародонта перегруженного зуба



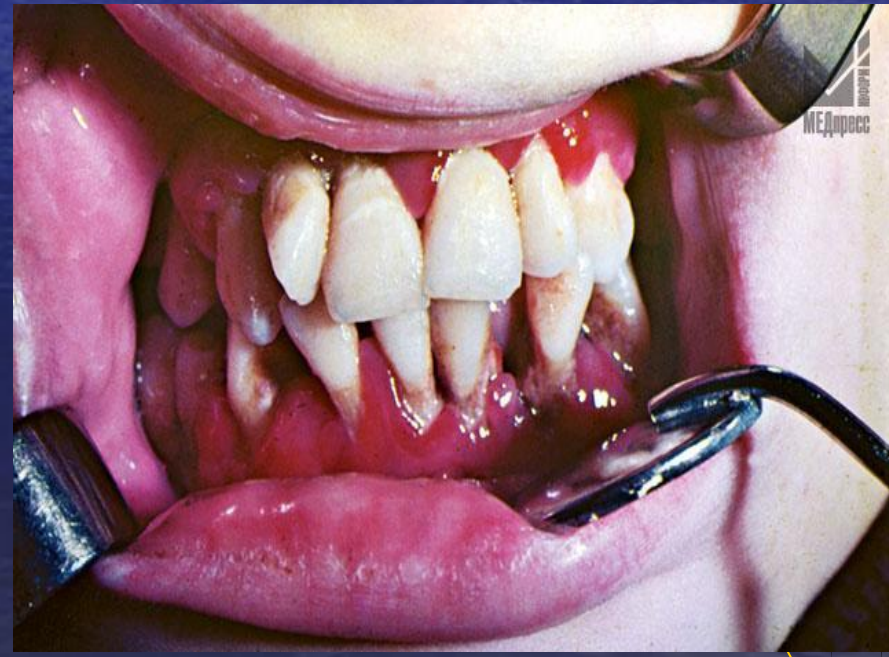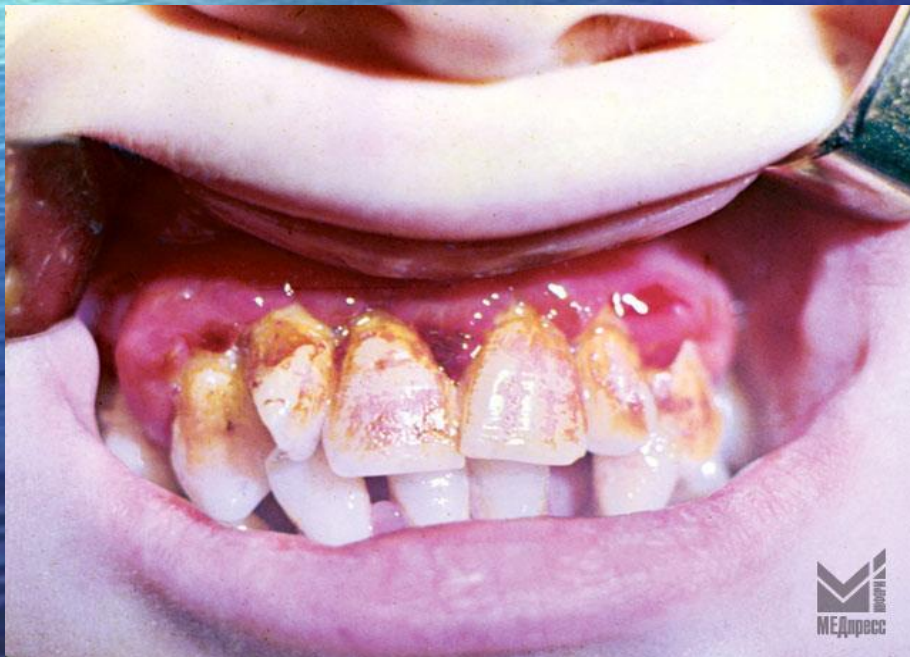### 1.21. Локализованный пародонтит.

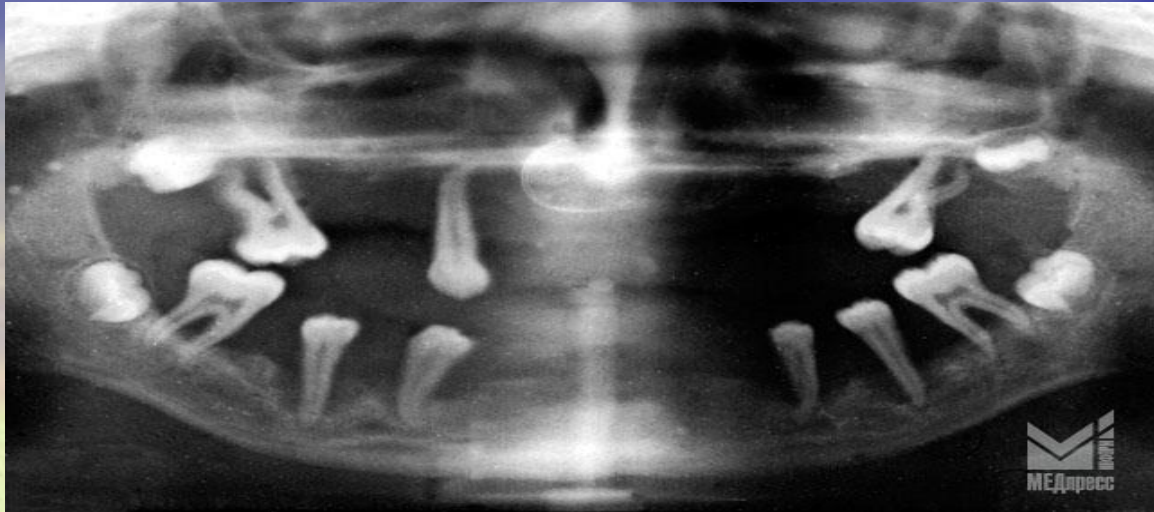Тесное положение фронтальных зубов нижней челюсти.



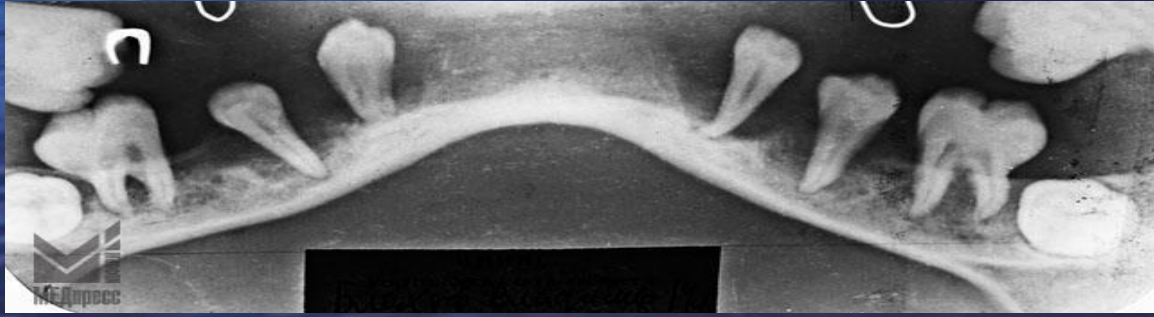
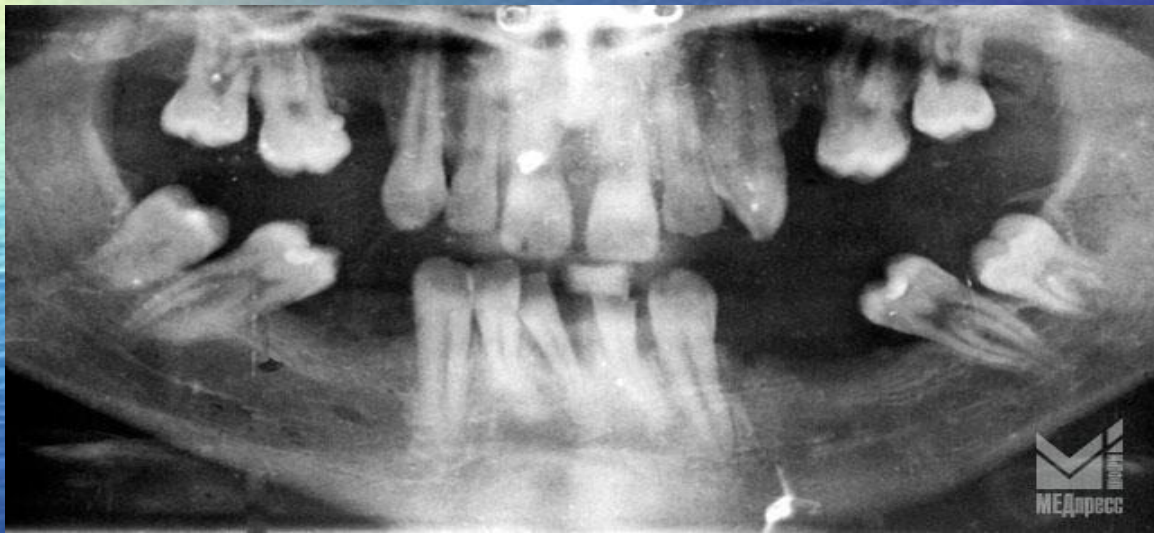
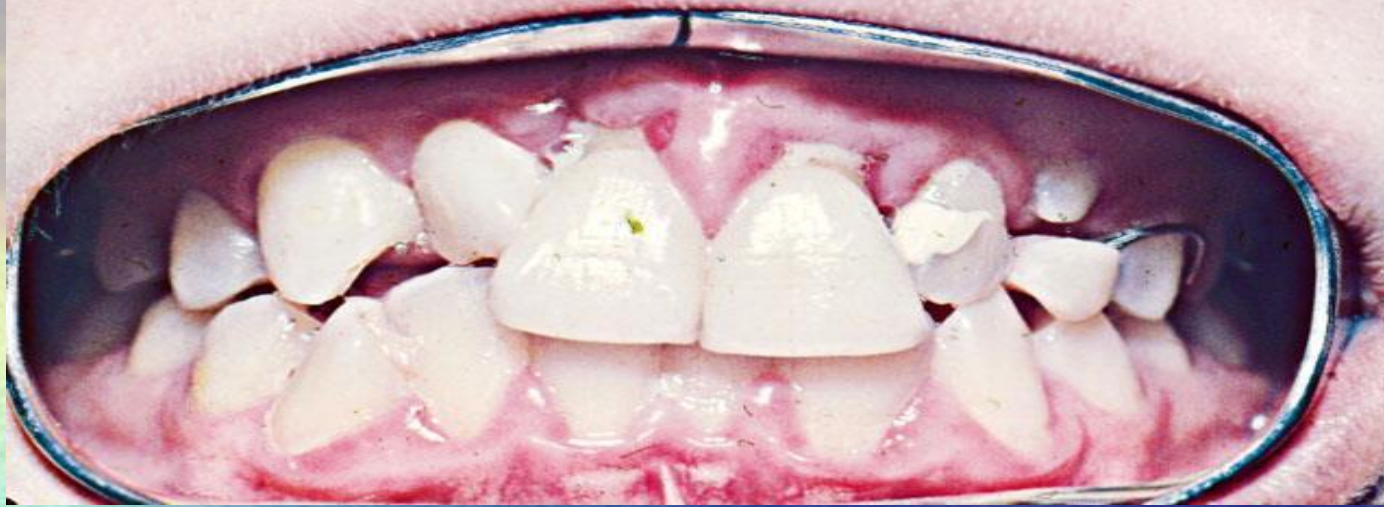**1.22,1.23,1.24. Клиническая картина генерализованного агрессивного пародонтита.** Тяжелый гингивит, глубокие десневые карманы, зубы подвижны, повернуты по оси и находятся в состоянии дизокклюзии.





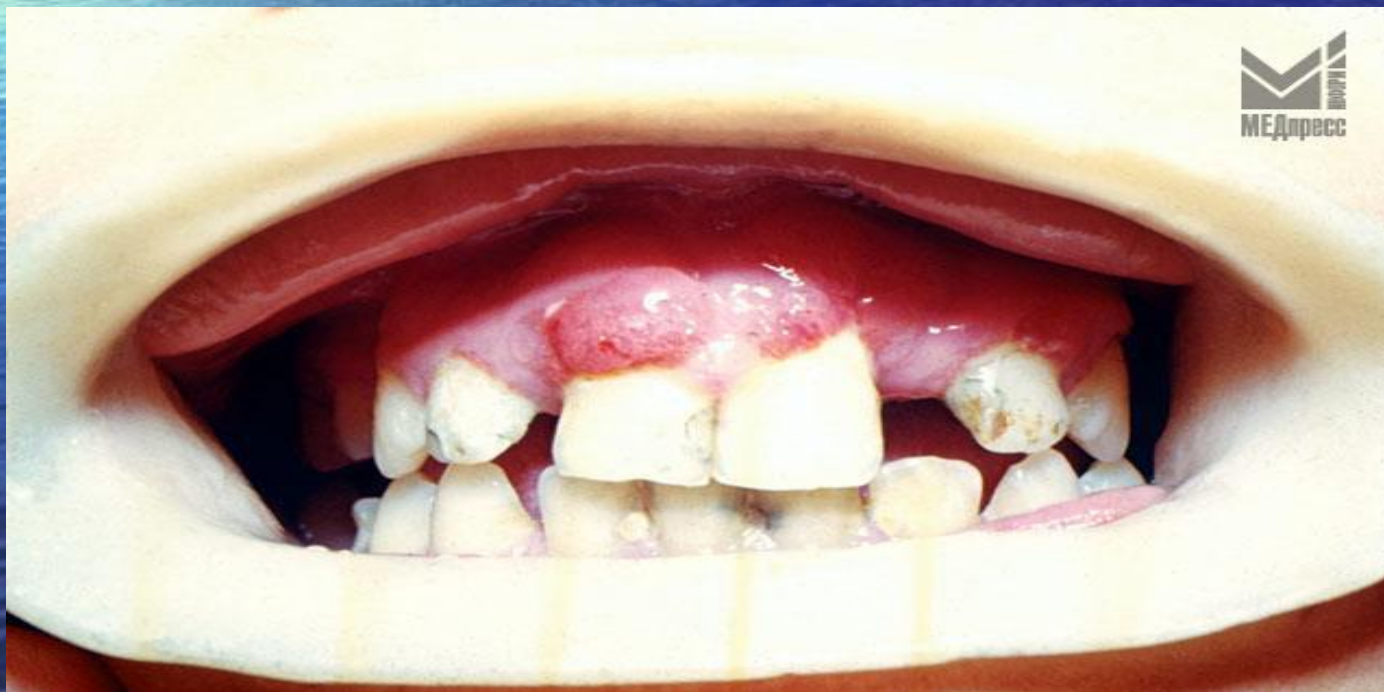1.25,1.26,1.27. Панорамные рентгенограммы челюстей подростков, страдающих агрессивной формой генерализованного пародонтита юношеского возраста.





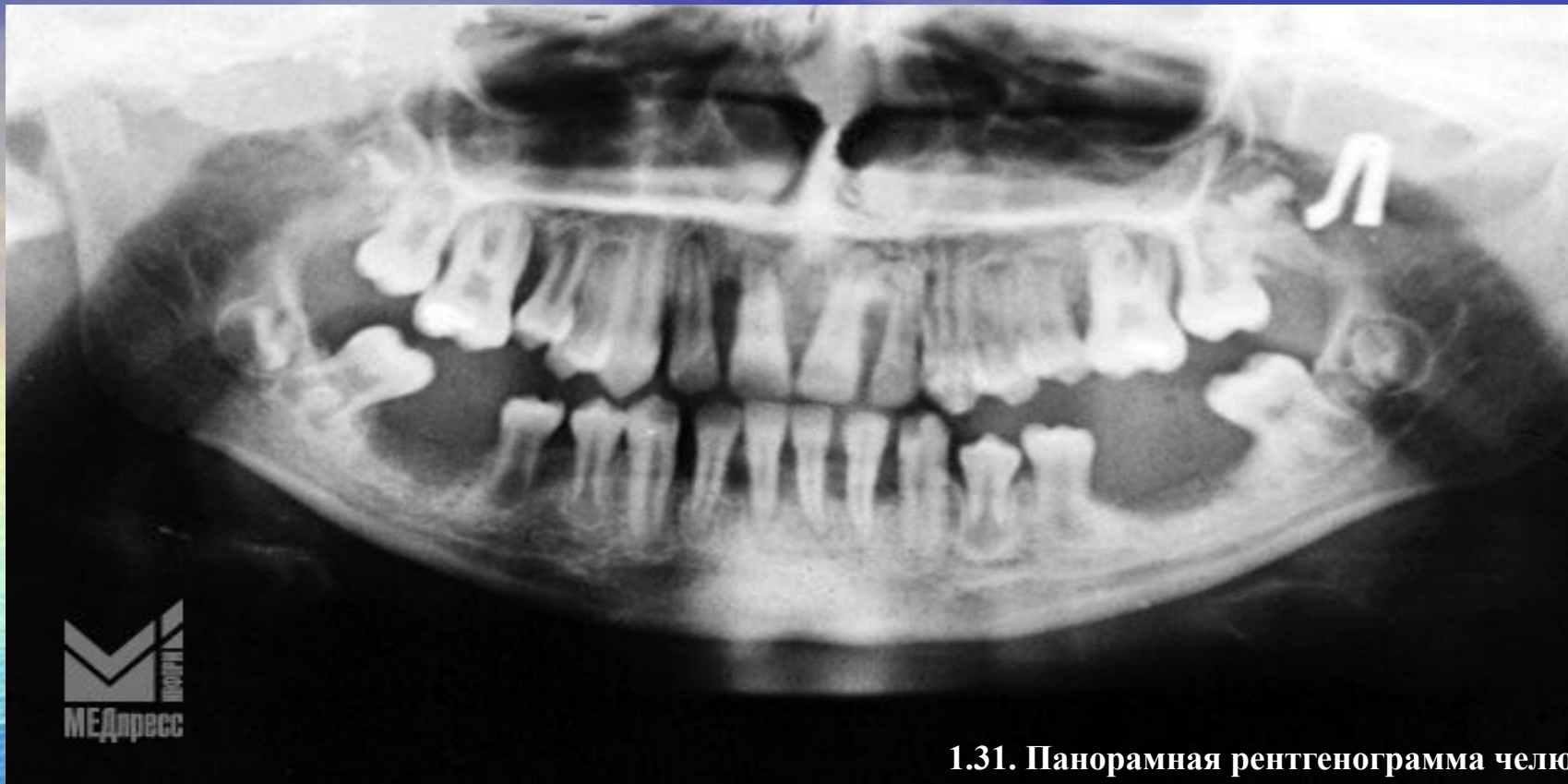
1.28. Агрессивная форма локализованного пародонтита.

Клиническая картина, Область центральных и боковых резцов верхней челюсти. Глубокие карманы между центральными и боковыми резцами. Центральные резцы выдвинулись и подвижны.



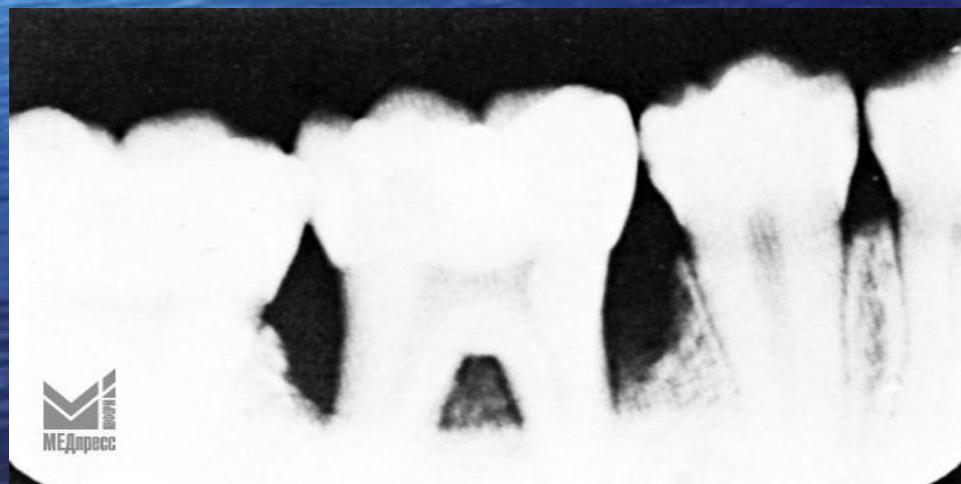Глубокие карманы между резцами. Из карманов выбухает грануляционная ткань.






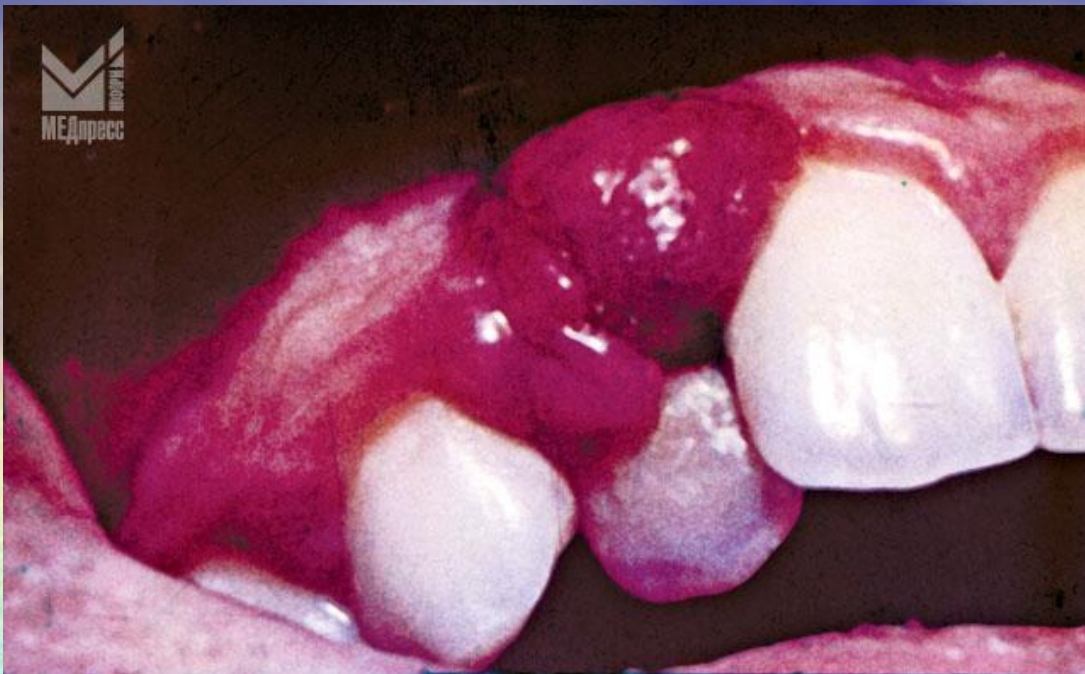
### 1.31. Панорамная рентгенограмма челюстей

Деструкция кости в области удаленных нижних моляров. «Аркообразный дефект» образовался в процессе формирования агрессивного локализованного пародонтита. Зубы удалены в связи с выраженной подвижностью. Обратите внимание на характер деструкции кости, оставшейся после удаления зубов

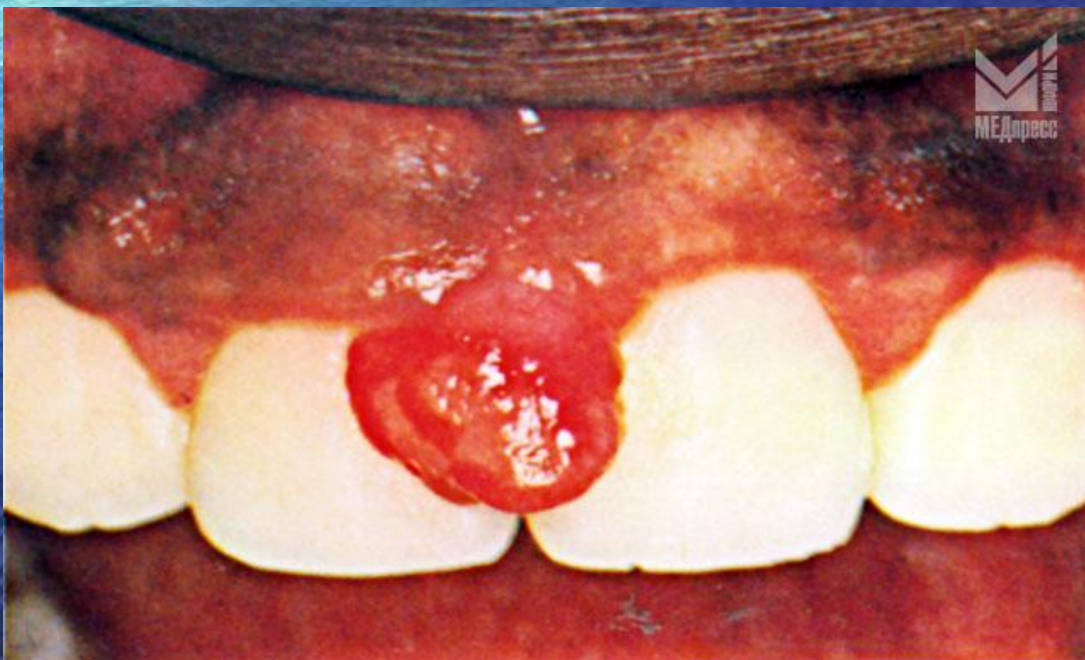


1.32. Дентальная рентгенограмма агрессивной формы локализованного пародонтита. Обратите внимание на деструкцию кости альвеолярного отростка вокруг первого постоянного моляра.



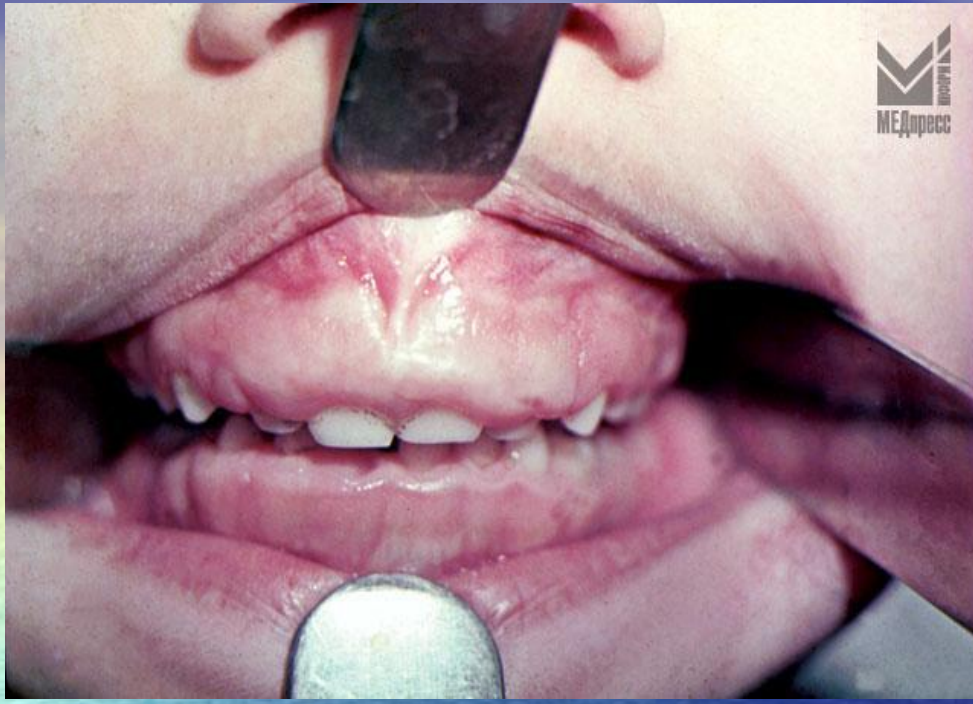

1.37. Эпулис в области бокового резца и клыка верхней челюсти.

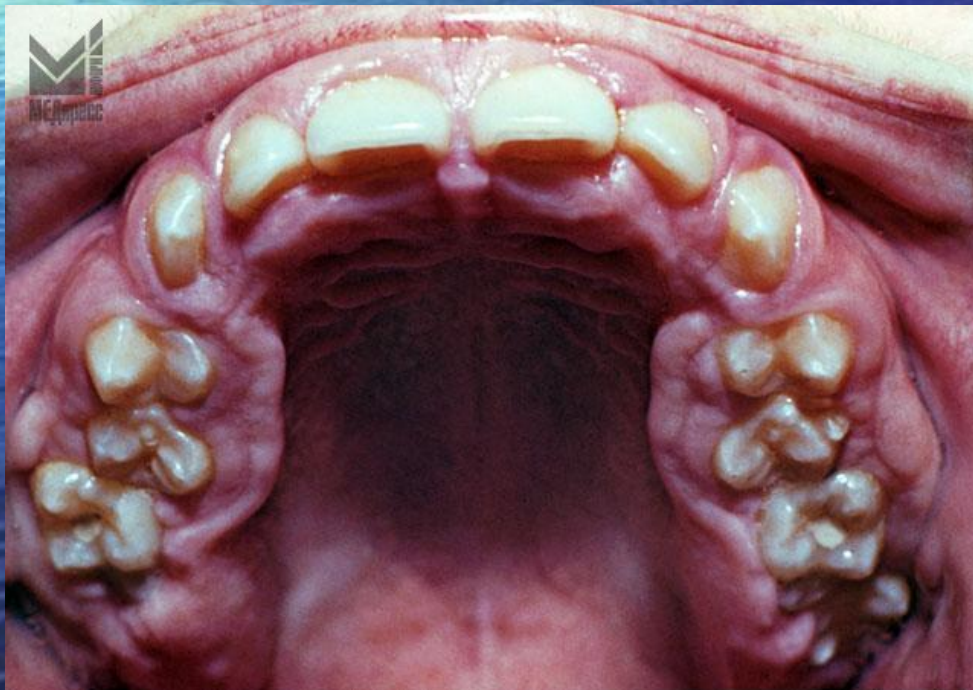


1.38. Эпулис в области центральных резцов.



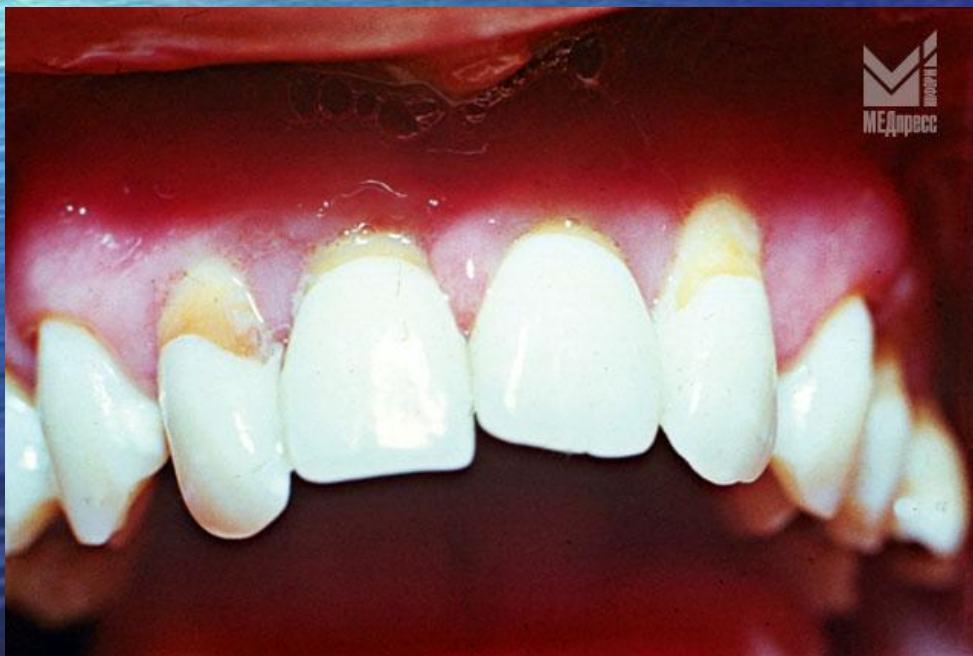
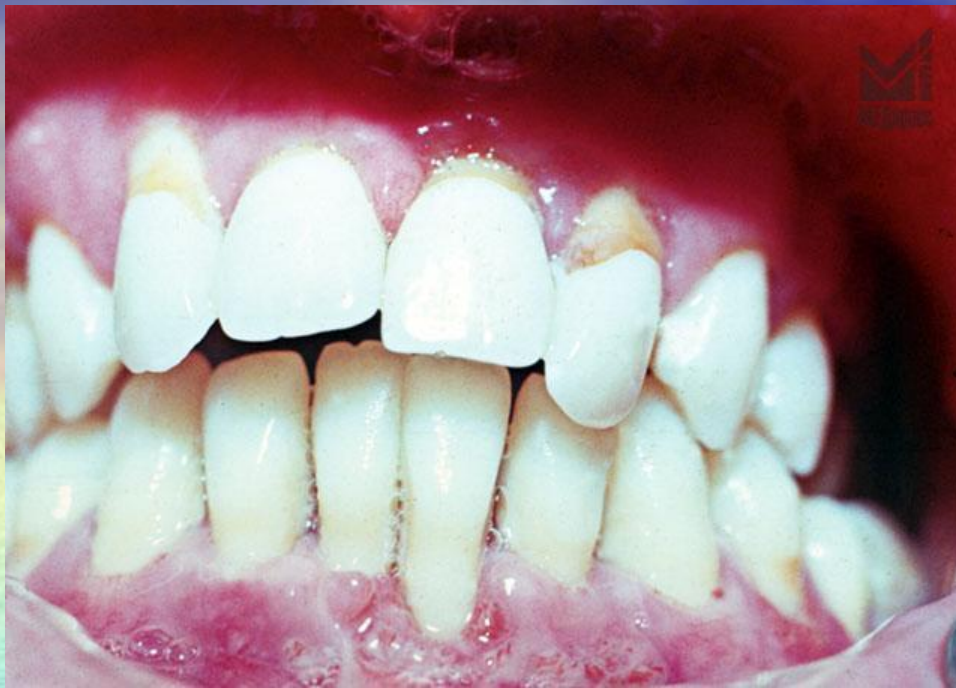

**1.39. Генерализованный фиброматоз десен. Молочный прикус. Все коронки молочных зубов на 2/3 закрыты десной. Десна не изменена в цвете, плотная, безболезненная**



**1,42. Симметричные фибромы верхней челюсти.**





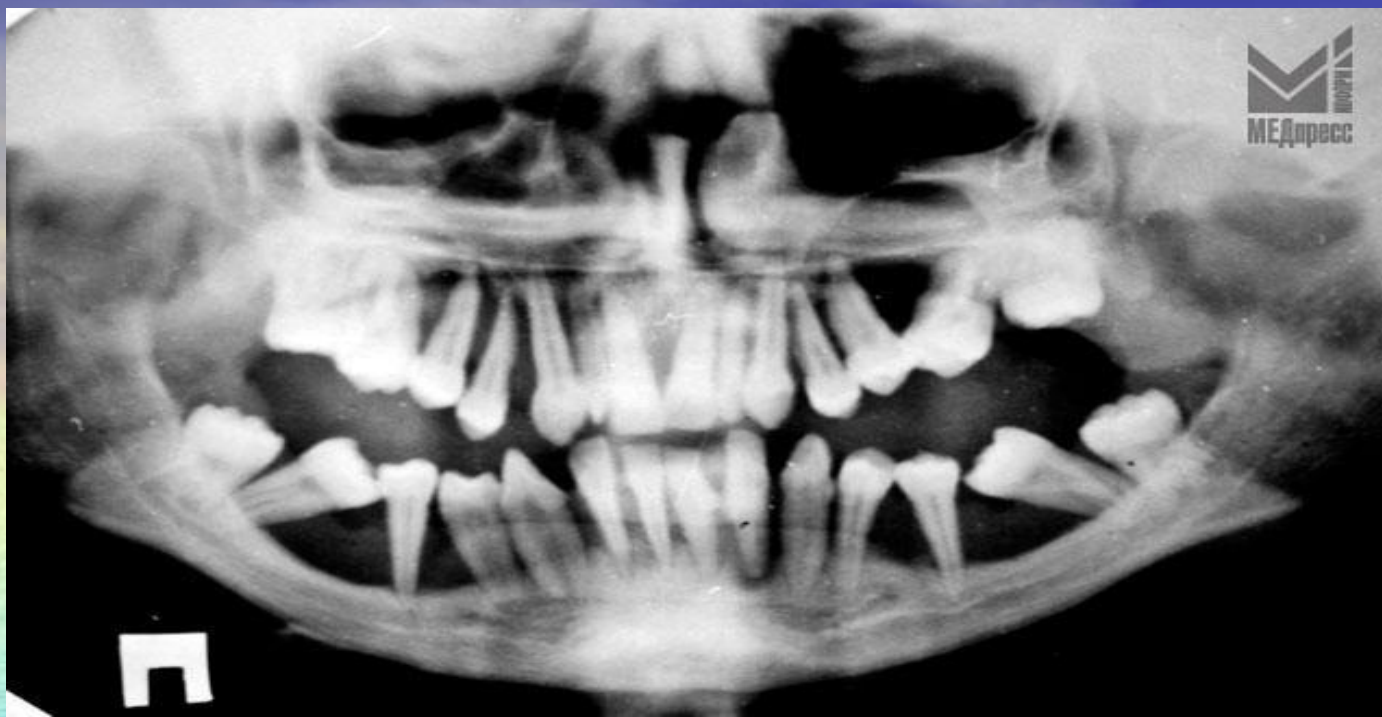
## 1.43,1.44. Пародонтальный синдром при постоянной нейтропении.

Ребенку 14 лет. Генерализованная атрофия десневого края, обнажены корни пришеечной части всех зубов верхней и нижней челюсти. Обратите внимание на то, что, несмотря на выраженный дистрофический процесс в кости, глубокие десневые карманы и подвижные зубы, десна имеет бледный цвет - воспаление практически отсутствует.

Анализ крови: количество нейтрофилов  $3,8 \cdot 10^9/\text{л}$ ; эозинофилов - 0; полиморфноядерных - 0; сегментоядерных - 0, моноцитов - 42%; лимфоцитов - 42%.



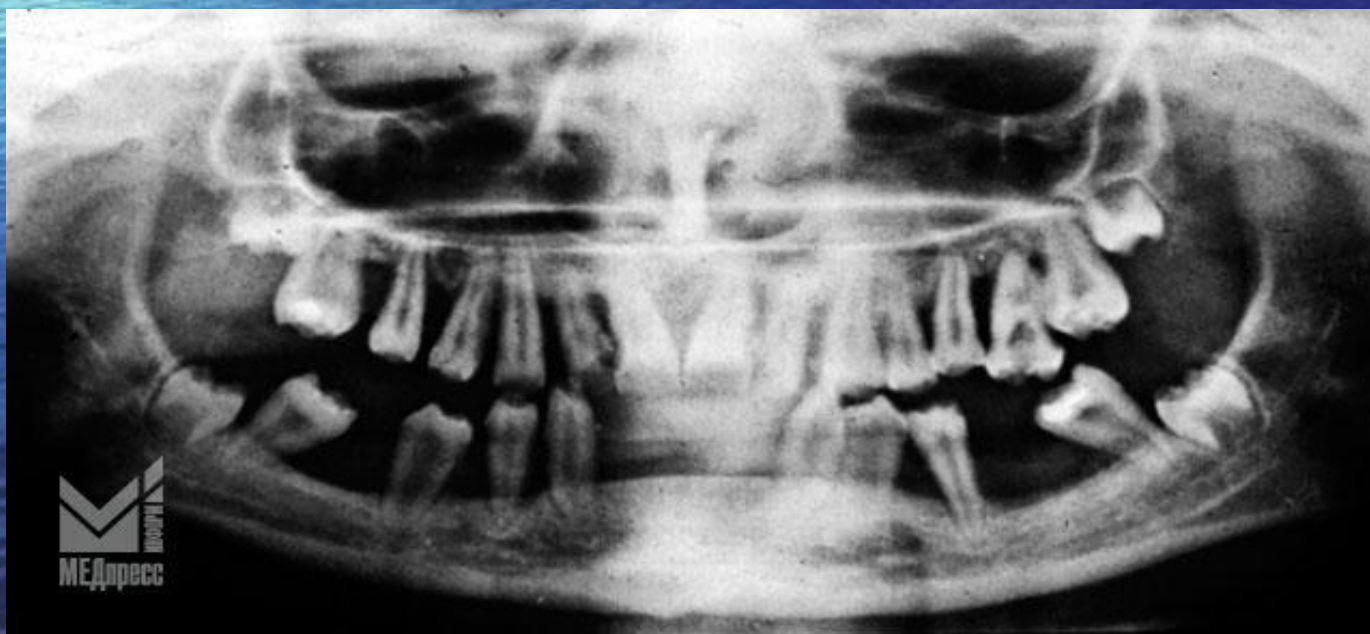


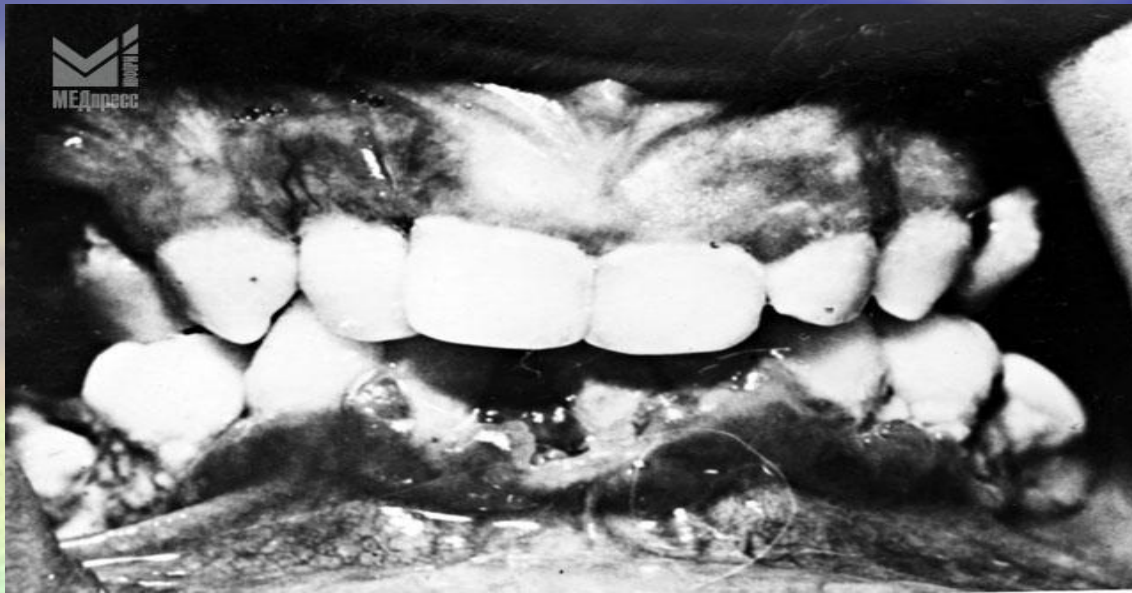
1.45, 1.47.  
Панорамные  
рентгенограммы  
челюстей детей с  
циклической и  
постоянной  
нейтропенией.

Обратите внимание  
на равномерную  
атрофию кости  
альвеолярного  
отростка.

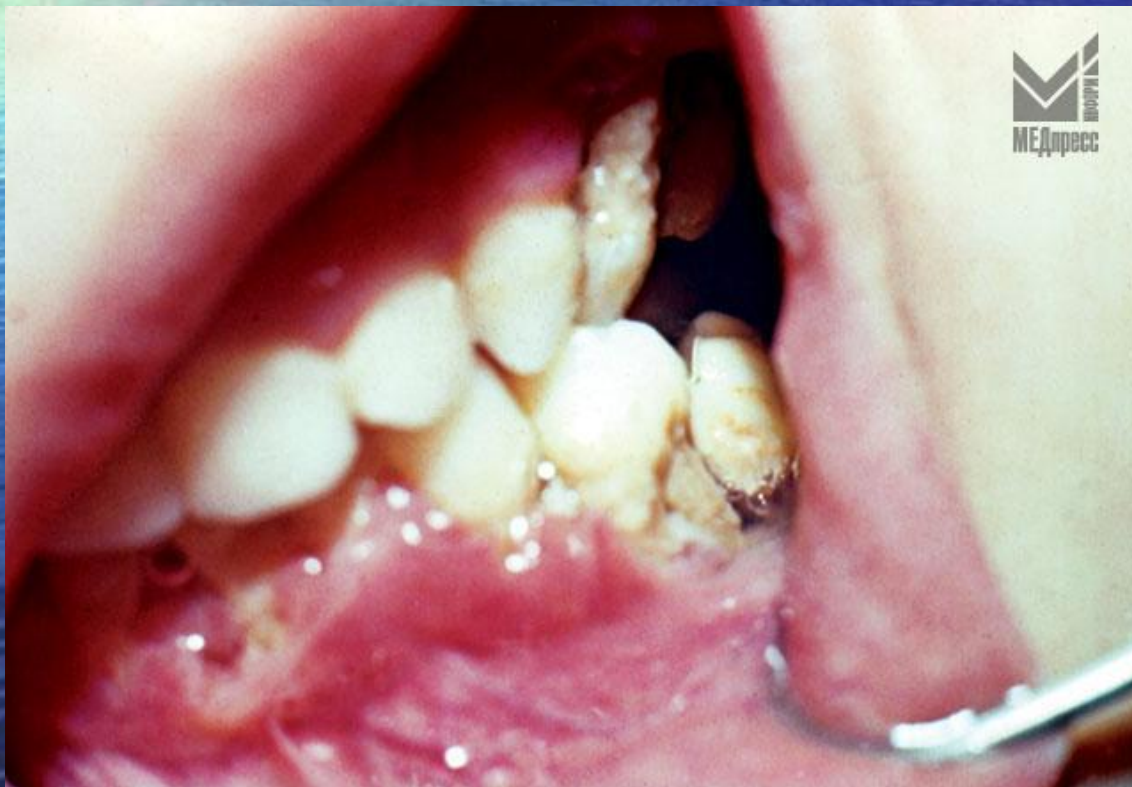Прослеживается  
четкая линия  
атрофии. Дети в  
возрасте 12-14 лет,  
кариес зубов  
представлен  
минимально.  
Апикальные  
периодонтиты  
отсутствуют.






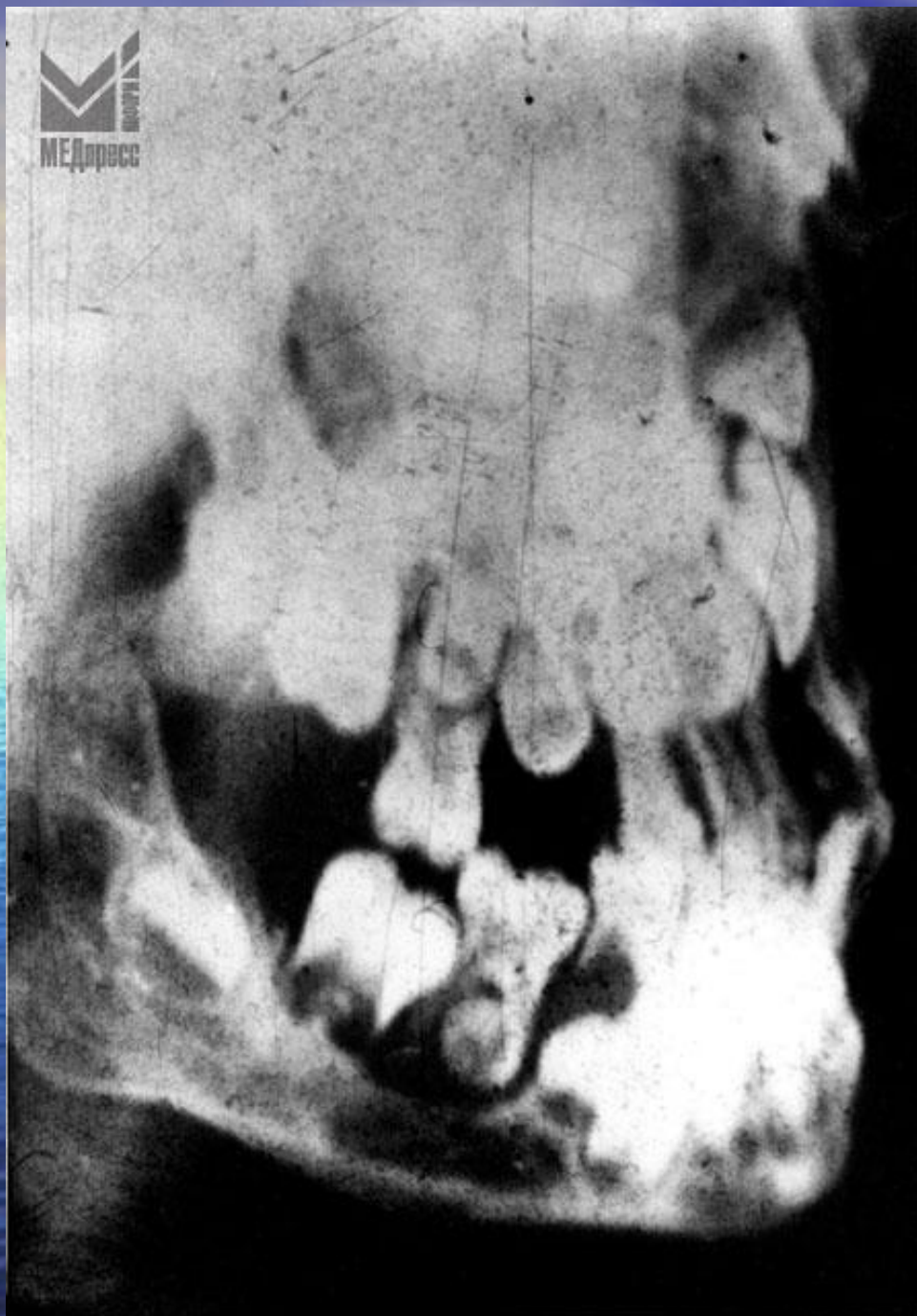
## Пародонтальный синдром при Х-гистиоцитозах

Язвенно-некротический процесс мягких тканей десны, деструкция кости альвеолярного отростка в области нижних фронтальных зубов.




Корни обнажены, покрыты мягким налетом, глубокие десневые карманы, много грануляций. Гнилостный запах изо рта.



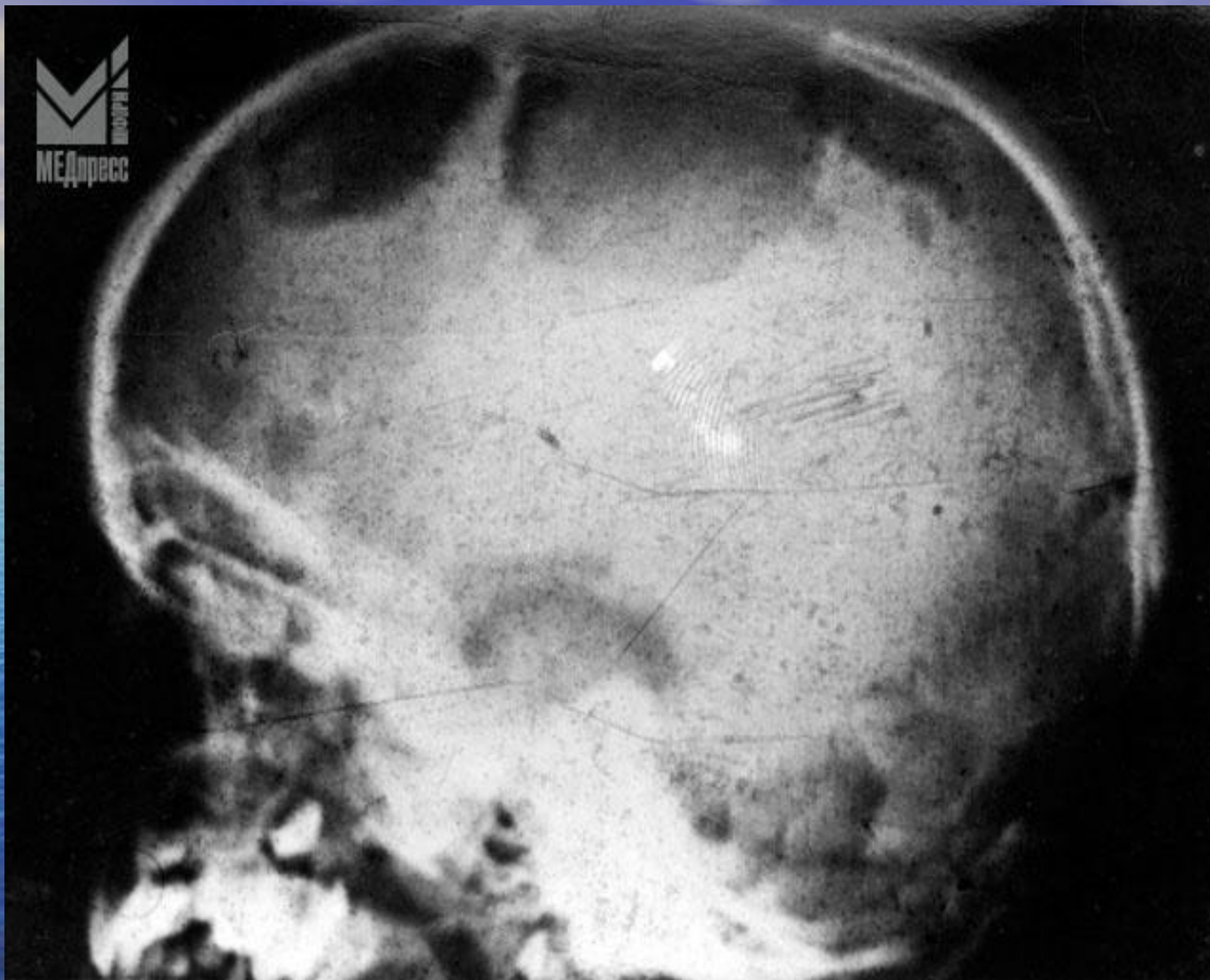

## Пародонтальный синдром при Х-гистиоцитозах

Деструкция кости в области альвеолярного отростка у второго молочного моляра, включая кость вокруг зачатка постоянного зуба. Диагностическим признаком являются очаги деструкции кости челюсти в областях, не связанных с зубами.

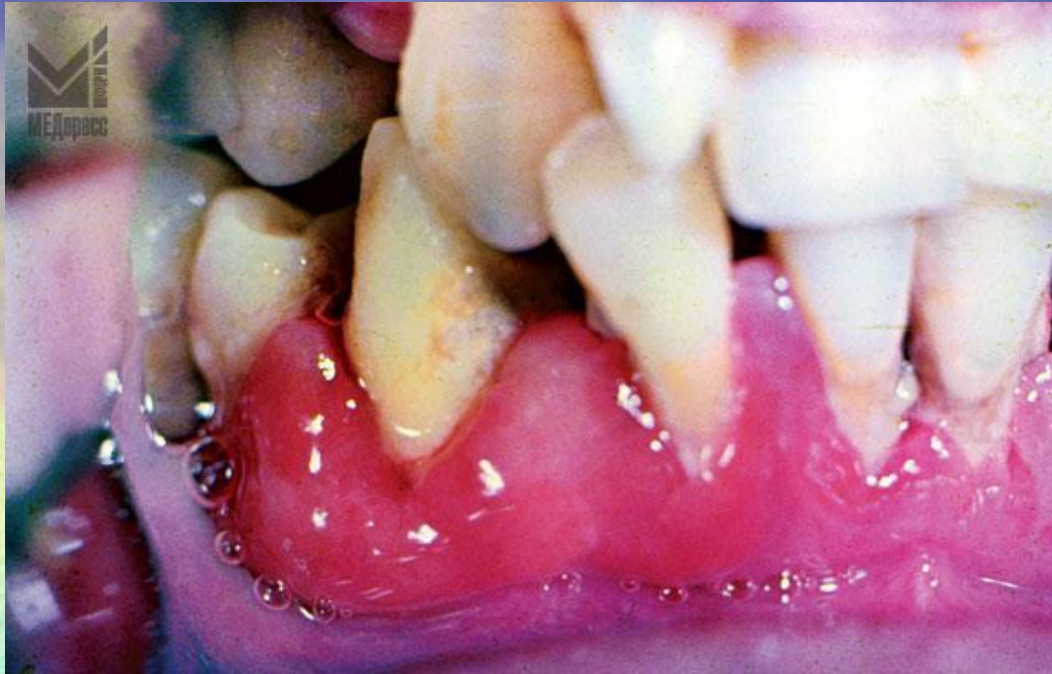

## Пародонтальный синдром при Х-гистиоцитозах

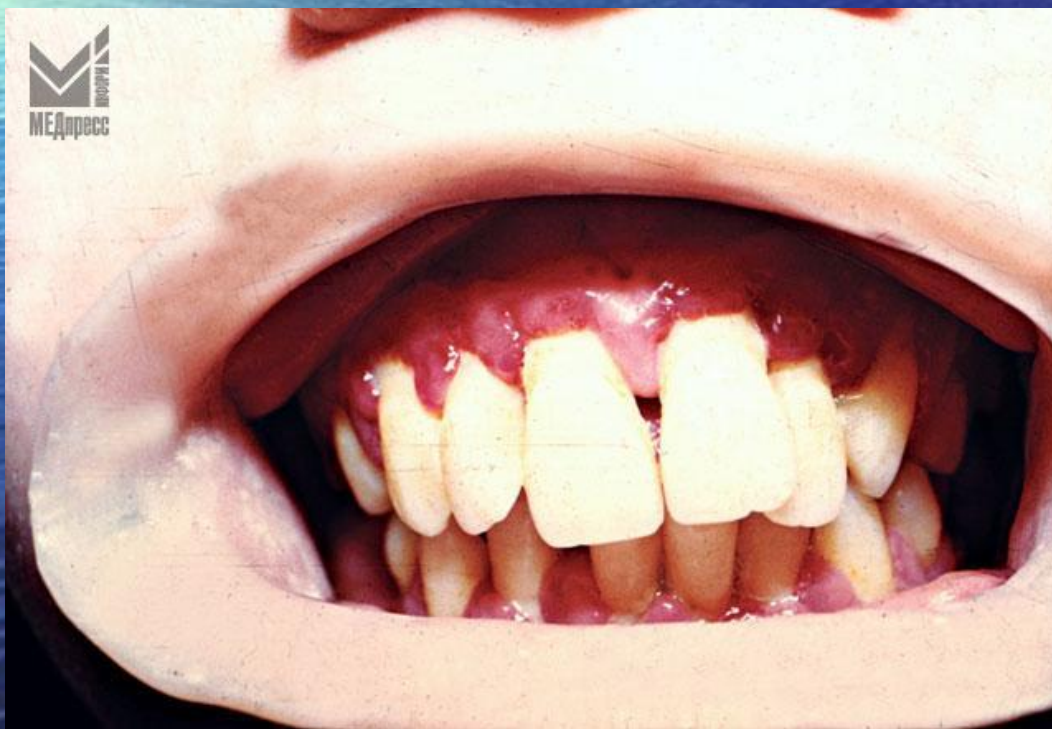

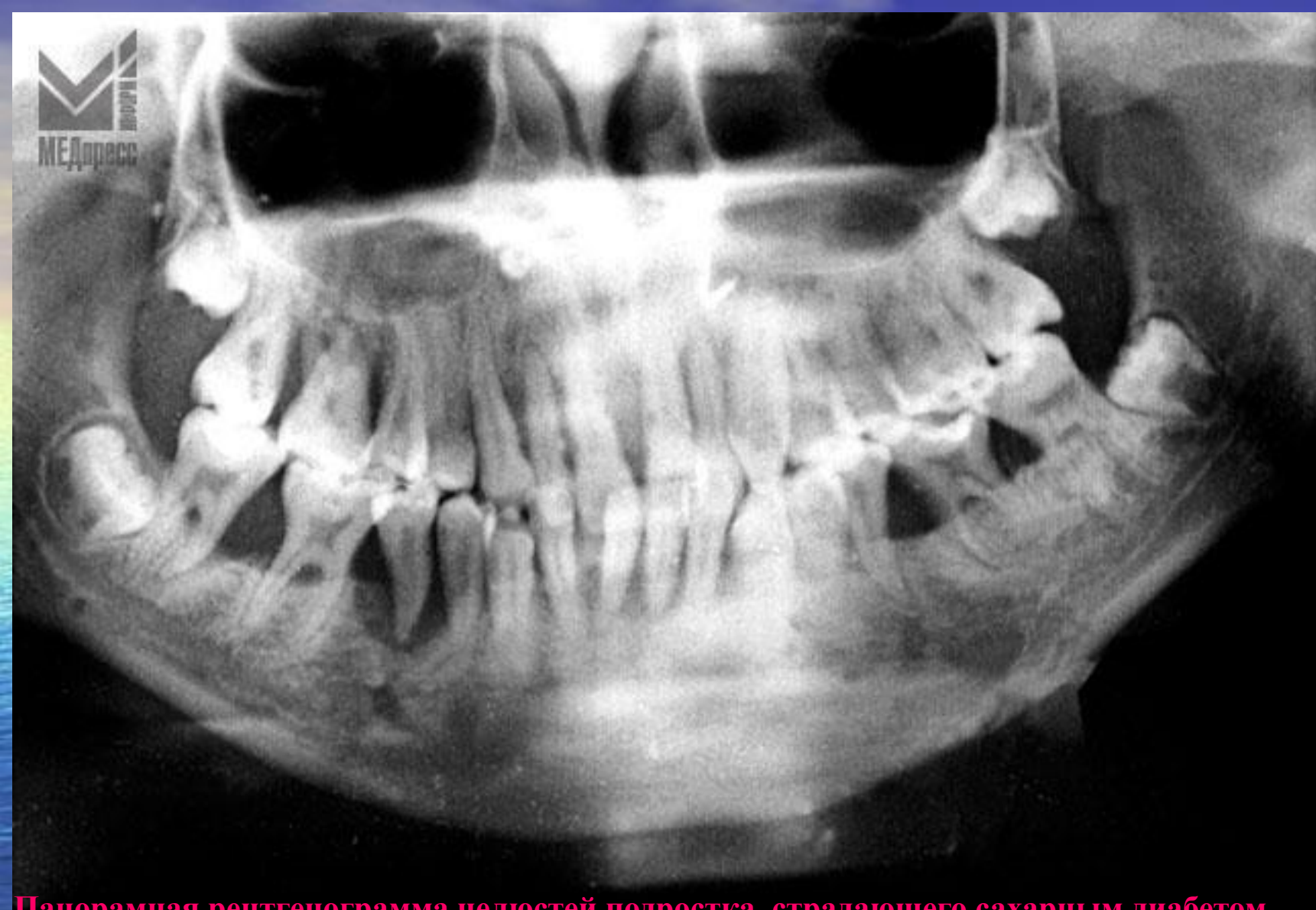
Сагитальная рентгенограмма черепа: очаги деструкции костей черепа (очаги деструкции лучше видны в плоских костях: череп, нижняя челюсть, лопатка и др.)






1.52, 1.53. Пародонтальный синдром у детей 14 и 16 лет, больных сахарным диабетом. Ярко выраженное воспаление десневого края. Зубы подвижны. Отложение зубного камня, выбухание грануляций и выделение гноя из карманов.

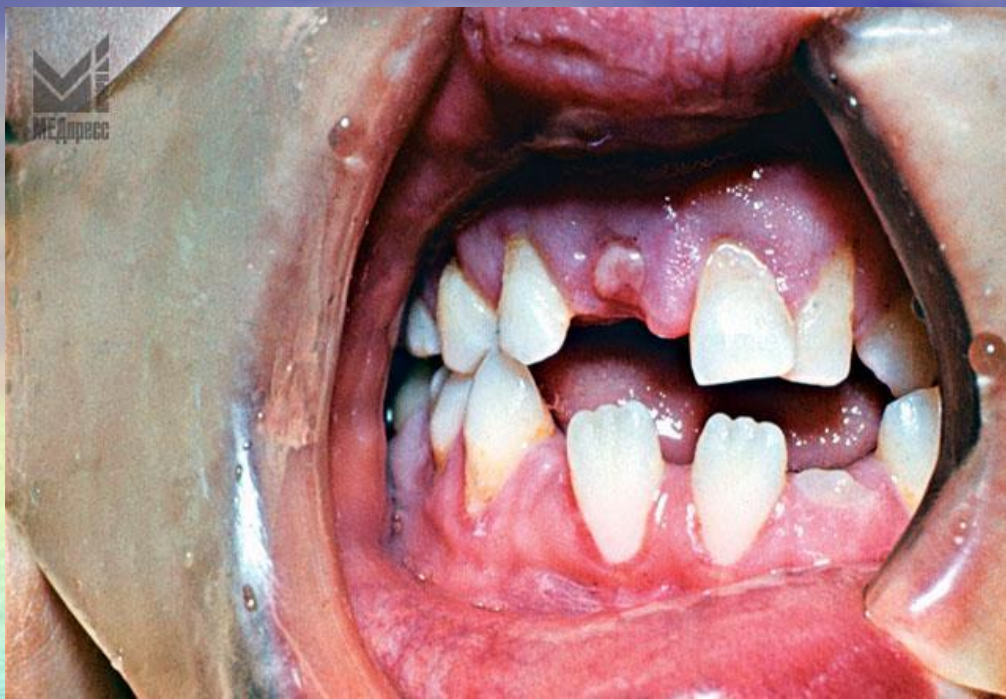



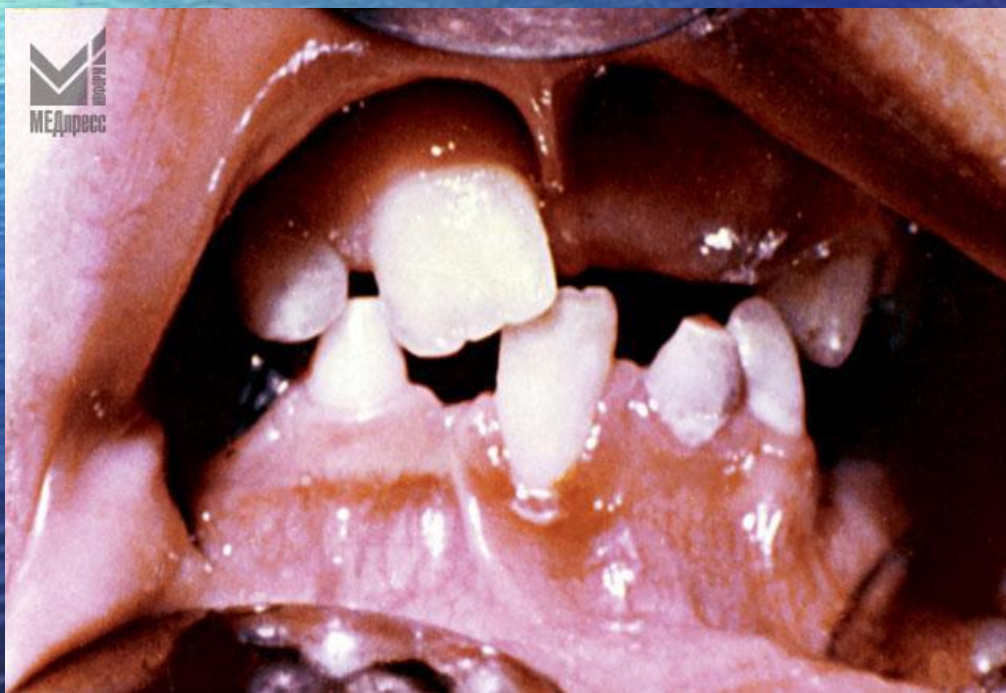**Панорамная рентгенограмма челюстей подростка, страдающего сахарным диабетом.**

Деструкция альвеолярной кости на всем протяжении челюстей. Деструктивный процесс неравномерный, в области некоторых зубов доходит до верхушки корня.





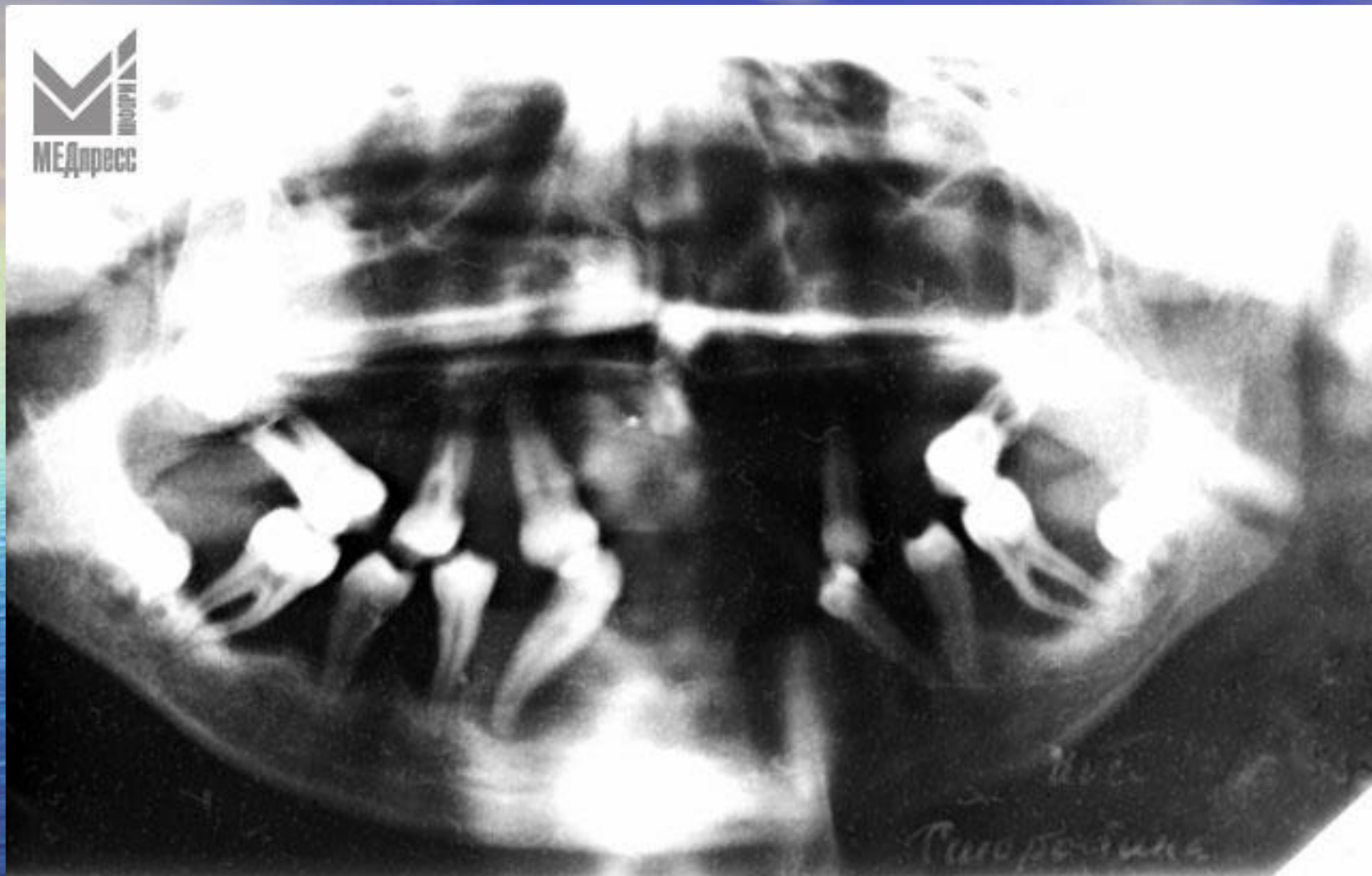
**1.55. Ладонно-подошвенный дискерагоз(синдром Папийон-Лефевра).** Признаки заболевания обнаруживаются в молочном прикусе, воспалительно-дистрофический процесс протрессирует, и постоянные зубы прорезываются, когда альвеолярный отросток находится в состоянии деструкции. Постоянные зубы принимают аномальное положение, что усугубляет развитие патологического процесса.



**1.56. Воспалительно-дистрофический пародонтит.** Зубы подвижны и находятся в состоянии дизокклюзии за счет выраженной деструкции кости альвеолярного отростка.



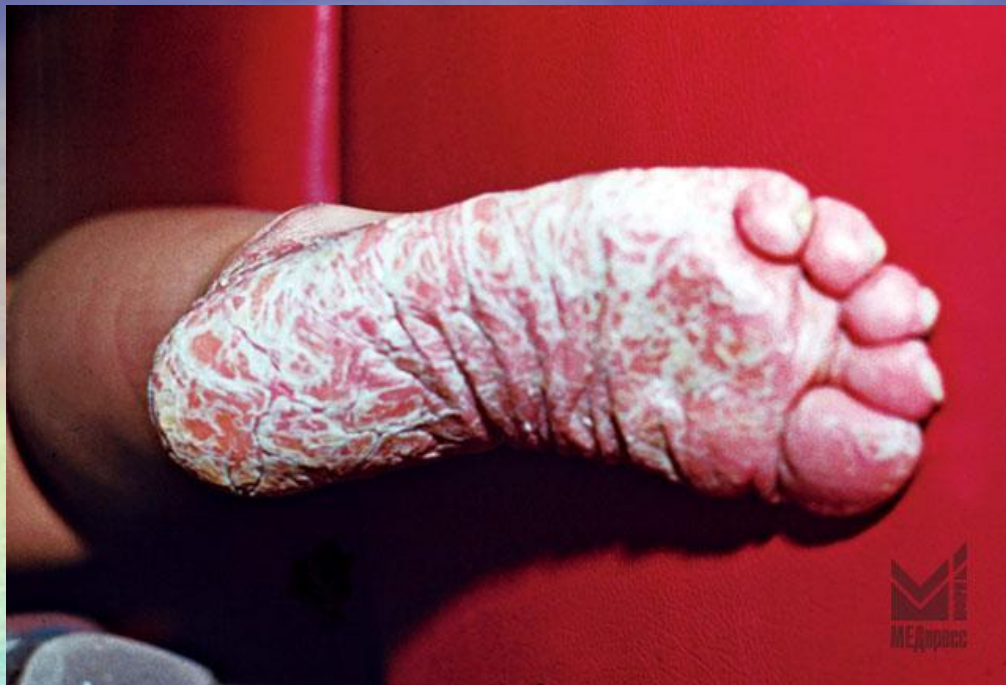# Ладонно-подошвенный дискератоз(синдром Папийон-Лефевра).



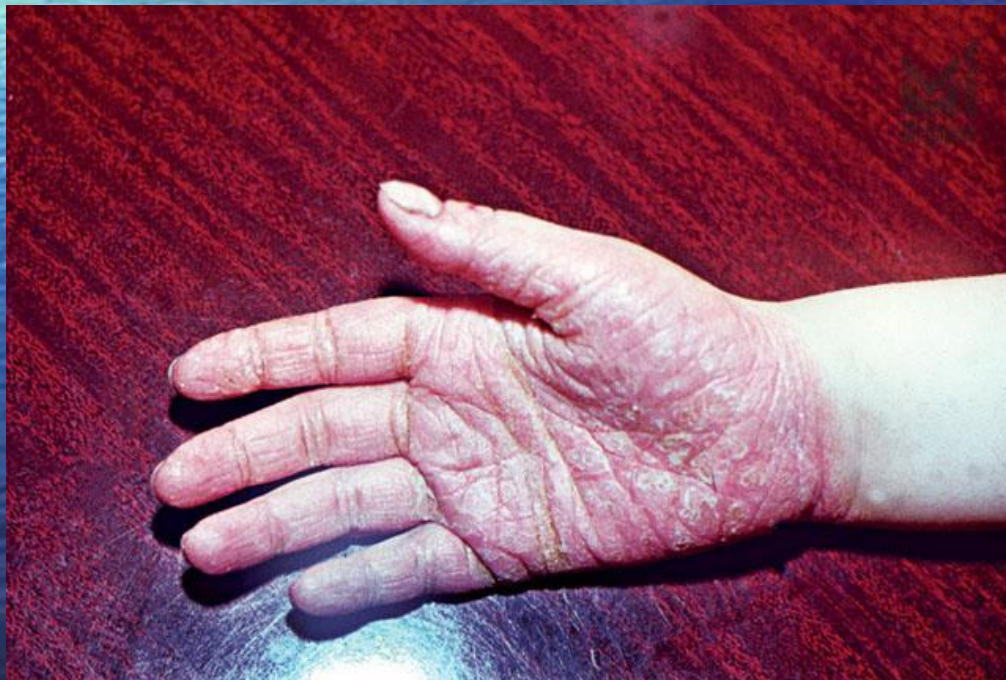
1.57. Панорамная рентгенограмма челюстей ребенка . Деструкция костной ткани альвеолярного отростка. Резорбция имеет лакунарный тип.








**1.58, 1.59. Подошвы и ладони ребенка с ладонно-подошвенным дискератозом. Чередование гиперкератоза эпидермиса с десквамацией вплоть до образования эрозий**

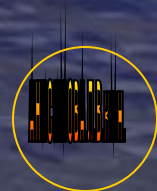


# Обоснование экзогенной профилактики заболеваний пародонта.

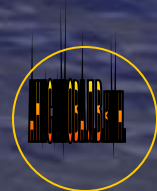
Экзогенное назначение различных средств профилактики заболеваний пародонта связано с существенным участием местных факторов в развитии болезней тканей пародонта. К этим факторам относятся неминерализованные и минерализованные зубные отложения и характер их микрофлоры, нарушения состава, буферной емкости и количества ротовой жидкости. Поэтому средства и методы экзогенной профилактики направлены преимущественно на устранение зубных отложений, насыщение **КОСТНОЙ** ткани минеральными компонентами, нормализацию защитных функций слюны.



Характер влияния микроорганизмов зубной бляшки на пародонт разносторонний. Основными компонентами их патогенности являются эндотоксины, ферменты, хемотаксические факторы, антигенные субстанции. Многочисленные представители анаэробов зубных отложений (фузобактерии, бактероиды, спириллы, актиномицеты) выделяют эндотоксины, представляющие собой липоидно-полисахаридонуклеиновые комплексы. Обладая аутолитическим действием, последние могут вызывать выраженные вазомоторные реакции, приводить к нарушению клеточного обмена, способствовать миграции в межклеточные пространства полиморфноядерных лейкоцитов, а также макрофагов. В этом процессе также могут участвовать патогенные микроорганизмы, вегетирующие на зубах и деснах.




Патогенное влияние микроорганизмов во многом также обусловлено их активной ферментативной деятельностью. Микробные ферменты способны повышать проницаемость капилляров, вызывать нарушение проницаемости эпителиальной мембраны и проникать в подэпителиальную соединительнотканную основу слизистой оболочки десны. Коллагеназа, гидролизую коллаген, способна разрушать коллаген периодонтальной связки и костной ткани альвеолярного отростка. Бактериальная гиалуронидаза в результате расщепления гиалуроновой кислоты способствует разрушению эпителия соединительной ткани, фибробластов, резкому расширению микрососудов, увеличению проницаемости их стенок, усилению миграции лейкоцитов. Наличие коллагеназы усиливает местное действие гиалуронидазы. Наряду с этим протеолитические ферменты зубной бляшки катализируют образование высокоактивных полипептидов-кининов, вызывающие основные клинические симптомы гингивита: повышение проницаемости капилляров, развитие отека, гиперемии и кровоточивость десен.

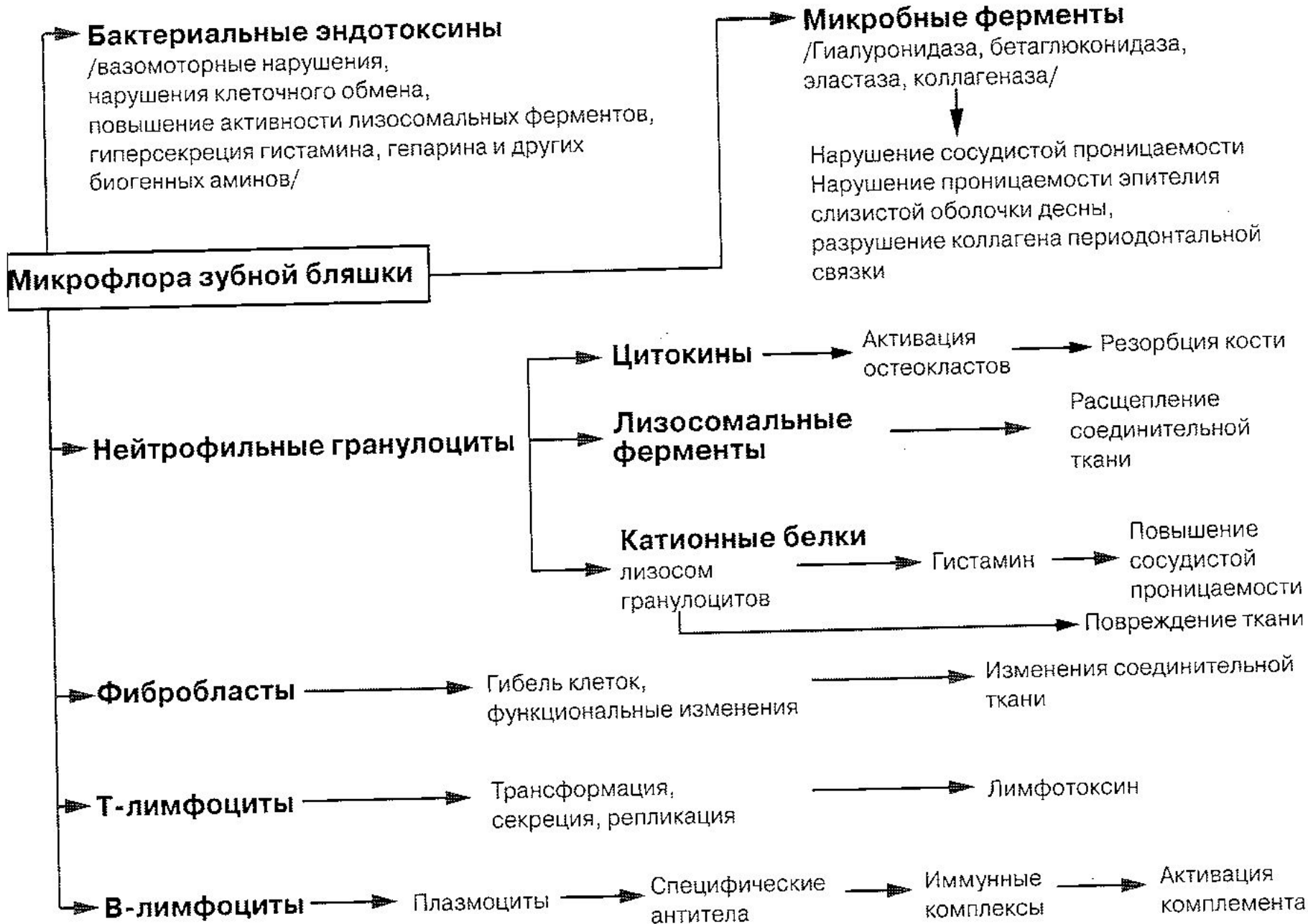

Микроорганизмы зубной бляшки и полости рта стимулируют секрецию ферментов лейкоцитами, особенно выход лизосомальных протеаз полиморфноядерных лейкоцитов. Такие протеолитические ферменты, как эластаза и коллагеназа, приводят к деструкции коллагеновых фибрилл пародонта.

Известно также, что как полиморфноядерные лейкоциты, так и фибробласты продуцируют металлопротеиназы, имеющие высокий деструктивный потенциал.

Зубной камень образуется в результате отложения в зубном налете неорганических веществ: в коллоидной основе налета откладываются минеральные соли. При этом изменяется соотношение между микроорганизмами, слущенным эпителием, мукопротеидами и происходит импрегнация зубного налета кристаллами фосфата кальция. Обычно начало минерализации зубного налета происходит через 1-2 дня после его образования.






## Использование различных веществ для местной профилактики стоматологических заболеваний

Согласно современным взглядам на этиологию и патогенез основных стоматологических заболеваний - кариеса зубов и дистрофически-воспалительных заболеваний пародонта - ведущим местным фактором, обуславливающим их развитие, является патогенная и условнопатогенная микрофлора полости рта. Она является решающим фактором формирования зубной бляшки.

Поэтому вещества, применявшиеся для местной профилактики основных стоматологических заболеваний, должны были воздействовать, по возможности, на все звенья описанной цепи. По направленности действия их можно подразделить на:

- средства, влияющие на минерализацию эмали,
- средства, препятствующие адсорбции компонентов органической матрицы на поверхности зуба,
- средства, воздействующие на неминерализованные зубные отложения.




# Средства, воздействующие на неминерализованные зубные отложения

## Вещества, подавляющие образование и рост органической матрицы и снижающие вирулентность составляющих ее микроорганизмов

Из антисептических веществ наиболее эффективными оказались производные бигуанида - алексидин и хлоргексидин. Хлоргексидин (бисбигуанид дихлорфенилбигуанидогексан) вызывает выраженное действие на грамположительные и грамотрицательные бактерии, грибы, факультативные аэробы и анаэробы, уменьшая в слюне на 80-90 % количество микроорганизмов, стимулирующих образование зубного налета.

Четвертичные аммониевые соединения (хлорид цетилпиридина и хлорид бензатония) способны уменьшать отложение зубного налета и зубного камня благодаря своим бактерицидным свойствам и способности к десорбции компонентов зубных отложений.

В последнее время широкое применение получил триклозан (2,4, 4'-трихлор-2'-гидроксидифениловый эфир, бисфенол) - фенол с широким антимикробным действием, эффективный в отношении дрожжевых грибов, грамположительных и грамотрицательных микроорганизмов и имеющий сродство к зубной бляшке. Это вещество влияет на цитоплазматические мембраны бактерий.






Очищенные жирные кислоты и их эфиры с 8-16 атомами углерода, а также их производные подавляют рост *Str. mutans* и образование зубного налета. Моноэфиры глицерина и жирных кислот ингибируют метаболизм зубных отложений и снижают активность гликолитических ферментов составляющих их бактерий.

В качестве веществ, ингибирующих образование зубного налета, применялись также различные соли, хлоргексамед, дегуонал, соединения йода, 0,03 % раствор сангвинарина, раствор листерина, 0,5 % раствор прополиса, 0,08-0,1 % раствор перуксусной кислоты.

**Вещества, разрушающие органическую матрицу и способствующие ее отделению (десорбции) от поверхности зуба.** К ним относятся ферменты и поверхностно активные вещества (ПАВ), способные разрушать и вымывать органические и минеральные компоненты из зубных отложений. Применяются протеолитические и аминолитические ферменты бактериального и растительного происхождения, расщепляющие углеводы зубного налета, обладающие бактериостатическими свойствами, вызывающие лизис микроорганизмов - декстраназа, миоказа, мутаназа, препараты поджелудочной железы. Недостатками ферментсодержащих препаратов могут быть неприятный вкус, раздражение мягких тканей, гиперчувствительность языка.

. **Вещества, препятствующие минерализации органической матрицы.** Включают в себя дефлокулянты, ингибиторы кристаллизации, конкурентные ингибиторы катионов и анионов.


. **Вещества, подавляющие агрессивные свойства мягких зубных отложений.** К ним относятся стабилизаторы pH, фториды, ионы металлов, угнетающие метаболическую активность микроорганизмов, хлориды алюминия, цинка, средства, повышающие pH, сахарозаменители.



# Средства, разрушающие минерализованные зубные отложения

Хелатные соединения представлены этилендиаминтетрауксусной кислотой (ЭДТ А) и ее солями и комплексами, гидрохиноном. Они избирательно образуют хелатные комплексы с ионами кальция, удаляя его из зубных отложений.

Для кислотного растворения компонентов минерализованных зубных отложений применялись хлористоводородная, молочная, лимонная, винная, малеиновая кислоты, аминокислоты. Однако неблагоприятные последствия кислотного воздействия на эмаль зуба и ткани пародонта ограничили применение кислот средствами для размягчения зубного камня перед его инструментальным удалением.




## Зубные порошки

Зубные порошки относятся к древнейшим средствам индивидуальной гигиены полости рта. Уже во втором тысячелетии до н. э. использовался зубной порошок, приготовленный из пемзы с добавлением винного уксуса или винной кислоты. Древние греки и римляне использовали для чистки зубов тальк, пемзу, гипс, коралловый и корундовый порошки, железную ржавчину. В состав порошков входили сожженные и тщательно измельченные кость, яичная скорлупа, раковины устриц.

Авиценна предлагал использовать для очистки зубов морскую пенку, сожженные рога оленя, соль, растертые в порошок и сожженные панцири улитки.


В XVII веке жители Европы в качестве порошка для очистки зубов использовали соль, позже ее заменили мелом.

С начала XIX века в Западной Европе и России широко использовались зубные порошки на основе мела.



# Состав современных зубных порошков

Название	Производитель	Компоненты состава
Биохем	Chema-elektromet, Польша	Синтетический гидроксиапатит (70%)
Витаминный	Украина	Порошок скорлупы куриных яиц, аскорбиновая и никотиновая кислоты, тиамин бромид, пыль зеленого чая, бикарбонат натрия, крахмал, химически осажденный мел, ксилит, масло шалфея мускатного, натрия бензоат
Фармалюкс	Украина	Белая глина, морская соль, настой листьев мяты
Форте	Украина	Белая глина, морская соль, настой листьев мяты, активированный уголь



## Зубные пасты

С конца XIX века мир стал переходить на зубные пасты в тюбиках, которые в большинстве стран мира вошли в обиход в 30-х годах XX века и постепенно стали вытеснять зубные порошки. Пасты обладают бесспорными преимуществами - компактностью, портативностью, пластичностью, лучшими вкусовыми свойствами.

При мерный состав традиционных гигиенических паст включал химически осажденный мел (23-43 %), глицерин (10-33 %), натриевую соль карбоксиметилцеллюлозы (1-1,8 %), парфюмерное масло (1-1,5 %), лаурилсульфат натрия, отдушку, воду, консервант.



Со временем в пасты начали добавлять активные вещества, обладающие лечебно-профилактическими и лечебными свойствами. Таким образом, зубные пасты разделились на:

1. **Гигиенические** - предназначенные исключительно для удаления зубных отложений и частично - дезодорации полости рта.
2. **Лечебно-профилактические** - устраняющие те или иные факторы, которые способствуют возникновению заболеваний зубов и тканей пародонта.
3. **Лечебные** - включающие активные компоненты, воздействующие непосредственно на определенный патологический процесс в полости рта (например, пасты с противогрибковыми агентами, применяющиеся при кандидозе полости рта).



В свою очередь современные лечебно-профилактические зубные пасты по направленности действия и по составу можно подразделить на следующие группы:

1. Влияющие на минерализацию тканей зуба

2. Воздействующие на ткани пародонта и слизистую оболочку полости рта; содержат:

- противовоспалительные агенты,
- кровеостанавливающие средства,
- биологически активные вещества (витамины, биостимуляторы, экстракты лекарственных растений), - ферменты,
- антисептики,
- минеральные соли.

3. Снижающие образование зубной бляшки; содержат:

- антисептики,
- минеральные соли,
- ферменты,
- соединения фтора.


4. Снижающие образование зубного камня; содержат:

- ингибиторы кристаллизации,
- абразивные вещества.

5. Снижающие чувствительность твердых тканей зуба

6. Отбеливающие

7. Дезодорирующие



# Зубные пасты для детей


Требования, предъявляемые к детским зубным пастам:

**Низкое содержание (или отсутствие) фтора**, предупреждающее возможность развития флюороза при произвольном заглатывании пасты. Это условие необходимо для зубных паст для детей до 6 лет. После этого возраста ребенок может пользоваться зубной пастой с более высоким содержанием фторидов (юношеской или взрослой). Некоторые производители для предупреждения заглатывания большого количества пасты выпускают ее в унидозах на каждый день

**Низкая абразивность**. Для временных зубов и только что прорезавшихся постоянных, а также при пониженной кислоторезистентности эмали оптимально использование гелевых паст.

**Отсутствие вкусовых добавок**, способных вызвать желание ребенка есть пасту или приучить его к сладкому вкусу. Предпочтительно использование нейтральных, мятных или фруктовых ароматизаторов, которые не вызывают неприятия у ребенка.

**Привлекательный внешний вид** и удобная для использования ребенком упаковка.






## Ополаскиватели полости рта

Ополаскиватели полости рта (укоренившееся название - зубные эликсиры) являются дополнительными средствами гигиены полости рта. Большинство ополаскивателей, выпускаемых в настоящее время, можно условно разделить на несколько групп:

1. Дезодорирующие ополаскиватели и спреи.
2. Ополаскиватели, снижающие образование зубных отложений за счет антибактериального действия.
3. Ополаскиватели, содержащие различные концентрации фтористых соединений и способные влиять на минерализацию твердых тканей зубов. Эти ополаскиватели, как правило, не могут использоваться ежедневно и применяются через определенные промежутки времени в зависимости от концентрации ионов фтора.


В настоящее время в состав противобляшковых ополаскивателей чаще всего входит листерин, триклозан и хлоргексидин.



# Жевательные резинки без сахара


Вероятно, европейцы впервые познакомились с жевательной резинкой в 1518 г., когда конкистадоры вторглись в империю ацтеков (P. James, N. Thorpe, 1994). Возможно, она была открыта еще несколько столетий назад, когда люди из южномексиканского племени майя обнаружили, что "чикл", или натуральный каучук, представляющий собой густую молочную жидкость, сочащуюся из надрезов коры дикой саподиллы, постепенно затвердевая, превращается в удивительно вкусную резинку.

Впрочем, еще древние греки жевали мастику, полученную из коры смолистого дерева, а древние племена на территории Германии использовали для этой цели шерсть, пропитанную медом.



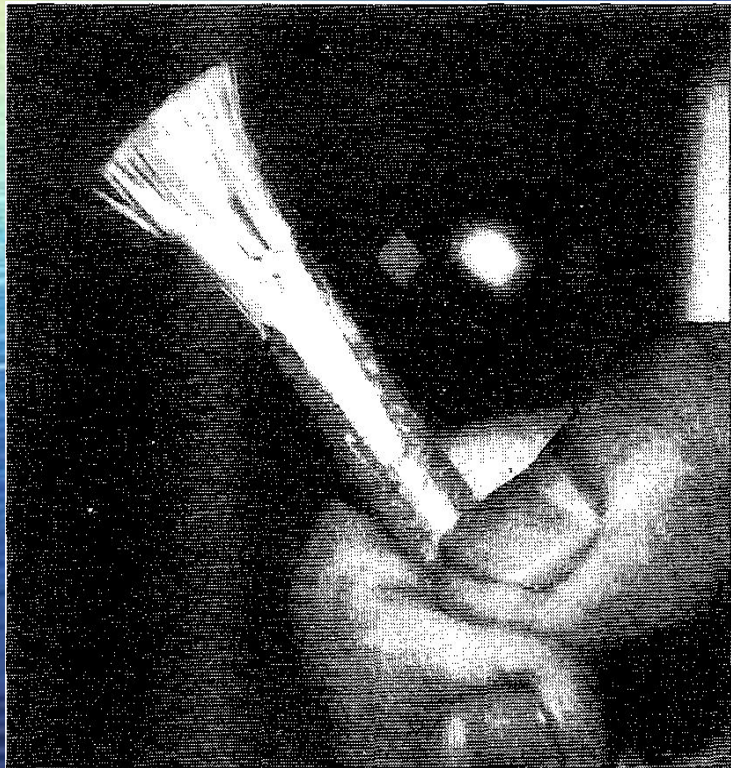## Действие жевательной резинки без сахара в полости рта следующее:

1. Повышает скорость слюноотделения по сравнению с состоянием покоя (обеспечивает самоочищение полости рта, нейтрализацию кислоты, действие защитных факторов слюны).
2. Благоприятно влияет на свойства слюны (стимулирует выделение слюны с повышенной буферной емкостью, восстанавливает структурные свойства слюны - рН, оптическую плотность).
3. Создает дополнительную нагрузку на жевательные мышцы и пародонт, способствующую лучшему кровоснабжению тканей пародонта и собственно мышц.
4. Механически очищает полость рта (незначительное очищающее действие самой резинки).
5. Действует дезодорирующе




# Зубные щетки

Зубная щетка является основным инструментом для удаления зубного налета с поверхности зубов и десен. Впервые о ней упоминается в восточной литературе 1400 г. В европейских источниках сообщения о зубной щетке относятся к 1675 г. Примерно с XVIII века зубные щетки стали применяться в России.



Однако приспособления, напоминающие по форме и функции современную зубную щетку, использовались жителями Азии, Африки, Южной Америки еще в III-IV веках до нашей эры. Они представляли собой так называемые зубные веники, которые изготавливались из расщепленных веточек деревьев. Некоторые народы такую конструкцию зубной щетки использовали довольно длительное время. Так, индусы, считавшие варварским применение зубных щеток из щетины животных, изготавливали подобные щетки из веточек дерева, конец которого разделен на волокна.



Разнообразие современных зубных щеток огромно, однако их можно разделить на основные группы по ряду признаков.

1. По типу щетины:

- с натуральной щетиной,
- с синтетической гладкой щетиной,
- с синтетической микротекстурной щетиной.

2. По жесткости щетины: - очень мягкие,

- мягкие,
- средней жесткости,
- жесткие,
- очень жесткие.

3. По количеству рядов щетинок: - четырехрядные,

- трехрядные,
- двухрядные (сулькулярные),
- однопучковые.

4. По размеру рабочей части: - детские,

- подростковые,
- взрослые,
- специального назначения,
- однопучковые.

5. По способу приведения в действие: - мануальные,


- автоматические.

6. По назначению: - стандартные,

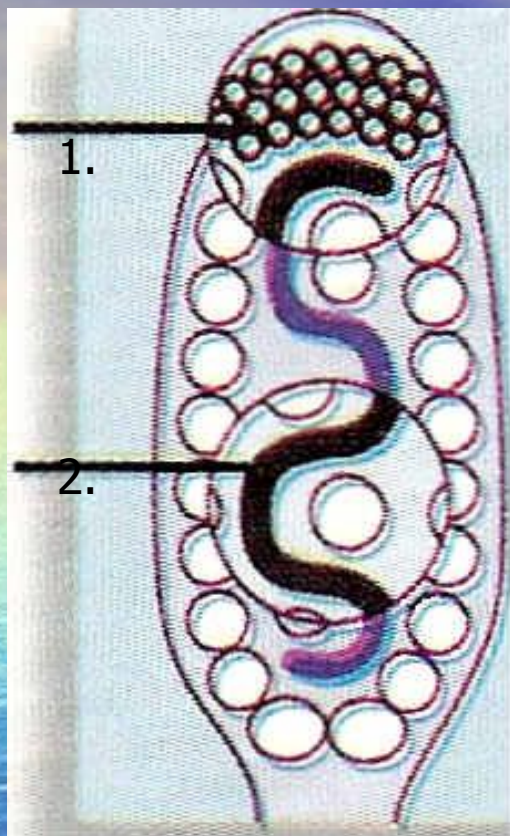
- ортодонтические,
- специального назначения.

7. По форме (типу подстрижки) щеточного поля: - с ровным полем,

- с выпуклым полем,
- с зигзагообразной подстрижкой поля,
- с двухуровневой щетиной,
- с многоуровневой щетиной,
- с силовым выступом (усиленные).



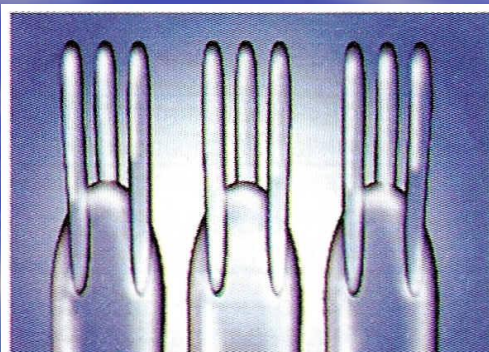
# Строение современных зубных щеток



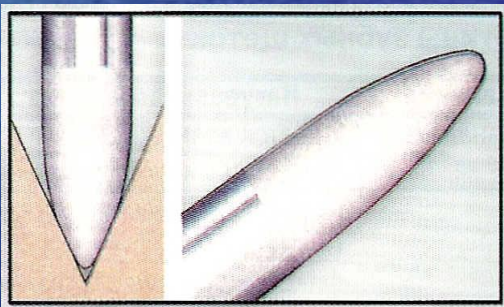
Щетка Signal: строение головки:

1 силовой выступ из густой щетины,

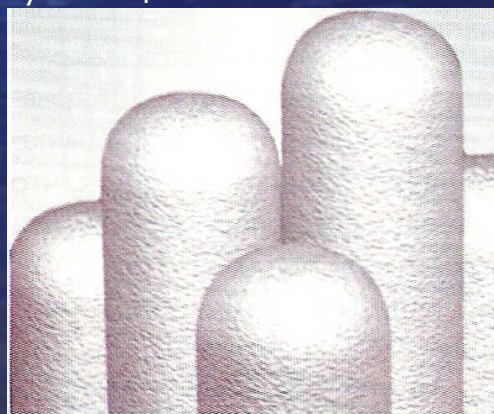
2 эластомерная пластина



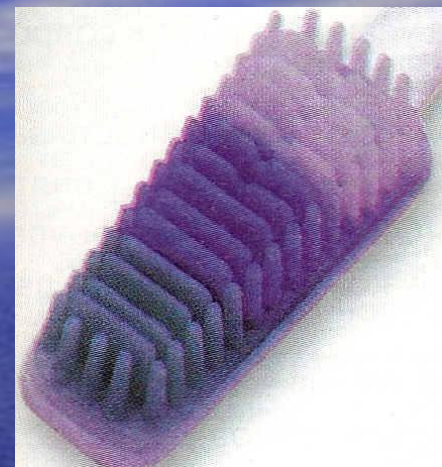
Структура "ультрамикрокончиков" щетинок, предотвращающих травмирование тканей десневого желобка



Закругление кончиков щетинок зубных щеток

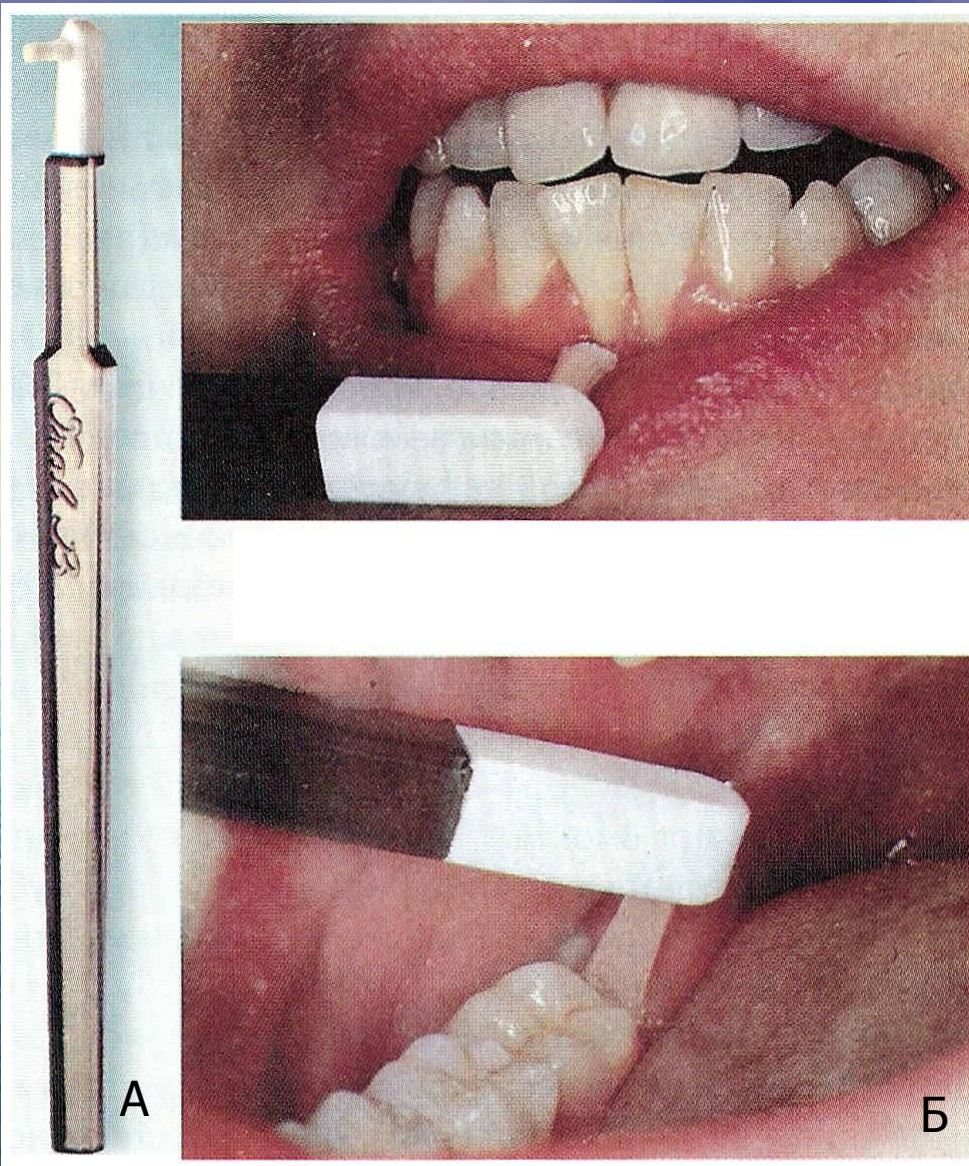


Микротекстурная щетина (щетка Oral-B Advantage)

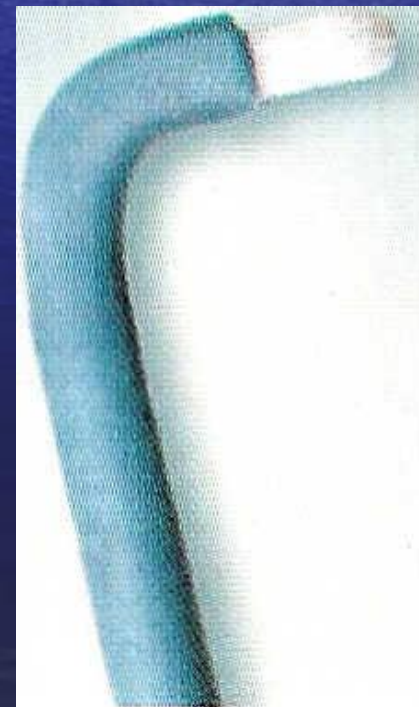

Щетка с СИЛИКОНОВЫМИ ВЫСТУПАМИ ВМЕСТО НЕЙЛОНОВЫХ щетинок (Jefe)




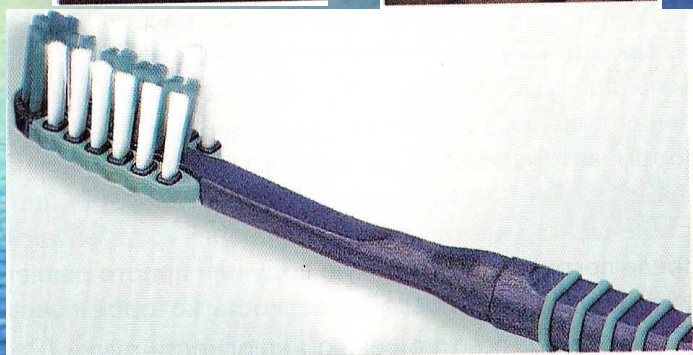
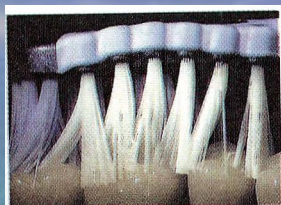


Однопучковая зубная  
щетка Curadent  
"sensitive" single




Однопучковая зубная щетка  
Oral-B (А) и ее применение (Б)





Зубная щетка Adaptor



Зубная щетка  
Brushrite  
(Brushrite  
Israel Ltd.)





# Детские зубные щетки



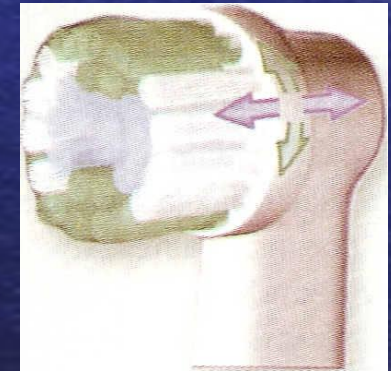
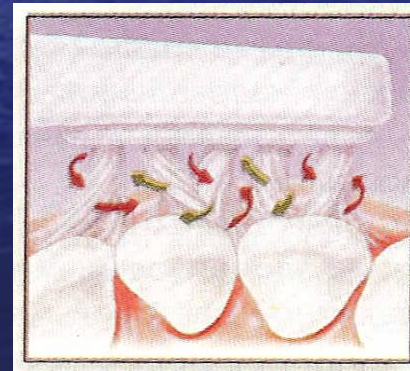
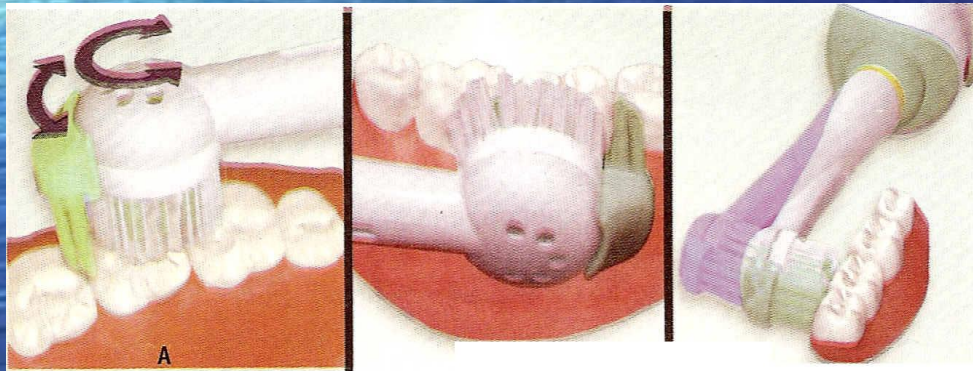
Основные требования к зубным щеткам для детей следующие:

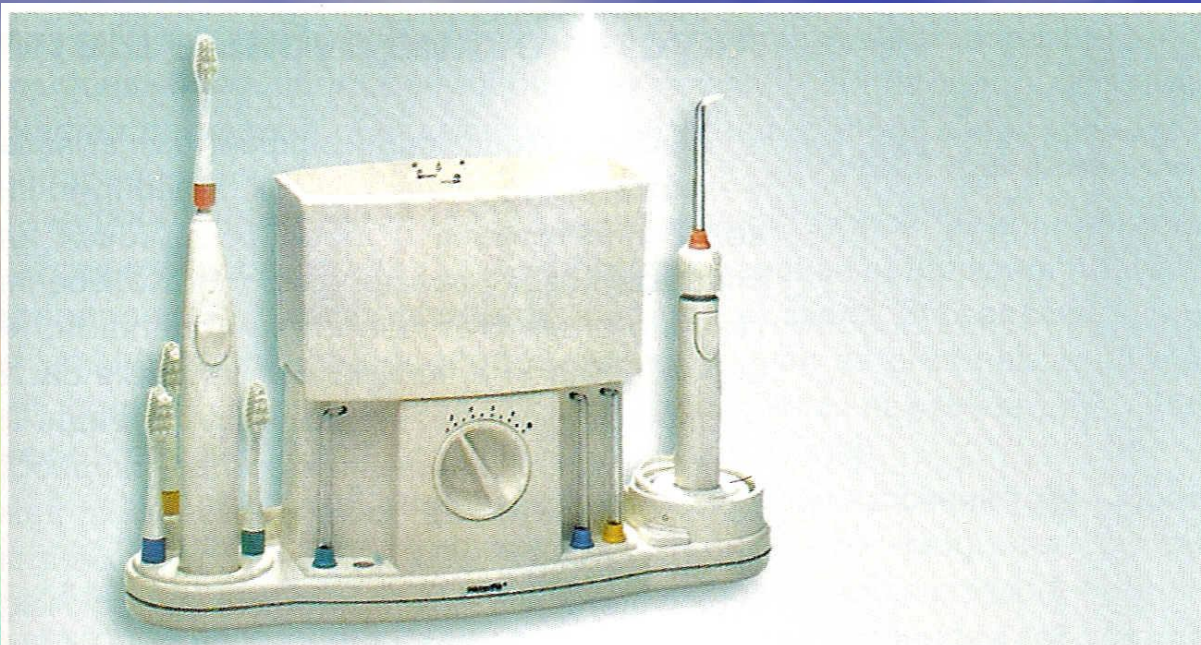
1. Маленькая головка, соответствующая размеру зубного ряда ребенка.
2. Мягкая или очень мягкая щетина при временном и сменном прикусе.
3. Большая, удобная для захвата и привлекательная для ребенка ручка.




# Электрические ( автоматические) зубные щетки

Современные профилактические электрические зубные щетки осуществляют преимущественно вибрационные и ротационные (до  $90^\circ$ , обычно на  $60-75^\circ$ ) движения, что значительно повышает их очищающие способности. Возвратно-круговые движения на определенный угол в одну сторону от центральной линии и на такой же угол в другую имитируют кругоподметающие движения ручной зубной щетки. Поэтому нет необходимости осуществлять дополнительно какие-либо движения головкой щетки, кроме перемещения ее к следующему зубу.






Системы TeLedyne  
Water Pik - TeLedyne  
Water Pik dental &  
pLaque control system  
(An ALLegheny  
TeLedyne Сотрапу,  
Германия; А) и ОгаL-В  
(Германия; Б),  
включающие в себя  
электрическую зубную  
щетку и ротовой  
ирригатор с  
резервуаром для  
орошающей жидкости

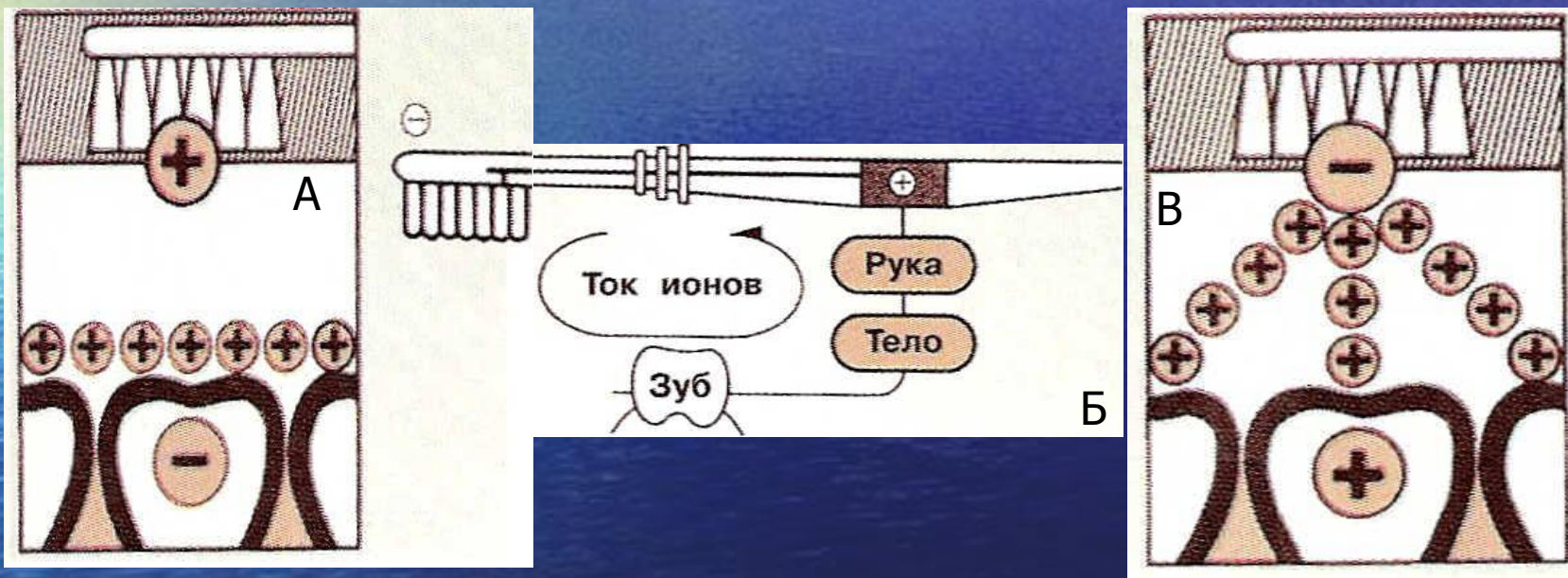
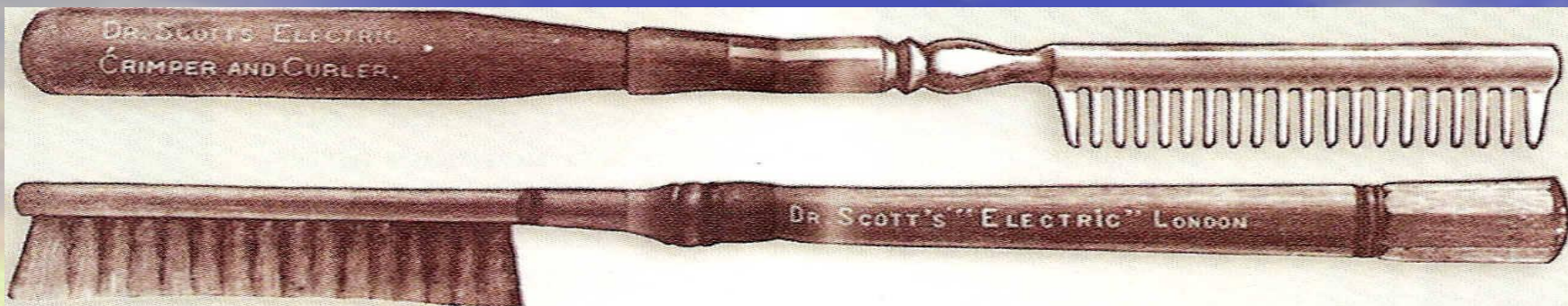

## Акустические зубные щетки

Высокий очищающий эффект был выявлен у электрических зубных щеток, генерирующих колебания головки и щетинок звуковой или ультразвуковой частоты . При вибрации в ротовой жидкости возникает активная микроциркуляция, даже при расстоянии до 3 мм между поверхностью зуба и щеткой. Усиленный ток жидкости механически смывает зубной налет. Удаляет бляшку также механическое взаимодействие щетинок с зубной поверхностью. Кроме этого, щетка способствует образованию пузырьков, повышающих очищающий эффект.



# Ионные зубные щетки



Принцип работы ионной зубной щетки. А - состояние до замыкания электрической цепи; Б - замыкание цепи; В - состояние после замыкания электрической цепи



# Ирригаторы полости рта



Очистка полости рта постоянной или пульсирующей струей жидкости под давлением значительно повышает качество гигиены полости рта, а также улучшает кровообращение в тканях пародонта за счет эффекта гидромассажа десен. Имеется разнообразный арсенал устройств, обеспечивающих подачу воды в полость рта в целях ее очистки. . Воздух, подаваемый в отверстие на головке щетки, смешивается с распыляемой жидкостью, что обеспечивает создание в каналах множества пузырьков воздуха. Пузырьки перемещаются по каналам между щетинками и, соприкасаясь с поверхностью зубов, лопаются, способствуя удалению бляшек и налета с зубов.



# Зубные нити

Зубные нити или флоссы (от англ. floss - шелк-сырец), представляют собой нити различной структуры, предназначенные для очистки межзубных промежутков.

Зубные нити можно подразделить на группы:

1. По форме поперечного сечения:

- круглые,
- плоские (модификацией плоских нитей являются так называемые межзубные ленты);

2. По толщине;

3. По обработке поверхности:

- воощеные,
- невоощеные;

4. По наличию пропитывания:

- без специальной пропитки
- пропитанные лечебно-профилактическими веществами (фтористыми соединениями, прополисом и т. д.);

5. По назначению:

- для индивидуального применения,
- для применения в условиях стоматологического кабинета.

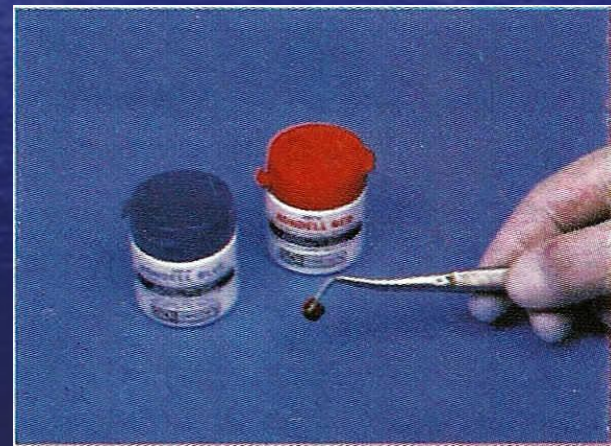


# Красители для выявления зубных отложений и индивидуальные стоматологические зеркала




Таблетки и растворы эритрозина для выявления зубных отложений

Примерами окрашивающих веществ могут служить таблетки Dent (Япония), Espo-Plak (Paço), жидкость и таблетки Red-Cote (Butler), Plaque test (Vivadent) - индикаторная жидкость для визуального выявления зубного налета под галогеновым светом. Окрашивающие агенты могут выпускаться в виде пропитанных шариков для обработки поверхностей зубов



Пропитанные шарики для выявления зубной бляшки и определения ее возраста





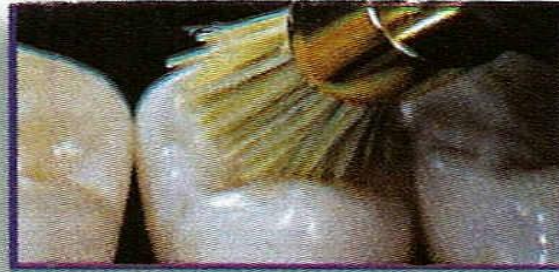
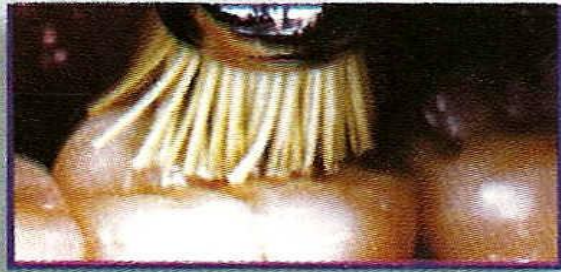# Средства, применяемые при профессиональном удалении зубных отложений

Профессиональная чистка зубов включает:

- при отсутствии зубного камня - очистку зубов циркулярными щетками с абразивной пастой для удаления неминерализованных плотных зубных отложений,
- при наличии зубного камня - его удаление с применением растворяющих веществ, ручных и ультразвуковых инструментов, и только затем - очистку зубов циркулярными щетками с абразивной пастой,
- при наличии пигментированного налета и отсутствии зубного камня
- удаление пигментации с применением ультразвуковых, воздушно-абразивных инструментов и циркулярных щеток с абразивной пастой,
- во всех случаях - завершающая полировка поверхностей зубов полировочными мелкодисперсными пастами в полировочных чашечках.




# Торцевые щетки для стоматологического наконечника



Работа щетками производится при скорости вращения 5000-10000 оборотов в минуту.


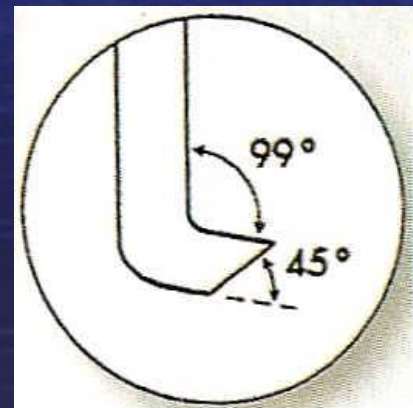
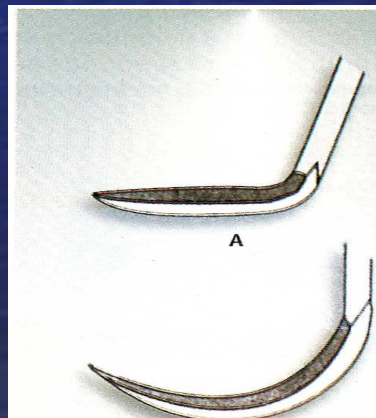
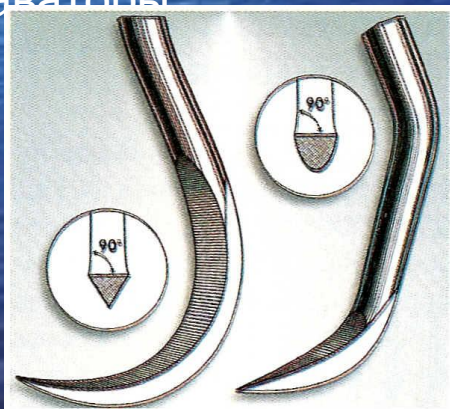
Существуют также щетки подобной формы для фиксации в наконечнике систем, генерирующих колебания звуковой и ультразвуковой частоты (например, щетки Sonicbrush, Kavo).



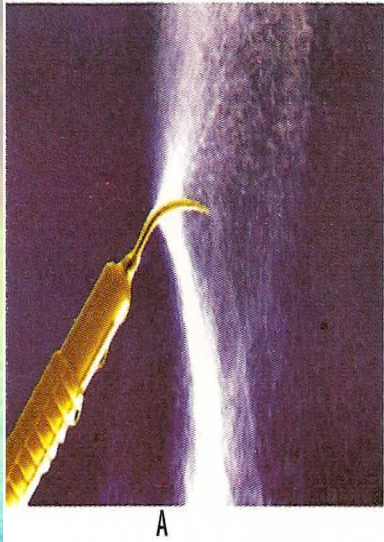# Мануальные инструменты для удаления зубных отложений

**Специальный** Первые инструменты для удаления зубных отложений были предложены еще в V\\ веке греком Павлом Эгинским (605-690 гг.). Специальные металлические скобы для удаления зубного камня рекомендовал арабский врачеватель Абуль Касим (абу-аль-Касим Халат ибн-Аббас аль-Захрави), известный на Западе под именем Альбукасис (1050-1122 )

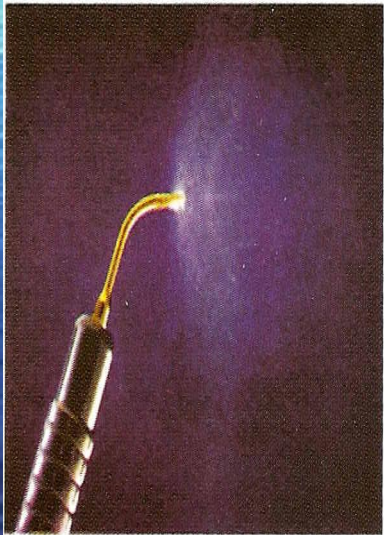
В настоящее время инструменты, предназначенные для ручного удаления минерализованных зубных отложений, обычно объединяются общим названием "скейлеры" (от англ. scale - чистить, соскабливать). Форма этих инструментов чрезвычайно разнообразна, однако наиболее часто применяющиеся скейлеры можно разделить на несколько групп: крючки (серповидные изогнутые и серповидные прямые, мотыгообразные), долота и рашпили (напильники), кюретажные ложки или кюретки (универсальные и специальные). Для снятия больших массивов зубного камня могут использоваться также стоматологические экскаваторы




# Механические системы для удаления зубных отложений



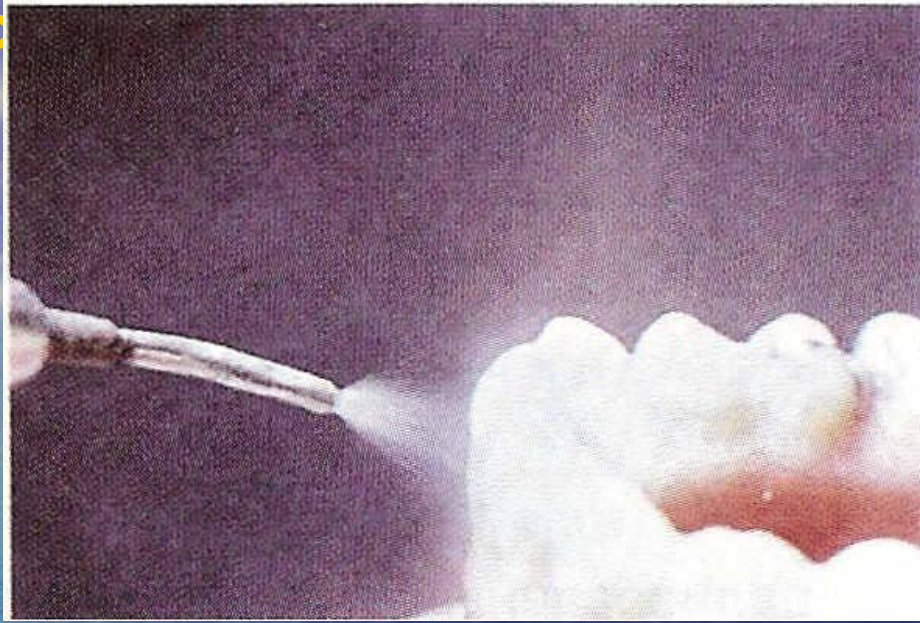
Звуковые системы представлены пневматическими скейлерами. Эти инструменты работают при помощи сжатого воздуха, который подается от турбины стоматологической установки. Частота возникающих при этом колебаний не достигает ультразвукового диапазона и составляет около 10 000 колебаний в секунду (Titan-S Sonic Scaler, Micro-MegaAir Scaler, KaVo SONICflex LUX). Траектория движения рабочего кончика орбитальная с амплитудой до 1,5 мм. В результате колебаний рабочей части разрушаются плотно прикрепленные к поверхности зуба отложения.



Скейлеры, генерирующие колебания ультразвуковой частоты, преобразуют электрический ток в микроскопические вибрационные колебания частотой 25000 -50 000 Гц. В этих системах механический компонент дополняется ирригацией, кавитационным эффектом и акустической турбулентностью. Ультразвуковые скейлеры могут быть магнитострикционными или пьезоэлектрическими (пьезокерамическими).




# Воздушно-абразивные системы для очистки поверхностей



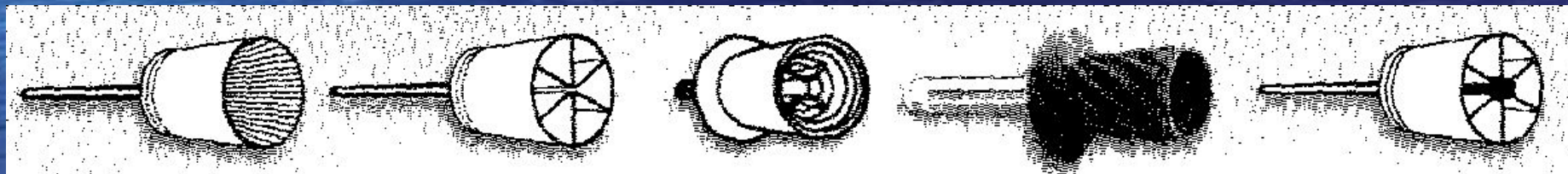Для удаления окрашенных отложений с поверхности зубов (налета курильщика, пищевых красителей), качественной очистки фиссур жевательной поверхности, очистки гладких поверхностей зубов перед фиксацией брекетов, полировки поверхностей зуба после скейлинга могут применяться внутриротовые порошокоструйные приборы (Air-Flow (EMS), Prophyflex (Kavo), Prophy-Jet Cavitron (Dentsply), ProphyEST (Geosoft Pro)).

Использовать порошокоструйные приборы на участке обнаженного цемента корня или дентина, а также пломб из композитных материалов не рекомендуется.



# Инструменты для полировки поверхности зубов

Полировка поверхности зубов производится обычно после удаления зубных отложений для обеспечения гладкой поверхности, исключая ретенцию зубного налета. При полировке также окончательно удаляются мелкие фрагменты минерализованных зубных отложений и пятна на зубах. Недостатком большинства видов полировки поверхности эмали является полное или частичное удаление ее поверхностного слоя, обогащенного фторидами. Поэтому целесообразно обработать отполированную поверхность фторсодержащими растворами.



# Пасты для удаления зубных отложений и полировки поверхностей зубов

Пасты для профессионального ухода за полостью рта предназначены для удаления неминерализованных зубных отложений, незрелого зубного камня и пигментированного налета (высоко- и среднеабразивные пасты), а также для полировки поверхности зуба после удаления зубных отложений (низкоабразивные полировочные пасты). Состав паст близок к таковому зубных паст для индивидуального применения. Профессиональные пасты могут отличаться более высокой абразивностью (обычно они подразделяются по размеру частичек абразивного наполнителя), отсутствием активных компонентов, за исключением минерализующих. Пасты могут содержать или не содержать фтор.

