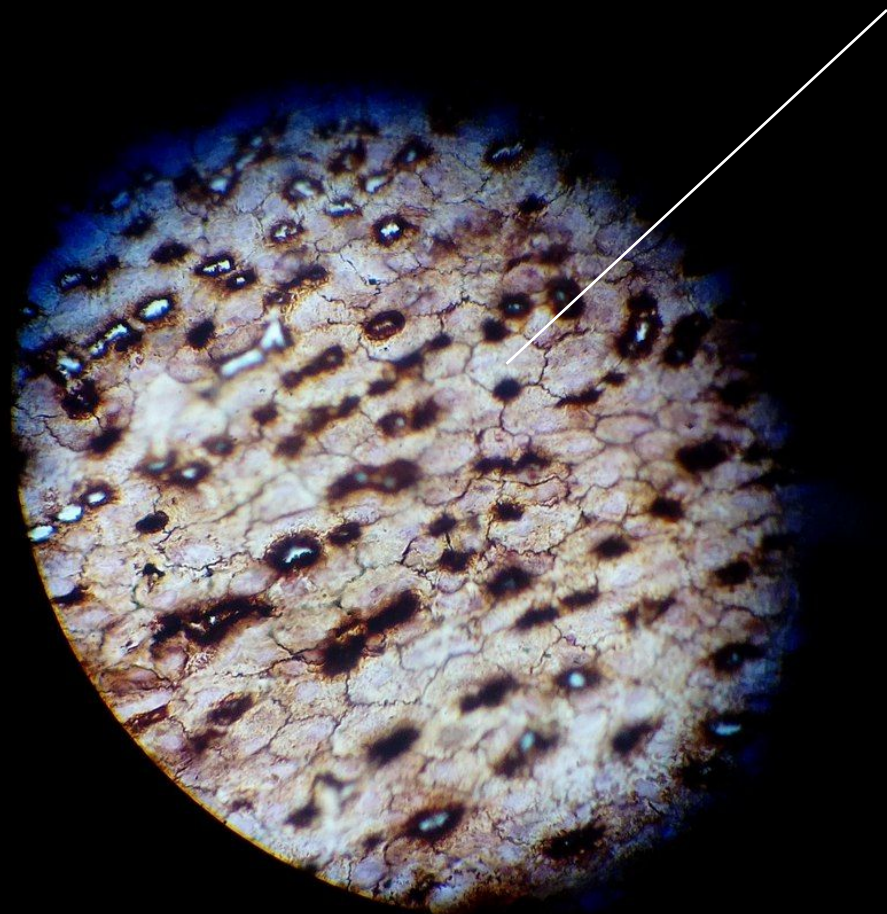

Эпителиальные ткани

Выполнил Кропочев А.И.

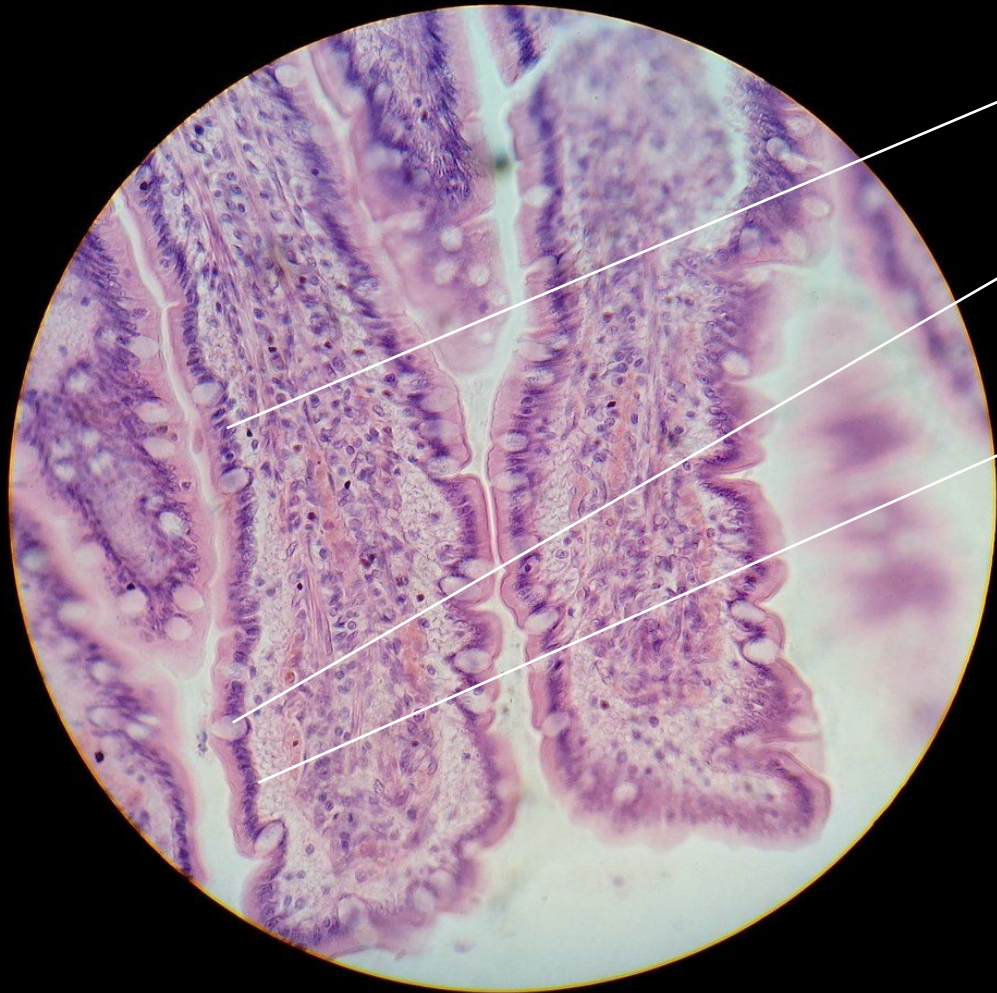

Однослойный плоский эпителий. Мезотелий сальника.



Плоская клетка эпителия

Столбчатый эпителий толстой кишки.
Однослойный призматический эпителий.
Всасывающий эпителий.

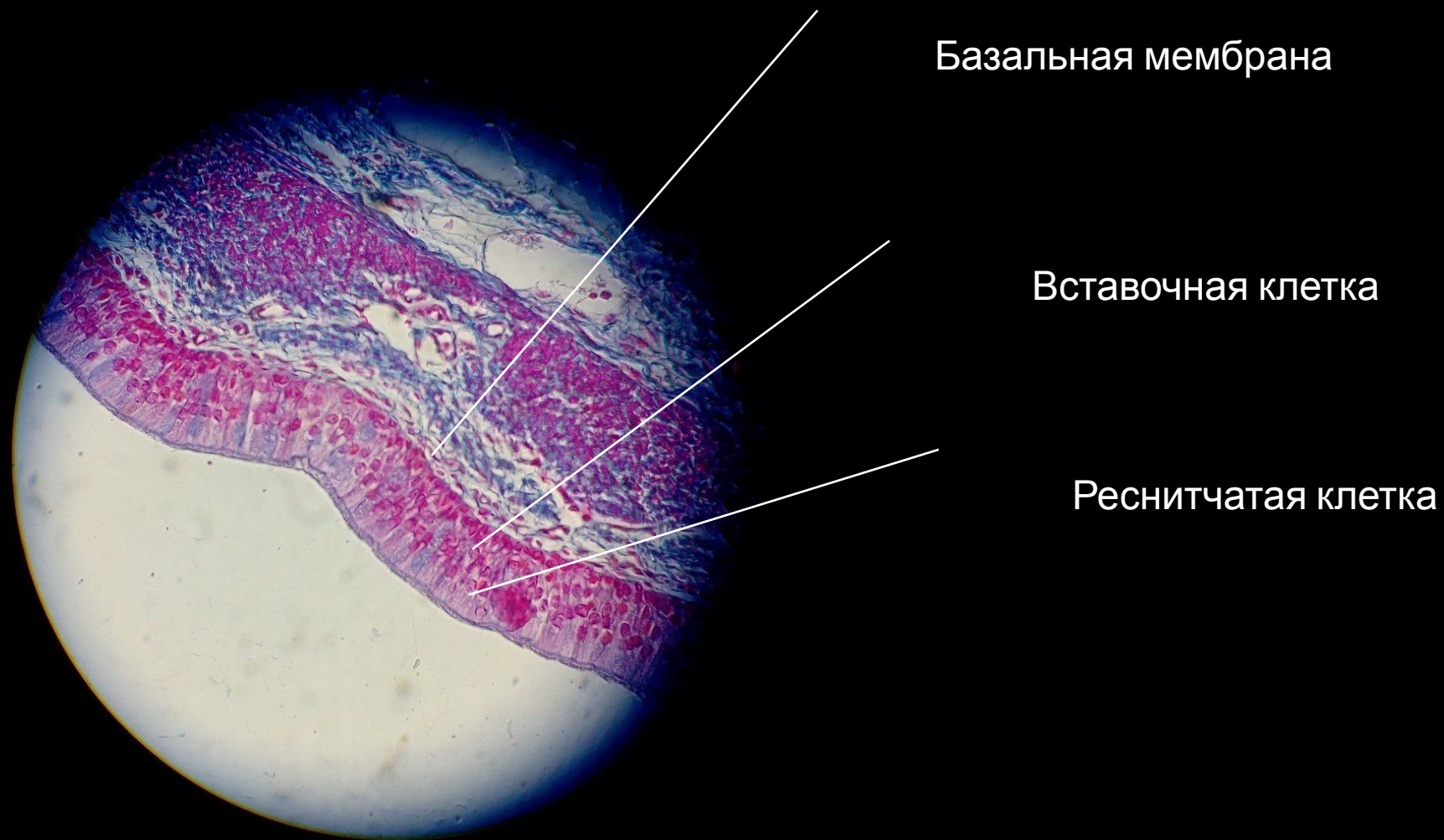


Клетка призматического
эпителия

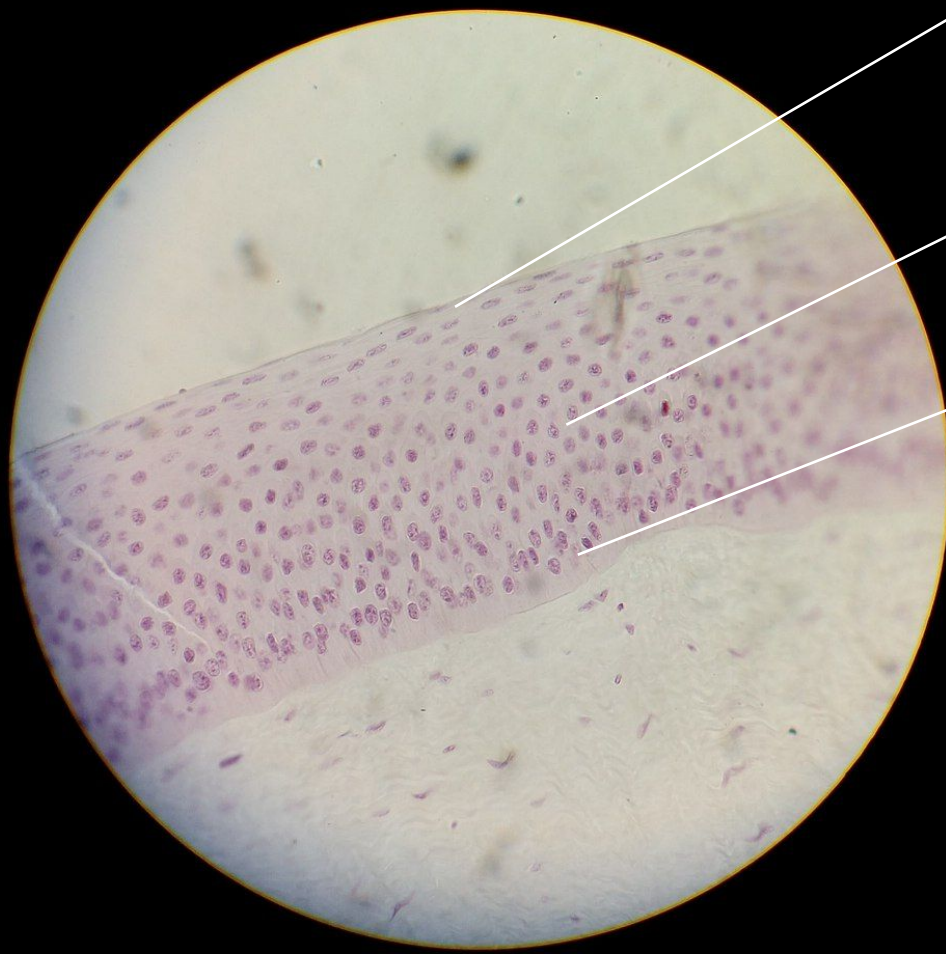
Бокаловидная клетка

Базальная мембрана

Однослойный многоядерный реснитчатый эпителий.



Многослойный плоский неороговевающий эпителий. Роговица глаза.

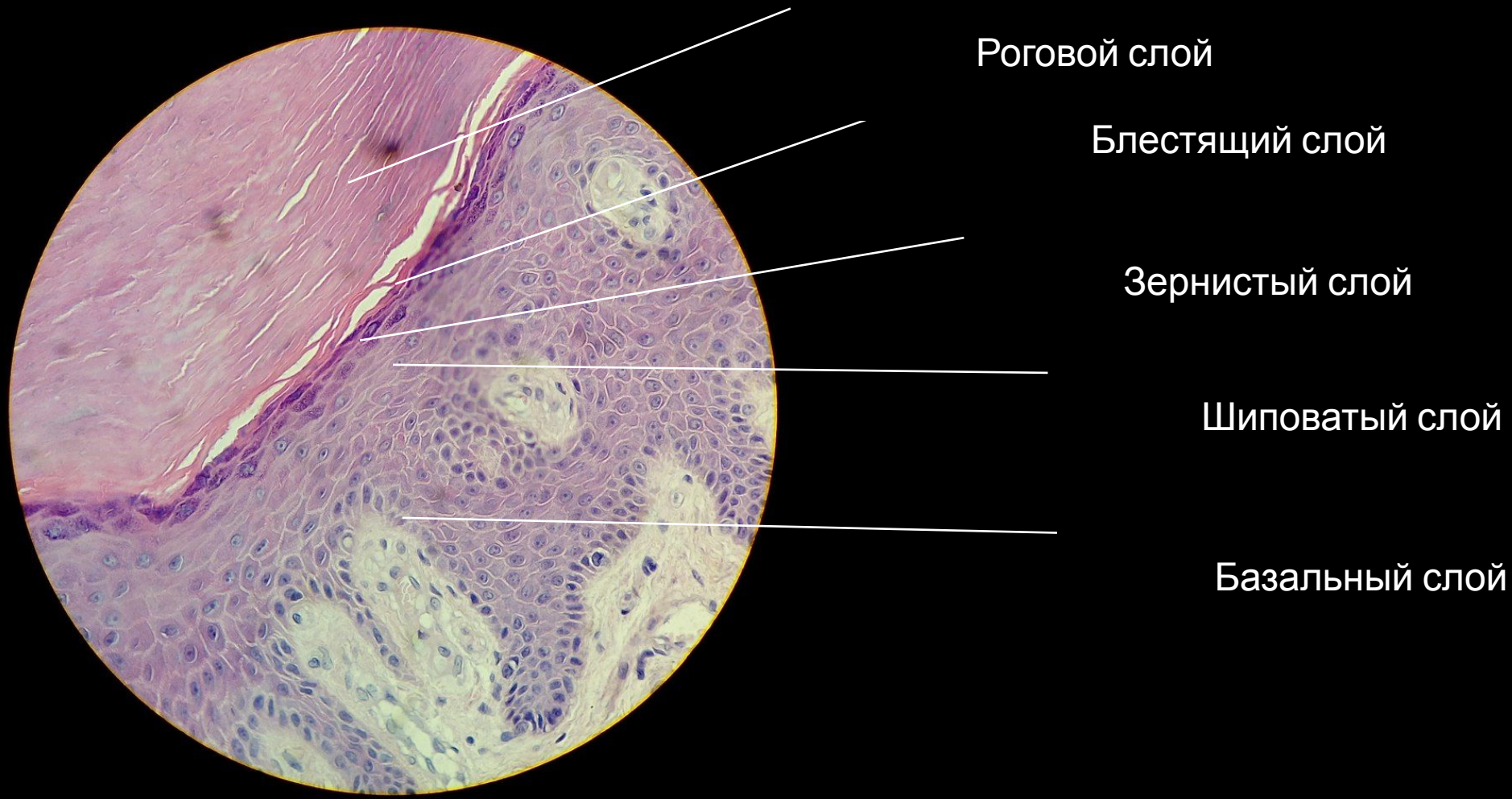


Поверхностный слой

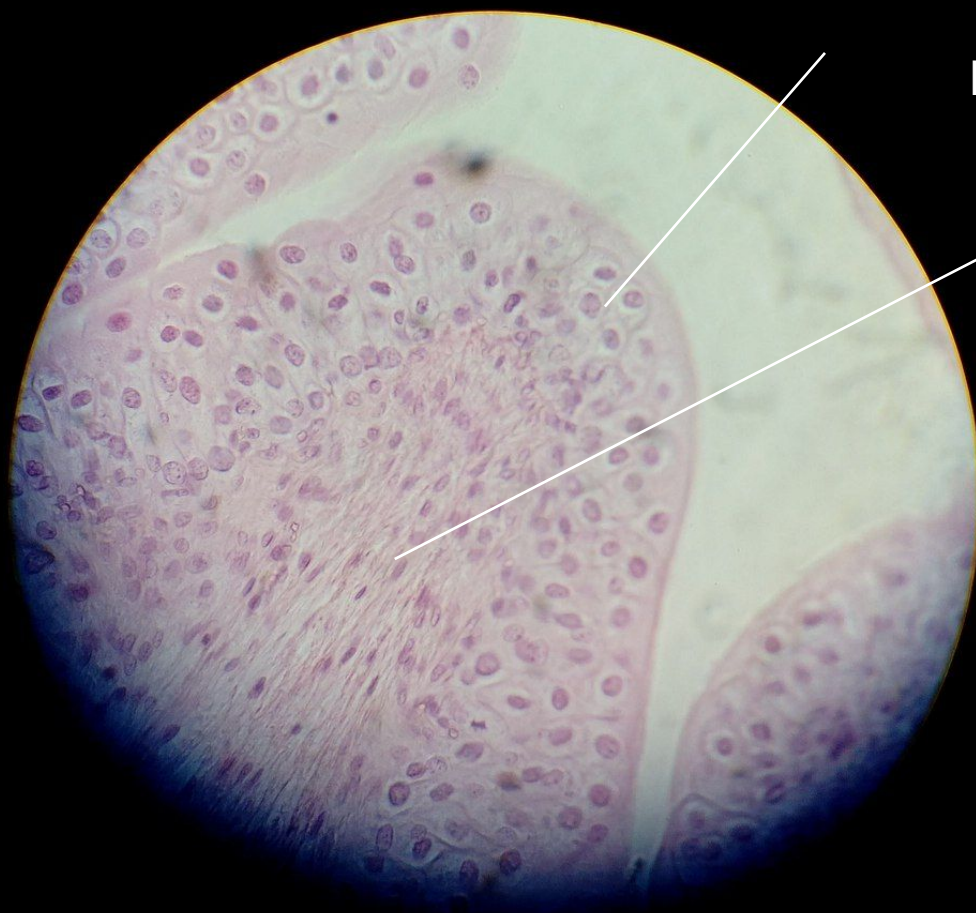Шиповатый слой

Базальный слой

Многослойный плоский ороговевающий эпителий. Кожа пальца человека.



Переходный эпителий мочевого пузыря.



Поверхностный слой
(сжатое состояние)

Промежуточный слой

Конец

