

раннего возраста



Прыгунова Т. М., врач невролог
Береснева Е. Е., зав отд.
Д.м.н. Карпович Е. И.

**ГБУЗ НО НОДКБ
Нижний Новгород**

Герпетический энцефалит у детей раннего возраста

Клинический пример

Девочка Ч., 11 месяцев

Анамнез жизни:

- От повторной беременности, 5 срочных родов.
Масса тела при рождении 4172 г.
- Росла и развивалась по возрасту

Случай герпетического энцефалита у ребенка

Анамнез заболевания

- Факт переохлаждения (купание в реке)
- Больна со 2.08.16 - фебрильная температура тела до 38 градусов, однократно рвота
- 3.08.16 на фоне фебрильной температуры - судорожный синдром с развитием эпистатуса длительностью 1,5 часа
- В ЦРБ лихорадит до 39,5, жаропонижающие без эффекта
- В лечении: антибактериальная, инфузионная терапия, интерфероны
- На фоне лечения сохранялся фебрилитет до 39 градусов, вялость, отсутствие аппетита
- В ОАК 5.08.2016 - лейкоцитоз до 11,7 с выраженным нейтрофильным сдвигом влево, СОЭ 20 мм/час

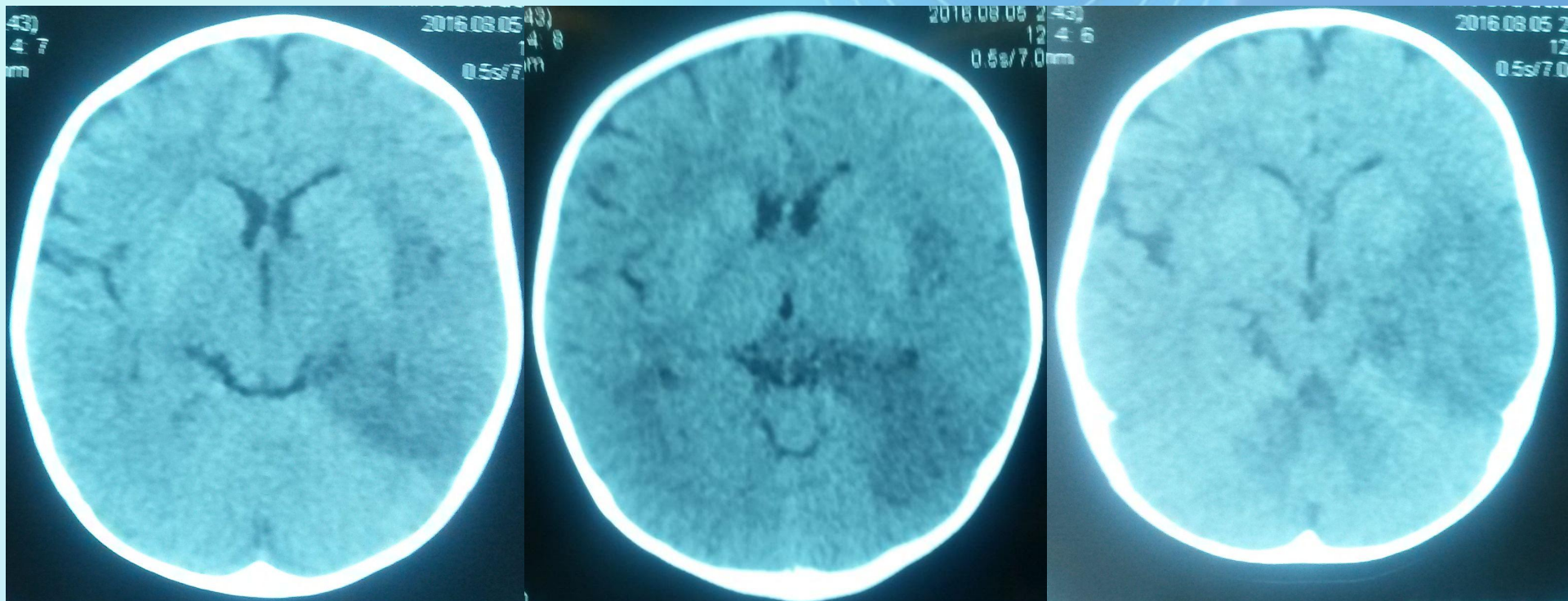
Случай герпетического энцефалита у ребенка

5.08.16 доставлена в НОДКБ, в ОРИТ

- Состояние тяжелое
 - В сознании, вялая
 - Активные движения минимальные
 - В правых конечностях судорожные подергивания
- 

Случай герпетического энцефалита у ребенка

- МСКТ головного мозга – участки пониженной плотности левой теменной и височной долей, признаки отека головного мозга



Случай герпетического энцефалита у ребенка

6.08.16 осмотрена неврологом

- Загружена
- Фиксация взгляда кратковременная
- Менингеальные знаки: ригидность затылочных мышц 2 см, с-м Кернига сомнительный
- ЧМН - парез лицевого нерва справа
- Правосторонний гемипарез
- Глазное дно – ступеванность границ ДЗН

Данные Cr у ребенка с герпетическим энцефалитом

Показатели	6.08.2016	9.08.2016	18.08.2016
Цитоз, кл в мкл	104	49	4
Нейтрофилы, %	60	62	2кл
Лимфоциты, %	40	38	2кл
Белок, г/л	0,23	0,052	0,77
Сахар, ммоль/л	2,38	2,2	2,7
		ПЦР ликвора на HSV 1,2,6 положительно	

Случай герпетического энцефалита у ребенка

Лечение в ОРИТ

- Антибактериальная терапия (цефтриаксон, меропенем)
- Противовирусная терапия (ацикловир)
- Иммуноглобулин (№3 иммуноглобулин человеческий нормальный, петаглобин №2)
- Гормональная терапия (дексазон)
- Инфузионная терапия (глюкозо-солевые растворы)
- Симптоматическое лечение (жаропонижающие, дегидратация)
- Питание зондовое

11.08.16 развитие эпилептического статуса фокальных приступов – версия головы и глаз влево, без клонического компонента, длительность до 2 часов. Купирован введением реланиума. В плановом порядке начат прием АЭП (фенобарбитал, кеппра)

Случай герпетического энцефалита у ребенка

Стабилизация состояния 12.08.2016

переведена в неврологическое отделение

- Сохраняется субфебрилитет до 37,5 градусов
- В сознании, вялая, адинамичная.
- При осмотре быстро истощается, игрушку не берет.
- Гипомимична. Маму не узнает
- Менингеальные знаки - ригидность 1 см, с-м Кернига отрицательный
- Самостоятельно не глотает, питание через назогастральный зонд
- Сглаженность правой носогубной складки
- Правосторонний гемипарез (Мышечная гипотония, Сухожильные рефлексy D>S)

Случай герпетического энцефалита у ребенка

Лечение в неврологическом отделении

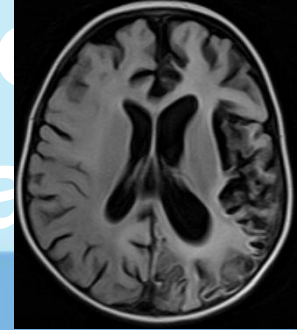
- Инфузионная терапия (глюкозо-солевые растворы)
- Антибактериальная терапия (меропенем)
- Противовирусная терапия (ацикловир)
- Противогрибковая терапия (флуконазол)
- Гормональная терапия (дексазон)
- Нейрометаболическая терапия (цитофлавин, элькар)
- Противосудорожная терапия (фенобарбитал с постепенной заменой на депакин хроносферы с титрацией дозы до 20 мг/кг/сутки, кеппра титрация дозы до 40 мг/кг/сутки)
- Симптоматическое лечение (жаропонижающие, дегидратация)

Случай герпетического энцефалита у ребенка

По данным обследования

- Положительная динамика показателей общего анализа крови (снижение нейтрофильного лейкоцитоза, нормализация СОЭ, нормализация биохимических показателей крови)
- ЭКГ – Синусовая аритмия с ЧСС 107-67 в минуту. Нормограмма. Изменение процессов реполяризации, острые, высокие з Т V5-V6.
- ЭХОКГ – ООО 2 мм с гемодинамически незначимым шунтированием, диагональная трабекула полости левого желудочка
- УЗИ внутренних органов – деформация желчного пузыря

Случай герпетического энцефалита у ребенка

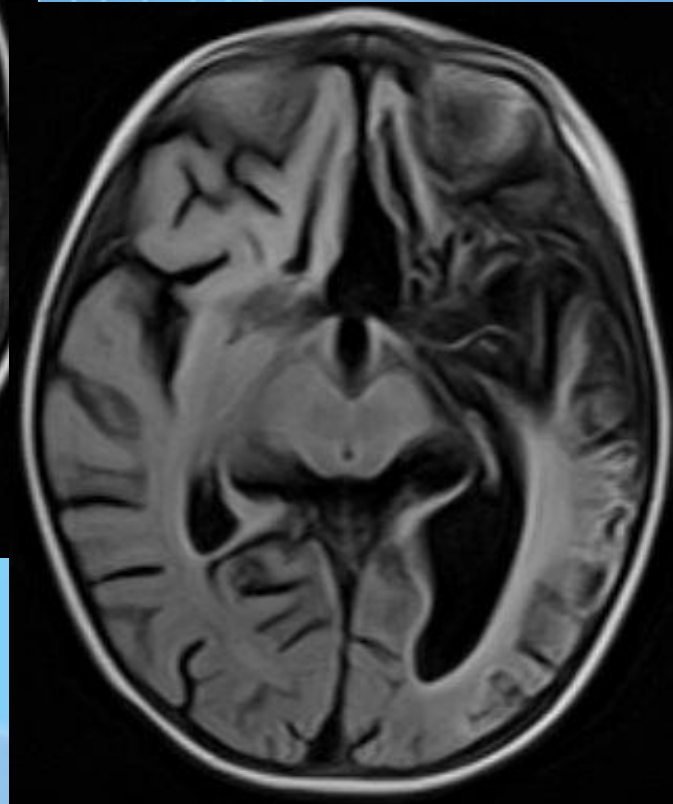
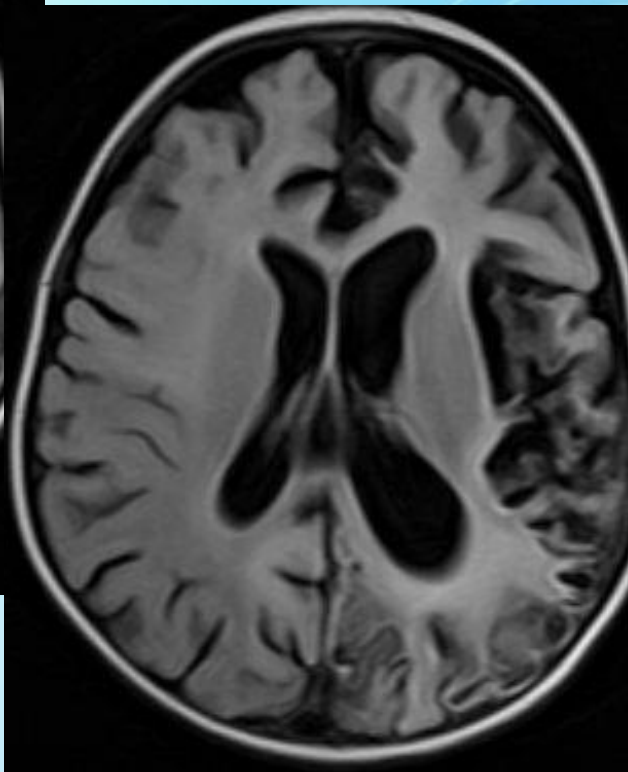
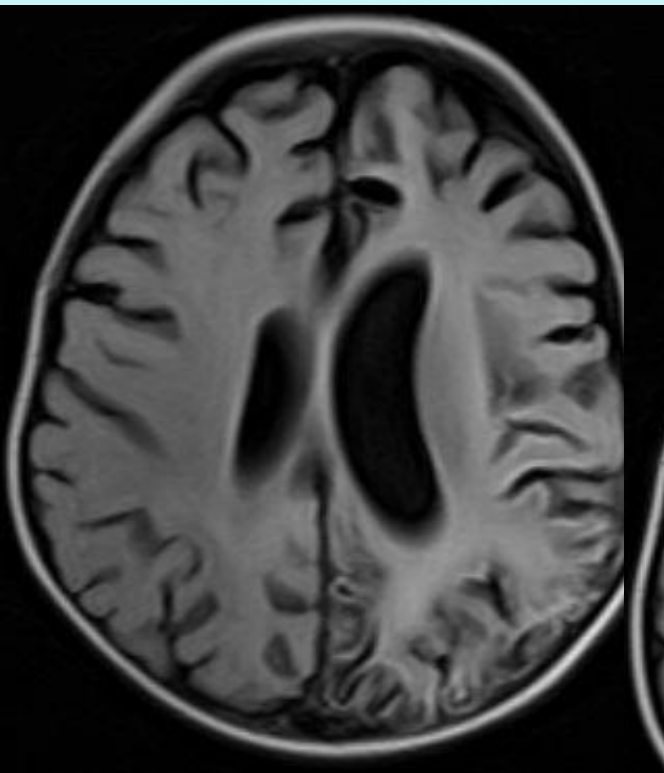


МРТ головного мозга

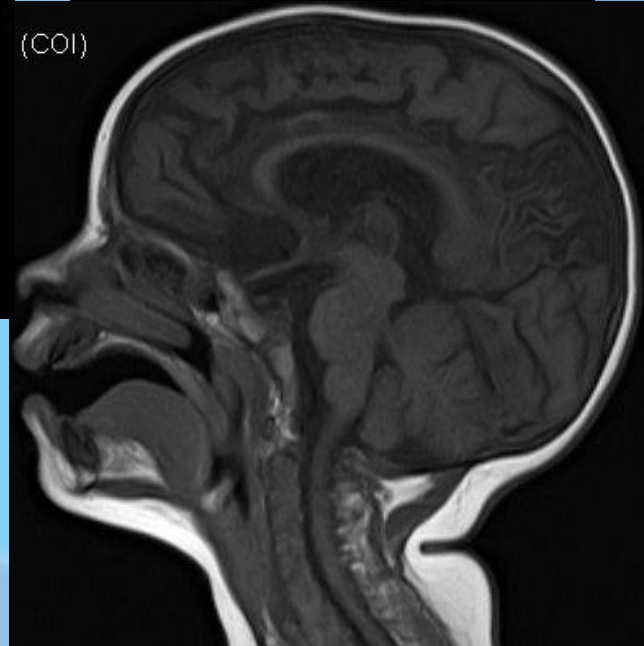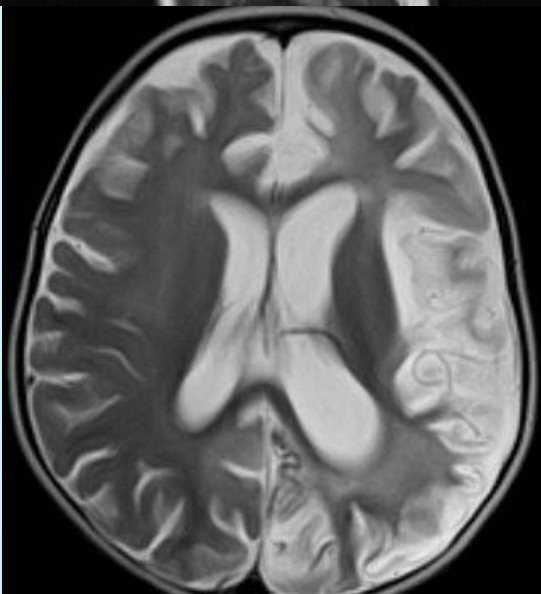
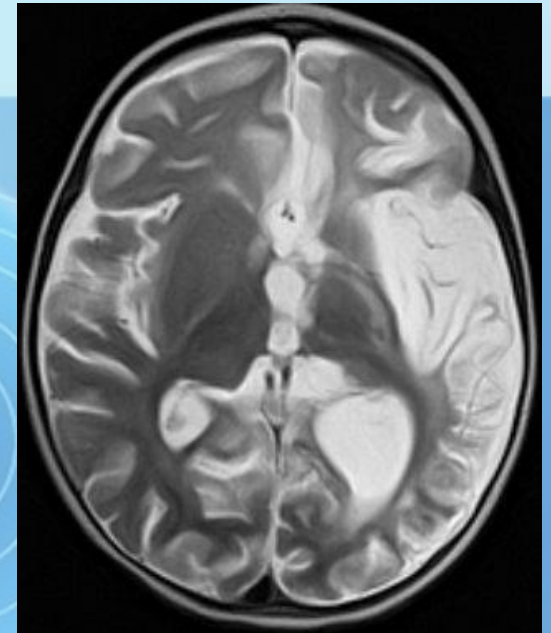
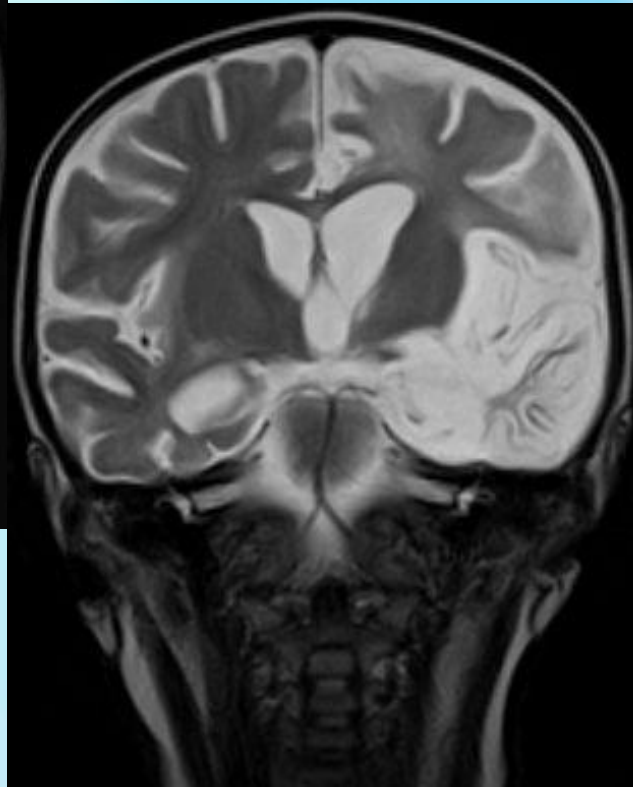
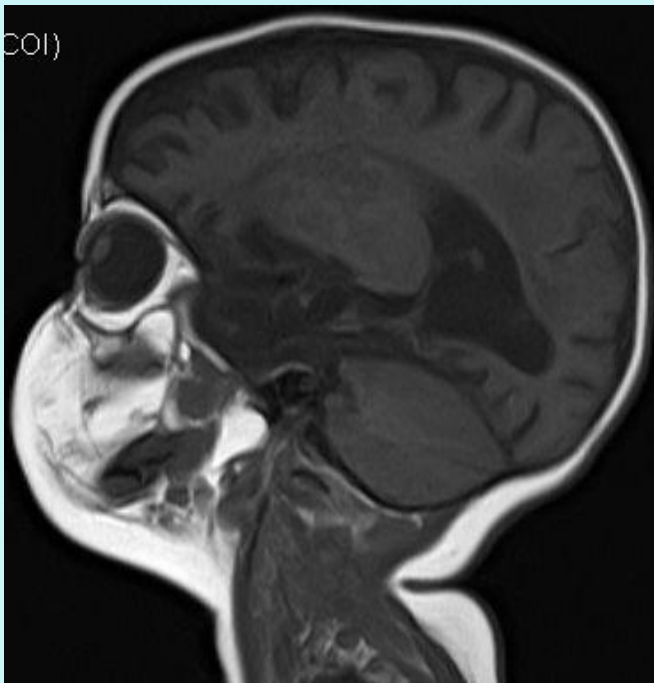
Кистозно-глиозные атрофические изменения, хроническая стадия кортикального геморрагического пропитывания левого большого полушария с признаками нарушения гематэнцефалического барьера в затылочной доле, меньшая выраженность глиозно-атрофических изменений правого большого полушария. Смешанная заместительная гидроцефалия.

Слабоинтенсивное накопление контрастного вещества базальным отделом левой затылочной

МРТ головного мозга



МРТ головного мозга



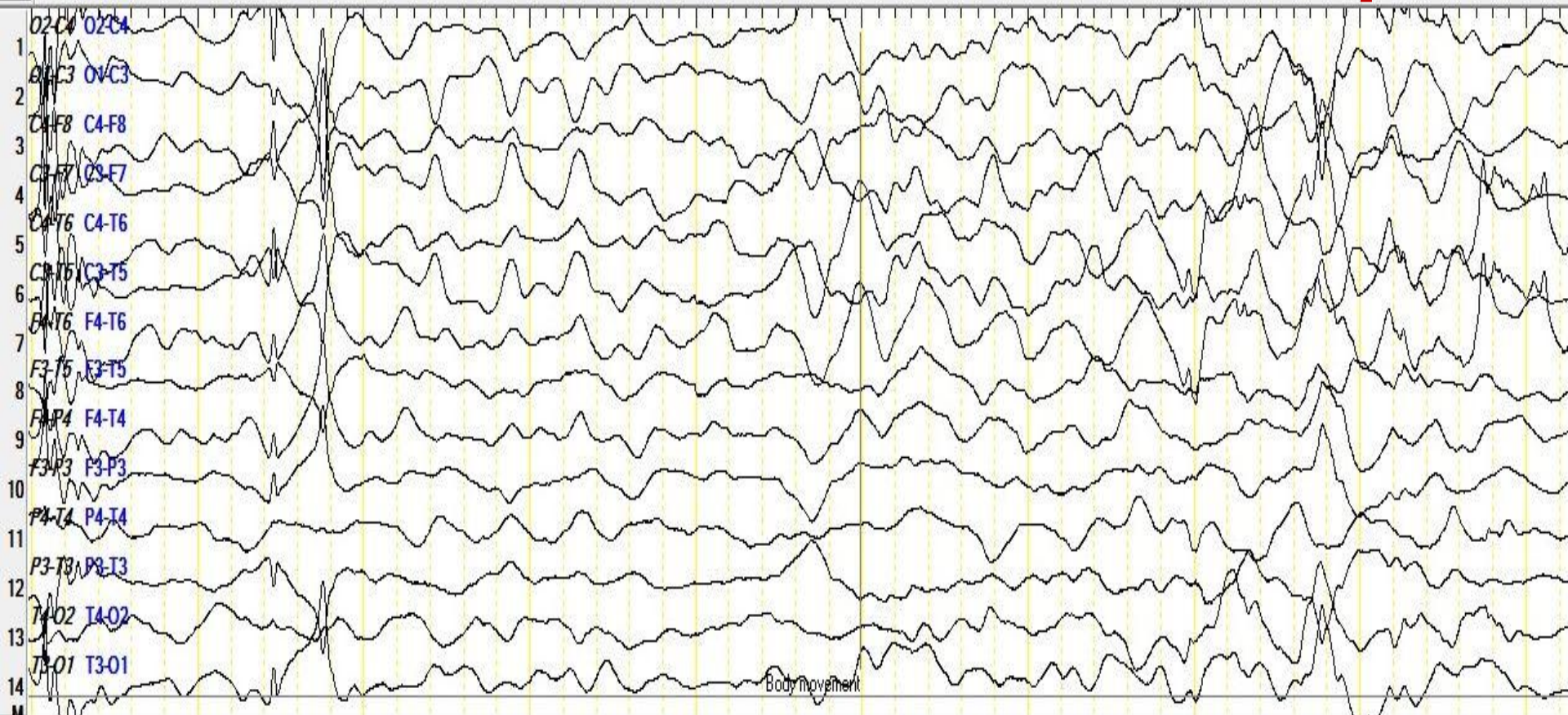


Случай герпетического энцефалита у ребенка

- ЭЭГ 25.08.2016 – Грубое региональное замедление в дельта-диапазона в правой затылочно-теменно-задневисочной области. Единичная эпилептиформная активность в правой теменно-височной области
- ЭЭГВМ 1.09.2016 - В фоне основная активность 2-3 Гц, амплитудой до 250-300 мкВ, продолженное замедление основной ритмики в отведениях правого полушария, на протяжении всей записи эпилептиформная активность в виде комплексов «острая-медленная» волна, спайк-полиспайк-медленная волна, независимо по полушариям с преобладанием справа с периодической синхронизацией.

Случай герпетического энцефалита у ребенка

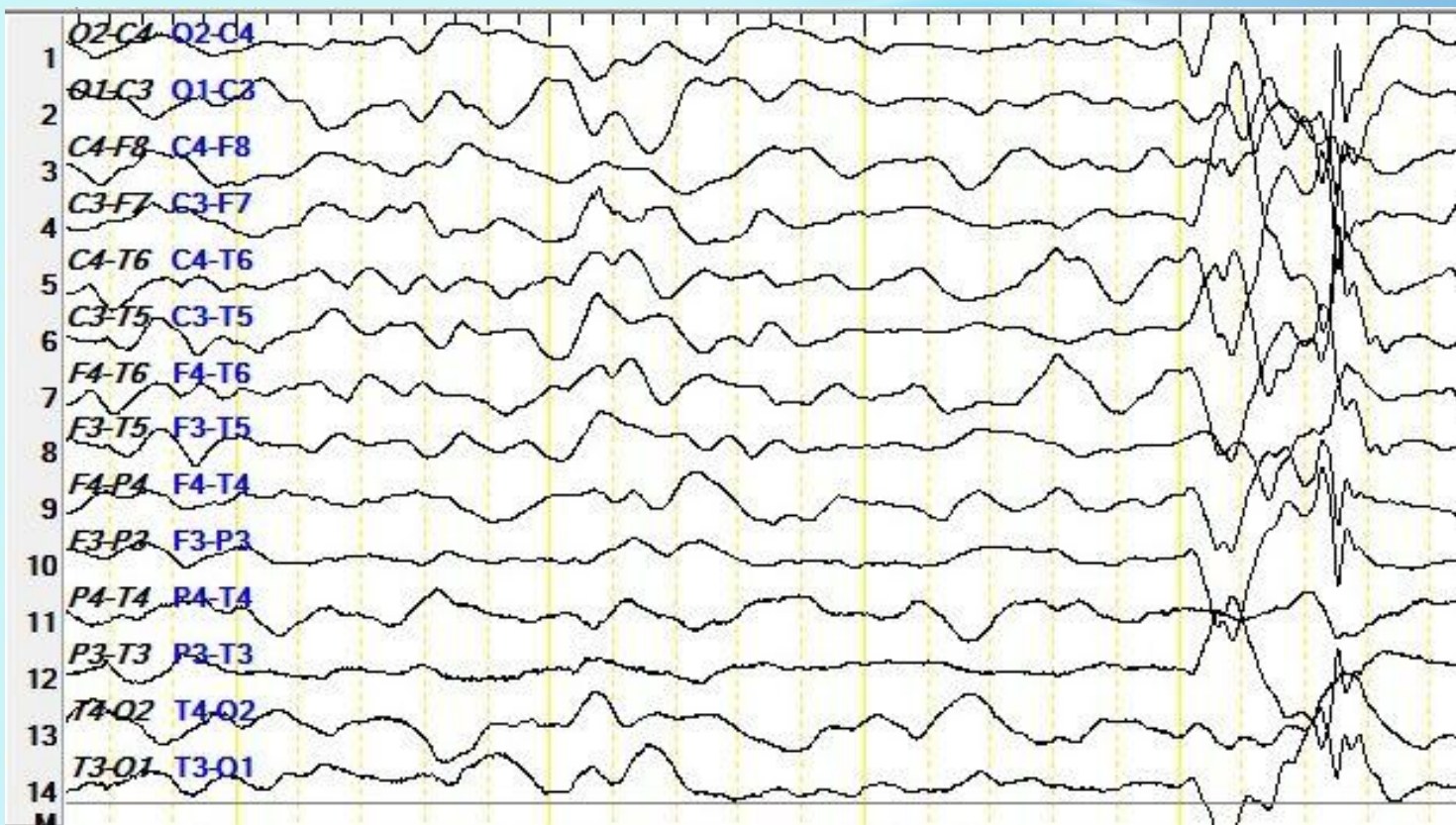
ЭЭГ



Основная активность 2-3 Гц, А до 250-300 мкВ, продолженное замедление основной ритмики в отведениях правого полушария. Эпиактивность в виде комплексов «острая-медленная» волна, спайк-полиспайк-медленная волна, с преобладанием справа с периодической синхронизацией.

Случай герпетического энцефалита у ребенка

ЭЭГ



Клинические события: во время записи зарегистрированы гиперкинезы - оперкулярные, зажмуривания, потирание носа и щеки рукой – не сопровождающиеся эпилептиформной активностью на ЭЭГ

Случай герпетического энцефалита у ребенка

- С 16.08.2016 эпилептические приступы не повторялись
- Гиперкинетический синдром менее выражен
- Улыбается, гулит, пьет из бутылочки и ест с ложки
- Самостоятельно может перевернуться со спины на живот, сидит самостоятельно. Переступает с поддержкой.
- Появление активных движений в правых конечностях – в правой руке удерживает легкие предметы.
- Интропия справа
- Центральный парез правого лицевого
- Центральный правосторонний гемипарез. Формируется кулачковая поза правой кисти. Кисть разжимает. Мышечный тонус справа с нарастанием по пирамидному типу. сухорефлексы $D > S$

Случай герпетического энцефалита у ребенка

Особенности клинического течения

□ Формирование эпилептических и не эпилептических пароксизмов, что подтверждено синхронной записью видеоЭЭГ

□ Ремиссия по эпилептическим приступам

□ Сохранение гиперкинетического синдрома

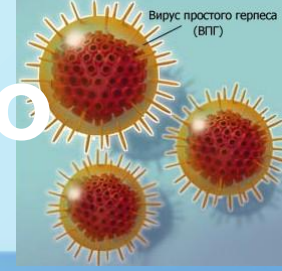
Особенности герпетического энцефалита у детей

- Составляет около 20% в структуре вирусных энцефалитов
- Средняя частота - 2-4 случая на 1 млн населения в год
- Не обладает сезонностью
- В группе риска все возрастные группы
- 1/3 случаев в возраст 6 мес – 3 года
- Возрастное разделение: ВПГ 1 – пожилые, ВПГ 2 – новорожденные, ВПГ 6 – иммунокомпromетированные
- Путь распространения вируса: гематогенный и нейрональный
- В 30% случаев заражение вирусом происходит впервые с распространением через слизистые в *bulbus olfactorius* и тригеминальные ганглии
- В 70% случаев реактивация латентной герпетической инфекции
- Летальность $\geq 80\%$, что выше чем при других вирусных энцефалитах

Е. П. Деконенко, Трудности диагностики герпетического энцефалита в

Неврологической и нейрохирургической практике, 2008

О. А. Шавловская, Вирусный энцефалит смешанного генеза (цитомегаловирус



Особенности герпетического энцефалита у детей

- Протекает в виде очагового воспалительного поражения головного мозга, напоминает абсцесс или опухоль соответствующей локализации
- Воспалительные очаги трансформируются в очаги некроза
- Чаще острый менингоэнцефалит с преимущественным поражением передних (височных, лобных, центральных) отделов мозга с изменением личности, снижением интеллектуально-мнестических функций и психическими расстройствами
- Большое число тяжелых осложнений со стороны нервной и психической сферы
- Возможен вторичный иммуновоспалительный процесс (причина генетически обусловленный дефицит внутриклеточного протеина UNC – 93B). Проявляется подкорковыми нарушениями, без новых некротически-геморрагических проявлений на МРТ
- Патоморфология – распространенные периваскулярные инфильтраты из лимфоцитов и гистиоцитов, отек периваскулярных пространств, фибриноидный отек стенки сосудов, тромбозы капилляров, диффузно в веществе мозга глиозные узелки

И. П. Карпов, Энцефалиты в клинической практике, 2011

Е. П. Деконенко, Трудности диагностики герпетического энцефалита в неврологической и нейрохирургической практике,

Клиническая картина герпетического энцефалита у детей

- Острое начало и быстрое нарастание клинических проявлений
- Преобладание общемозговой симптоматики
- Высокая лихорадка 3-4 дня
- Мигреноподобная головная боль
- Нарушение сознания до комы (выраженный отек головного мозга)
- Нарушения речи, поведения, памяти
- Эпилептиформные припадки
- Очаговые поражения головного мозга – моно-, геми-парезы, поражения черепных нервов
- Изменения на глазном дне – односторонний или двусторонний отек ДЗН с экскавацией, кровоизлияниями и отеком перипапиллярной сетчатки
- У детей начало с острого оперкулярного синдрома (нарушение произвольного контроля фации – лингво-глоссо-фарингеальной мускулатуры – оро-фациальный парез, дизартрия, дисфагия)
- Подкорковые поражения (только у детей)

Е. П. Деконенко, Л. В. Куприянова, Герпетический энцефалит – клиника и диагностика, 2000

И. П. Карпов. Энцефалиты в клинической практике, 2011

Периоды течения герпетического энцефалита у детей

1. Инфекционных проявлений – 1-21 день

(до появления неврологических симптомов) – общие инфекционные, респираторные проявления, высокая лихорадка

2. Неврологических нарушений 1-50 дней

постепенное нарастание неврологической симптоматики с нарушением сознания, судорожным синдромом, нарушением психики, двигательные нарушения, поражения черепных нервов, менингеальная симптоматика

3. Реконвалесценции 1-12 месяцев

4. Остаточных явлений

Диагностика герпетических энцефалитов у детей

- Lp – лимфоцитарный плеоцитоз (до сотен клеток в 1 мкл) и повышение белка при нормальном уровне сахара
- ПЦР ликвора (чувствительность > 95% и специфичность >99%), Высокая частота обнаружения ВПГ-6 у здоровых лиц (положительный предиктивный уровень – 30%)
- Определение антител в ликворе или сыворотке крови методом ИФА (дополнительно при затянувшемся течении) - IgM, Ig G - количественная оценка уровня антител, авидность, индекс интратекального синтеза (метод парных сывороток с интервалом в 7-10 дней, увеличение титра в 4 раза патогномично для первичного инфицирования)
- Иммуноцитохимия – клетки ЦСЖ, лимфоциты, эпителий верхний дыхательных путей
- MPT – отек височной и/или нижней лобной доли, лимбической системы – высокая интенсивность сигнала T2 и FLAIR. Патогномично двустороннее вовлечение височных долей
- ЭЭГ – ранние изменения

Лечение герпетического энцефалита у детей

Этиотропная терапия

Препараты 1-ого ряда

- Ацикловир 10 мг/кг 3 раза в сутки каждые 8 часов в/в кап 10-14 дней (уровень доказательности А)
- Одновременно рекомбинантные интерфероны- $\alpha 2$ (реаферон) для внутримышечного введения и рекомбинантные интерфероны- $\alpha 2$ с витамином Е и С в свечах (виферон)

Препараты 2-ого ряда

- Валацикловир
- Ганцикловир (уровень доказательности В для HSV-6 и ганцикловир для HSV-6 препарат 1-ого ряда)

Лечение герпетического энцефалита у детей

Противоотечная терапия (при явлениях отека мозга)

- *Гормональная терапия* (дексазон или метилпреднизолон)
- Осмодиуретики (маннитол с последующим введением фуросемида через 30-40 мин)
- Ограничение объема инфузионной терапии (75% от физиологической потребности)

Показания для гормональной терапии:

- - отек головного мозга и нарушение сознания
- - тяжелая и крайне-тяжелая степень неврологических нарушений

Нейропротектная, энергокорректоры (левокарнитин)

Иммунокорректирующая терапия

- пульс-терапии гормонов
- плазмаферез, количество процедур определяется скоростью регресса неврологических симптомов
- внутривенные иммуноглобулины G

Лечение герпетического энцефалита у детей

Ноотропная терапия проводится с 5-го дня лечения

- Донаторы холина и глицерофосфата – глиатилин в/в кап.
- При наличии одного очага и при преобладании демиелинизирующего характера поражения - естественные метаболиты ГАМК (пантогам) (уровень доказательности С)
- Комплексные нейровитамины (В1, В6, В12, нейромультивит) до 1,5-2 мес (уровень доказательности С)
- Для профилактики васкулитов в остром периоде цитофлавин в/в капельно
- При сохраняющихся изменениях в реологии крови нестероидные противовоспалительные препараты (ибурофен 10 мг/кг 2 введения на 2-4 недели) (уровень доказательности С)

Симптоматическая терапия - АЭП

Диспансерное наблюдение у невролога

- 1-й год - через 1 мес., затем 1 раз в 3 мес.
- 2-3-год – 1 раз в 6 мес.
- 4-5 год – 1 раз в год

**Спасибо за
внимание**

