

# ЖОСПАР

- Этиологиясы
- Эпидемиологиясы
- Патогенезі
- Клиникасы
- Диагностика
- Емі
- Алдын алу



- **Энтеровирусты инфекция – Коксаки, ЕСНО топтарының ішек вирустарымен шақырылатын,**
- **нәжіс–ауыз арқылы және аэрогенді жолмен таралатын, әр түрлі клиникалық көріністерімен, соның ішінде**
- **ОНЖ**
- **Бұлшықеттер**
- **миокард**
- **тері қабаттарының зақымдануларымен өтетін антропонозды инфекциялық ауру.**

# ЭТИОЛОГИЯСЫ.

Picornoviridae тұқымдасының энтеровирустары.

Құрамында РНК-сы бар ұсақ вирустар.

Коксаки А және В топтарға бөлінеді. ЕСНО-вирустардың

34 серотопы белгілі,

2/3 адамға патогенді болып келеді. Сыртқы ортада төзімді.

○ **Эпидемиологиясы:** Таралымы өте кең. Бірен-саран оқиғалар және топталып ауыру түрінде кездеседі.

○ **Инфекция көзі:**

○  1) ауру адам;

○  2) вирус тасымалдаушы

- **Таралу механизмі:**
- - нәжіс-ауыз арқылы
- - ауа-тамшылы
- **Ауыратындар:** көбінесе балалар мен жас адамдар. Жиі эпидемиялық өршу түрінде таралады.
- **Маусымдылығы:** жаз-күз айлары.
- **Иммунитеті:** типті, спецификалық, тұрақты, ұзақ мерзімді болады.



- **Патогенезі**
- Инфекцияның ену қақпалары:
  - - ас қорыту жолдарының шырышты қабаттары
  - - тыныс алу жолдарының шырышты қабаттары
- Енген жерінде қабыну туғызып, респираторлы немесе диспепсиялық өзгерістердің негізі болады.
- Одан ары қанға өтіп, вирусемия, токсинемия тудырып, қоздырғыш ішкі ағзаларға тарап (көбінесе жүйке тіндеріне, бұлшықеттерге, эпителиальды клеткаларға), әр түрлі клиникалық белгілерімен көрінеді.
- Екіншілік вирусемия болуы мүмкін.
- Коксаки вирусы миокардит, менингоэнцефалит деген қолайсыз жағдайларға ұшыратуы мүмкін.


- герпангина
- - эпидемиялық миалгия (Борнхольма ауруы)
- - серозды менингит
- - энтеровирусты экзантема
- - энтеровирусты қызба
- - эпидемиялық-геморрагиялық  
КОНЬЮКТИВИТ.
- - миелит
- - нәрестелердің энцефаломиокардиті

○ **Клиникасы:**

- Инкубациялық кезең 2-7 тiулікке дейiн, клиникалық белгiлерi әр түрлi болғанымен, инфекцияның барлық түрлерiне ортақ көрiнiстердi анықтауға болады.
- Ауру көбiнесе жедел, аяқ астынан, дененiң қызуының  $38-40^{\circ}\text{C}$  көтерiлуiмен, бас аурудан, әлсiздiктен, бас айналуынан, ұйқының бұзылуынан басталады.
- Беттiң қызаруы, көздiң қанталауы тән.





- 
- Аз уақытқа полиморфты экзантемалар пайда болуы мүмкін. Араңның шырышты қабаты аздап қызарған, жұмсақ таңдай мен жұтқыншақтың артқы қабырғасының түйіршіктенуі анықталады. Кей кезде мойын лимфа түйіндері ұлғаяды, сирек микрополиаденит кездеседі. Ауруға тән рецидивтерге байланысты температура сызығы толқын тәрізді болуы тән.
  - Гемограмманың өзгерістері көп емес. Алғашқы күндері шеткі қанда лейкоциттердің саны аздап көбейеді. 4-5 күннен кейін аздаған лейкопения анықталады.
  - Энтеровирусты инфекцияның көп түрлілігімен байланысты симптомокомплексті бірнеше клиникалық түрге бөлуге болады.

- **Диагностикасы:** Энтеровирусты инфекциялардың кейбір түрінде диагнозды клиникалық көріністер мен эпидемиологиялық мәліметтер бойынша қоюға болады. Инфекцияның спорадикалық жағдайда диагностикасы қиындайды.
- Зертханалық зерттеудің дәлелі болып нәжістен, араң шырышты қабатынан және цереброспинальды сұйықтықтан вирусты табу табылады және арнайы антигендерді тура және тура емес иммунофлюоресценция арқылы табу.
- Негізгі диагностикалық әдістің бірі серологиялық әдіс – РСК, преципитация реакциясы, жұп сарысулардың нейтрализация реакциясы, мұнда антидене титрінің 4 және одан да көп есе жоғарлауы жатады.

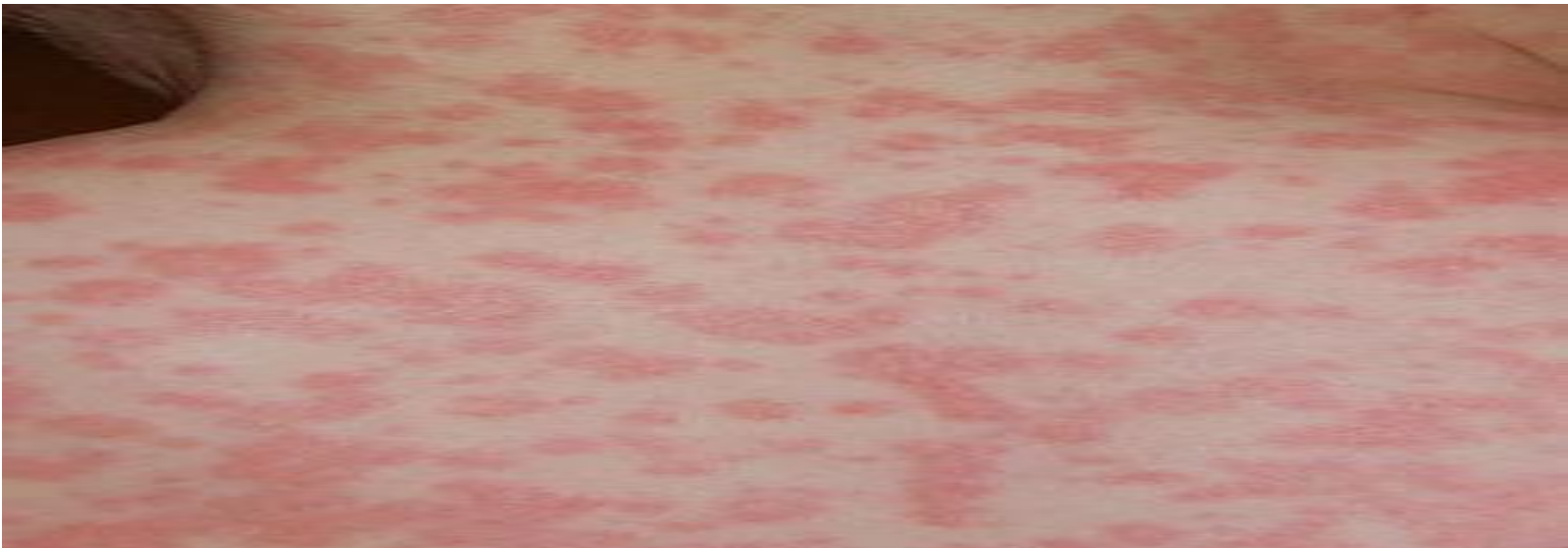
- ◎ **Салыстырмалы диагностикасы:** Энтеровирустың түріне байланысты инфекциялық және инфекциялық емес ауруларды ажыратады. Эпидемиялық миалгияны жеті хирургиялық аурулармен салыстыру қажеттілігін ескеру керек.

- ◎ Емдеу. Клиникалық түріне байланысты патогенетикалық және симптоматикалық ем жүргізу керек. Инфекциялық ауру ағымында интерферон, глюкокортикостероидты препараттар қолданылады.

**Алдын алу:** Науқастарды 14 күнге оңашалайды. Ошақты ауа-тамшы және ішек инфекциясын жоюға арналған шараларды жүргізеді. Қатынаста болған балаларға адамның иммуноглобулинін енгізеді.

- герпангина
- - эпидемиялық миалгия (Борнхольма ауруы)
- - серозды менингит
- - энтеровирусты экзантема
- - энтеровирусты қызба
- - эпидемиялық-геморрагиялық  
КОНЬЮКТИВИТ.
- - миелит
- - нәрестелердің энцефаломиокардиті

- ⊙ **Эпидемиялық экзантема** - кенеттен болатын экзантема, бостондық қызба, энтероирусты экзантема жиі ЕСНО вирустарымен шақырылады.
- ⊙ Негізгі симптомы - ол бөртпенің шығуы.
- ⊙ Ауру жедел басталады, дене қызуы жоғарылайды, басы ауырады, бұлшықеттері ауырады, склерит, катаральды белгілер. Кейде іші ауырады, құсады, сұйық нәжіс болады.



- Бөртпе дене қызуы көтеріліп тұрғанда немесе дене қызуы төмендегенде шығады.
- Бөртпе денесінде , бетінде , сирек аяқ-қолдарында болады. Ұсақ нүктелі немесе ұсақ дақты папулезді бөртпе, кейде геморрагиялық элементтер болуы мүмкін.
- Бөртпе бірнеше сағат немесе тәулік бойы ұсталады. Бөртпе ешқандай із қалдырмай жоғалады.



- Энтеровирусты экзантема (Бостондық, эпидемиялық, қызылша тәрізді).
- Энтеровирусты инфекцияда экзантема басқа белгілермен қатар келуі мүмкін немесе жетекші синдром болуы мүмкін.
- Ауру басталғанынан 1-2 күннен кейін қызба мен жалпы улану фонында денеде, бетте, аяқ – қолда полиморфты немесе дақты-папулезды бөртпе пайда болады.
- Экзантемалардың әр түрі кездеседі, көбіне: қызылша, қазамық тәрізді, сирегірек скарлатина тәрізді.
- Ауыздың шырышты қабатында дақты экзантемалар, кейде эрозиялар мен везикулалар кездеседі. Бөртпе 3-4 күн сақталады.

- Энтеровирусты инфекцияның ерекше түрінде білезік, табан, ауыз қуысы зақымдалады.
- Саусақ пен бақайларда гиперемиямен қоршалған везикулалар пайда болады. Сонымен қатар тілде, ауыздың шырышты қабаттарында дақты элементтер кездеседі.