АО «МЕДИЦИНСКИЙ УНИВЕРСИТЕТ АСТАНА»

ТЕМА: ЗЛОКАЧЕСТВЕННЫЕ НОВООБРАЗОВАНИЯ В ДЕТСКОМ ВОЗРАСТЕ. КЛАССИФИКАЦИЯ. МЕТОДЫ ДИАГНОСТИКИ И ЛЕЧЕНИЕ.

ВЫПОЛНИЛ:РАЩЕКТАЕВА.Т.В

АСТАНА 2016

ВВЕДЕНИЕ

В последние годы большое внимание уделено организация специализированной онкологической помощи детям. В крупных городах созданы детские онкологические отделения и клиники. Связано это с тем, что опухоли детского возраста имеют свои особенности в частоте поражения тех или иных органов, клинических симптомах и течении процесса, а также методах распознавания и лечения, в значительной мере отличающих их от опухолей взрослых.

Согласно большинству статистических данных, во всех странах отмечен абсолютный рост заболеваемости детей опухолями, в том числе злокачественными. Среди различных причин смерти у детей в возрасте от 1 года до 4 лет злокачественные опухоли стоят на третьем месте, перемещаясь в более старшей возрастной группе на второе место и уступая по частоте только смертности от несчастных случаев.

Особенности опухолей в детском возрасте

В основном различают **4** особенности:

- **Первой особенностью** опухолей у детей является частое возникновение их из эмбриональных тканей в результате нарушений формирования органов и тканей в период внутриутробного развития зародыша. Опухоли из эмбриональных тканей получили название дизонтогенетических, или тератоидных.
- **Тератома** (от греч. teratos - урод) - опухоль из эмбриональных недифференцированных половых клеток, возникающая при нарушении их миграции в период морфогенеза половых желез зародыша. Нарушение морфогенеза тканевого зачатка на любом этапе развития зародыша, потеря им связи с окружающими растущими тканями приводят к тому, что этот зачаток лишается гуморальных и рефлекторных влияний, которые в норме регулируют координированный рост и пропорциональное развитие тканей. Вследствие такого выключения регулирующих влияний смещенный зачаток тканей приобретает известную автономность.

VrachFree.ru
Бесплатный врач

Второй особенностью опухолей у детей является <u>большая частота возникновения у них доброкачественных опухолей и относительная редкость злокачественных</u>, в то время как у взрослых злокачественные опухоли встречаются чаще. Самыми частыми доброкачественными опухолями у детей являются ***опухоликожных покровов - ангиомы и невусы***.

Третьей особенностью опухолей у детей являются преобладание среди злокачественных опухолей сарком. Среди сарком в детском возрасте преобладают ***лимфо- и остеосаркомы.*** Встречается рак преимущественно органов, не соприкасающихся с внешней средой, эндокринных желез - щитовидной железы, надпочечников, половых желез. Рак желудка наблюдается как исключение у детей в возрасте 10-11 лет. Высказано предположение, что канцерогенные вещества, получаемые плодом трансплацентарно от матери, циркулируя в крови, соприкасаются прежде всего с тканями внутренней среды мезенхимального происхождения - сосудистым руслом и стромой органов, а также с эндокринными железами, головным мозгом, внутренними органами.

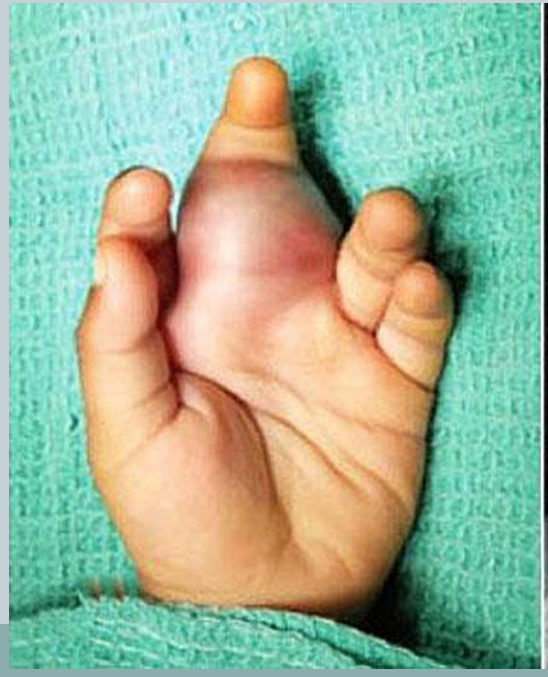

Четвертой особенностью опухолей у детей является своеобразие течения у них некоторых злокачественных опухолей по сравнению с таковыми у взрослых. Так, злокачественные опухоли внутренних органов (эмбриональные нефрома и гепатома) у детей долго сохраняют экспансивный характер роста, свойственный доброкачественным опухолям, и долго не метастазируют. У детей наблюдается удивительное явление перехода злокачественных опухолей (например, нейробластом) в доброкачественные (ганглионевромы), что у взрослых не наблюдается, это явление получило название реверсии опухоли. Злокачественные опухоли встречаются преимущественно у детей ***от периода новорожденности до 6-летнего возраста***. Чаще они бывают в возрасте 3-5 лет, что указывает на значение внутриутробных канцерогенных влияний, идущих, вероятно, от матери.

Основные формы злокачественных опухолей у детей и характерные для них симптомы:

Лейкоз

представлен главным образом острым лимфобластным лейкозом (ОЛЛ), который составляет 33% от общего числа опухолевых заболеваний у детей и занимает первое место по частоте. Большинство признаков и симптомов лейкозов у детей развивается в результате снижения количества нормальных клеток крови из-за замещения нормального костного мозга лейкозными (опухолевыми) клетками. Первые признаки - повышенная утомляемость, бледность кожи. У ребенка с лейкозом легко возникают носовые кровотечения, а также повышена кровоточивость при мелких порезах и ушибах. Появляются боли в костях, в суставах. Лейкоз часто вызывает увеличение печени и селезенки, и это может привести к увеличению живота; увеличиваются в размерах лимфатические узлы, которые можно заметить на шее, в паху, под мышками, над ключицей, поражается вилочковая железа, которая может сдавливать трахею, приводя к кашлю, одышке и даже к удушью. Появляется головная боль, слабость, припадки, рвота, нарушение баланса при ходьбе и зрения.

Опухоли головного и спинного мозга

занимают второе место по частоте и развиваются преимущественно в мозжечке и стволе головного мозга. У взрослых, в отличие от детей, опухоли возникают в различных частях головного мозга, но чаще всего в полушариях. Новообразования спинного мозга у детей и взрослых встречаются значительно реже.

Поначалу болезнь проявляется признаками общего опухолевого симптомокомплекса, а при дальнейшем развитии заболевания присоединяются такие признаки, как головная боль, возникающая чаще всего утром и усиливающаяся при наклоне головы, кашле. У совсем маленьких детей симптомы заболевания проявляются беспокойством, малыш начинает плакать, хвататься за голову, тереть кожу лица. Очень частым симптомом является беспричинная рвота, которая так же, как и головная боль, отмечается обычно утром. Специалисты также отмечают возможные изменения зрения, расстройства походки (у детей постарше может вдруг «испортиться» почерк - вследствие нарушения координации в руках). Могут появиться судороги

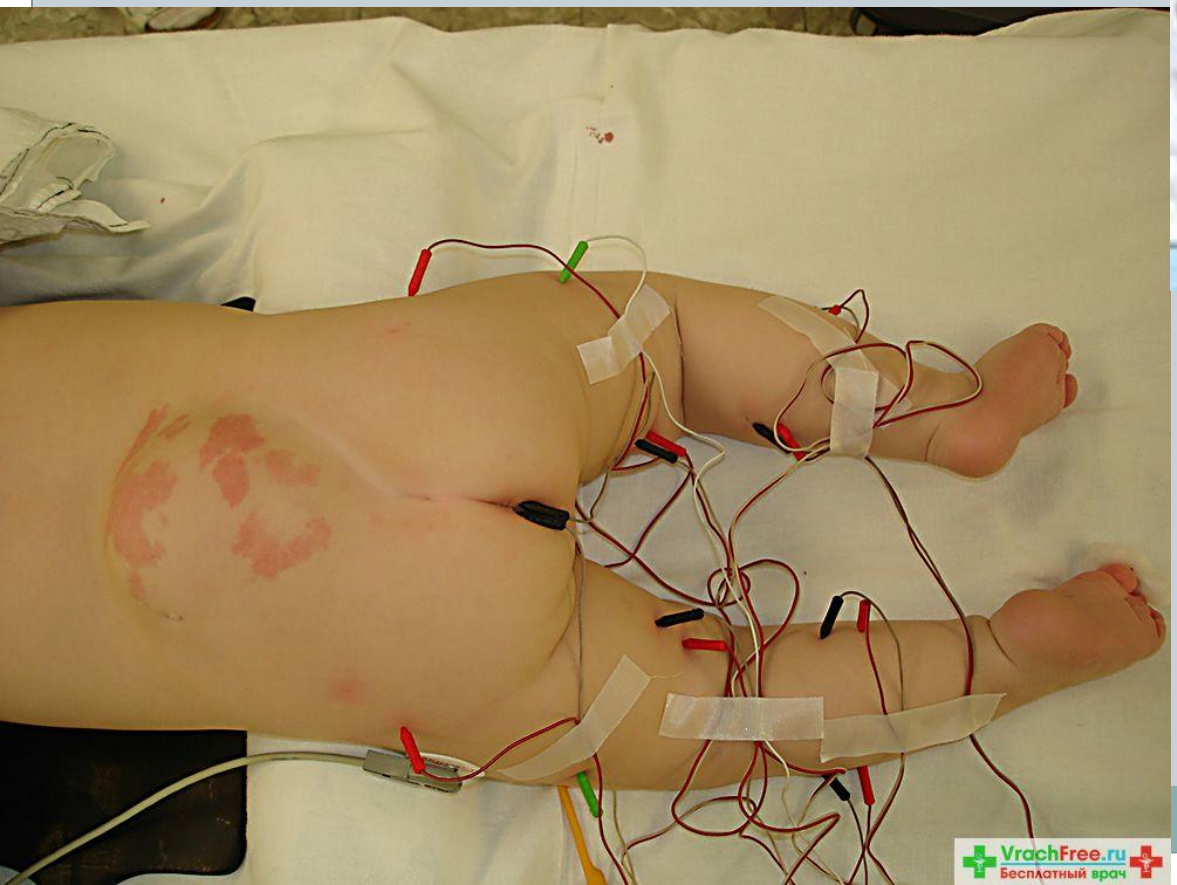
VrachFree.ru
Бесплатный врач

Нефробластома (опухоль Вилмса)

наиболее частый вид злокачественной опухоли почки у детей. Опухоль названа в честь немецкого врача Макса Вилмса, который впервые описал ее в 1899 году. Встречается чаще всего в возрасте 2-3 лет. Нефробластома обычно поражает одну почку. Однако у 5% больных может быть двустороннее поражение. Двустороннее поражение возникает в 3-10% случаев. Опухоль Вилмса составляет 20-30% всех злокачественных новообразований у детей. Известны случаи врождённого заболевания. Пальпируемая опухоль (чаще при отсутствии жалоб), выявляемая случайно родителями или при профилактических осмотрах. На ранних стадиях заболевания опухоль безболезненна при пальпации. На поздних стадиях - резкое увеличение и ассиметрия живота из-за болезненной опухоли, сдавливающей соседние органы. Интоксикационный синдром (снижение массы тела, анорексия, субфебрильная температура тела). При значительных размерах опухоли - признаки кишечной непроходимости, дыхательной недостаточности.

080
LT
LearningRadiology.com (C)
All Rights Reserved

Нейробластома

один из видов злокачественных опухолей. Встречается обычно у младенцев и детей и очень редко у детей старше 10 лет. Клетки этой опухоли напоминают нервные клетки на ранних этапах их развития у плода. Наиболее частым признаком нейробластомы является обнаружение опухоли в животе, что приводит к увеличению его размеров. Ребенок может жаловаться на чувство распирания живота, дискомфорт или боль, как результат наличия опухоли. Однако пальпация опухоли не вызывает болевых ощущений. Опухоль может располагаться и в других областях, например, на шее, распространяясь за глазное яблоко и вызывая его выпячивание. Нейробластома часто поражает кости. При этом ребенок может жаловаться на боли в костях, хромать, отказываться ходить. В случае распространения опухоли в спинномозговой канал может возникнуть сдавление спинного мозга, что приводит к слабости, онемению и параличу нижних конечностей. У каждого четвертого больного возможно повышение температуры. В ряде случаев растущая опухоль может привести к нарушению функции мочевого пузыря и толстой кишки. Давление нейробластомы на верхнюю полую вену, которая несет кровь от головы и шеи к сердцу, может вызвать отек лица или глотки. Эти явления, в свою очередь, могут привести к нарушению дыхания или глотания. Появление голубоватых или красноватых пятен, напоминающих небольшие кровоподтеки, может указывать на поражение кожи опухолевым процессом.

Из-за вовлечения в процесс костного мозга, производящего клетки крови, у ребенка могут снизиться все показатели крови, что может вызвать слабость, частые инфекции и повышенную кровоточивость при незначительных травмах (порезах или царапинах).

ДЛЯ
KATIUSHA
КАТЮШИ
BOLYPO
VAURO
CHE QUESTA MATITA TI AIUTI A DIVENTARE UN'ARTISTA!

Ретинобластома

злокачественная опухоль глаза, которая встречается редко, но является причиной слепоты у 5% больных. Одним из первых симптомов опухоли является лейкокория (белый зрачковый рефлекс) или симптом "кошачьего глаза", который нередко описывается родителями ребенка, как какое-то необычное свечение в одном или обоих глазах. Этот симптом появляется тогда, когда опухоль уже достаточно большая или в случаях опухолевого расслоения сетчатки, что приводит к выпячиванию опухолевой массы за хрусталиком, которые и видны через зрачок. Потеря зрения - один из ранних симптомов ретинобластомы, который редко выявляется, так как маленькие дети не в состоянии оценить его развитие. Косоглазие - второй по частоте симптом развития опухоли. Он выявляется чаще, так как его замечают окружающие.

Рабдомиосаркома

самая частая опухоль мягких тканей у детей. Первым признаком рабдомиосаркомы обычно бывает появление местного уплотнения или припухлости, которые не вызывают боли или другие проблемы. Это относится, в частности, к рабдомиосаркомам туловища и конечностей. При расположении опухоли в брюшной полости или области таза может возникать рвота, боль в животе или запоры. В редких случаях рабдомиосаркома развивается в желчных протоках и приводит к желтухе. Многие случаи рабдомиосаркомы возникают в областях, где их можно легко обнаружить, например, за глазным яблоком или в полости носа. Выпячивание глазного яблока или выделения из носа заставляют обратиться к врачу, что помогает рано заподозрить опухоль и провести обследование. Если рабдомиосаркома возникает на поверхности тела, то ее можно легко обнаружить без специального обследования. Около 85% рабдомиосарком диагностируется у младенцев, детей и подростков. Чаще всего эти опухоли возникают в области головы и шеи (40%), в мочеполовых органах (27%), на верхних и нижних конечностях (18%) и туловище (7%).

PUMA

Остеогенная саркома

наиболее частая первичная костная опухоль у детей и молодых взрослых. Первый симптом заболевания, - боль в пораженной кости, которая является наиболее частой жалобой больного. Поначалу боль не постоянна и обычно усиливается по ночам. В случае поражения нижней конечности физическая нагрузка приводит к усилению боли и появлению хромоты. Припухлость в области боли может появиться много недель спустя. Хотя остеосаркома делает кость менее прочной, однако переломы встречаются редко. В норме в молодом возрасте боль и припухлость являются частым явлением, поэтому во многих случаях диагноз остеосаркомы устанавливается поздно. Диагноз ставится по совокупности клинических, рентгенологических и гистологических данных.

Саркома Юинга

занимает второе место по частоте среди злокачественных опухолей костей у детей (после остеогенной саркомы). Была впервые описана Д. Юингом в 1921 году и получила название по имени автора. Эта опухоль редко встречается у детей младше 5 лет и у взрослых старше 30 лет. Наиболее часто эта опухоль возникает у подростков в возрасте от10 до 15 лет. Встречаются случаи внекостной саркомы Юинга с поражением мягких тканей. Наиболее частым симптомом саркомы Юинга является боль, которая встречается у 85% детей с поражением кости. Боль может быть вызвана как распространением процесса на надкостницу, так и переломом пораженной кости. У 60% больных с костной саркомой Юинга и почти у всех пациентов с внекостной опухолью появляется припухлость или уплотнение. В 30% случаев опухоль бывает мягкой и теплой на ощупь. У больных повышена температура тела. При распространенной (метастатической) саркоме Юинга больные могут жаловаться на повышенную утомляемость и похудание. В редких случаях, например, при поражении позвоночника, возможна резкая слабость в нижних конечностях и даже паралич.

Sc 4
SE/M
SL 8
AP 65

Болезнь Ходжкина (лимфома Ходжкина, лимфогранулематоз) относится к лимфомам, которые занимают 3 место среди опухолей детского возраста.

Лимфомы подразделяются на 2 основных типа: болезнь Ходжкина (лимфома Ходжкина, или лимфогранулематоз) и неходжкинские лимфомы (лимфосаркомы). Они отличаются в значительной степени по клиническому течению, микроскопическому строению, метастазированию и ответу на лечение. Болезнь названа по имени Томаса Ходжкина, который впервые описал это заболевание в 1832 году. Развивается из лимфатической ткани (лимфатические узлы и органы иммунной системы) как у детей, так и взрослых, чаще всего в двух возрастных группах: от 15 до 40 лет и после 55 лет. У детей до 5 лет болезнь Ходжкина диагностируется очень редко. 10-15% опухолей выявляется в возрасте 16 и менее лет. Ранняя диагностика болезни Ходжкина у детей может быть затруднена в связи с тем, что у некоторых больных симптомы могут отсутствовать вообще, а у других они могут быть неспецифичными и наблюдаются при других неопухолевых заболеваниях, например, инфекции. На фоне полного благополучия у ребенка можно заметить увеличенный лимфатический узел на шее, в подмышечной или паховой области. Иногда припухлость в области лимфатического узла может самостоятельно исчезнуть, но вскоре появляется вновь. Появившийся лимфатический узел постепенно увеличивается в размерах, но не сопровождается болью. Иногда возможно появление таких узлов сразу в нескольких областях. У некоторых больных появляется повышение температуры, ночные обильные потовыделения, а также зуд кожи, повышенная утомляемость, снижение аппетита.

VrachFree.ru
Бесплатный врач

Диагностика

- — расспрос родителей и ребенка (при возможности) с удалением особого внимания семейному анамнезу,
- — осмотр и физикальное исследование всех органов и систем при необходимости пальпация под наркозом органов брюшной полости и таза),
- —определение массы тела и роста ребенка,
- —измерение температуры тела,
- —измерение артериального давления,
- — общий анализ крови с оценкой функции костного мозга,
- — общий анализ мочи,
- — оценка функционального состояния печени и почек

- **Рентгенография органов грудной клетки**как метод исследования показана при любых опухолях, имеющих склонность к мета-
- стазированию в легкие (саркомы костей, нефробластома). Рентгеновские снимки органов грудной полости необходимо выполнять в двух взаимно перпендикулярных проекциях — передней и боковой.
- **Рентгенографию и сцинтиграфию костей**скелета используют при определении степени распространенности новообразований, имеющих тенденцию к метастазированию в кости (нейробластома, саркома Юинга). Сцинтиграфию — радиоизотопный метод исследования с применением радиоактивных препаратов стронция, галлия, технеция, — применяют для поиска скрыто протекающих метастазов.
- **Рентгенография органов брюшной полости**помогает в определении локализации опухоли, особенно при наличии в ней кальцификатов. Обзорные рентгенограммы живота производят в прямой и боковой проекции.
- **Ультразвуковой диагностике**отдается предпочтение при исследовании органов брюшной полости и почек. Она позволяет дифференцировать очаговые и диффузные поражения, легко обнаруживает кистозные образования, опухоли, гематомы печени, гидронефроз и другие заболевания.
- В последние годы у детей с большим успехом для определения локализации, размера и формы различных опухолей используется **компьютерная томография.**

Лечение злокачественных опухолей у детей проводится теми же методами, что и у взрослых , но при этом учитываются возрастные особенности детского организма и своеобразие злокачественных новообразовании в детском возрасте.

- Хирургическое лечение злокачественных новообразований у детей сочетает принципы детской хирургии с постулатами онкологии и в связи с этим имеет ряд особенностей. К настоящему времени для большинства локализации опухолей у детей разработаны принципиальные схемы оперативного вмешательства, однако почти каждая операция у детей с новообразованиями, даже по поводу типичных форм, является нестандартной.
- Лучевая терапия злокачественных опухолей у детей имеет свои особенности. Все особенности лучевого лечения в детском возрасте связаны с тем, что он проводится у растущего организма. Известно , что клетки тем более чувствительны, чем больше у них способность к размножению и чем менее выражена их морфологическая функция , т . е. чем менее они дифференцированы . Ткани ребенка представляются в виде мозаичной картины, на которой видны различные фазы их созревания и роста с дифференциацией и/или без нее в специализированные органы. Эта картина меняется в зависимости от возраста ребенка, следовательно, радиочувствительность тех или иных тканей также зависит от этого фактора. В определенные возрастные периоды те или иные органы имеют повышенную опасность лучевого повреждения

Список используемой литературы:

- Дарьина А.Н., Юрчук В.А., Суховерхов О.А., Цаца М. В. Актуальные вопросы детской онкологии. Пособие для работы практическим врачам – детским хирургам, педиатрам, хирургам общего профиля – Красноярск, 2007.
- Дурнов Л.А., Голдобенко Г.В., Курмашов В.И. Детская онкология. Учебное издание. – Курск: КГМУ, Москва: «Литера», 1997.
- Материалы пресс-конференции "Детская онкология - еще один шанс выжить", статья Льва Дурнова «Детская онкология: поиск новых возможностей».