

Сосудистый паркинсонизм.



История сосудистого паркинсонизма.

- Первые сведения о СП были опубликованы Нуербахом в 1882 г.
- В 1929 г. Критчли впервые был предложен термин **“атеросклеротический паркинсонизм”**, который на многие годы нашел широкое распространение как в научных исследованиях, так и во врачебной практике, благодаря клиническому описанию автором соматических и неврологических проявлений этого синдрома.
- С того времени до последних лет ведется дискуссия, посвященная СП, которая позволила отказаться от крайних точек зрения – полного отрицания СП многими зарубежными неврологами (Eadi MY Sutherband, 1964 и др.) до чрезмерной гипердиагностики большинством отечественных неврологов (Альперович П.М. с соавт., 1970; Боголепов Н.К., 1968; Вайншток А.Б. с соавт., 1971; Роменская Л.Х. с соавт., 1976).
- В современной формулировке термин **“атеросклеротический паркинсонизм”** удачно заменен термином **“сосудистый”**, чем подчеркивается, что системный атеросклероз мозговых сосудов не является единственным этиологическим фактором СП, поскольку им может быть также артериальная гипертония и их сочетание.

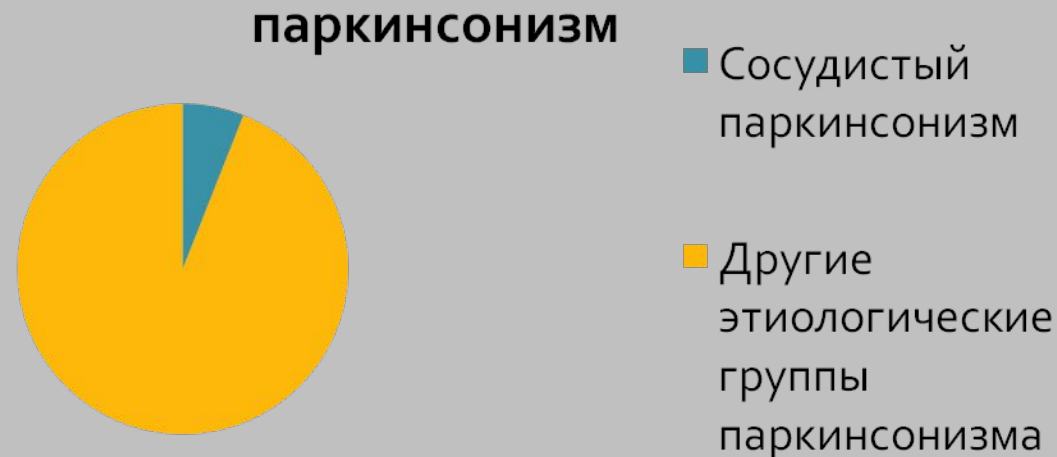Атеросклеротический=сосудистый

- **Сосудистый паркинсонизм**– относительно редкий вариант вторичного (симптоматического) паркинсонизма, вызываемый ишемическим или геморрагическим поражением базальных ганглиев, среднего мозга и (или) их связей с лобными долями.

В современной этиологической классификации паркинсонизма (Mc Dewel, Gedarbaum, 1998), выделяющей **три основные этиологические группы паркинсонизма**:

- идиопатический (болезнь Паркинсона)
- симптоматический
- “паркинсонизм плюс”

СП занимает скромное место и составляет по данным В.Л. Голубева, Я.И. Левина и А.М. Вейна (1999) лишь **6 %**, а по данным Yebiger (1986) – **7,7 %** всех других форм паркинсонизма.



Этиология СП.

- СП – синдром который может быть вызван различными цереброваскулярными заболеваниями (поражающие «стратегические» для паркинсонизма зоны):
- 1. Поражение мелких мозговых артерий (микроангиопатии):
 - гипертоническая микроангиопатия (липогиалиноз)!
 - сенильная микроангиопатия (сенильный артериолосклероз, сенильная извитость артериол)
 - амилоидная ангиопатия
 - васкулиты и васкулопатии (узелковый полиартериит, первичный ангиит ЦНС, системная красная волчанка)
 - микроангиопатия, связанная с pseudoxanthoma elasticum (рис.1), и другие наследственные артериопатии
- 2. Поражение крупных мозговых артерий:
 - атеросклероз крупных мозговых (экстра- или интракраниальных) артерий
 - менингovasкулярный сифилис

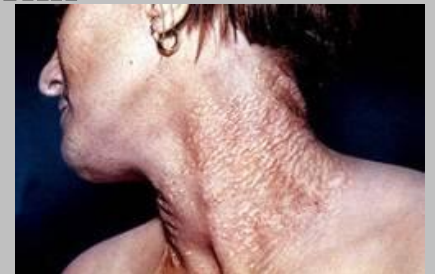

Рис.1 Кожа шеи при псевдоксантоме

Этиология СП.

- 3. Кардиогенные поражения головного мозга:
 - гипоксическая энцефалопатия (некроз базальных ганглиев)
- 4. Другие заболевания:
 - артериовенозные мальформации (Рис.2)
 - антифосфолипидный синдром
 - коагулопатии

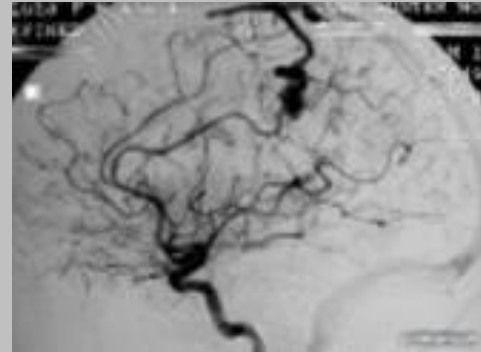
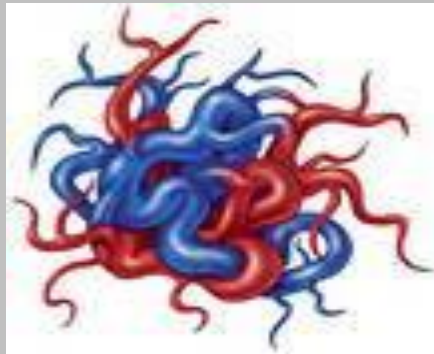


Рис.2 Артериовенозные мальформации

Патогенез СП.

По мнению С.Д. Marsden , акинето-ригидный синдром может возникать в результате:

- поражения nigrostriарной системы (как при болезни Паркинсона)
- поражения стриатума (как при мультисистемной атрофии)
- поражения медиального паллидума и ретикулярной части черной субстанции (как при прогрессирующем надъядерном параличе)
- диффузного поражения головного мозга

В патогенезе СП может быть задействован любой из этих механизмов.

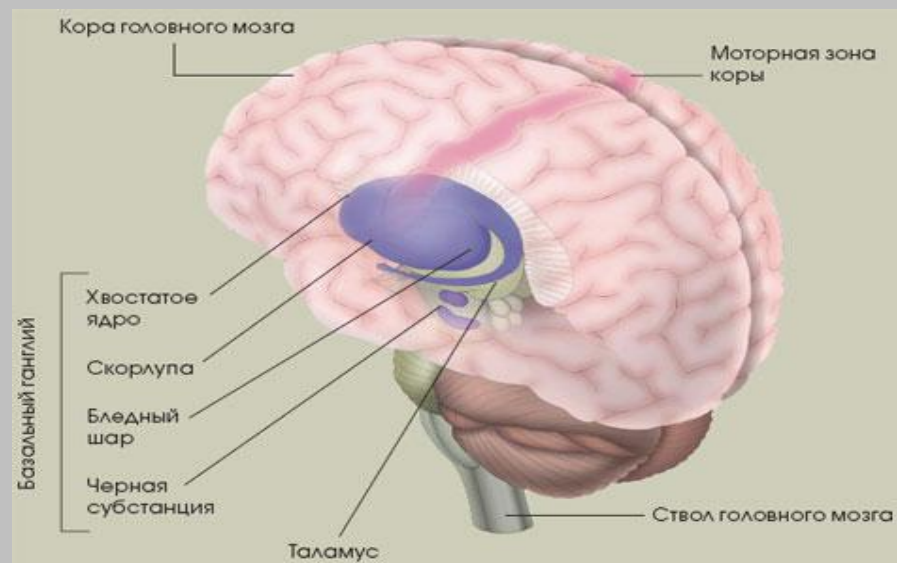


Рис.3 Базальные ядра
головного мозга.

Патоморфология СП при гипертонической микроангиопатии.

Лакунарные инфаркты в базальных ганглиях и глубинных отделах белого вещества полушарий

- Окклюзия мелких сосудов

Диффузное поражение белого вещества

- Повторные эпизоды системной гипертензии
- Гипоперфузия в концевых зонах стенозированных пенетрирующих артерий

Неполные инфаркты, сопровождающиеся демиелинизацией, гибелью олигодендроцитов и аксональной дисфункцией

- Хроническая ишемия
- Повторные преходящие эпизоды умеренной ишемии

Патоморфология СП при гипертонической микроангиопатии

- В развитии этих изменений, помимо ишемии, важную роль может играть пропотевание плазмы через сосудистую стенку во время эпизодов резкого повышения артериального давления, ведущего к **периваскулярному энцефалолизису**. Гибель структурных элементов белого вещества при недостаточном замещении образовавшихся дефектов астроцитами в конечном итоге приводит к формированию губчатой структуры белого вещества мозга – **спонгиозу**.

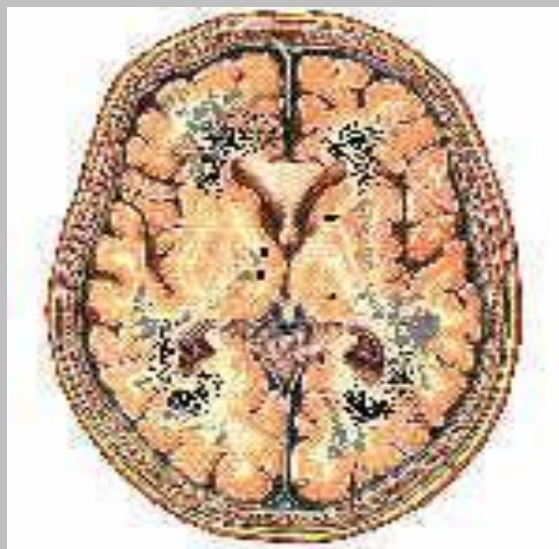

Рис.3 **Лакунарные инфаркты** в базальных ганглиях и глубинных отделах белого вещества полушарий

Клинические особенности сосудистого паркинсонизма

1.

- двустороннее начало заболевания и относительная симметричность симптоматики

2.

- отсутствие тремора покоя

3.

- низкая эффективность дофаминергических средств (отсутствие ухудшения при их отмене)

4.

- преобладание симптоматики в аксиальных отделах и нижних конечностях

5.

- раннее развитие постуральных нарушений и изменений ходьбы

6.

- отсутствие флуктуаций и дискинезий при длительном приеме леводопы

Сопутствующие синдромы:

• Раннее развитие :

1.

- тяжелого псевдобульбарного синдрома
- деменции
- нейрогенных нарушений мочеиспускания

2.

- пирамидный синдром

3.

- лобные знаки (хватательный рефлекс, паратонии)

4.

- мозжечковая атаксия

5.

- другие экстрапирамидные синдромы (гемидистония, миоклония)

6.

- очаговые нарушения высших мозговых функций (афазия, апраксия и др.)

Клинические варианты СП.

- 1. **Типичный вариант СП:** характеризуется симметричным или асимметричным акинето-ригидным синдромом, более выраженным в нижних конечностях, дебютирующим с нарушения ходьбы, не уменьшающимся под влиянием леводопы.
- 2. **Сосудистый паркинсонизм – плюс:** характеризуется сочетанием паркинсонизма с пирамидным, мозжечковым, другими экстрапирамидными синдромами, выраженными глазодвигательными расстройствами, очаговыми нарушениями высших мозговых функций. Этот вариант СП клинически имитирует некоторые мультисистемные дегенерации, прежде всего прогрессирующий надъядерный паралич и кортикобазальную дегенерацию.
- 3. **Сосудистый паркинсонизм, имитирующий болезнь Паркинсона:** характеризуется односторонним началом, тремором покоя, хорошей реакцией на препараты леводопы, медленно прогрессирующим течением, встречается исключительно редко.
- 4. **«Паркинсонизм нижней части тела»:** характерно паркинсоноподобное нарушение ходьбы и постуральная неустойчивость, диффузное поражение перивентрикулярного белого вещества (по данным КТ или МРТ)

Клинические варианты СП

- В последние годы ряд авторов (Голубев В.Л., Левин Я.И. и Вейн А.М., 1999; Образцова Р.Г., Самохвалова Г.Н., 2000; Кадыков А.С. с соавт., 2001) выделяют **два клинических варианта СП.**

Таблица 1.

Клиническая картина и данные МРТ-исследования мозга при сосудистом паркинсонизме

Клинические признаки	Первый вариант СП - постсинаптический	Второй вариант СП - пресинаптический
Частота встречаемости	Весьма часто	Редко
Этиология	Церебральный атеросклероз, артериальная гипертензия, их сочетание	Артериальная гипертензия, редко - атеросклероз
Начало заболевания	С нижних конечностей	С руки и ноги
Преимущественное поражение	Мышц нижних конечностей и аксиальных	Половина тела и соответствующие конечности - гемипаркинсонизм
Симметричность поражения	Симметричное	Асимметричное
Основные клинические симптомы	Брадикинезия, ригидность, нарушение ходьбы, постуральные падения	Брадикинезия, ригидность, паркинсонический тремор
Жалобы: паркинсонические	Скованность движения в ногах, замедленность, частые падения	Скованность движений в руке и ноге, дрожание в них.
энцефалопатические	Облигатные головные боли, головокружение, шум в ушах и голове. Снижение памяти. Боли в области сердца	Могут отсутствовать головные боли, головокружение, снижение памяти
Сопутствующие неврологические синдромы	Пирамидный; мозжечковая атаксия; нарушение мочеиспускания; лобные симптомы: хватательный рефлекс, паратонии; деменция	Гемипарез
L-дофа чувствительность	Отсутствует	Выражена
Данные МРТ исследования мозга	Обширное диффузное двустороннее поражение белого вещества: субкортикальный сливающийся или частично сливающийся лейкоареоз, распространенный перивентрикулярный лейкоареоз с неровными контурами, распространяющийся в субкортикальную зону. Множественные двусторонние лакунарные инфаркты в базальных ганглиях, глубинных отделах белого вещества полушарий, таламусе, стволе. Диффузное расширение периваскулярных пространств. Подкорковые инфаркты в базальных ганглиях и таламусе. Двусторонние инфаркты лобных долей. Расширение желудочковой системы.	Геморрагические очаги в среднем мозге и глубинных отделах полушарий мозга. Единичные небольшие очаги в области подкорковых узлов.

Диагностика сосудистого паркинсонизма

Достоверная диагностика СП возможна лишь при патоморфологическом исследовании и требует, с одной стороны, отсутствия депигментации и дегенеративных изменений с формированием телец Леви в компактной части черной субстанции, а также признаков других нейродегенеративных изменений. Тогда как **клиническая диагностика СП неизбежно носит вероятностный характер.**

Требует констатации:

- синдрома паркинсонизма
(диагностика синдрома паркинсонизма возможна при наличии не менее двух симптомов из числа трех основных: **гипокинезии, ригидности и тремора покоя**, при этом гипокинезию, как ведущее проявление паркинсонизма, обычно определяющее тяжесть состояния больного нередко выделяют в качестве облигатного симптома)
- наличие цереброваскулярного заболевания
- установление между ними причинно-следственной связи

Причинно-следственная связь между СП и ЦВЗ

Причина
паркинсонизма
(сосудистый
паркинсонизм)

Может
сочетаться с
болезнью
Паркинсона или
другим
нейродегенерати
вным
заболеванием

ЦВЗ

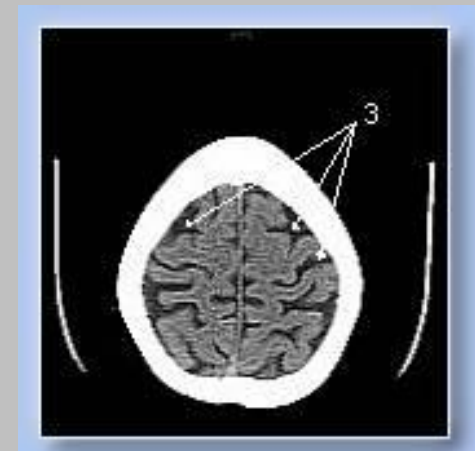
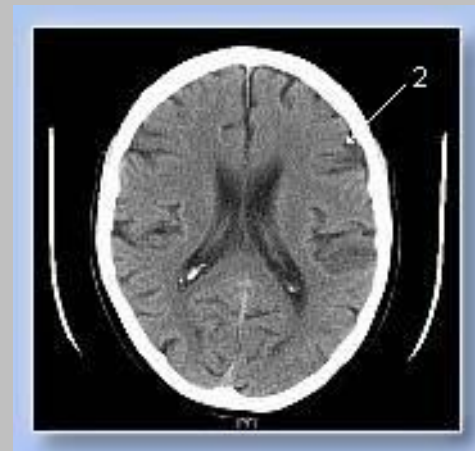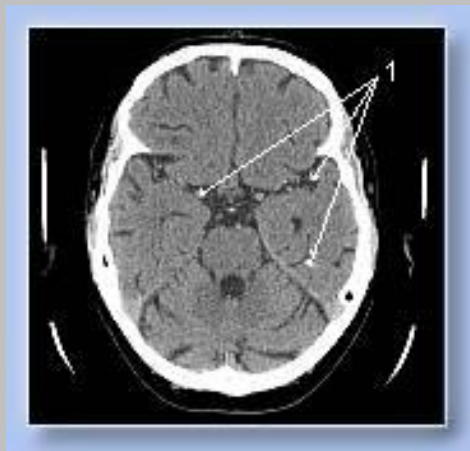Вызывает синдромы,
которые имитируют
проявления
паркинсонизма
(сосудистый
псевдопаркинсонизм)

Нейровизуализационные изменения при сосудистом паркинсонизме

- множественные лакунарные инфаркты в базальных ганглиях, стволе, глубинных отделах белого вещества
- диффузное поражение белого вещества: субкортикальный сливающийся или частично сливающийся лейкоареоз, распространенный перивентрикулярный лейкоареоз с неровными контурами, распространяющийся в субкортикальную область
- территориальные подкорковые инфаркты в базальных ганглиях и прилежащем белом веществе (стриатокапсулярные инфаркты, реже инфаркты во внутренней водораздельной зоне, бассейне возвратной артерии Хюбнера и передней хориоидальной артерии)
- двусторонние (реже односторонние) территориальные инфаркты лобных долей (в бассейне передней мозговой артерии)
- одно- , двусторонние инфаркты в области таламуса
- геморрагические очаги в базальных ганглиях, среднем мозге, таламусе
- церебральная атрофия с расширением желудочковой системы и корковых борозд

Нейровизуализационные изменения при сосудистом паркинсонизме

- При проведении **компьютерной томографии** выявляются характерные многочисленные обызвествления в стенках артерий мозга: (1) передней нижней, задней нижней, верхней мозжечковой артерии, парамедиальной и огибающей артерии, задней и передней соединительной артерии, базилярной артерии, центральной ветви задней мозговой и передней мозговой артерии, средней мозговой артерии. Инволюционные изменения (2), сопровождающиеся не равномерной атрофией коры головного мозга (3).



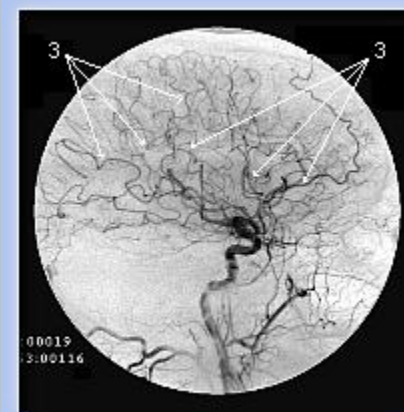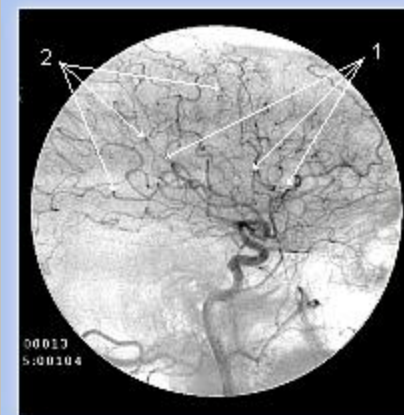При проведении **ангиографии** головного мозга у больных выявляется интракраниальный тип атеросклеротического поражения, характеризующийся множественным стенозированием сосудов (1) и равномерно проявляющимися на протяжении всей ткани головного мозга, артерио-венозными шунтами (2) в сочетании с редукцией капиллярной фазы контрастирования.

а. **Ангиограмма больного до проведения лечения**

1. множественные стенозы интракраниальных сосудов
2. многочисленные артерио-венозные шунты белого вещества ГМ

б. **Ангиограмма больного после проведенного лечения**

3. восстановление просвета и проходимости интракраниальных сосудов, закрытие артериовенозных шунтов



Клинико – нейровизуализационные критерии СП (по материалам 6-го Международного Конгресса-Барселона. Испания 2000 г.)

- Сосудистый паркинсонизм диагностируется при наличии всех 4 следующих критериев:
- **1. Синдром паркинсонизма**, определяемый как сочетание акинезии не менее чем с одним из следующих симптомов: ригидностью, тремором покоя, постуральной неустойчивостью/нарушением ходьбы
- **2. Цереброваскулярное поражение**, выявляемое по данным анамнеза, клинического осмотра и (или) нейровизуализации (КТ/МРТ)
- **3. Наличие причинно-следственной связи между паркинсонизмом и цереброваскулярным заболеванием**, доказываемой:
 - а) особенностями течения паркинсонизма: острое или подострое начало; флуктуирующее течение с периодами длительной стабилизации и регресса; начало в первые 6 месяцев после инсульта
 - б) соответствием между клиническими и нейровизуализационными данными; выявлением при КТ/МРТ изменений в стратегических для паркинсонизма зонах
- **4. Отсутствие анамнестических или клинических данных указывающих на иную этиологию паркинсонизма.**

Лечение сосудистого паркинсонизма

1. Фармакотерапия

А. Патогенетическая, направленная на предупреждение дальнейшего сосудистого повреждения мозга

(коррекция факторов риска, приём антиагрегантов или антикоагулянтов, средств, нормализующих функцию эндотелия).

Б. Симптоматическая

У больных с СП следует использовать весь арсенал противопаркинсонических средств:

- агонисты дофаминовых рецепторов (бромокриптин (парлодел), прамипексол (мирапекс) и пирибедил (проноран))
- амантадин (ПК-мерц)
- ингибиторы МАО (Юмекс(Селегилин))
- препараты леводопы при неудовлетворительном эффекте. (например, мадопар-ГСС)

Лечение сосудистого паркинсонизма

- 2. Медико-социальная реабилитация
 - школы для больных и их родственников
 - диспансерное наблюдение
 - психотерапевтические программы
 - обучающие занятия
- 3.Вспомогательная терапия
(коррекция побочных эффектов, вегетативных, когнитивных и др. расстройств).

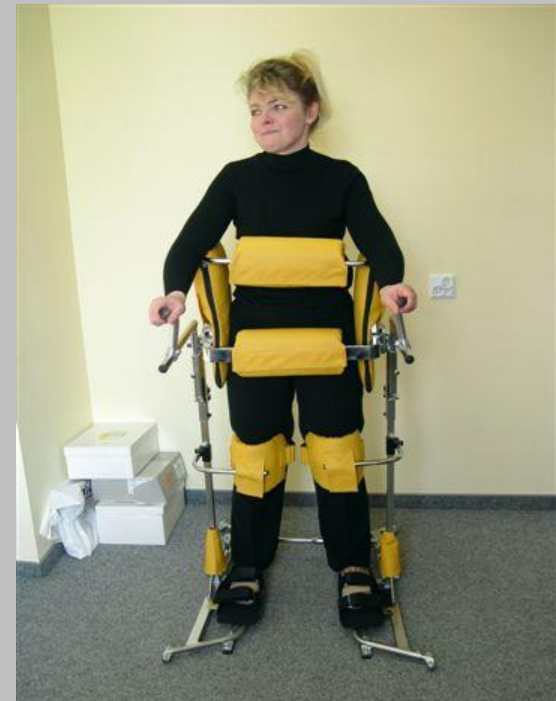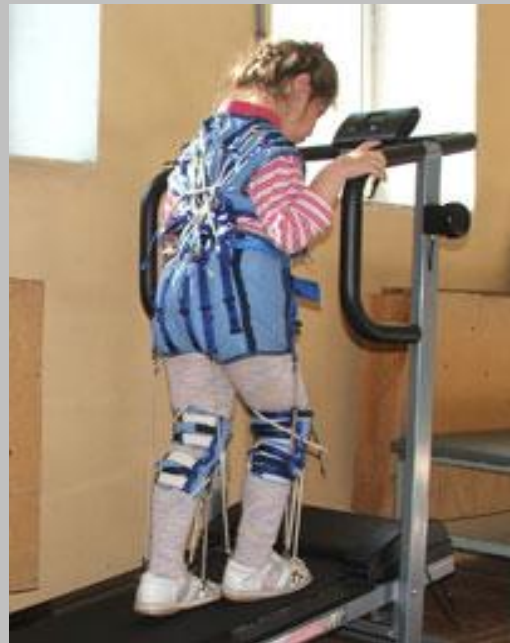Лечение сосудистого паркинсонизма

- 4.ЛФК
- Неврологам с XIX века известен феномен «парадоксальных кинезий» - уменьшение акинезии под влиянием периодизации времени (звучание марша, ритмические команды и т.д.) либо пространства (ступеньки, пол с контрастными половицами и пр.).
- На кафедре неврологии Красноярской государственной медицинской академии разработан метод темпоритмовой коррекции ходьбы, заключающийся в синхронизации шага с темпом индивидуально подобранной экзогенной звуковой стимуляции.



Лечение сосудистого паркинсонизма

- Для коррекции атактических расстройств используются методы направления на улучшение статической координации и равновесия в положении стоя, при ходьбе с открытыми и закрытыми глазами
- Применяется **костюм проприоцептивной коррекции Адели**.



A vibrant photograph of a waterfall in a tropical jungle. The water is captured in motion, creating a soft, white mist as it falls over dark, layered rocks. The surrounding vegetation is dense and green, with various types of ferns and mosses visible. The overall scene is bright and refreshing.

**Спасибо за
внимание!**