

Мышцы грудной конечности животных

Мышцы грудной конечности.

Мышцы грудной конечности (рис. 66) при сокращении вызывают определённые движения в суставах конечности – сгибание и разгибание, отведение или приведение, вращение наружу или внутрь. Очень часто мышцы расположены выше сустава, на который они воздействуют, например мышцы плечевого сустава расположены на лопатке. Мышцы грудной конечности делят по суставам, на которые они воздействуют, т.е. мышцы плечевого сустава, мышцы локтевого сустава, мышцы запястного сустава и мышцы пальцев.

Мышцы плечевого сустава

Плечевой сустав шаровидный, является простым, многоостным, в связи с чем в этом суставе возможны такие движения, как разгибание и сгибание, отведение и приведение, вращение наружу и внутрь, хотя вращательные движения, особенно у копытных животных, ограничены.

Предостная мышца – *m. supraspinatus*, мясистая, плоская мышца, лежит в предостной ямке лопатки, частично покрыта трапецевидной и плечеоатлантной мышцами. **Видовые особенности:** у лошади и собаки оканчивается на большом и малом бугорках плечевой кости и проходит по краниальной поверхности сустава. У рогатого скота и свиней оканчивается на большом бугорке. **Функция:** экстензор плечевого сустава. Иннервация обеспечивается предлопаточным нервом. Васкуляризация – подмышечной и подлопаточной артериями и венами.

Клювовидно-плечевая мышца – *m. caracobrachialis*, лентовидной формы, небольшая мышца. Расположена на медиальной поверхности плечевого сустава. Начинается на клювовидном (каракоидном) отростке лопатки и оканчивается рядом с шероховатостью большой круглой мышцы на медиальной поверхности плечевой кости. **Функция:** экстензор плечевого сустава. Иннервация – мышечно-кожный нерв плеча. Васкуляризация ветвями плечевой артерии и вены. Кроме перечисленных мышц, экстензорами плечевого сустава являются плечеголовная, грудные и двуглавая мышца плеча.

- **Дельтовидная мышца** – *m. deltoideus*, треугольной формы. Расположена на латеральной поверхности плечевого сустава, покрывает заостнённую мышцу. **Видовые особенности:** у крупного, мелкого рогатого скота, собак и кошек она имеет ещё и акромиальную часть мышцы. *Лопаточная часть* мышцы начинается от ости лопатки и заостнённой мышцы, а *акромиальная часть* – от акромиона ости лопатки, и обе части мышцы оканчиваются на дельтовидной шероховатости, расположенной на латеральной поверхности плечевой кости. *Функция:* флексор плечевого сустава. Иннервация подмышечным нервом. Васкуляризация подлопаточной артерией.
- **Малая круглая мышца** – *m. teres minor*, небольшая мышца, лежит под дельтовидной мышцей. Начинается на каудальном краю шейки лопатки, оканчивается на бугорке малой круглой мышцы, чуть ниже большого бугорка плечевой кости. *Функция:* флексор плечевого сустава. Иннервация подмышечным нервом. Васкуляризация подлопаточной артерией и веной.
- **Большая круглая мышца** – *m. teres major*, лентовидная, мясистая мышца. Расположена позади лопатки и медиальнее трёхглавой мышцы плеча. Начинается от каудального угла лопатки и оканчивается на медиальной поверхности плечевой кости, на её круглой шероховатости. *Функция:* флексор плечевого сустава. Иннервация подмышечным нервом. Васкуляризация подлопаточной артерией и веной.
- Эти мышцы производят сгибание плечевого сустава при совместном сокращении. Кроме этих мышц, к флексорам плечевого сустава относятся широчайшая мышца спины и длинная головка трёхглавой мышцы плеча

- **Заостная мышца – *m. infraspinatus***, мощная, мясистая мышца, заполняет всю заостную ямку лопатки, покрыта дельтовидной мышцей и частично срастается с ней. Начинается в заостной ямке лопатки, а оканчивается на большом бугорке плечевой кости на одноимённой шероховатости (площадке). *Функция: абдуктор плечевого сустава.* Иннервация – подлопаточный нерв. Васкуляризация – подлопаточная артерия и вена.
- **Подлопаточная мышца – *m. subscapularis***, заполняет всю медиальную поверхность лопатки, лежит в подлопаточной ямке, здесь она начинается, а оканчивается на малом (медиальном) бугорке плечевой кости. *Функция: аддуктор плечевого сустава.* Иннервация – подлопаточный нерв. Васкуляризация – подлопаточной артерией и веной.
- Клювовидно-плечевая мышца, кроме своей основной функции ещё является и аддуктором плечевого сустава. Специальных мышц супинаторов и пронаторов в плечевом суставе нет; однако функцию супинатора, кроме основной функции, выполняют дельтовидная и малая круглая мышцы, а функцию пронатора выполняют большая круглая и широчайшая мышца спины.

Мышцы локтевого сустава.

- **Трёхглавая мышца плеча – *m. triceps brachii***, мощная, самая крупная мышца грудной конечности. Расположена на каудальной поверхности плеча, заполняет треугольное пространство между плечевой костью и лопаткой. Состоит из трёх головок мышцы: *длинная головка – caput longum* начинается на каудальном крае лопатки; *латеральная головка – caput laterale* начинается чуть ниже шейки плечевой кости, на латеральной поверхности, на линии трёхглавой мышцы; *медиальная головка – caput mediale* начинается на середине медиальной поверхности плечевой кости. Все три головки направляются к локтевому бугру локтевой кости, где соединяются и крепятся к ней. *Функция: экстензор локтевого сустава.* Иннервация – лучевой нерв. Васкуляризация – подлопаточная и глубокая плечевая артерии и вены.
- **Локтевая мышца – *m. anconeus***, небольшая, треугольной формы мышца, лежит под длинной головкой трёхглавой мышцы плеча и частично срастается с ней. Начинается по краям локтевой ямки, оканчивается на локтевом бугре локтевой кости. *Функция: экстензор локтевого сустава.* Иннервация – лучевой нерв. Васкуляризация плечевой артерией.

- **Напрягатель фасции предплечья – *m. tensor fasciae antebrachii***, тонкая лентовидная мышца, лежит вдоль каудальной поверхности длинной головки трёхглавой мышцы плеча. Начинается на каудальном углу лопатки и в виде сухожилия крепится на локтевом бугорке локтевой кости и далее продолжается на фасцию предплечья. *Функция: экстензор локтевого сустава и напрягатель фасции предплечья.* Иннервация лучевым нервом. Васкуляризация плечевой и локтевой артериями и венами.
- **Двуглавая мышца плеча – *m. biceps brachii***, веретеновидной формы, длинная мышца, расположена на краниальной поверхности плеча. Начинается мощным сухожилием на надсуставном бугре лопатки, проходит в межбугорковом желобе проксимального эпифиза плечевой кости, по краниальной поверхности плечевой кости и оканчивается на краниальной шероховатости лучевой кости предплечья. **Видовые особенности:** у лошади внутри мышцы, начиная от надсуставного бугра, проходит сухожильный тяж, который в дистальной трети мышцы отходит от мышцы дистально и соединяется с сухожильной частью лучевого разгибателя запястья. Таким образом, от лопатки, через плечевой и локтевой суставы и до проксимальной части пястной кости, образуется единый сухожильный тяж, который позволяет лошади, без затраты энергии, спать стоя. *Функция: флексор локтевого сустава.* Иннервация – мышечно-кожным нервом. Васкуляризация – подмышечной и плечевой артериями и венами.
- **Плечевая мышца – *m. brachialis***, веретеновидной формы мышца, расположена в плечевом желобе плечевой кости. Начинается на каудальной поверхности шейки плечевой кости, внутри плечевого желоба спиралевидно проходит на латеральную, а затем на краниальную поверхность плечевой кости и оканчивается на краниальной шероховатости плечевой кости, рядом с двуглавой мышцей плеча. *Функция: флексор локтевого сустава.* Иннервация – мышечно-кожный нерв плеча. Васкуляризация – плечевой и лучевой артериями и венами.
-

Мышцы запястного сустава.

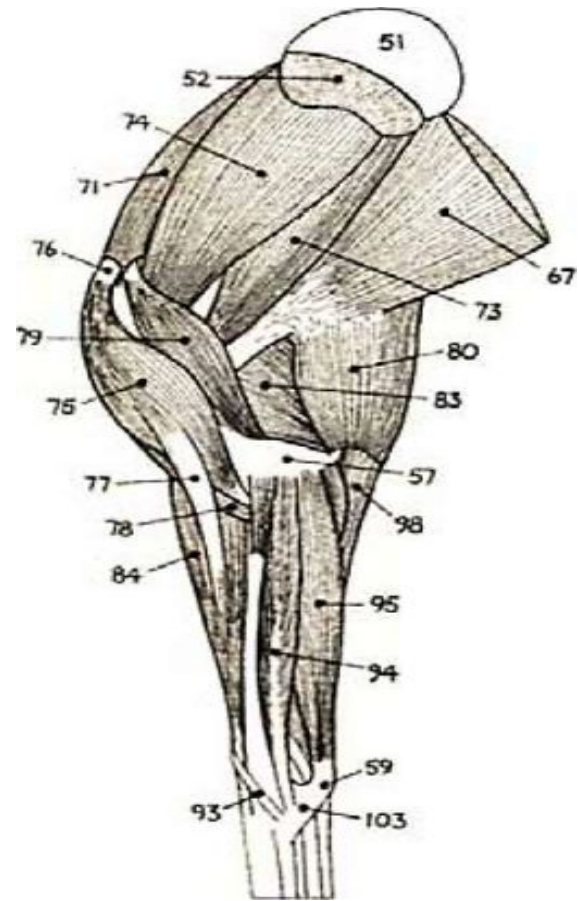
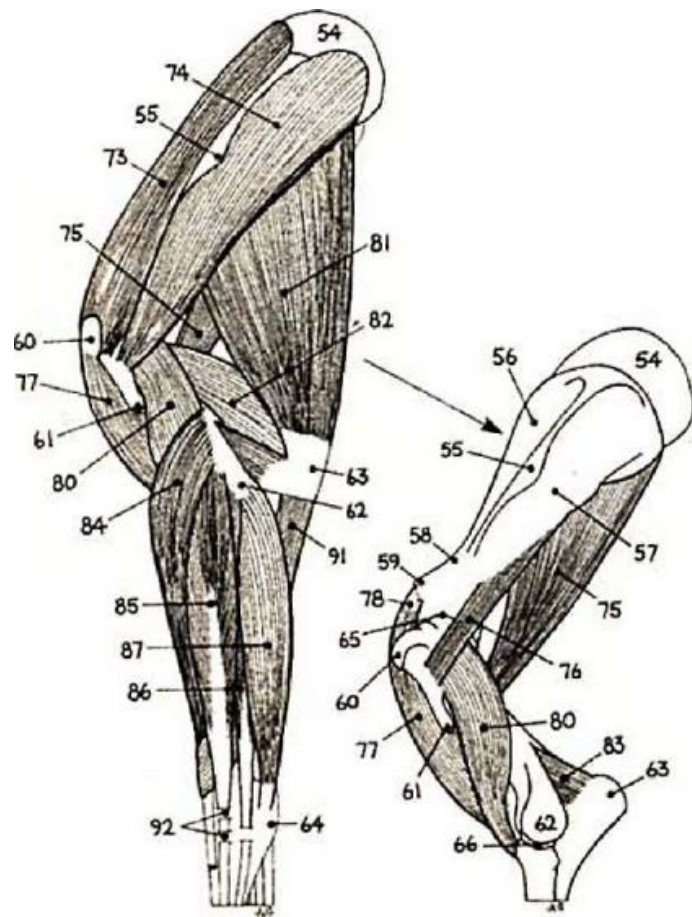
- Запястный сустав является сложным, одноосным суставом. Поэтому имеет возможность движения по одной оси – сгибать и разгибать сустав.
- **Лучевой разгибатель запястья** – *m. extensor carpi radialis*, расположен на дорсолатеральной поверхности предплечья (спереди-назад – 1-м). Начинается на латеральном (разгибательном) надмыщелке плечевой кости, проходит на дорсальную лучевую поверхность и в виде сухожилия оканчивается на краниальной шероховатости третьей пястной кости. *Функция: экстензор запястного сустава.* Иннервация – лучевой нерв. Васкуляризация – плечевая и лучевая артерии и вены.
- **Длинный абдуктор I-го пальца** – *m. abductor digiti prima longus*, тонкая, плоская мышца, расположена на дорсальной поверхности запястного сустава, в виде косо лежащей сухожильной ленты. Начинается на латеральном крае лучевой кости в её средней или нижней трети, проходит косо на её дорсальную поверхность и оканчивается на проксимальном конце второй пястной кости. *Функция: экстензор запястного сустава.* Иннервация лучевым нервом. Васкуляризация лучевой и межкостной артериями и венами.

- **Плече-лучевая мышца – *m. Brachioradialis*. Видовые особенности:** имеется только у мясоядных животных, хорошо развита у кошек. Располагается впереди лучевого разгибателя запястья. Начинается несколько выше латерального надмыщелка плечевой кости и оканчивается на медиальном крае лучевой кости. *Функция: супинатор предплечья.* Иннервация лучевым нервом. Васкуляризация лучевой и межкостной артериями и венами.
- **Локтевой разгибатель запястья – *m. extensor carpi ulnaris*,** расположен на латеральной поверхности предплечья (спереди-назад – 4-м). Начинается на латеральном надмыщелке плечевой кости, а оканчивается на добавочной кости запястья и V пястной кости, **видовые особенности:** у лошади – на IV пястной и добавочной кости запястья, у собаки – на V пястной кости. У копытных, в связи с тем что мышца сдвинута к добавочной кости, она выполняет функцию сгибателя запястного сустава. *Функция: флексор запястного сустава.* Иннервация – лучевой нерв. Васкуляризация – локтевая, межкостная и срединная артерии и вены.
- **Лучевой сгибатель запястья – *m. flexor carpi radialis*,** узкая, лентовидной формы мышца, лежит на медиальной поверхности, впереди локтевого сгибателя запястья. Начинается на медиальном (сгибательном) надмыщелке плечевой кости и **видовые особенности:** у крупного, мелкого рогатого скота, а также свиней оканчивается на 3-м, а у лошади на 2-м пястных костях. *Функция: флексор запястного сустава.* Иннервация – срединный нерв. Васкуляризация – срединной артерией и веной.
Локтевой сгибатель запястья – *m. flexor carpi ulnaris*, лежит на медиопальмарной поверхности предплечья. Начинается двумя брюшками: одно брюшко начинается на медиальном надмыщелке плечевой кости, а второе – на локтевом бугре локтевой кости. Оба брюшка соединяются в проксимальной части мышцы и оканчиваются на добавочной кости запястья. *Функция: флексор запястного сустава.* Иннервация – локтевой нерв. Васкуляризация – срединный, локтевой и межкостная артерии и вены

Мышцы пальцев.

- Суставы пальцев одноосные, поэтому в этих суставах различают сгибатели и разгибатели пальцевых суставов
- **Общий разгибатель пальцев** – *m. extensor digitalis communis*, расположен на латеральной поверхности предплечья, между лучевым разгибателем запястья и боковым разгибателем пальцев (спереди-назад – 2-м). **Видовые особенности:** начинается от латерального надмыщелка, у крупного рогатого скота делится на два сухожилия, у свиньи начинается тремя брюшками и делится на четыре сухожилия. У всех животных сухожилие делится по числу пальцев и оканчивается на разгибательном отростке копыта (копытца, когтя). **Функция:** экстензор пальцев. Иннервация – лучевой нерв. Васкуляризация – лучевая и межкостная артерии и вены.
- **Боковой разгибатель пальцев** – *m. extensor digitalis lateralis*, расположен на латеральной поверхности предплечья, между общим разгибателем пальцев и локтевым разгибателем запястья (спереди-назад – 3-м). Начинается на проксимальном конце лучевой и локтевой костей. **Видовые особенности:** у крупного рогатого скота оканчивается на венечной кости IV пальца, у свиней – на IV-м и V-м пальцах, у лошади на проксимальном конце 1-й фаланги. **Функция:** экстензор путового и венечного суставов. Иннервация – лучевой нерв. Васкуляризация – лучевая и межкостная артерии и вены.
- **Специальный разгибатель II пальца** – *m. extensor digiti secundi proprius*. **Видовые особенности:** у собак начинается в области верхней половины локтевой кости, у кошек – в дистальной второй трети локтевой кости, тонким сухожилием сопровождает сухожилие общего пальцевого разгибателя пальцев и оканчивается двумя ветвями на первом и втором пальцах. У свиней и лошади идёт к общему разгибателю пальцев, у крупного рогатого скота отсутствует. **Функция:** экстензор I и II-го пальцев. Иннервация – лучевой нерв. Васкуляризация – лучевая и межкостная артерии и вены.

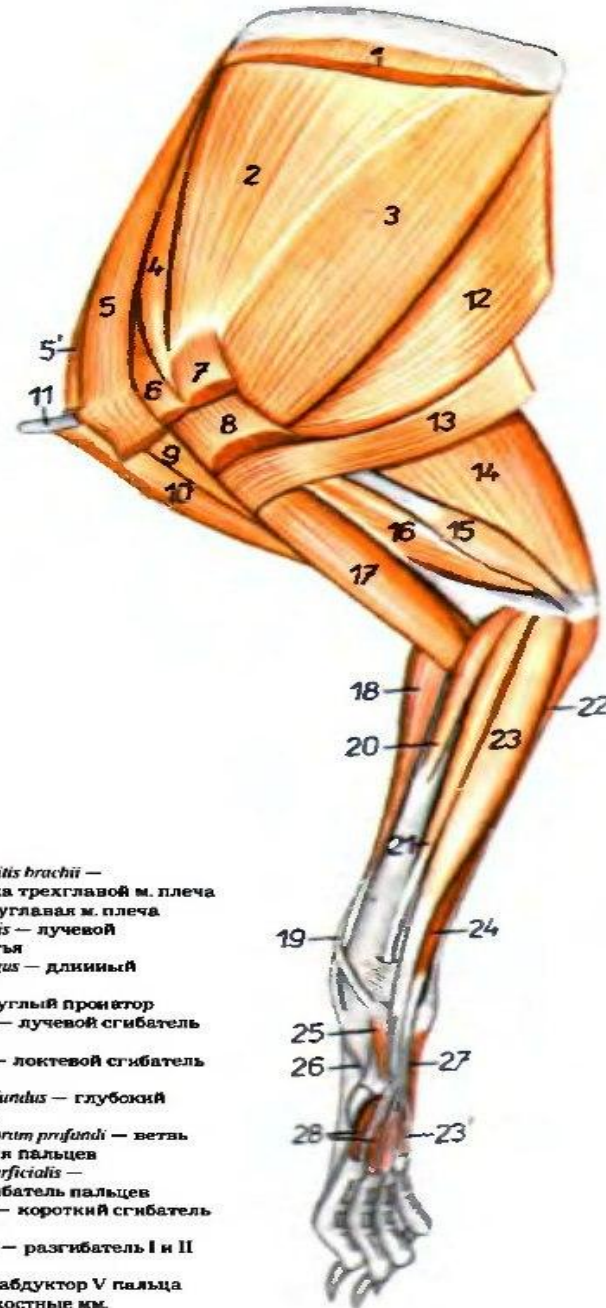
- **Специальный разгибатель III-го пальца – *m. extensor digiti tertii proprius*. Видовые особенности:** у крупного рогатого скота начинается от латерального надмыщелка плечевой кости и идёт до разгибательного отростка копытцевой кости III-го пальца. *Функция: экстензор суставов третьего пальца.* Иннервация – лучевой нерв. Васкуляризация – лучевая и межкостная артерии и вены.
- **Поверхностный сгибатель пальцев – *m. flexor digitalis superficialis*, проходит по пальмарной поверхности предплечья, частично срослась с локтевым сгибателем запястья. Начинается на медиальном надмыщелке плечевой кости, в области путовой кости делится на количество пальцев и на каждой венечной кости пальцев крепится двумя сухожильными ножками. Между ножками сухожилия проходят сухожилия глубокого сгибателя пальцев. Видовые особенности:** у лошади сухожилие поверхностного сгибателя пальцев соединяется с сухожильным тяжом (головкой), пришедшим от дистального конца лучевой кости. Таким образом, конструкция сухожильных тяжей соединяет все суставы грудной конечности. *Функция: флексор путового и венечного суставов.* Иннервация – срединный и локтевой нервы. Васкуляризация – срединная артерия и вена.
- **Глубокий сгибатель пальцев – *m. flexor digitalis profundus*. Видовые особенности:** имеет несколько брюшков, у мясоядных – пять, у крупного рогатого скота и лошади – три, у собак и свиней – две головки. Расположен на медиопальмарной поверхности предплечья под поверхностным сгибателем пальцев. Начинается на медиальном надмыщелке плечевой кости (плечевая головка), от лучевой кости (лучевая головка) и от локтевой кости (локтевая головка). Их общее сухожилие распадается на четыре ветви, которые проходя между ветвями поверхностного сгибателя пальцев, оканчивается на сгибательном бугорке дистальной фаланги – когтевой (копытной, копытцевой) кости. *Функция: флексор путового, венечного и копытного суставов.* Иннервация – срединный и локтевой нервы. Васкуляризация – срединная артерия и вена.
- **Межкостные мышцы – *m. interossei*, мясистые, лежат на пальмарной поверхности пястных костей. Начинаются от дистального ряда запястных и проксимальных концов пястных костей, ближе к пальцам каждый из них делится на две сухожильные ветви, которые оканчиваются на соответствующих сесамовидных костях и далее продолжают на дорсальную поверхность к сухожилиям разгибателей пальцев. Функция: флексоры путовых суставов.**
- **Видовые особенности:** у мясоядных имеется ещё ряд коротких мышц пальцев: короткие сгибатели первого, второго и пятого пальцев, отводящие мышцы первого, второго и пятого пальцев, приводящие мышцы первого, второго и пятого пальцев, ладонная длинная и короткая мышцы.



Грудные мышцы у лошади с латеральной и медиальной поверхности

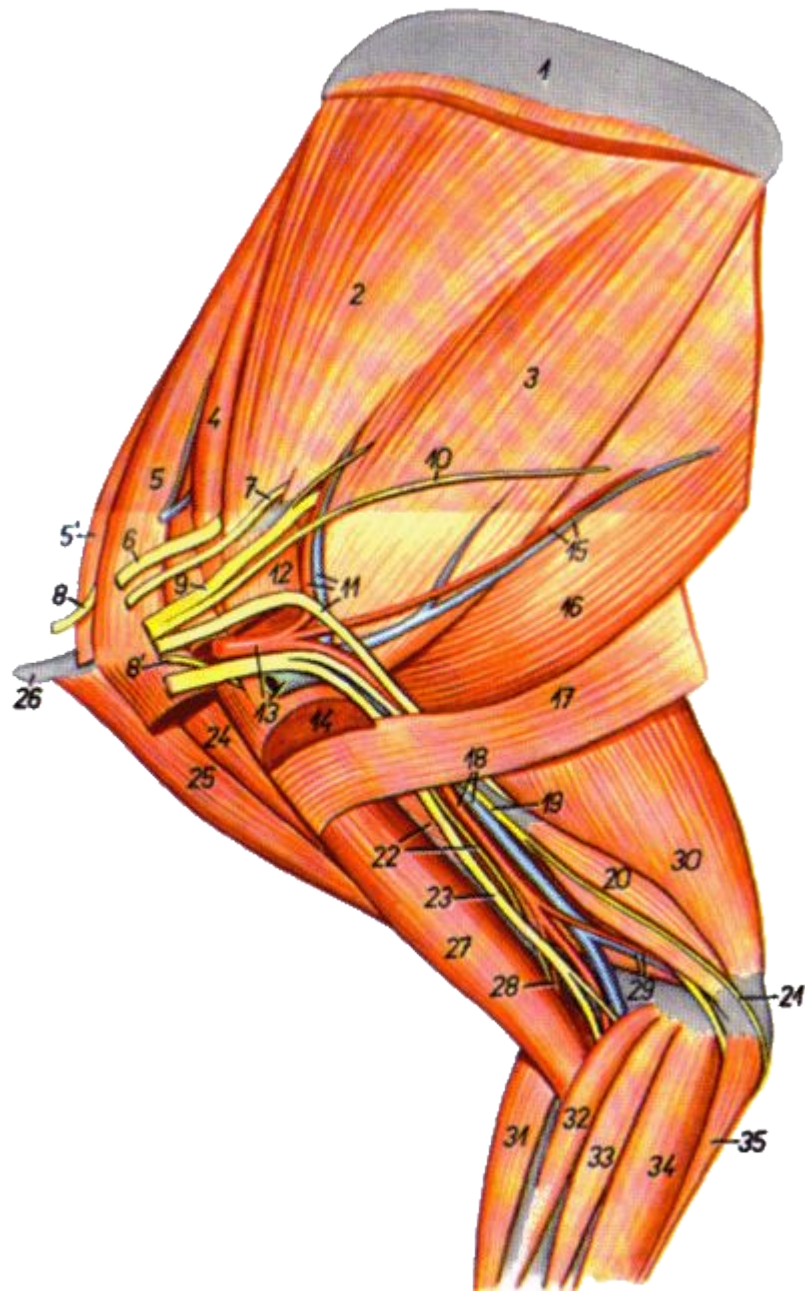
- (по П.К.Гуди): 54-лопаточный хрящ; 55-бугор ости лопатки; 56-предостная ямка; 57-заостная ямка; 58-шейка лопатки; 59-надсуставной бугор лопатки; 60-большой бугорок плечевой кости; 61-дельтовидная шероховатость; 62-разгибательный надмышцелок локтевой кости; 63-локтевой бугор; 64-добавочная кость запястья; 65-плечевой сустав; 66-локтевой сустав; 73-предостная м.; 74-дельтовидная м.; 75-большая круглая м.; 76-малая круглая м.; 77-двуглавая м. плеча; 78-клювовидно-плечевая м.; 80-плечевая м.; 81-длинная головка трёхглавой м. плеча (и напрягатель фасции предплечья); 82-его латеральная головка; 83-локтевая м.; 84-лучевой разгибатель запястья; 85-общий пальцевый разгибатель; 86-боковой пальцевый разгибатель; 87-локтевой разгибатель запястья; 91-локтевая головка глубокого сгибателя пальцев; 51-лопаточный хрящ; 52-вентральная зубчатая м.; 57-сгибательный надмышцелок плечевой кости; 59-добавочная кость запястья; 67-широчайшая м. спины; 71-предостная м.; 73-большая круглая м.; 74-подлопаточная м.; 75-двуглавая м. плеча; 76-надсуставной бугор лопатки; 78-плечевая м.; 79-клювовидно-плечевая м.; 80-трёхглавая м. плеча; 83-его медиальная головка; 84-лучевой сгибатель запястья; 94-поверхностный сгибатель пальцев; 95-локтевой сгибатель запястья; 98-локтевая головка глубокого сгибателя пальцев.

Мышцы правой грудной конечности кролика - медиальная поверхность



1. *m. serratus ventralis (thoracis et cervicis)* — вентральная зубчатая м.
2. *m. subscapularis* — подлопаточная м.
3. *m. teres major* — большая круглая м.
4. *m. suprascapularis* — предостная м.
5. *m. pectoralis minor* — малая грудная м.
- 5'. *m. pectoralis minor profundus* — малая глубокая грудная м.
6. *m. pectoralis quartus* — предлопаточная часть глубокой грудной м.
7. *m. pectoralis major* — большая грудная м.
8. *m. pectoralis superficialis* — поверхностная грудная м.
9. *pars scapularis m. deltoidei* — лопаточная часть дельтовидной м.
10. *pars clavicularis m. deltoidei (m. cleidobrachialis)* — ключичная часть дельтовидной м.
11. *clavicula* — ключица
12. *m. latissimus dorsi* — широчайшая м. спины
13. *m. cutaneus trunci* — кожная м. туловища
14. *caput longum m. tricipitis brachii* — длинная головка трехглавой м. плеча
15. *caput accessorium m. tricipitis brachii* — добавочная головка трехглавой м. плеча

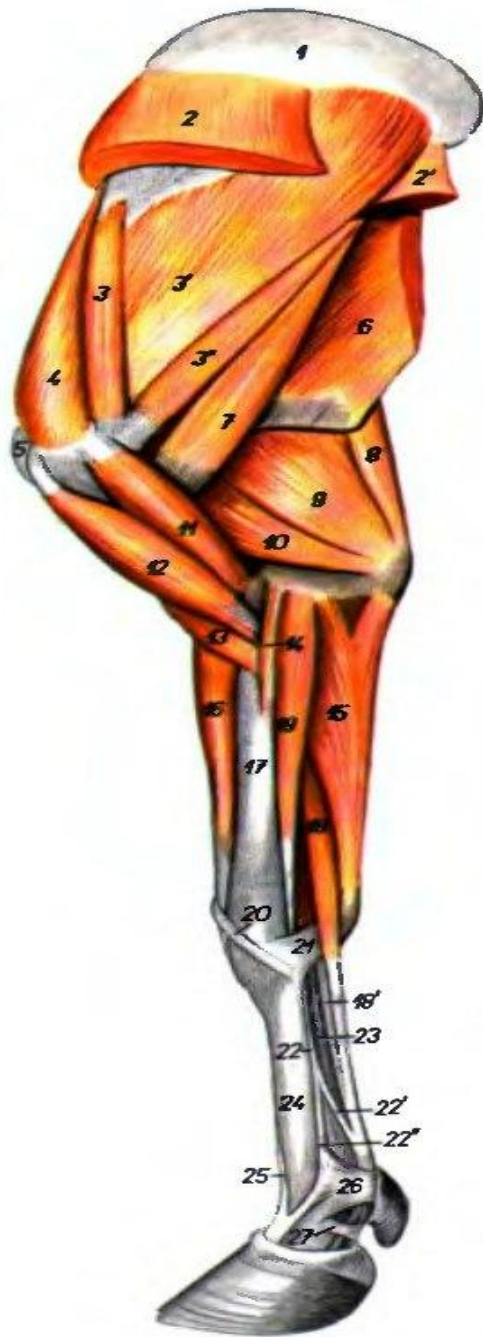16. *caput mediale m. tricipitis brachii* — медиальная головка трехглавой м. плеча
17. *m. biceps brachii* — двуглавая м. плеча
18. *m. extensor carpi radialis* — лучевой разгибатель запястья
19. *m. abductor digiti I. longus* — длинный абдуктор I пальца
20. *m. pronator teres* — круглый пронатор
21. *m. flexor carpi radialis* — лучевой сгибатель запястья
22. *m. flexor carpi ulnaris* — локтевой сгибатель запястья
23. *m. flexor digitorum profundus* — глубокий сгибатель пальцев
- 23'. *caput m. flexoris digitorum profundus* — ветвь глубокого сгибателя пальцев
24. *m. flexor digitorum superficialis* — поверхностный сгибатель пальцев
25. *m. flexor digiti I. brevis* — короткий сгибатель I пальца
26. *m. extensor digiti I et II* — разгибатель I и II пальца
27. *m. abductor digiti V* — абдуктор V пальца
28. *mm. interossei* — межкостные мм.



Мышцы у нервы и сосуды лопатки и плеча правой конечности кролика - медиальная поверхность

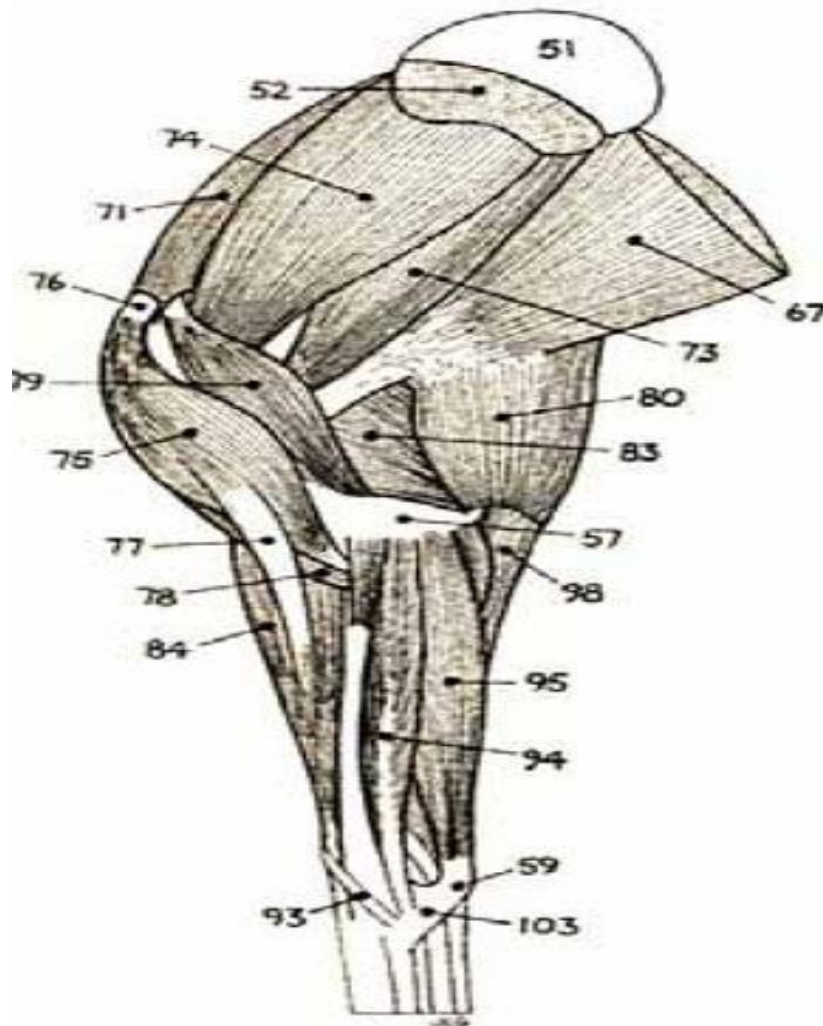
- 1. Лопаточный хрящ
 2. Подлопаточная мышца
 3. Большая круглая мышца
 4. Предостная мышца
 5. Малая грудная мышца
 - 5'. Малая глубокая грудная мышца
 6. Предлопаточный нерв
 7. Подлопаточный нерв
 - 8, 8'. Краниальные грудные нервы
 9. Подмышечный нерв
 10. Дорсальный грудной нерв
 11. Подлопаточная артерия и вена, лучевой нерв
 12. Большая грудная мышца
 13. Подмышечная артерия. и вена.
 14. Поверхностная грудная мышца
 15. Дорсальная грудная а и вена.
 16. Широчайшая мышца спины
 17. Кожная мышца туловища
 18. Плечевая артерия и вена.
 19. Локтевой нерв
 - 20. Добавочная головка трехглавой мышцы плеча
 21. Каудальный кожный нерв предплечья
 22. Медиальная головка трехглавой мышцы плеча, мышечнокожный нерв
 23. Срединный нерв
 24. Лопаточная часть дельтовидной мышцы
 25. Ключичная часть дельтовидной мышцы
 26. Ключица
 27. Двуглавая мышца плеча
 28. Поперечная а локтя
 29. Коллатеральная локтевая артерия и вена
 30. Длинная головка трехглавой мышцы плеча
 31. Лучевой разгибатель запястья
 32. Круглый пронатор
 33. Лучевой сгибатель запястья
 34. Глубокий пальцевый сгибатель
 35. Локтевой сгибатель запястья
-

Мышцы грудной конечности К.Р.С. - медиальная поверхность



1. *scapula scapulae* — лопаточный хрящ
2. *m. levator ventralis cervicis* — вентральная зубчатая м. шеи
- 2'. *m. levator ventralis thoracis* — вентральная зубчатая м. груди
3. *m. subscapularis* — подлопаточная м.
4. *m. supraspinatus* — предостная м.
5. *tuberculum majus humeri* — большой бугор плечевой кости
6. *m. latissimus dorsi* — широчайшая м. спины
7. *m. teres major* — большая круглая м.
8. *m. tensor fasciae antebrachii* — напрягатель фасции предплечья
9. *caput longum m. tricipitis brachii* — длинная головка трехглавой м. плеча
10. *caput mediale m. tricipitis brachii* — медиальная головка трехглавой м. плеча
11. *m. coracobrachialis* — клювовидноплечевая м.
12. *m. biceps brachii* — двуглавая м. плеча
13. *m. brachialis* — плечевая м.
14. *m. pronator teres* — круглый пронатор
15. *m. flexor carpi ulnaris* — локтевой сгибатель запястья
16. *m. extensor carpi radialis* — лучевой разгибатель запястья
17. *radius* — лучевая кость
18. *rotio superficialis m. flexoris digitorum superficialis* — поверхностное брюшко поверхностного сгибателя пальцев
- 18'. *rotio profunda m. flexoris digitorum superficialis* — глубокое брюшко поверхностного сгибателя пальцев
19. *m. flexor carpi radialis* — лучевой сгибатель запястья
20. *m. abductor digiti I longus* — длинный абдуктор первого пальца
21. *extremum flexorum lig. carpi palmaris superficialis* — поверхностная пальмарная связка запястья
22. *m. interosseus III. et IV.* — III и IV межкостная м.
- 22'. *ramus flexorius m. interossei* — ветвь средней межкостной м. к сгибателю пальцев
- 22''. *rotio collateralis m. interossei* — коллатеральная ветвь средней межкостной м.
23. *m. flexor digitorum profundus* — глубокий сгибатель пальцев
24. *os metacarpale III. et IV.* — III и IV пястные кости
25. *m. extensor digiti III. proprius* — специальный разгибатель III пальца
26. *lig. metacarpi transversem superficialis* — поверхностная поперечная связка путового сустава
27. *ring annular ligament of the digit* — кольцевая связка фиброзного влагалища пальца

Расположение мышц грудной конечности лошади с медиальной поверхности (по Г.Куди)



Мышц грудной конечности лошади

51. Лопаточный хрящ. 52. Зубчатая поверхность лопатки (область прикрепления вентральной зубчатой мышцы). 53. Бугор ости лопатки. 54. Краниальная часть большого бугорка плечевой кости (точка плеча). 55. Дельтовидная шероховатость плечевой кости.

56. Латеральный (разгибательный) надмыщелок плечевой кости. 57. Медиальный (сгибательный) надмыщелок плечевой кости. 58. Локтевой отросток локтевой кости (точка локтя). 59. Добавочная кость запястья. 60. 3-я пястная кость. 61. 2-я пястная кость (медиальная грифельная кость). 62. Боковой хрящ РЗ (выступающий над венечным краем копыта). 63. Шейная часть ромбовидной мышцы. 64. Грудная часть ромбовидной мышцы.

65. Шейная часть вентральной зубчатой мышцы. 66. Грудная часть вентральной зубчатой мышцы. 67. Широчайшая мышца спины. 68. Подключичная мышца (предлопаточная часть краниальной глубокой грудной мышцы). 69. Каудальная глубокая грудная мышца.

70. Дельтовидная мышца. 71. Предостная мышца. 72. Заостная мышца. 73. Большая круглая мышца. 74. Подлопаточная мышца. 75. Двуглавая мышца плеча. 76. Сухожилие начала двуглавой мышцы (следующее по передней стороне плеча в межбугорковом желобе плечевой кости). 77. Сухожильный тяж, связывающий сухожилие двуглавой

мышцы с сухожилием лучевого разгибателя запястья, важная часть в «статическом механизме» грудной конечности. 78. Внутренняя плечевая мышца. 79. Коракоидно-плечевая мышца. 80. Напрягатель широкой фасции предплечья. 81. Трехглавая мышца плеча (длинная головка). 82. Трехглавая мышца плеча (латеральная головка).

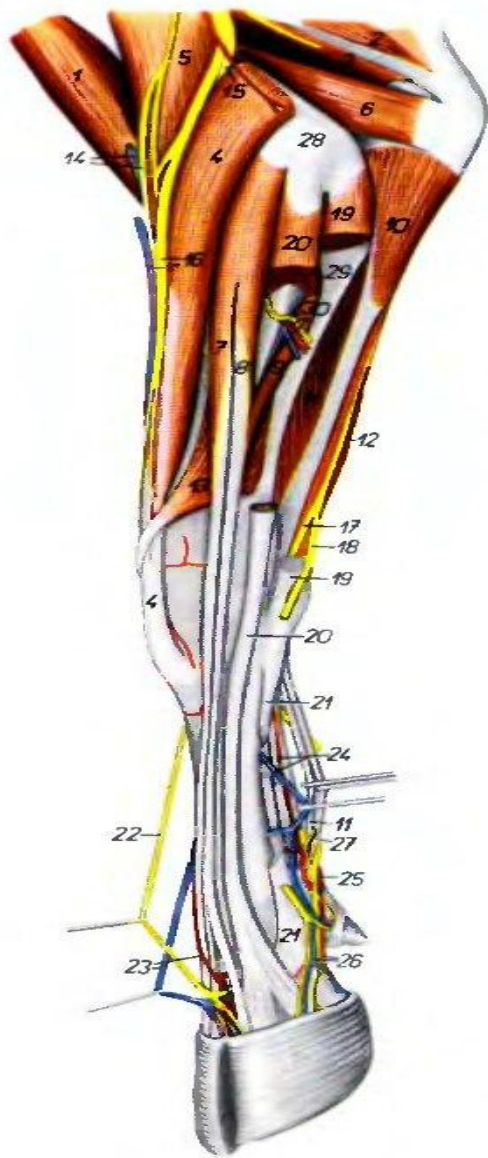
83. Трехглавая мышца плеча (медиальная головка). 84. Лучевой разгибатель запястья. 85. Сухожилие лучевого разгибателя запястья. 86. Общий разгибатель пальцев. 87. Сухожилие общего разгибателя пальцев. 88. Боковой разгибатель пальцев.

89. Сухожилие бокового разгибателя пальцев. 90. Локтевой разгибатель запястья.

91. Длинное и короткое сухожилия локтевого разгибателя запястья. 92. Косой разгибатель запястья. 93. Сухожилие косого разгибателя запястья. 94. Лучевой сгибатель запястья.

95. Локтевой сгибатель запястья. 96. Поверхностный сгибатель запястья. 97. Сухожилие поверхностного сгибателя запястья. 98. Глубокий сгибатель пальцев. 99. Сухожилие глубокого сгибателя пальцев. 100. Подвешивающая связка. 101. Разгибательная ветвь подвешивающей связки (к сухожилию общего разгибателя пальцев). 102. Удерживатель разгибателей. 103. Удерживатель сгибателей. 104. Кольцевые связки пальцев.

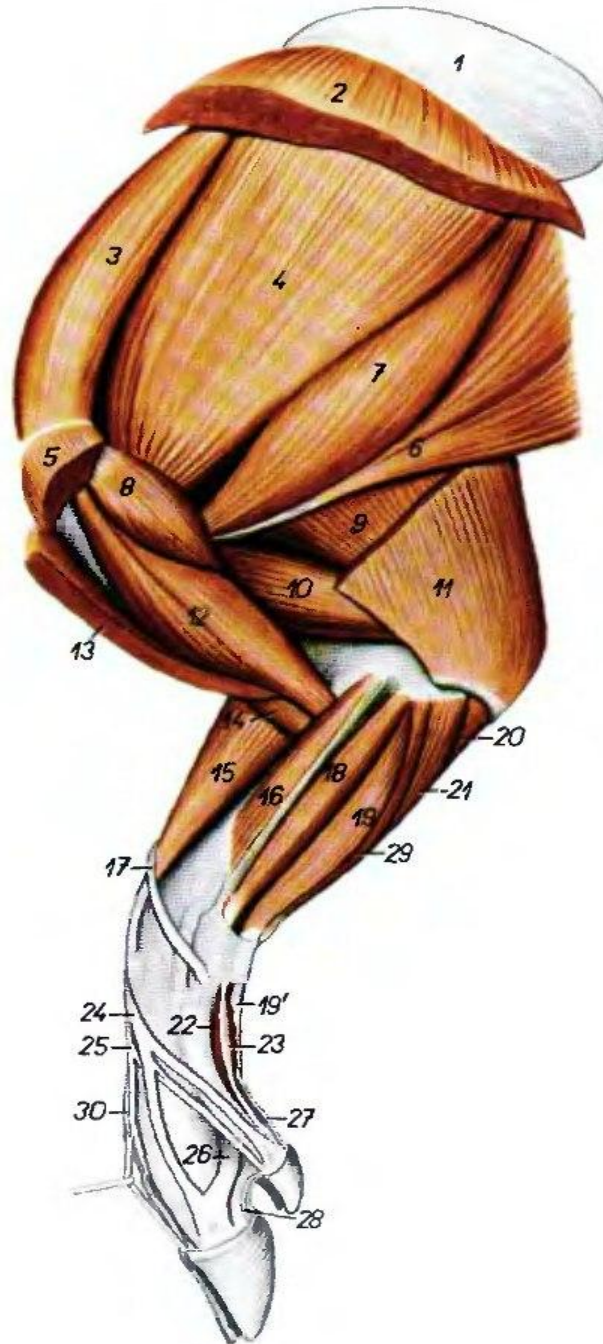
Предплечье и нижняя часть конечности К.Р.С. - латеральная поверхность, 2й слой



1. *m. biceps brachii* — двуглавая м. плеча
2. *caput longum m. tricipitis brachii* — длинная головка трехглавой м. плеча
3. *caput mediale m. tricipitis brachii* — медиальная головка трехглавой м. плеча
4. *m. extensor carpi radialis* — лучевой разгибатель запястья
5. *m. brachialis* — плечевая м.
6. *m. anconeus* — локтевая м.
- 7.—9. *m. extensor digitorum communis* — общий разгибатель пальцев
7. *m. extensor digiti III* — разгибатель III пальца
8. *m. extensor digitorum communis (proprius)* — общий разгибатель пальцев
9. *caput ulnare m. extensoris digitorum communis (m. extensor digiti II)* — локтевая головка общего разгибателя пальцев
10. *caput ulnare m. flexoris digitorum profundus* — локтевая головка глубокого сгибателя пальцев
11. *partio profunda m. flexoris digitorum superficialis* — глубокая часть поверхностного сгибателя пальцев
12. *m. flexor carpi ulnaris* — локтевой сгибатель запястья
13. *m. abductor digiti I longus* — длинный абдуктор I пальца
14. *v. cephalica a. v. ulnaris antebrachii cutaneis* — подкожная в., краинальный кожный н. предплечья
15. *ramus profundus n. radialis* — глубокая ветвь лучевого н.

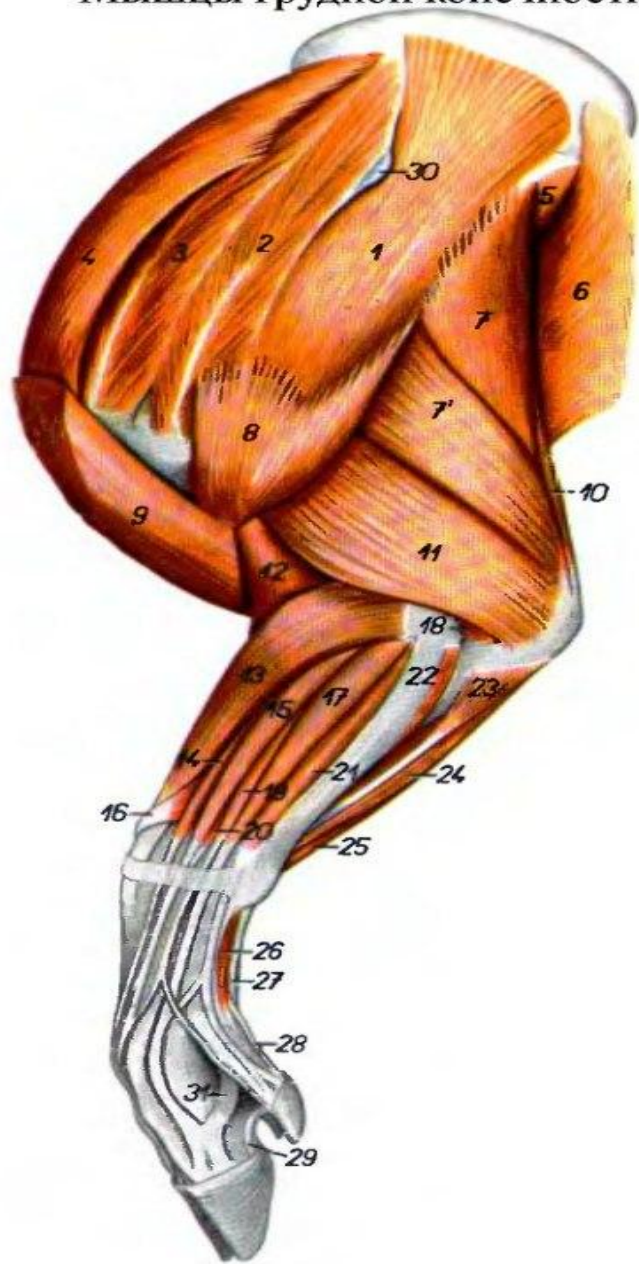
16. *v. cephalica accessoria, ramus superficialis n. radialis* — дополнительная подкожная в., поверхностная ветвь лучевого н.
17. *ramus palmaris n. ulnaris* — пальмарная ветвь локтевого н.
18. *ramus dorsalis m. ulnaris* — дорсальная ветвь локтевого н.
19. *m. extensor carpi ulnaris* — локтевой разгибатель запястья
20. *m. extensor digitalis lateralis* — латеральный пальцевый разгибатель
21. *m. interosseus* — межкостный н.
22. *n. digitalis dorsalis communis III* — III общий дорсальный пальцевый н.
23. *a. digitalis dorsalis communis III* — III дорсальный общий пальцевая а.
24. *a. mediana, v. metacarpi palmaris III* — срединная а., III пальмарная лпстная в.
25. *arcus palmaris superficialis* — поверхностная пальмарная дуга
26. *a. et v. digitalis palmaris proprio IV, lateralis* — IV латеральная пальмарная пальцевая а. и в.
27. *partio superficialis m. flexoris digitorum superficialis* — поверхностная часть поверхностного сгибателя пальцев
28. *epicondylus lateralis humeri* — латеральный надмыщелок плечевой кости
29. *ulna* — локтевая кость
30. *a. et v. interossei cranialis, n. interossei* — межкостная краинальная а. и в., межкостный н.

Мышцы грудной конечности свиньи - медиальная поверхность



1. *cartilago scapulae* — лопаточный хрящ
2. *m. serratus ventralis* — вентральная зубчатая м.
3. *m. supraspinatus* — предостная м.
4. *m. subscapularis* — подлопаточная м.
5. *m. pectoralis profundus (s. ascendens)* — глубокая грудная м.
6. *m. latissimus dorsi* — широчайшая м. спины
7. *m. teres major* — большая круглая м.
8. *m. coracoacromiialis* — коракондлопечевая м.
9. *caput longum m. tricipitis brachii* — длинная головка трехглавой м. плеча
10. *caput mediale m. tricipitis brachii* — медиальная головка трехглавой м. плеча
11. *m. tensor fasciae antebrachii* — напрягатель фасции предплечья
12. *m. biceps brachii* — двуглавая м. плеча
13. *m. brachiocephalicus (m. cleidobrachialis)* — плечеголовная м.
14. *m. brachialis* — плечевая м.
15. *m. extensor carpi radialis* — лучевой разгибатель запястья
16. *m. pronator teres* — круглый пронатор
17. *m. abductor digiti I longus* — длинный абдуктор I пальца
18. *m. flexor carpi radialis* — лучевой сгибатель запястья
19. *partio superficialis m. flexoris digitorum superficialis* — поверхностная головка поверхностного сгибателя пальцев
- 19'. *tendo m. flexoris digitorum superficialis* — сухожилие поверхностного сгибателя пальцев
20. *caput ulnare m. flexoris digitorum profundus* — локтевая головка глубокого сгибателя пальцев

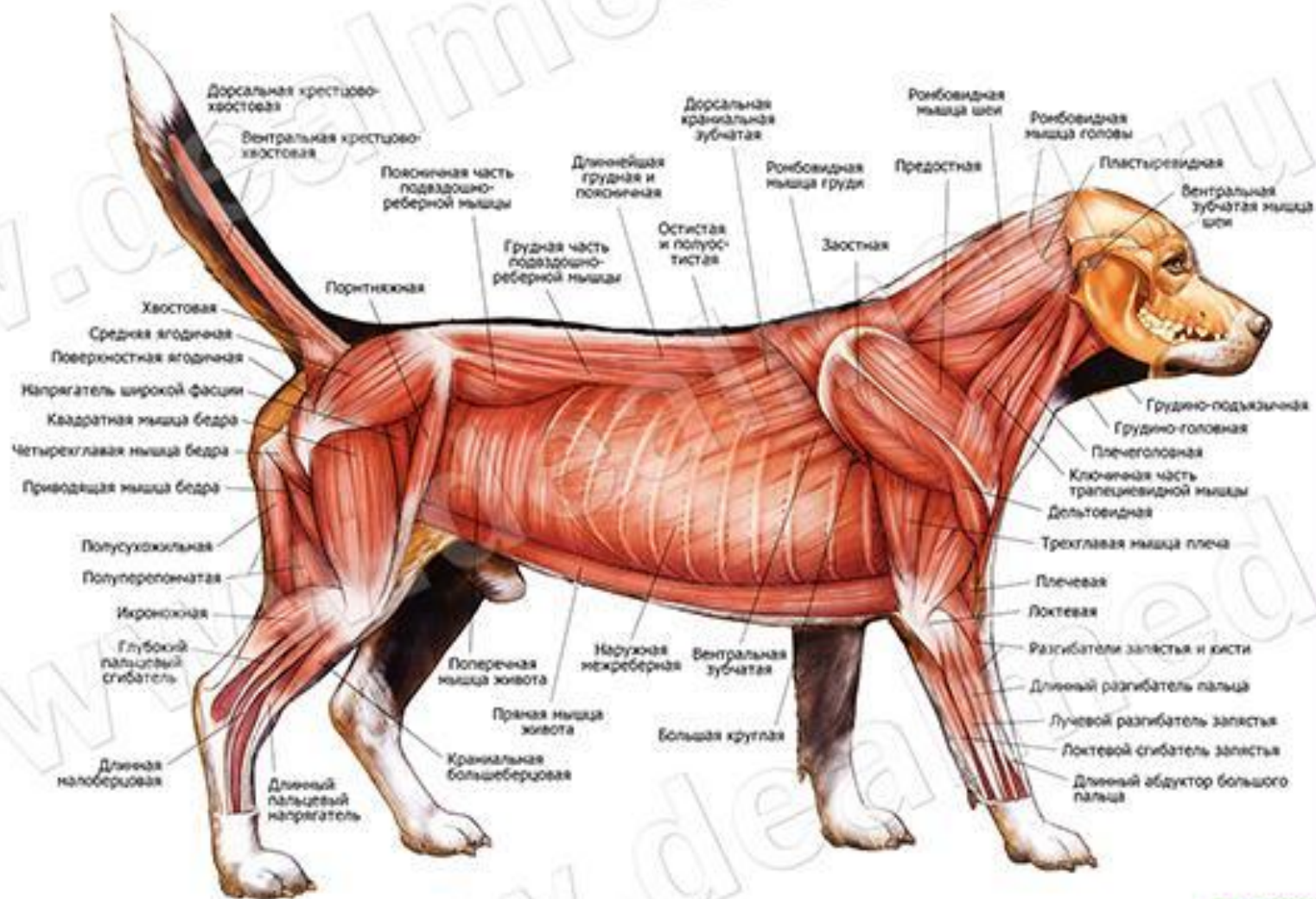
21. *caput humerale m. flexoris digitorum profundus* — плечевая головка глубокого сгибателя пальцев
22. *m. flexor digiti II* — флексор II пальца
23. *m. abductor digiti II* — абдуктор II пальца
24. *m. extensor digiti III* — разгибатель III пальца
25. *m. extensor digiti II et III* — разгибатель II и III пальцев
26. *m. interosseus III* — III межкостная м.
27. *tendo m. flexoris digitorum profundus (truncus ad digitum II)* — сухожилие глубокого сгибателя пальцев
28. *lig. interdigitale distale digiti II et III* — межпальцевая дистальная связка II и III пальцев
29. *m. flexor carpi ulnaris* — локтевой сгибатель запястья
30. *m. extensor digiti IV et V* — разгибатель IV и V пальцев



1. *m. infraspinatus* — заостренная м.
2. *portio cranialis mi. infraspinati* — краинальная часть заостренной м.
3. *m. supraspinatus* — предостренная м.
4. *m. subclavius* — подключная м.
5. *m. teres major* — большая круглая м.
6. *m. latissimus dorsi* — широчайшая м. спины
- 7., 7'. *caput longum mi. tricipitis brachii* — длинная головка трехглавой м. плеча
8. *m. deltoideus* — дельтовидная м.
9. *m. cleidobrachialis* — ключичноплечевая м.
10. *m. tensor fasciae antebrachii* — напрягатель фасции предплечья
11. *caput laterale mi. tricipitis brachii* — латеральная головка трехглавой м. плеча
12. *m. brachialis* — плечевая м.
13. *m. extensor carpi radialis* — лучевой разгибатель запястья
- 14., 15., 19. *m. extensor digitorum communis* — общий разгибатель пальцев

14. *m. extensor digiti III.* — разгибатель III пальца
15. *m. extensor digiti II. et III.* — разгибатель II и III пальца
16. *m. abductor digiti I. longus* — длинный абдуктор I пальца
17. *m. extensor digitalis lateralis* — латеральный разгибатель пальца
18. *m. anconeus* — локтевая м.
19. *m. extensor digiti IV. et V.* — разгибатель IV и V пальцев
20. *m. extensor digiti II.* — разгибатель II пальца
21. *m. extensor digiti V.* — разгибатель V пальца
22. *m. extensor carpi ulnaris* — локтевой разгибатель запястья
23. *caput ulnare mi. flexoris digitorum profundii* — локтевая головка глубокого сгибателя пальцев
24. *caput humerale mi. flexoris digitorum profundii* — плечевая головка глубокого сгибателя пальцев
25. *m. flexor carpi ulnaris* — локтевой сгибатель запястья
26. *m. abductor digiti V.* — абдуктор V пальца
27. *tendo mi. flexoris digitorum superficialis* — сухожилие поверхностного сгибателя пальцев
28. *tendo mi. flexoris digitorum profundii (ramus ad digitum V)* — сухожилие глубокого сгибателя пальцев
29. *lig. interdigitale distale digiti IV. et V.* — межпальцевая дистальная связка IV и V пальцев
30. *tuber spinosae scapulae* — бугор лопаточной кости
31. *m. interssuesus IV.* — IV межкостная м.

Глубокие мышцы собаки



ИСТОЧНИКИ:

- 1. Кубатбеков Т.С., Оганов Э.О.Анатомия продуктивных животных. Практикум для специалистов по ветеринарно-санитарной экспертизе. – М.: Аквариум, 2018.-462с.
- 2. www.wcmedia.ru – анатомия домашних животных.
- 3. www.mgavm.ru – информационный сайт МГАВМиБ
- 4. Meduniver.com – медицинский информационный сайт.
- 5. www.anatomy.wright.edu
- 6. www.vet.ohio-state.edu
- 7. www.vet.purdue.edu
- 8. www.vet.uga.edu
- 9. www.vetmed.edu
- 10. www.zoology.wisc.edu
- 11. vetfac.narod.ru. - специализированный сайт.
- 12. <http://alenvet.ru/>
- 13. Atlas-anatomii-domashnix-zhivotnyx-popesko.
- 14. Атлас анатомии домашних животных-И.Осипов