

«Учебный центр профсоюзов»
г.Новосибирск

МАНИКЮР

Выполнила: Вилюга О.
С

Преподаватель:
Егорова Е.А

2016

СТРОЕНИЕ НОГТЯ

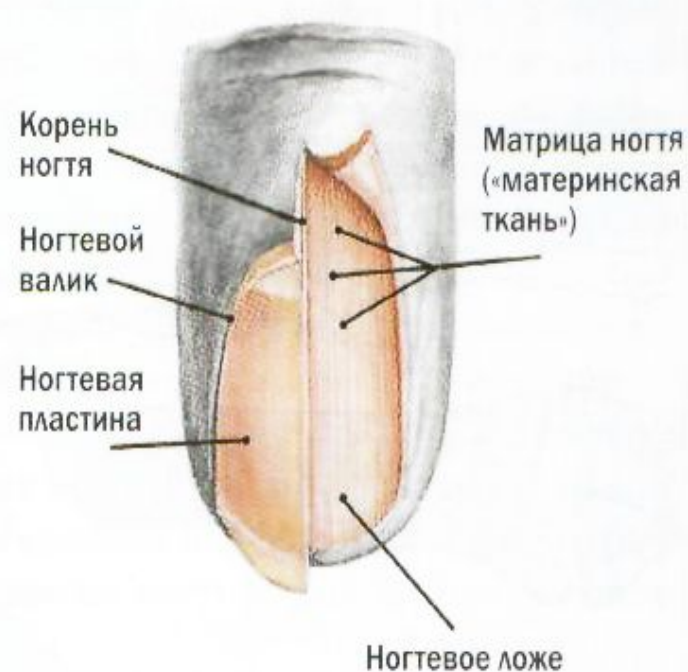
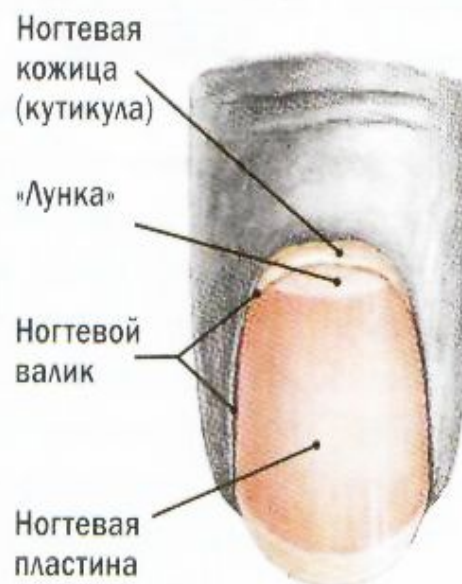
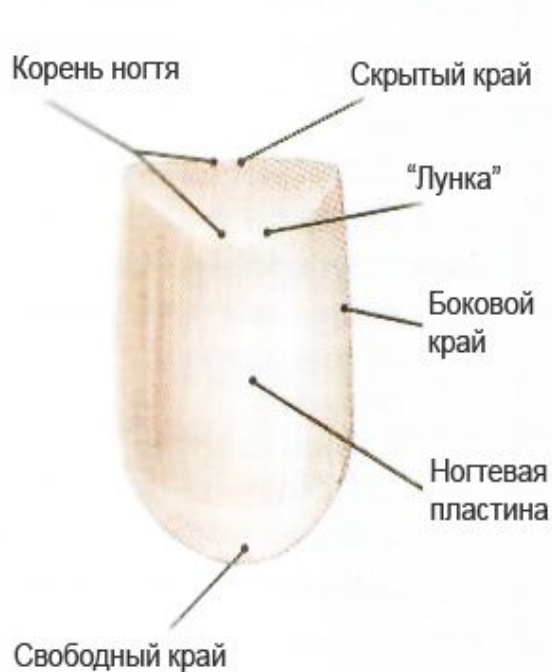Рис. 1 Концевая фаланга пальца руки или ноги с ногтем. Ногти пальцев стопы имеют в основном одинаковое строение.

Рис. 2 Отдельные части ногтя

Рис. 3 Концевая фаланга пальца руки или ноги при частично удаленном ногте

РОСТ НОГТЕЙ

- **Ногти растут быстрее:**
- в молодом возрасте
- в период беременности
- летом, чем зимой
- на правой руке, чем на левой



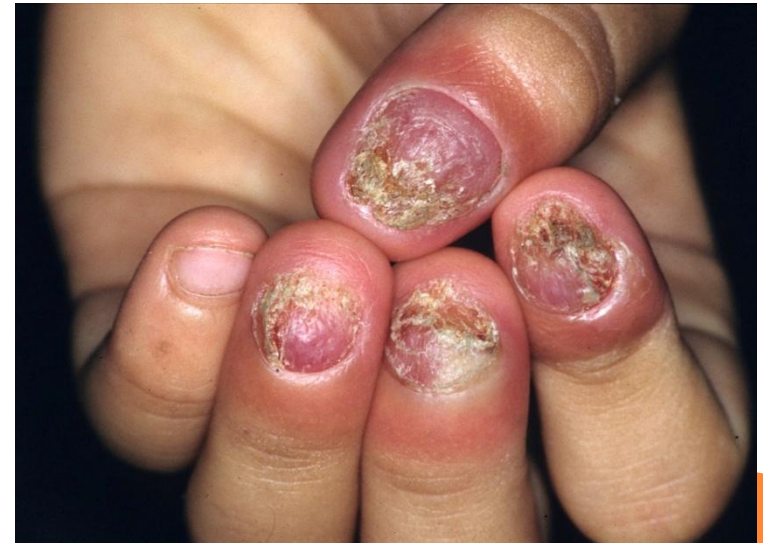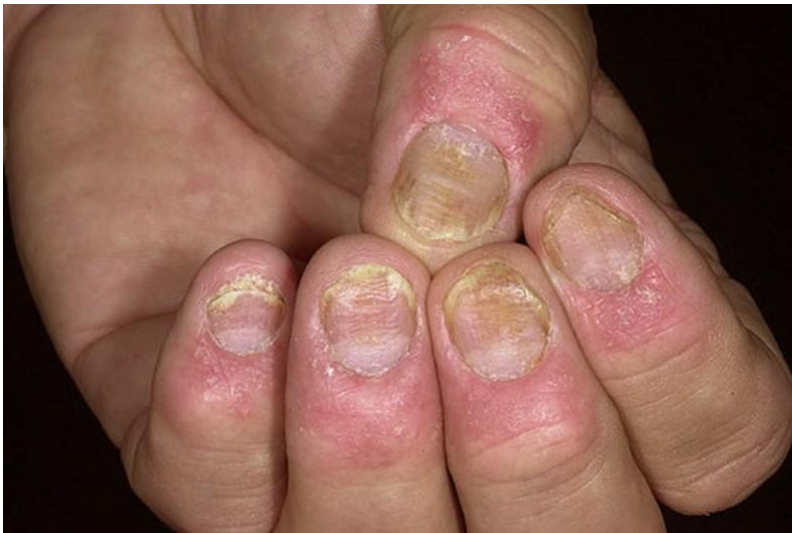ФАКТОРЫ ТОРМОЖЕНИЯ РОСТА НОГТЕЙ

- Алкоголь
- Наркотики
- Курение
- НЕ правильное питание
- Гормональные нарушения
- Поврежденная матрица
- Наличие заболеваний



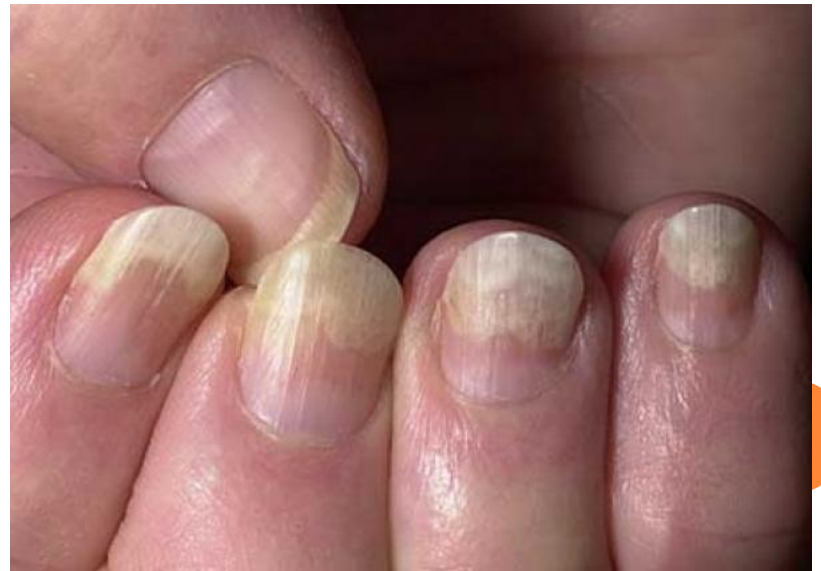БОЛЕЗНИ НОГТЕЙ

- 1) Болезни инфекции.
 - Водяная плесень
 - Опоясывающий лешай
 - грибок и др.



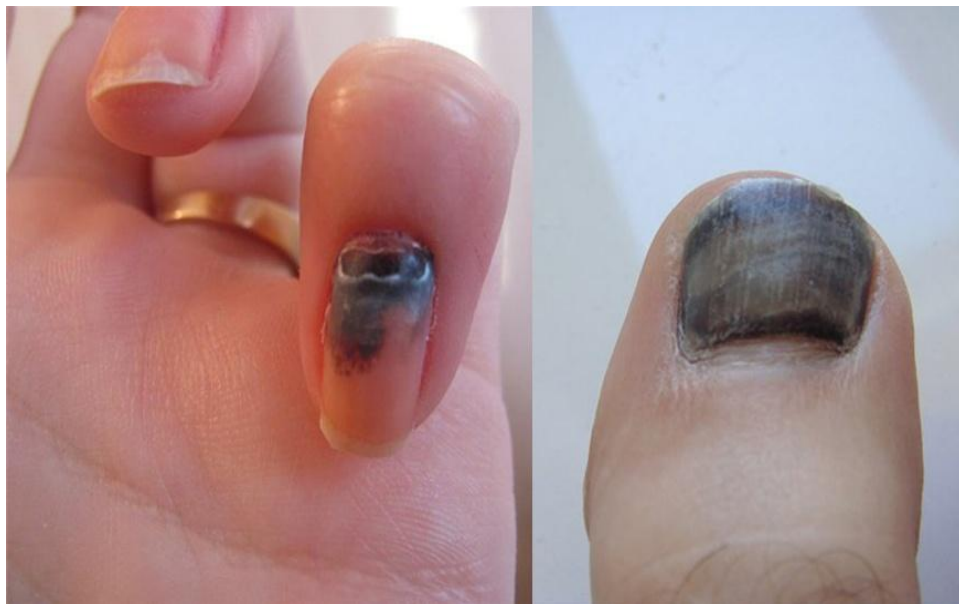2) ДЕФЕКТЫ ОТРАЖАЮЩИЕ ВНУТРЕННЕЕ НЕ ЗДОРОВЬЕ ЧЕЛОВЕКА.

- Отслойки
- Пятнышки
- Рефленность
- Волнистость
- Ногти фиолетовые(заб. Сердца)
- Коричневые(печень)
- Желтые(почки)




3) ДЕФЕКТЫ ИЗ ВНЕ.


- Гематомы
- Ушибы
- Ссадины
- Не правильный уход за ногтями
- Заусенцы
- Белые пятнышки




КЛАССИЧЕСКИЙ, ГИГИЕНИЧЕСКИЙ, ОБРЕЗНОЙ МАНИКЮР.



ЕВРОПЕЙСКИЙ БЕЗ ОБРЕЗНОЙ МАНИКЮР.



АППАРАТНЫЙ МАНИКЮР



□ *Так же мы рассматриваем:*

□


Комбинированный- это совокупность обрезного и без обрезного маникюра в виде доработки.

□ **Мужской**-в целом ничем не отличается от женского, отличается лишь запилом(0,5 мм свободный край), форма классика(круглая).


□ **Детский**- до 12 лет, включает в себя подстригание ногтей, запилом свободного края, удаление заусенцев, НИКОГДА не обрезаем кутикулу!!!




ПАРАФИНОТЕРАПИЯ



СПА МАНИКЮР



МАССАЖ



ЛИТЕРАТУРА:

- Презентация сделана по лекциям Егоровой Екатерины Андреевны
- Видео взято с интернета.



СПАСИБО ЗА ВНИМАНИЕ!

