ОБЩАЯ ХАРАКТЕРИСТИКА МЫШЕЧНОЙ СИСТЕМЫ. МЫШЦЫ ГОЛОВЫ, ШЕИ, ТУЛОВИЩА. МЫШЦЫ ВЕРХНИХ КОНЕЧНОСТЕЙ. МЫШЦЫ НИЖНИХ КОНЕЧНОСТЕЙ.

Мышцы

- **Мышцы – органы человека, состоящие из мышечной ткани и способные со**кращаться под действием нервных импульсов.

- В мышцах имеются медленные тонические волокна и быстрые мышечные волокна.
- Они образую красные (сильные, быстрые, но утомляемые) – большая часть мышц и белые (медленные, выносливые) в составе языка - волокна.

Строение мышц

1. основная часть
2. вспомогательный аппарат

К основной части относят:

- тело (брюшко) мышцы
- концы (сухожилия) – tendo, начальная часть сухожилия – головка, конечная – хвост (проксимальный и дистальный).

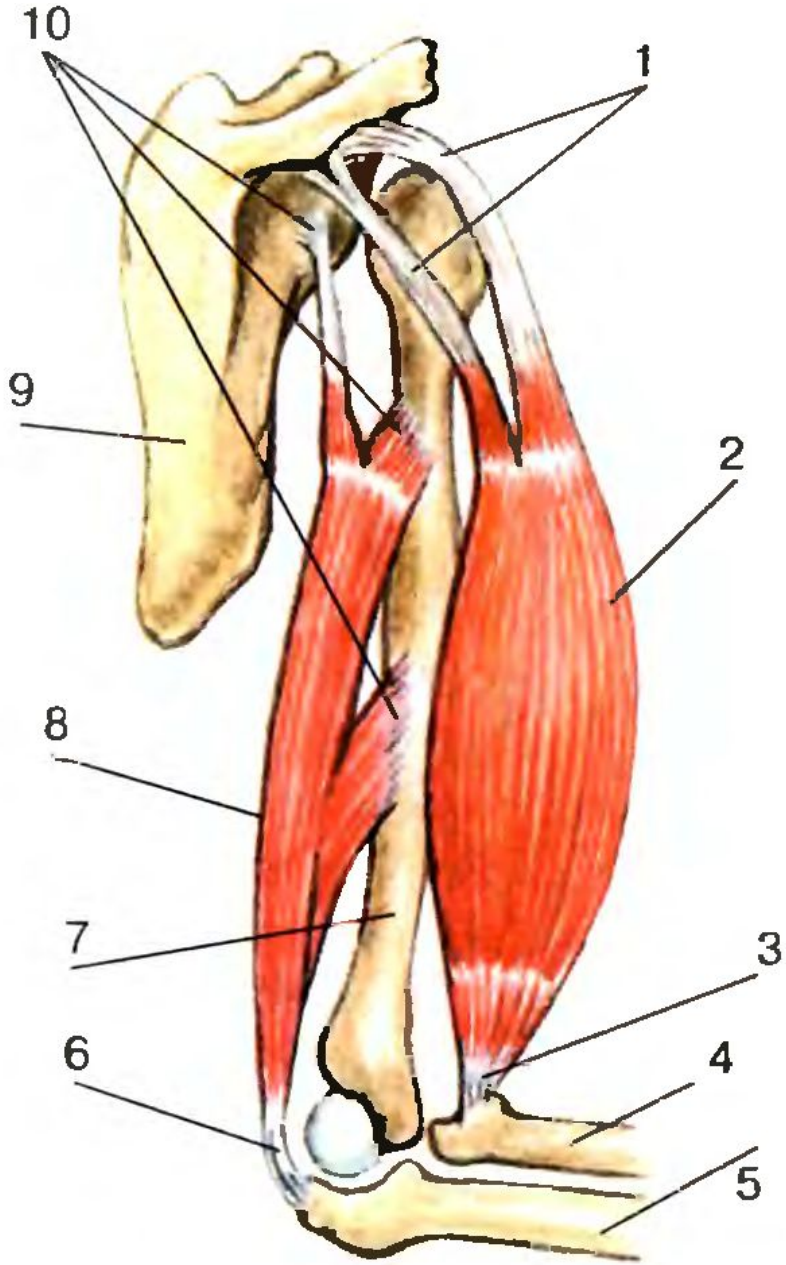

Рис. 34. *Мышцы сгибатели и разгибатели:*
1 — *сухожилия головки двуглавой мышцы плеча;*
2 — *тело двуглавой мышцы;*
3 — *хвост двуглавой мышцы;*
4 — *лучевая кость;*
5 — *локтевая кость;*
6 — *хвост трехглавой мышцы плеча;* 7 — *плечевая кость;* 8 — *брюшко трехглавой мышцы;* 9 — *лопатка;*
10 — *головки трехглавой мышцы плеча*

К вспомогательному аппарату относят:

- фасции
- влагалища сухожилий
- синовиальные сумки
- блоки мышц
- сесамовидные кости

Фасции – соединительно-тканные чехлы мышц, мягкий скелет тела

- 1. Поверхностные - покрывают мышцы снаружи.
- 2. Глубокие – формируют фиброзные, костно-фиброзные и межмышечные перепонки, удерживают сухожилия, выполняют опорную функцию и являются местами начала и прикрепления мышц

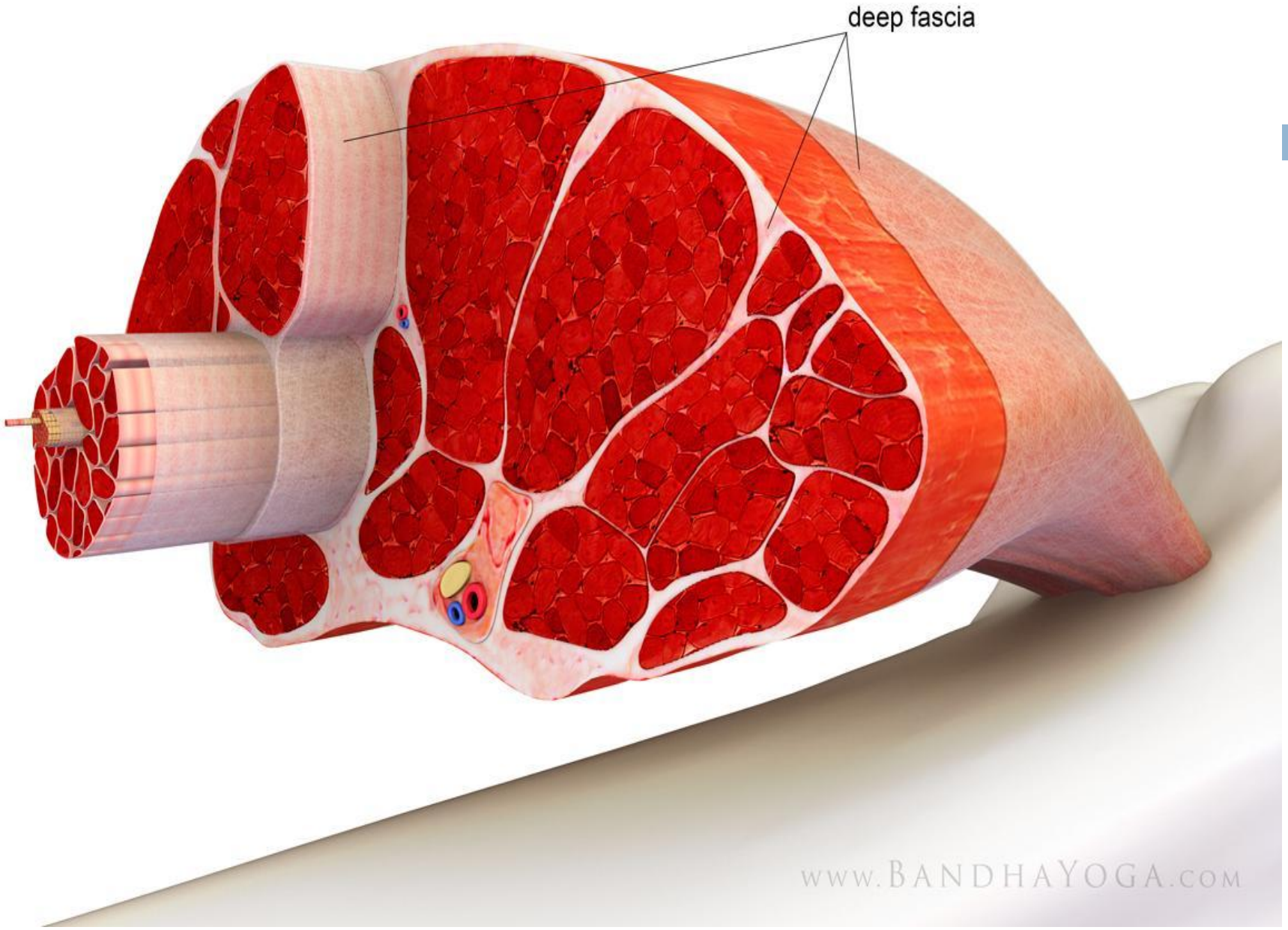
deep fascia
WWW.BANDHAYOGA.COM

Функции скелетных мышц:

1. Сократительная
2. Своеобразный орган чувств, двигательный анализатор, т.к. из мышечных рецепторов в ЦНС по чувствительным волокнам поступает информация о состоянии мышц (проприорецепторы).
3. Влияют на форму и развитие костей
4. Образуют стенки полостей (ротовая, брюшная, грудная, тазовая)
5. При сокращении улучшают крово- и лимфообращение
6. Участвуют в терморегуляции (повышают теплообразование).
7. Являются депо солей, воды, гликогена и кислорода.
8. Синтезируют АТФ и гликоген.

Микроскопическое строение мышцы

- *Мышца* (musculus) как орган состоит из мышечной ткани, рыхлой и плотной соединительной ткани, сосудов и нервов, имеет определенную форму и выполняет соответствующую ей функцию.
- Основу мышцы формируют тонкие пучки поперечнопо-досатых мышечных волокон, которые сверху покрыты со-единительнотканной оболочкой — *эндомизием*. Более крупные пучки отделены один от другого *перимизием,* а всю мышцу окружает *эпимизий,* который затем переходит в сухожилие и называется *перитендинием*.

Строение мышц
(поперечный разрез)

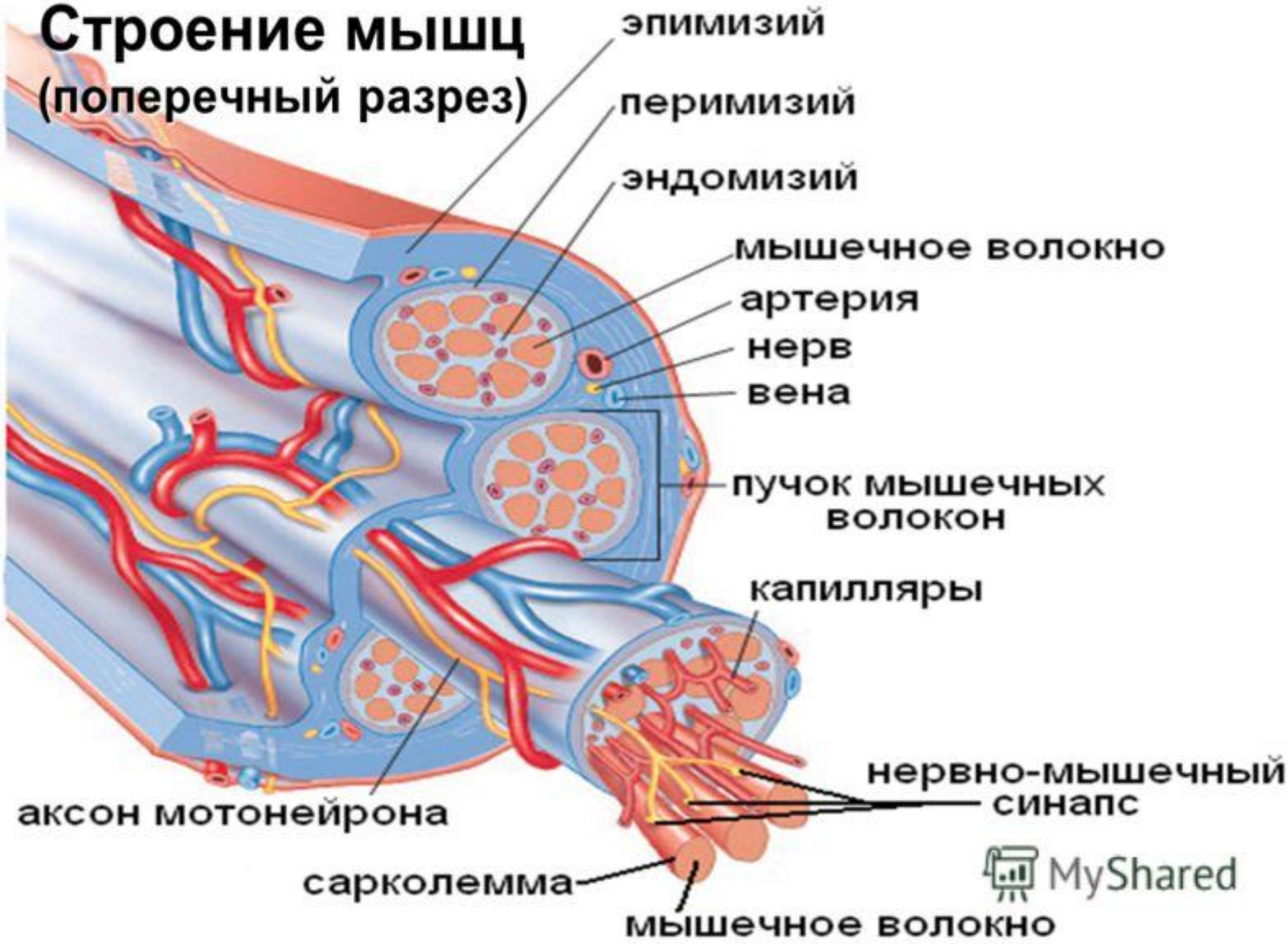

MyShared

Классификация мышц

- 1. По топографии:
- Головы
- Шеи
- Туловища
- Верхних конечностей
- Нижних конечностей

Классификация мышц

По количеству головок:

- 2-главые
- 3-главные
- 4-главные

По действию:

- Синергисты
- Антогонисты

Классификация мышц

По форме:

- Длинные (веретенообразные)
- Широкие:

1. лентовидные
2. квадратные
3. ромбовидные
4. зубчатые
5. трапециевидные

- короткие

Классификация мышц

По направлению волокон:

Прямые

Косые

Поперечные

Круговые

Классификация мышц

По функции:

Подниматели

Сгибатели

Разгибатели

Пронаторы

Супинаторы

Отводящие

Приводящие

Сфинктеры

Мышцы головы

- Мимические

  Эта группа мышц отличается от других отсутствием фасций. Сокращаясь, они вызывают сдвиг кожи, образование складок, морщин и определяют мимику лица

- Жевательные

  Все жевательные мышцы начинаются на костях черепа и прикрепляются к разным участкам нижней челюсти.

Мимические мышцы

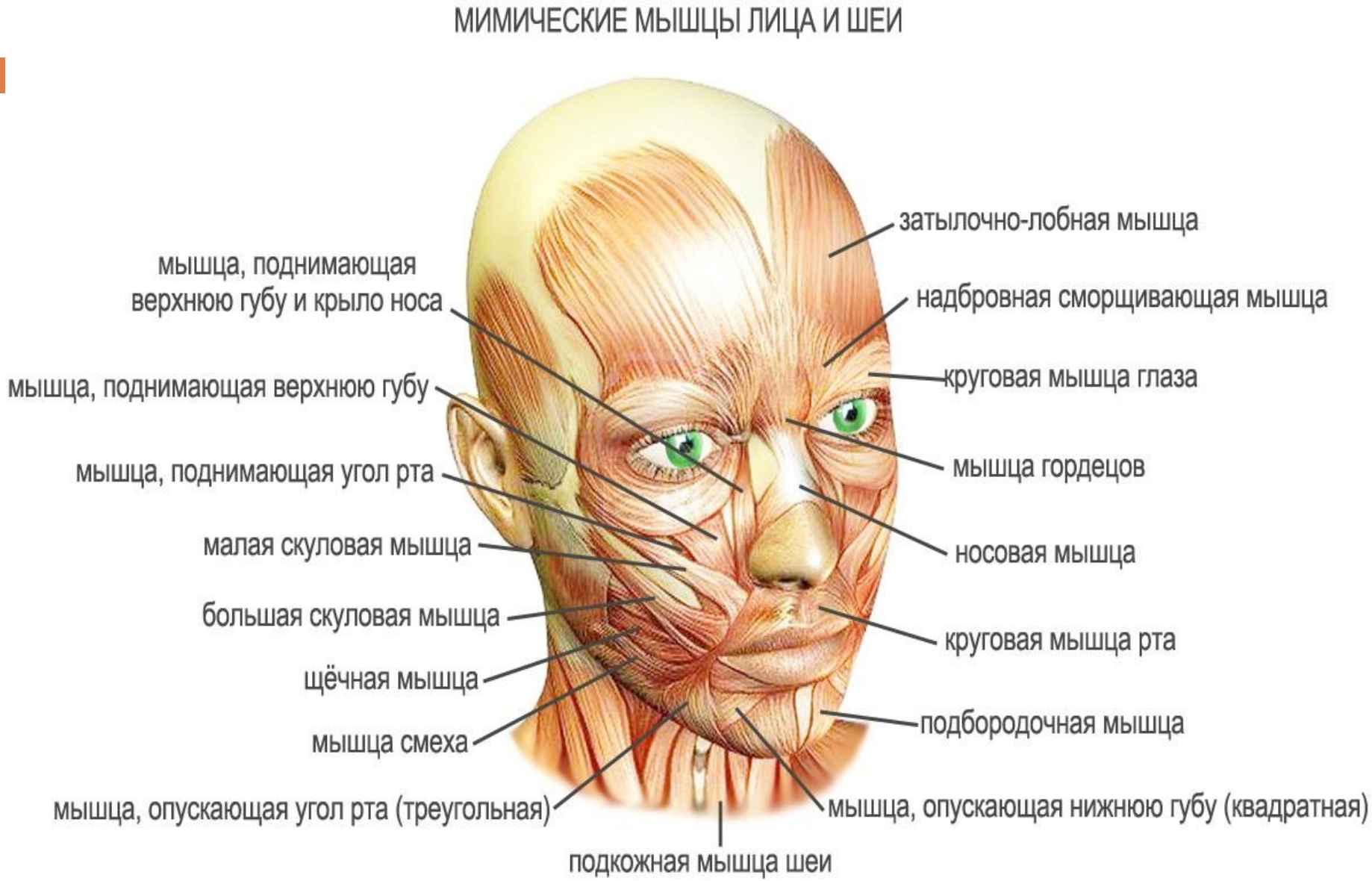

Жевательные мышцы

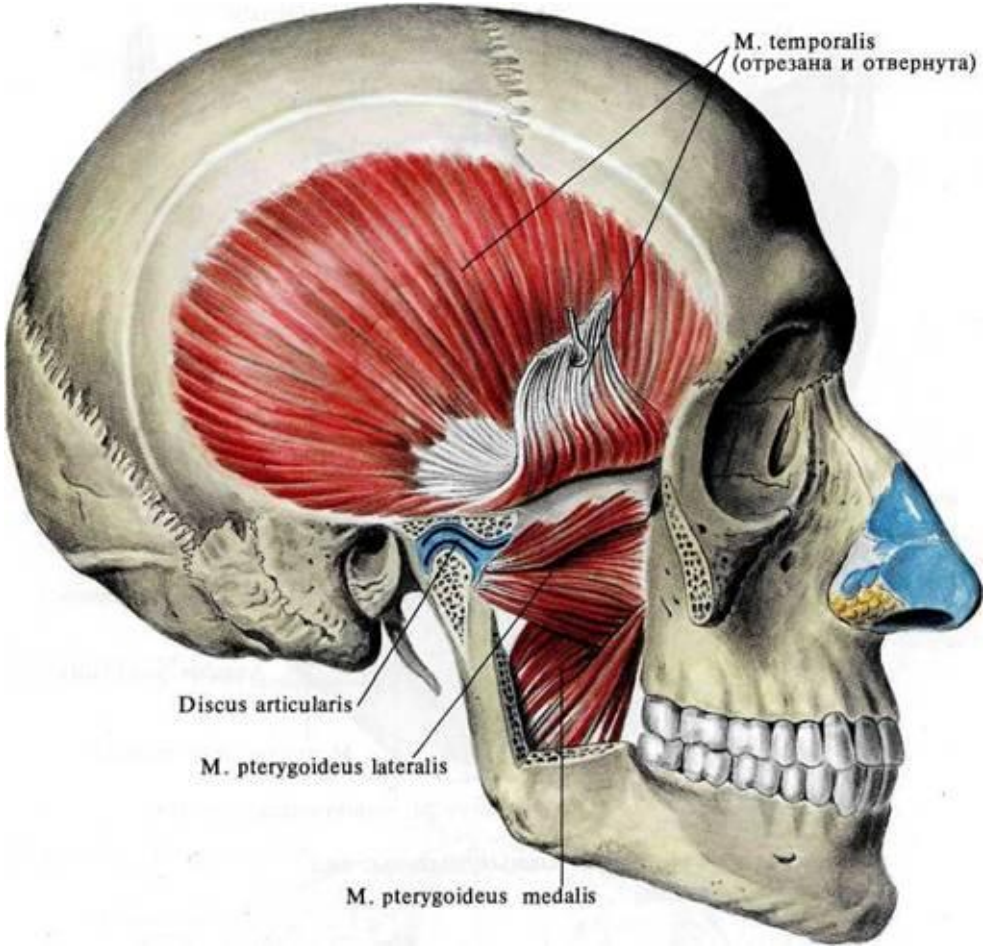

Мышцы шеи

1. Поверхностные
2. Глубокие

-латеральная группа

-медиальная группа

ПОВЕРХНОСТНЫЕ МЫШЦЫ ШЕИ

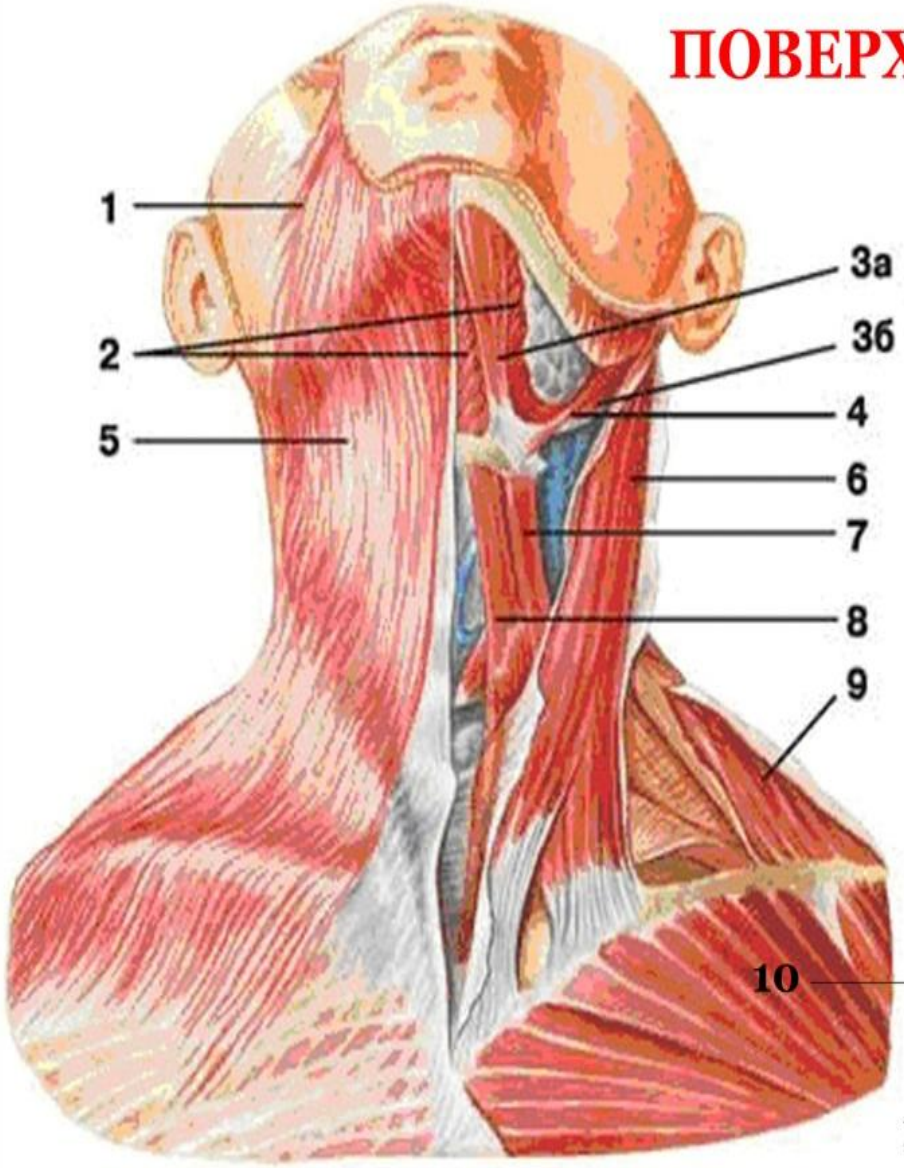

1.Мышца смеха

2. Челюстно- подъязычная мышца

3. Двубрюшная мышца:
а - переднее брюшко
б - заднее брюшко

4. Шилоподъязычная мышца

5. Подкожная мышца шеи

6. Грудинно-ключично-сосцевидная мышца

7. Верхнее брюшко лопаточно-подъязычной мышцы

8. Грудинно-подъязычная мышца

9. Трапециевидная мышца

10. Большая грудная мышца

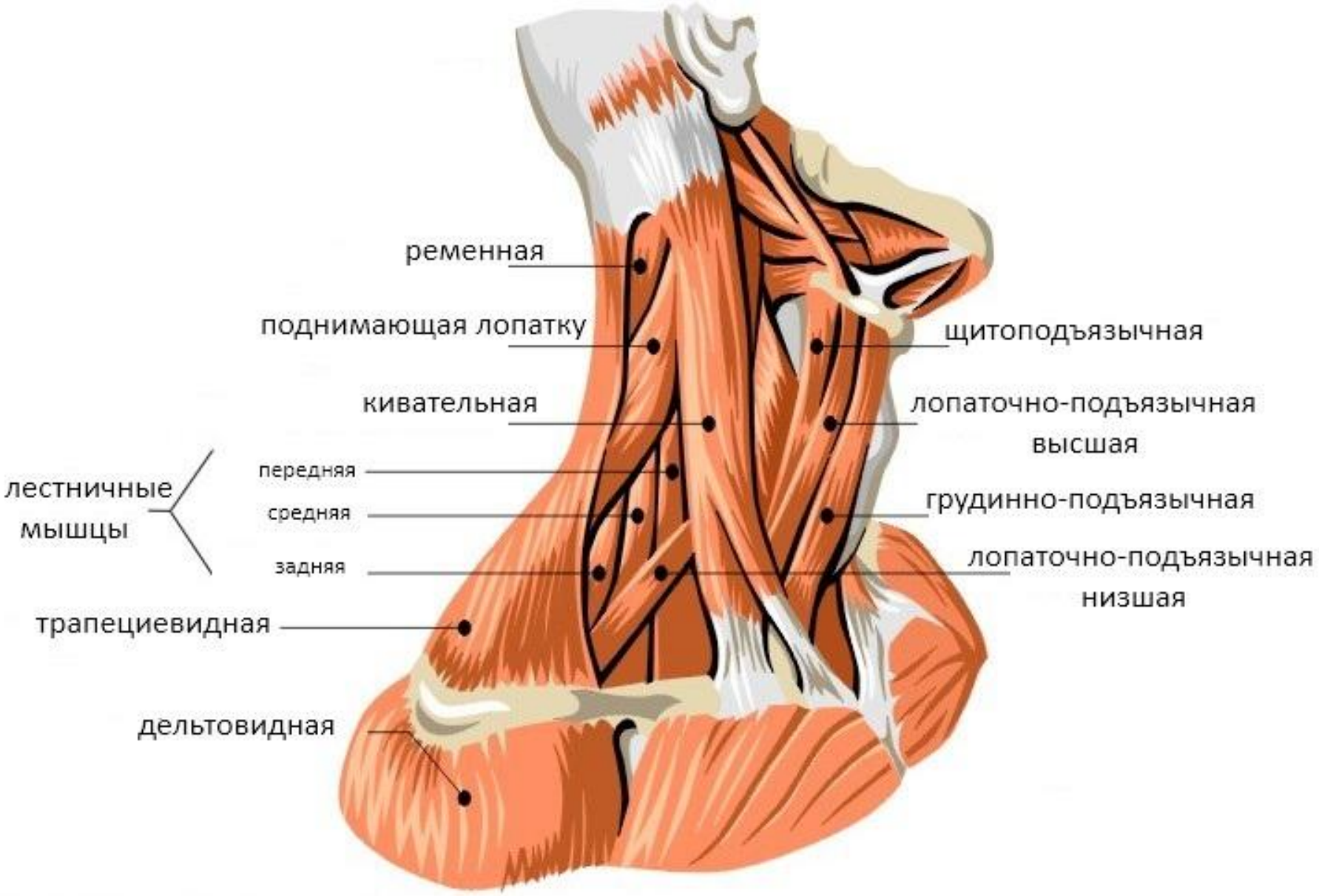
ременная
поднимающая лопатку
кивательная
лестничные мышцы
передняя
средняя
задняя
трапециевидная
дельтовидная
щитоподъязычная
лопаточно-подъязычная высшая
грудинно-подъязычная
лопаточно-подъязычная низшая

Глубокие мышцы шеи

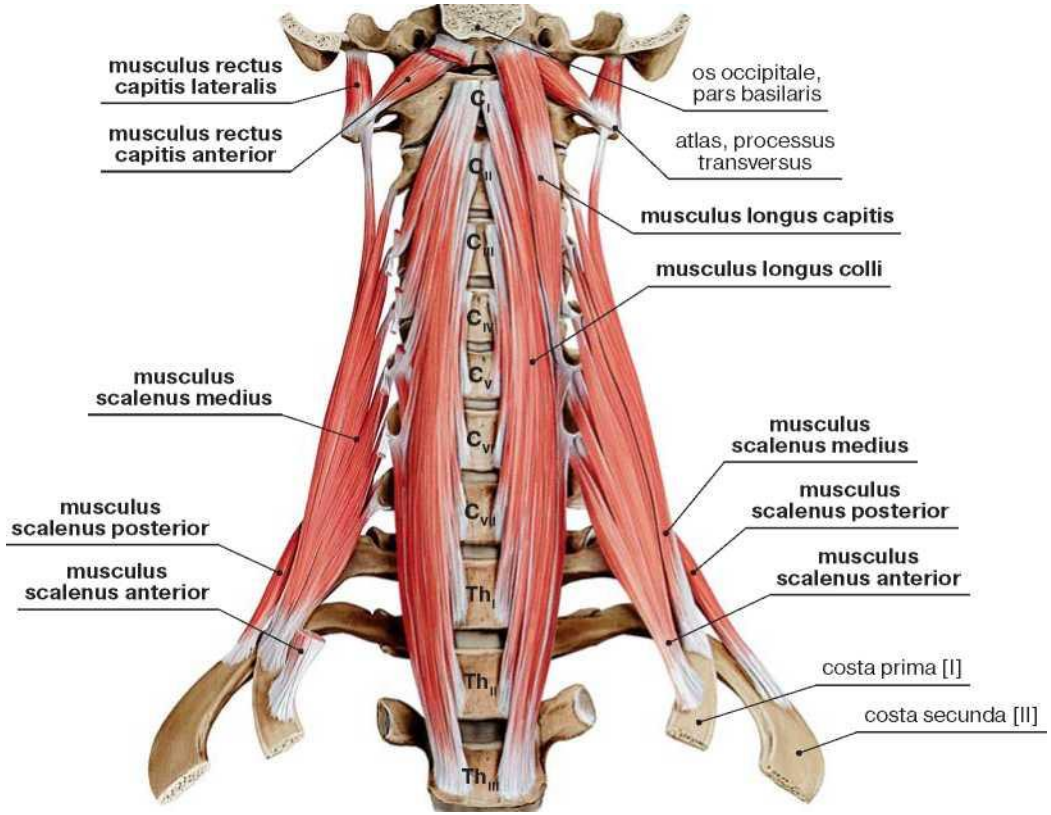

Мышцы верхней конечности

Мышцы верхней конечности включают в себя мышцы пояса и свободной верхней конечности.

Мышцы плечевого пояса

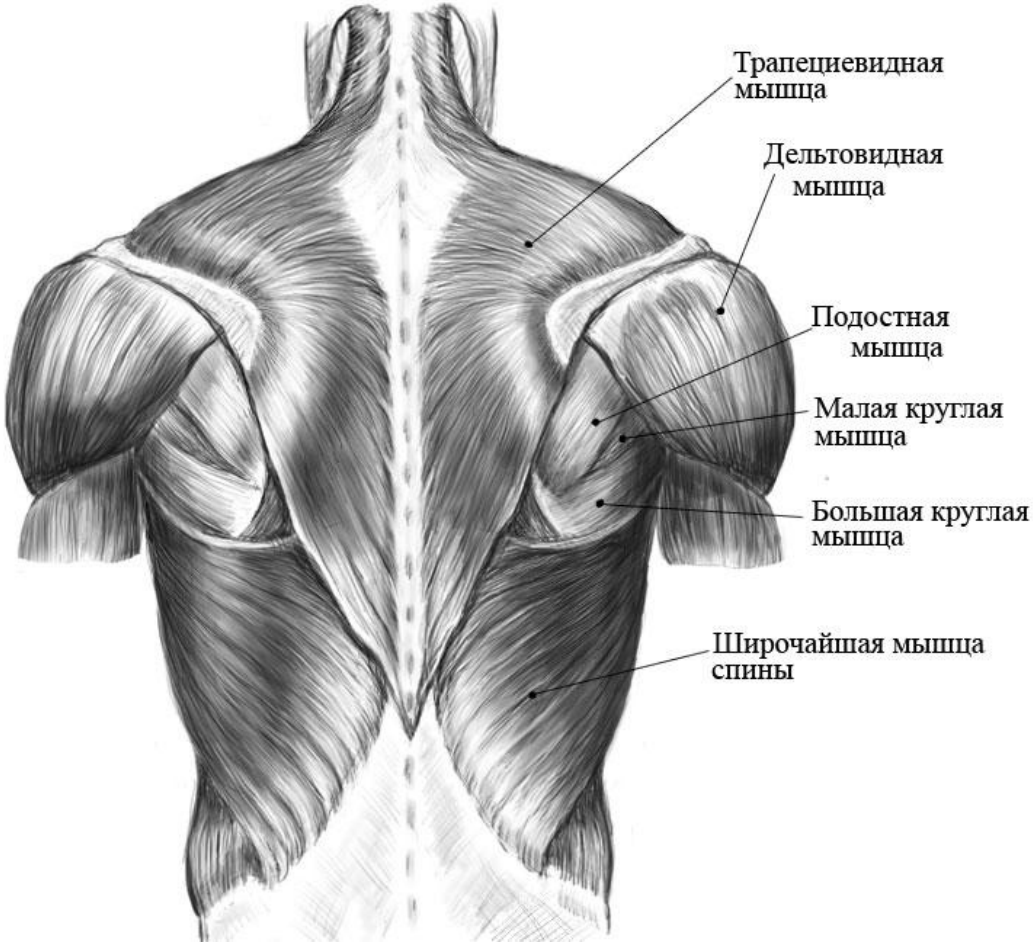

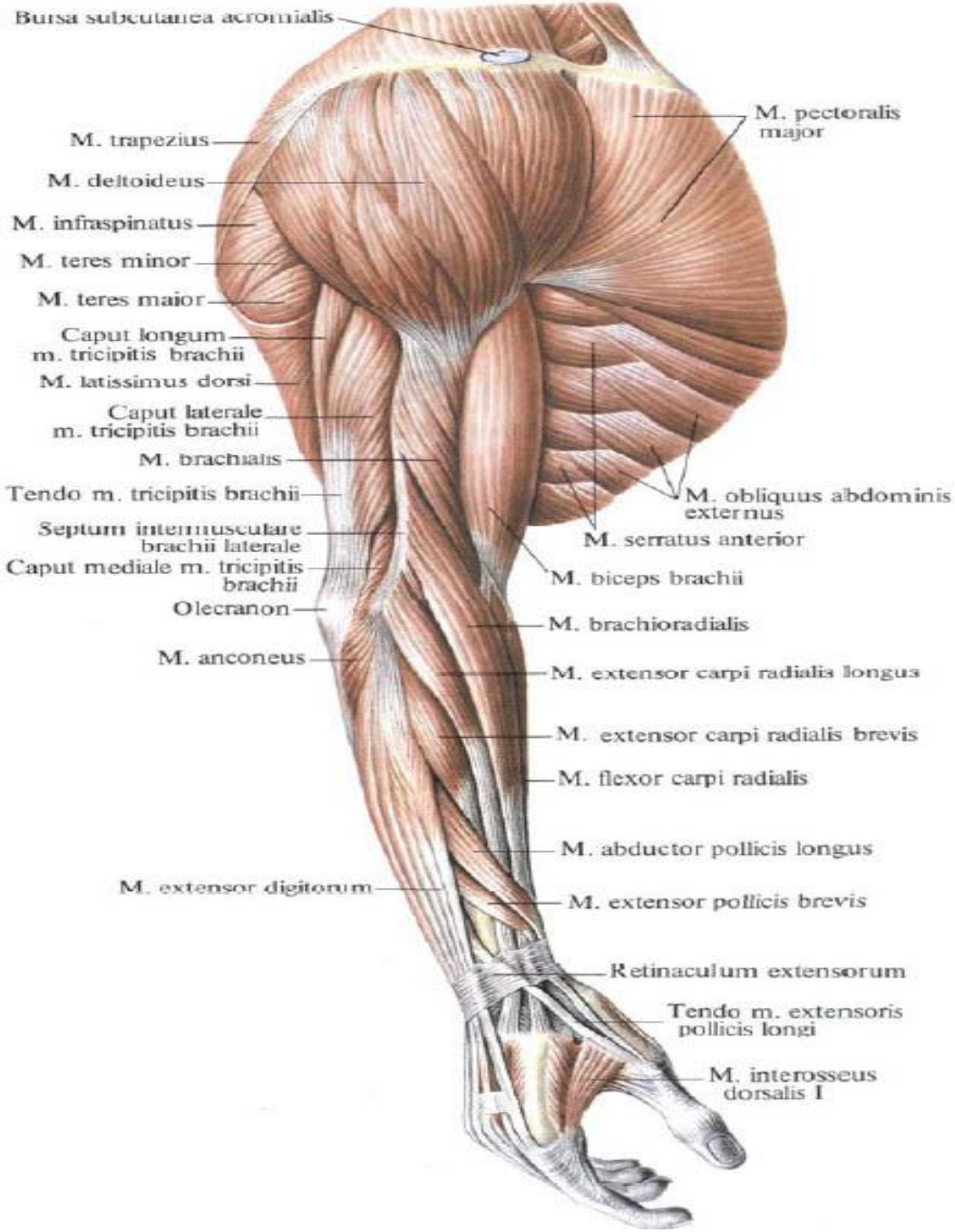
Bursa subcutanea acromialis
M. pectoralis major
M. trapezius
M. deltoideus
M. infraspinatus
M. teres minor
M. teres maior
Caput longum m. tricipitis brachii
M. latissimus dorsi
Caput laterale m. tricipitis brachii
M. brachialis
Tendo m. tricipitis brachii
Septum intermusculare brachii laterale
Caput mediale m. tricipitis brachii
Olecranon
M. anconeus
M. obliquus abdominis externus
M. serratus anterior
M. biceps brachii
M. brachioradialis
M. extensor carpi radialis longus
M. extensor carpi radialis brevis
M. flexor carpi radialis
M. abductor pollicis longus
M. extensor digitorum
M. extensor pollicis brevis
Retinaculum extensorum
Tendo m. extensoris pollicis longi
M. interosseus dorsalis I

Двуглавая мышца плеча

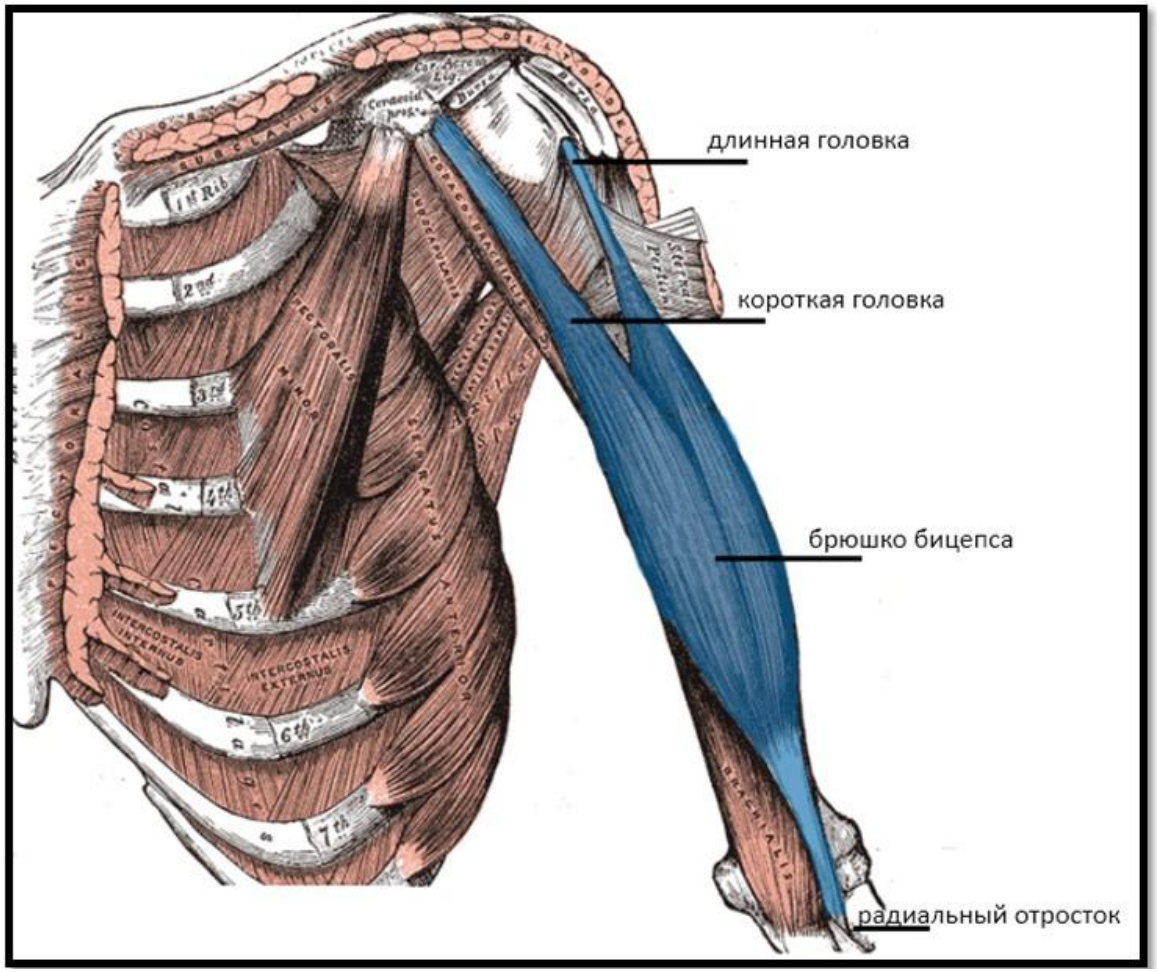

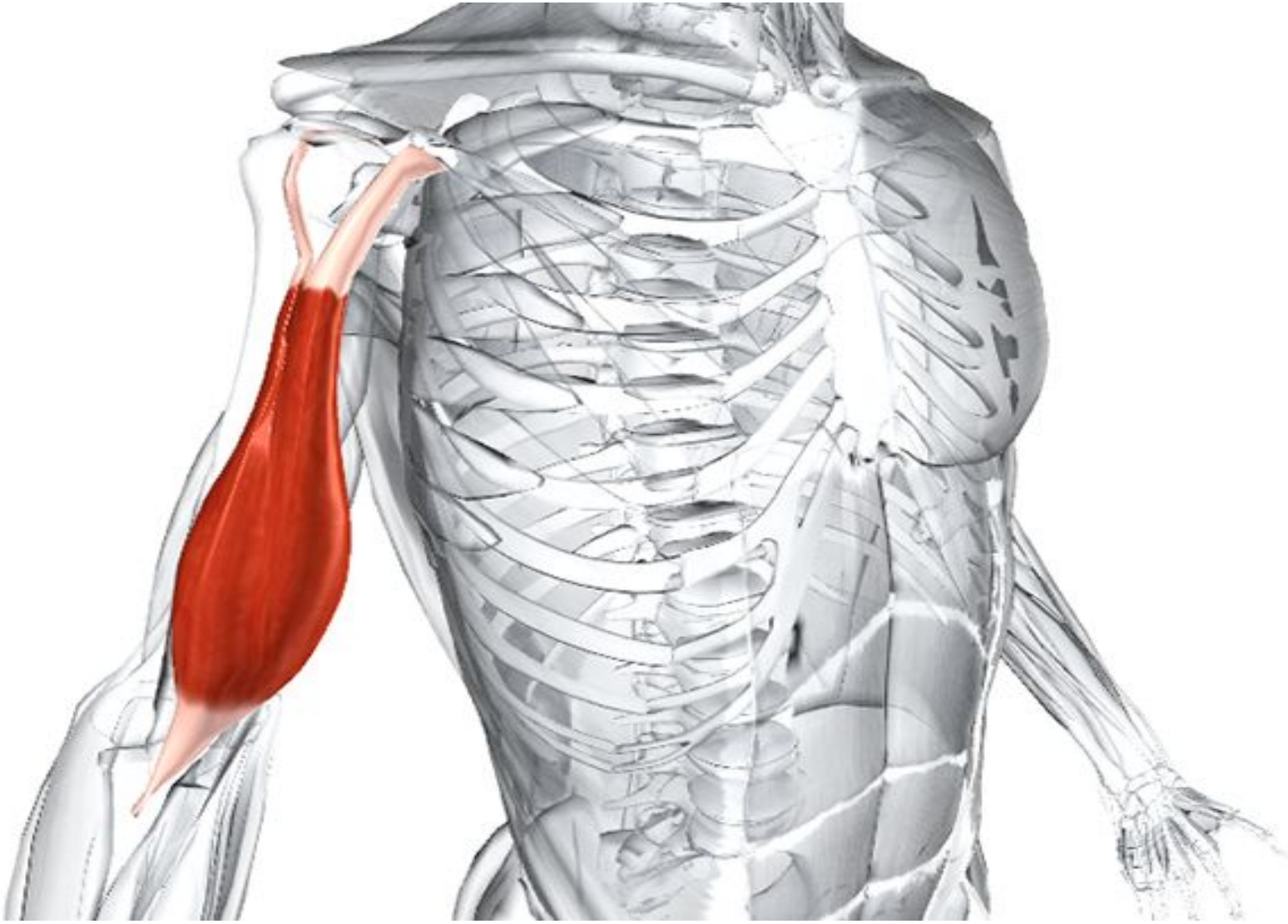

Трехглавая мышца плеча

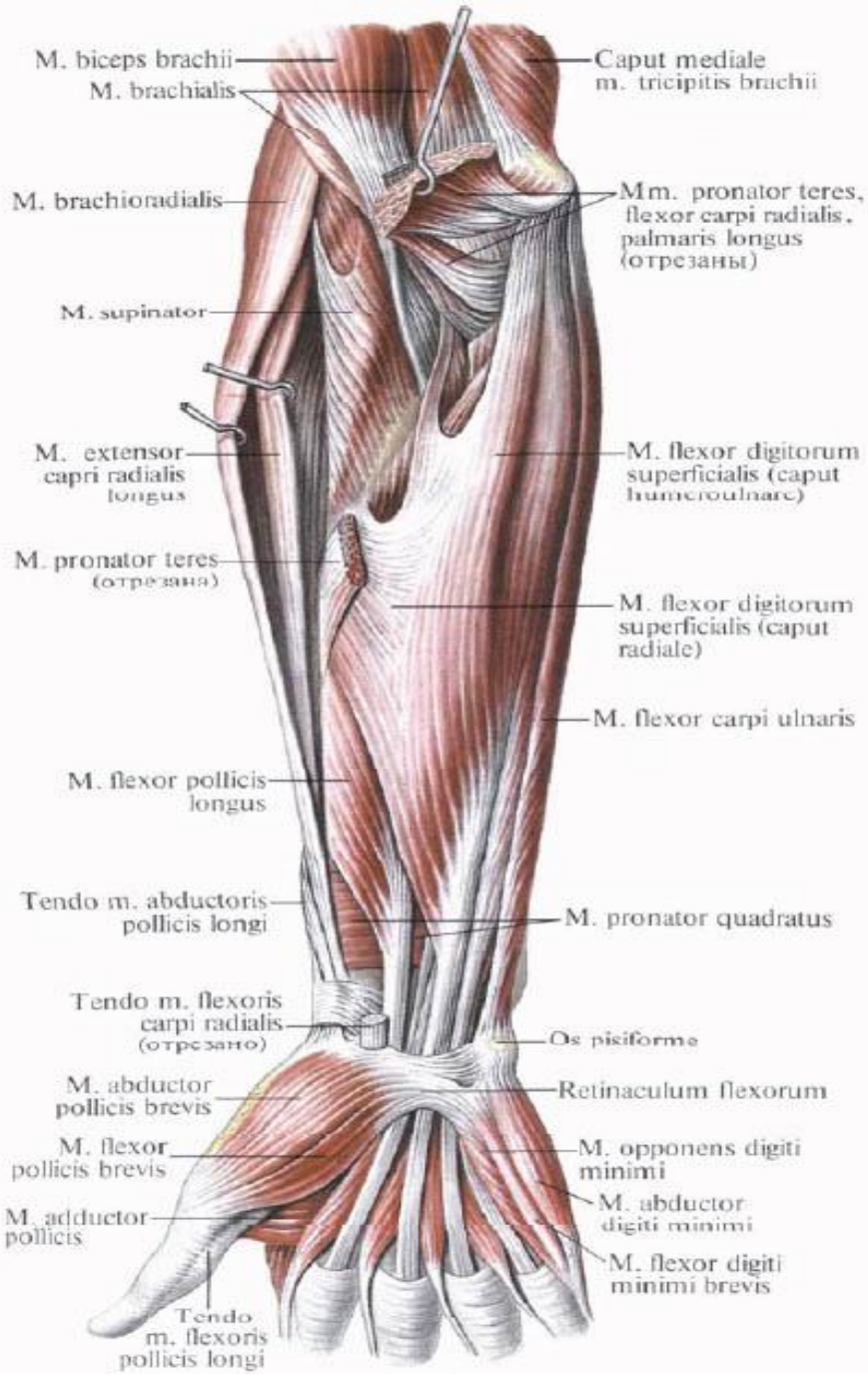
M. biceps brachii
M. brachialis
Caput mediale m. tricipitis brachii
M. brachioradialis
Mm. pronator teres, flexor carpi radialis, palmaris longus (отрезаны)
M. supinator
M. extensor capri radialis longus
M. flexor digitorum superficialis (caput humeroulnare)
M. pronator teres (отрезана)
M. flexor digitorum superficialis (caput radiale)
M. flexor carpi ulnaris
M. flexor pollicis longus
Tendo m. abductoris pollicis longi
M. pronator quadratus
Tendo m. flexoris carpi radialis (отрезано)
Os pisiforme
M. abductor pollicis brevis
Retinaculum flexorum
M. flexor pollicis brevis
M. opponens digiti minimi
M. adductor pollicis
M. abductor digiti minimi
M. flexor digiti minimi brevis
Tendo m. flexoris pollicis longi

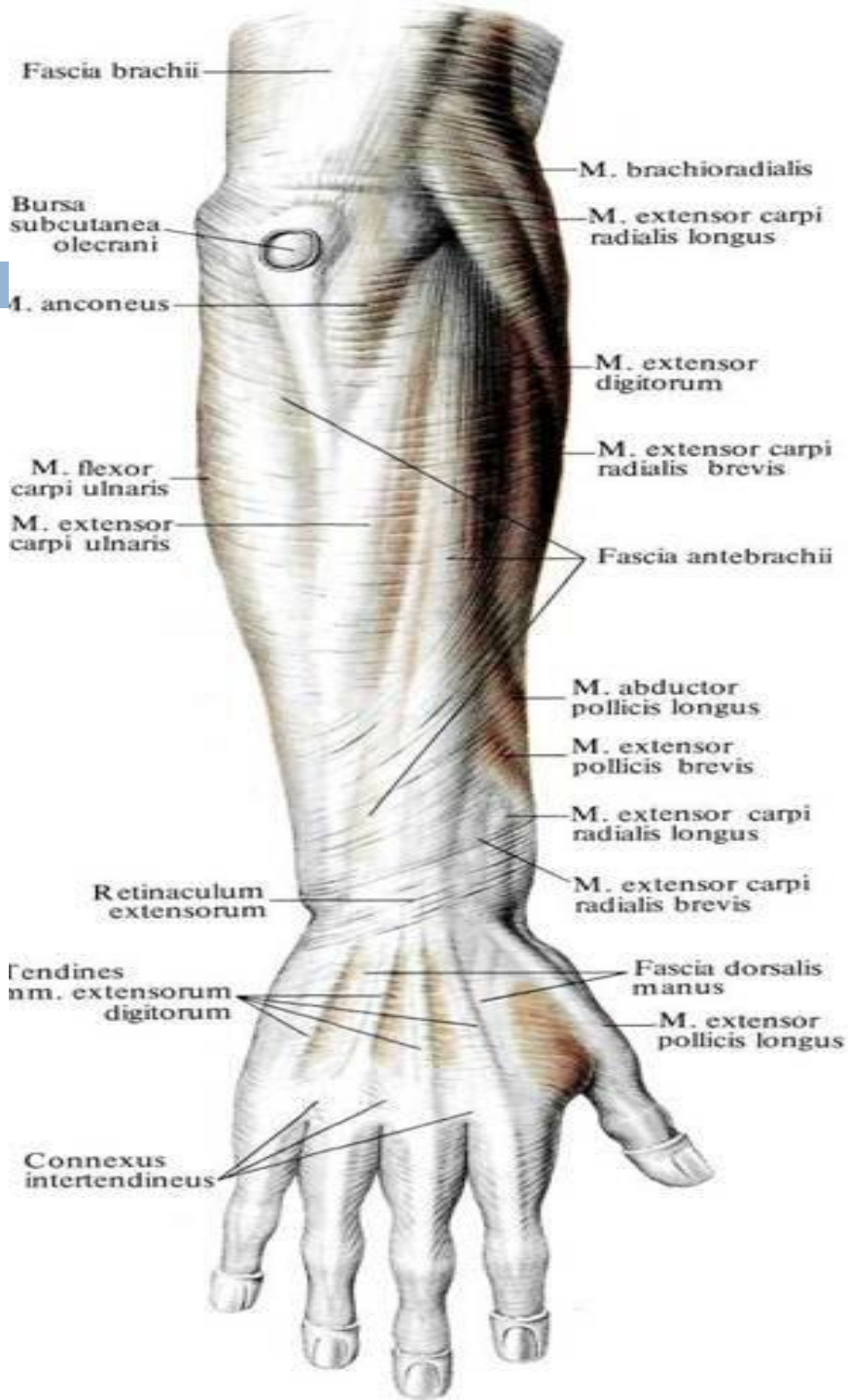
Fascia brachii
M. brachioradialis
Bursa subcutanea olecrani
M. extensor carpi radialis longus
M. anconeus
M. extensor digitorum
M. extensor carpi radialis brevis
M. flexor carpi ulnaris
M. extensor carpi ulnaris
Fascia antebrachii
M. abductor pollicis longus
M. extensor pollicis brevis
M. extensor carpi radialis longus
M. extensor carpi radialis brevis
Retinaculum extensorum
Tendines mm. extensorum digitorum
Fascia dorsalis manus
M. extensor pollicis longus
Connexus intertendineus

Мышцы кисти, правой, ладонная поверхность

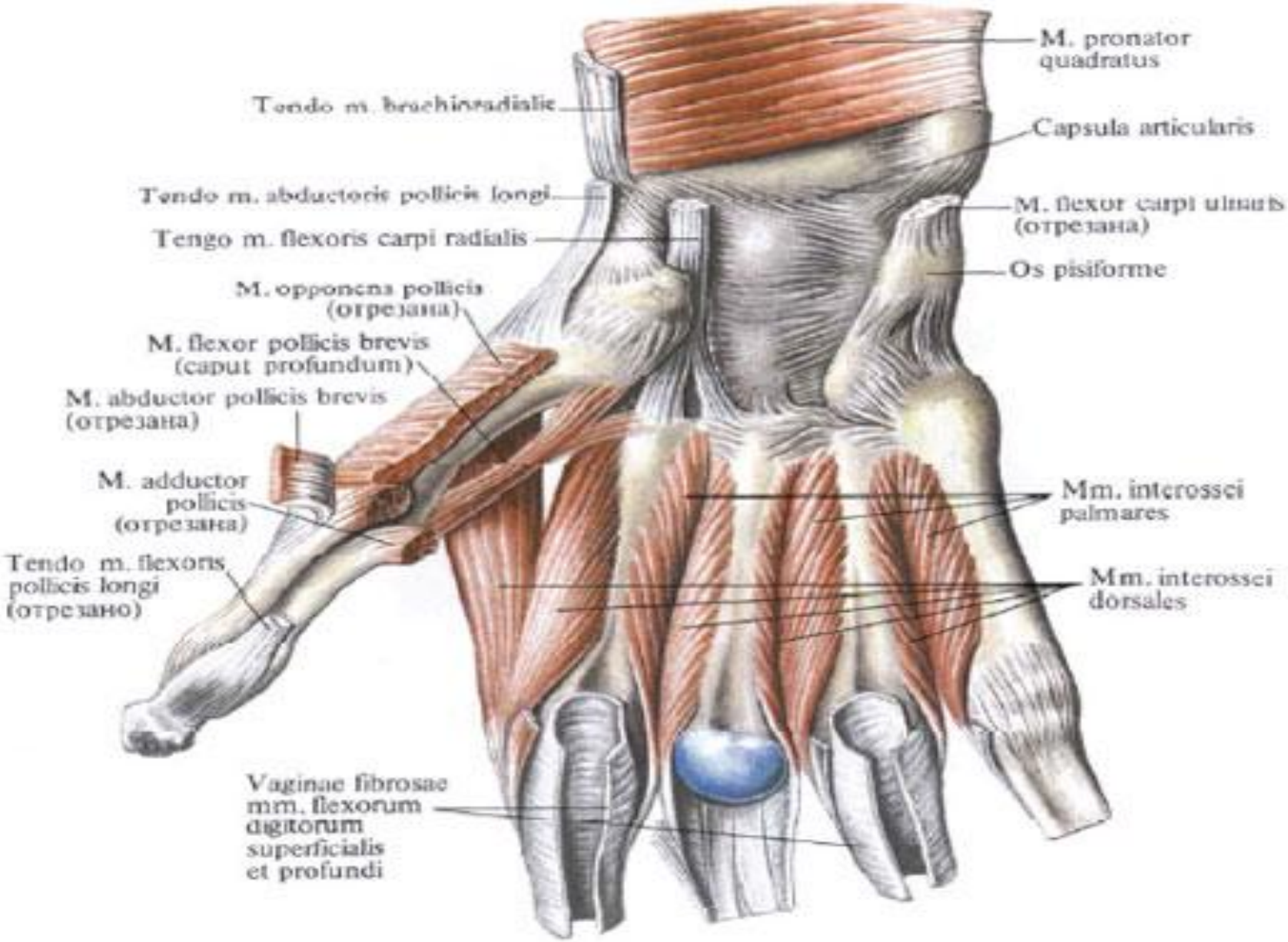

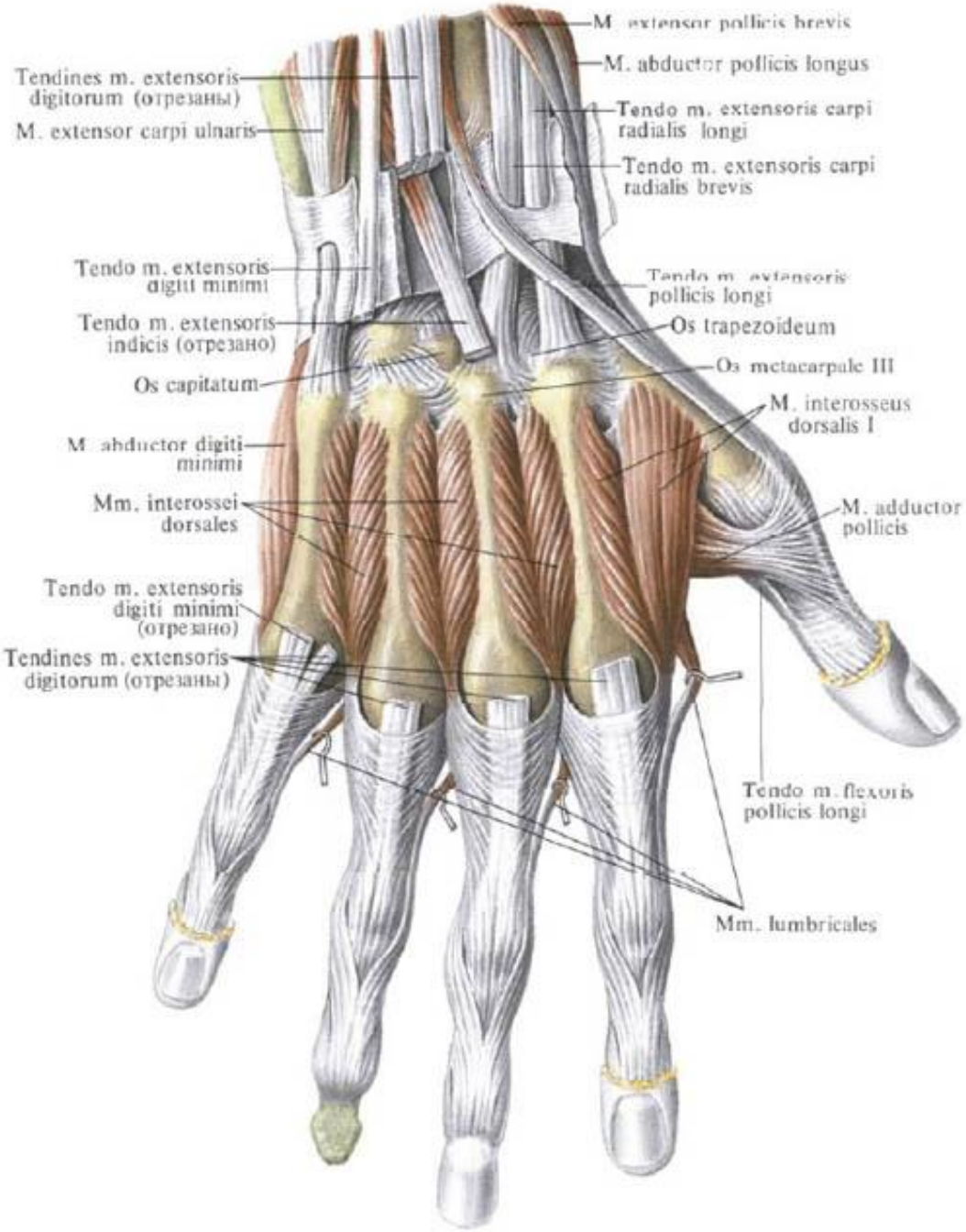
M. extensor pollicis brevis
M. abductor pollicis longus
Tendo m. extensoris carpi radialis longi
Tendo m. extensoris carpi radialis brevis
Tendines m. extensoris digitorum (отрезаны)
M. extensor carpi ulnaris
Tendo m. extensoris digiti minimi
Tendo m. extensoris pollicis longi
Tendo m. extensoris indicis (отрезано)
Os trapezoideum
Os capitatum
Os metacarpale III
M. interosseus dorsalis I
M. abductor digiti minimi
Mm. interossei dorsales
M. adductor pollicis
Tendo m. extensoris digiti minimi (отрезано)
Tendines m. extensoris digitorum (отрезаны)
Tendo m. flexoris pollicis longi
Mm. lumbricales

Червеобразные мышцы

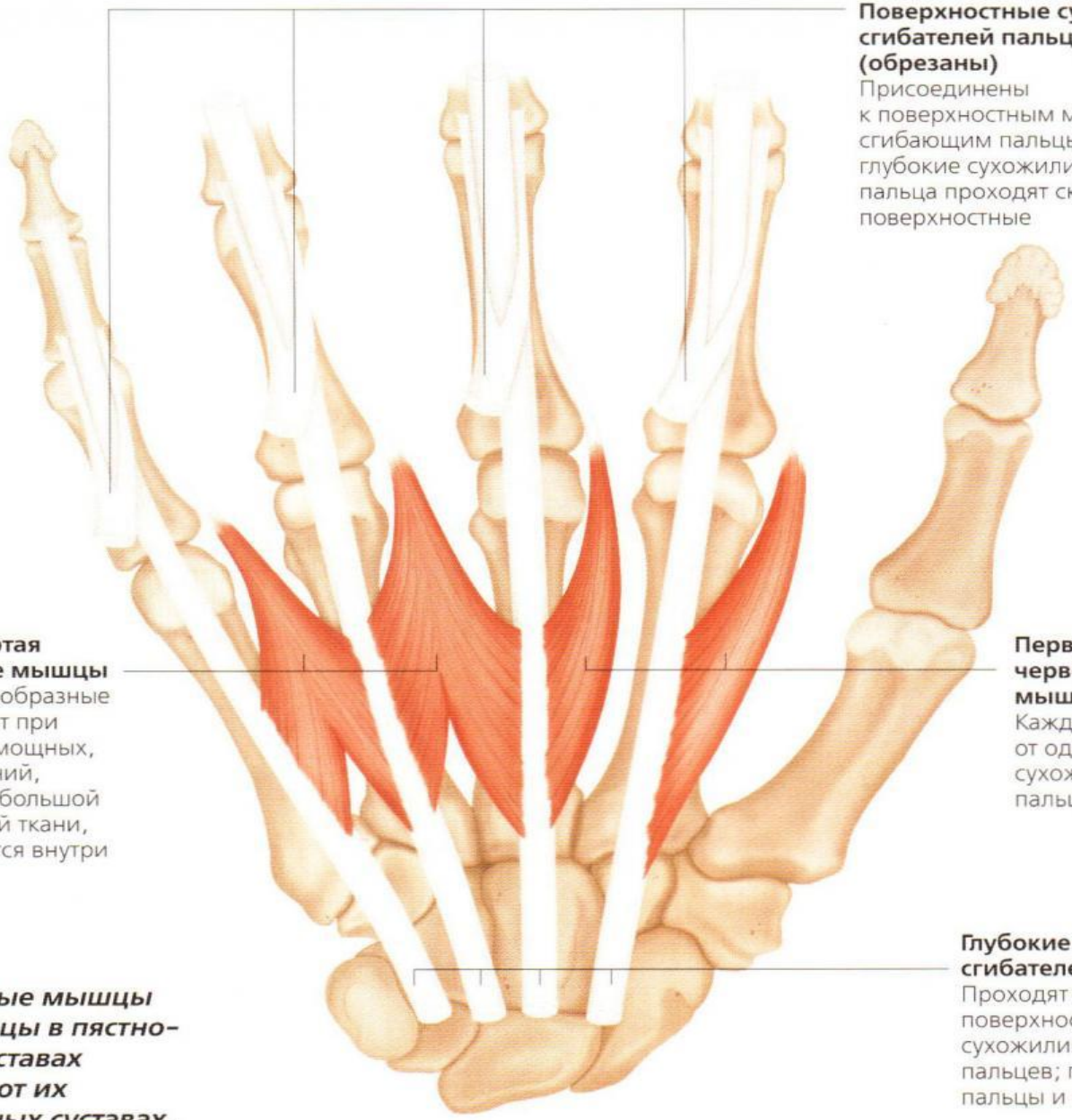

Поверхностные сухожилия сгибателей пальцев (обрезаны)
Присоединены к поверхностным мышцам, сгибающим пальцы и кисть; глубокие сухожилия каждого пальца проходят сквозь поверхностные

Третья и четвертая червеобразные мышцы
Поскольку червеобразные мышцы работают при совершении не мощных, а точных движений, им не требуется большой массы мышечной ткани, и они помещаются внутри самой кисти

Первая и вторая червеобразные мышцы
Каждая отходит от одного глубокого сухожилия сгибателя пальцев

Глубокие сухожилия сгибателей пальцев
Проходят под поверхностными сухожилиями сгибателей пальцев; помогают сгибать пальцы и кисть

Червеобразные мышцы сгибают пальцы в пястно-запястных суставах и распрямляют их в межзапястных суставах.

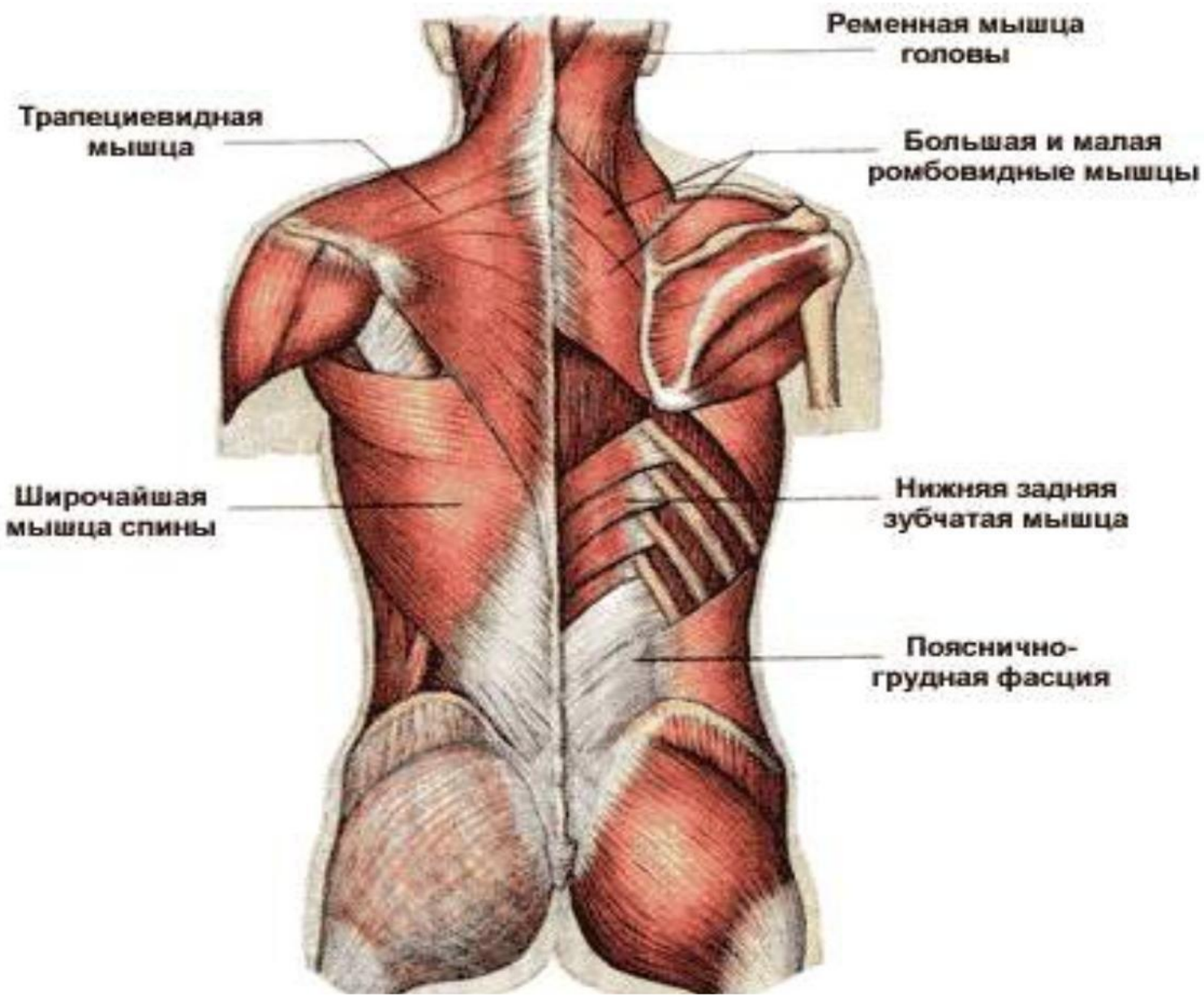
Ременная мышца головы
Трапециевидная мышца
Большая и малая ромбовидные мышцы
Широчайшая мышца спины
Нижняя задняя зубчатая мышца
Пояснично-грудная фасция

FitSeven

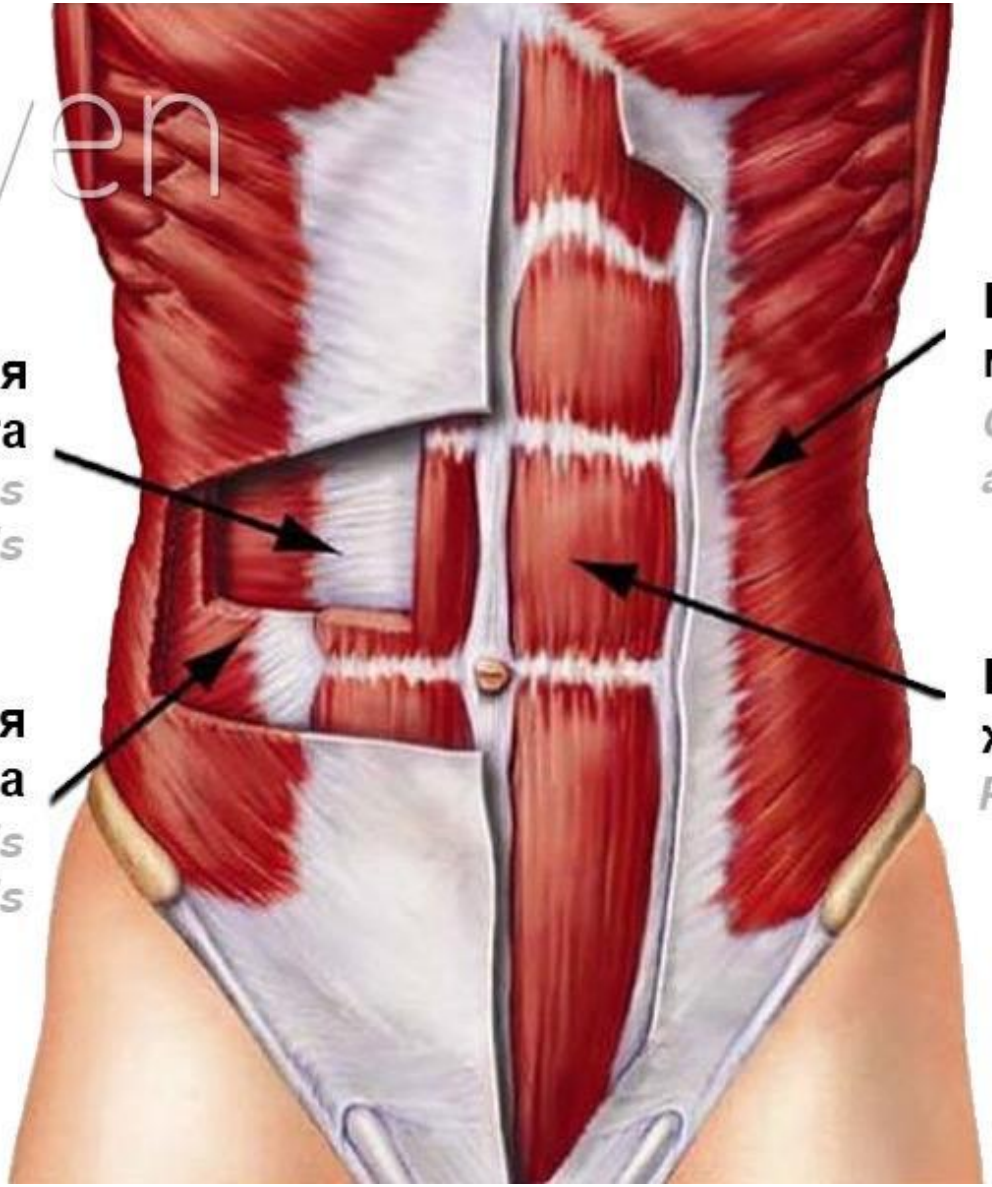
Поперечная мышца живота
Tansversus abdominis
Внутренняя косая мышца живота
Obliquus internis abdominis
Наружная косая мышца живота
Obliquus externus abdominis
Прямая мышца живота
Rectus abdominis

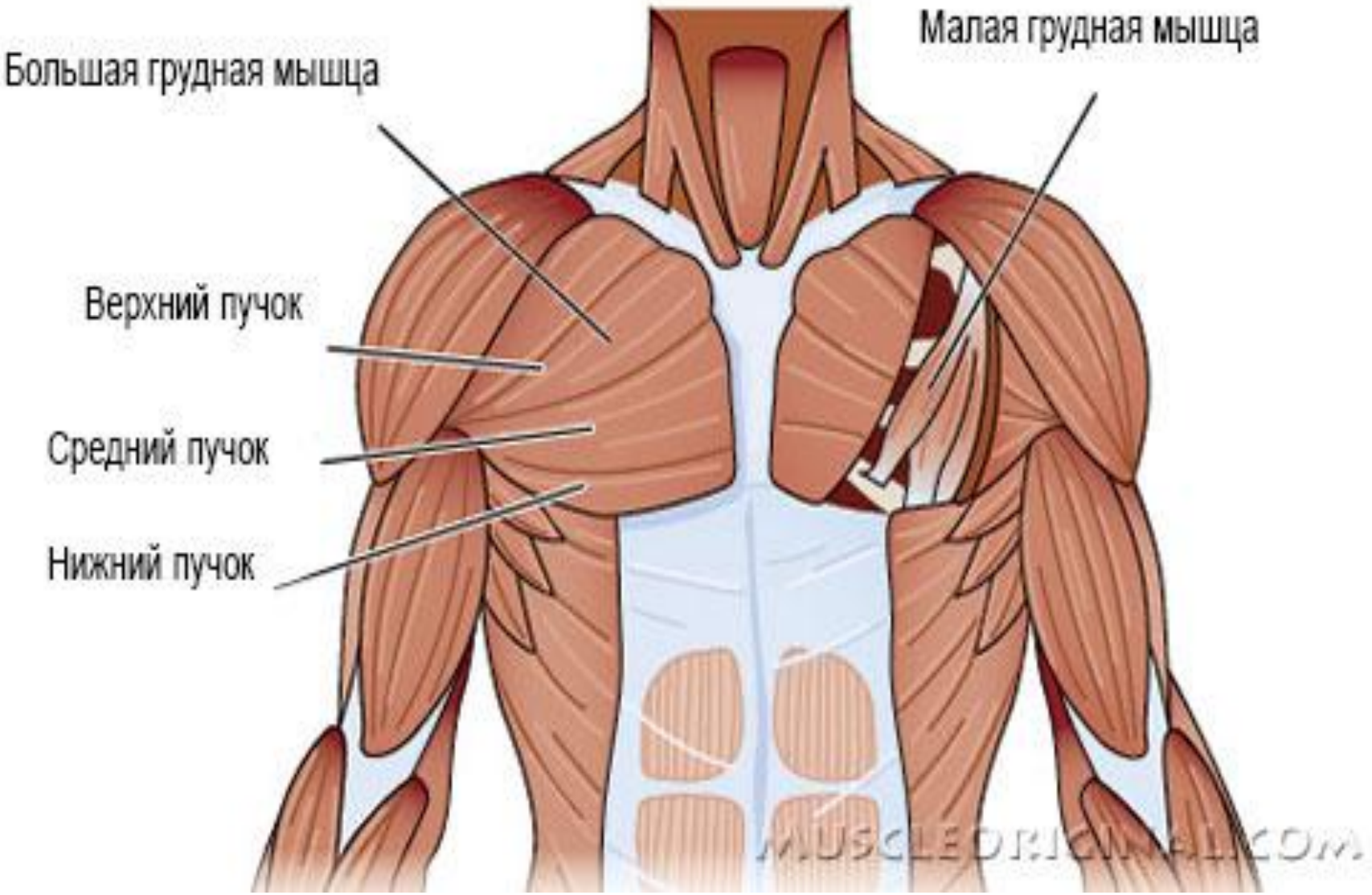
Большая грудная мышца
Малая грудная мышца
Верхний пучок
Средний пучок
Нижний пучок
MUSCLEORIGINAL.COM

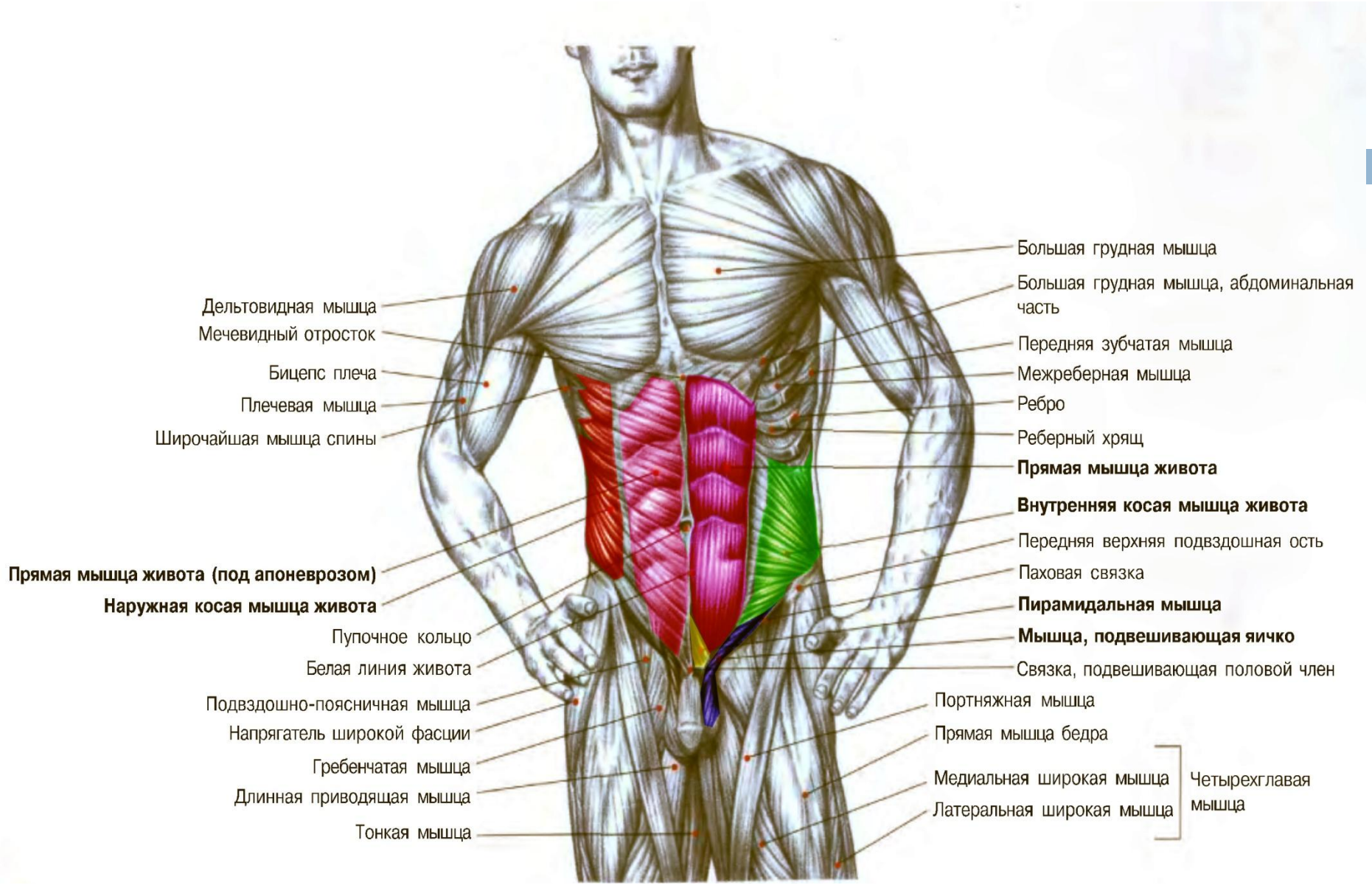
Большая грудная мышца
Большая грудная мышца, абдоминальная часть
Передняя зубчатая мышца
Межреберная мышца
Ребро
Реберный хрящ
Прямая мышца живота
Внутренняя косая мышца живота
Передняя верхняя подвздошная ость
Паховая связка
Пирамидальная мышца
Мышца, подвешивающая яичко
Связка, подвешивающая половой член
Портняжная мышца
Прямая мышца бедра
Медиальная широкая мышца
Латеральная широкая мышца
Четырехглавая мышца
Дельтовидная мышца
Мечевидный отросток
Бицепс плеча
Плечевая мышца
Широчайшая мышца спины
Прямая мышца живота (под апоневрозом)
Наружная косая мышца живота
Пупочное кольцо
Белая линия живота
Подвздошно-поясничная мышца
Напрягатель широкой фасции
Гребенчатая мышца
Длинная приводящая мышца
Тонкая мышца

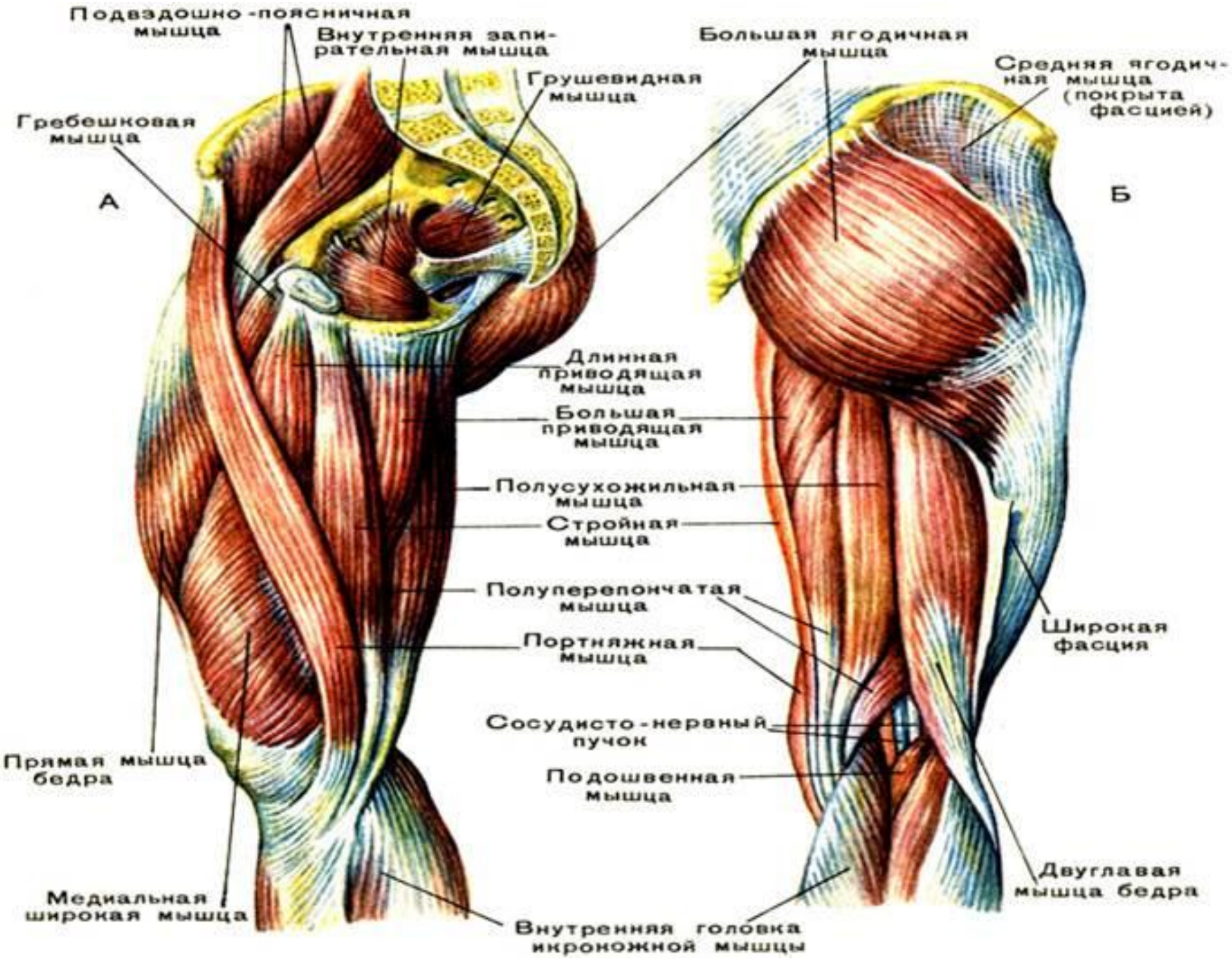
Подвздошно-поясничная мышца
Внутренняя запирательная мышца
Грушевидная мышца
Гребешковая мышца
А
Длинная приводящая мышца
Большая приводящая мышца
Полусухожильная мышца
Стройная мышца
Полуперепончатая мышца
Портняжная мышца
Прямая мышца бедра
Медиальная широкая мышца
Внутренняя головка икроножной мышцы
Большая ягодичная мышца
Средняя ягодичная мышца (покрыта фасцией)
Б
Широкая фасция
Сосудисто-нервный пучок
Подошвенная мышца
Двуглавая мышца бедра

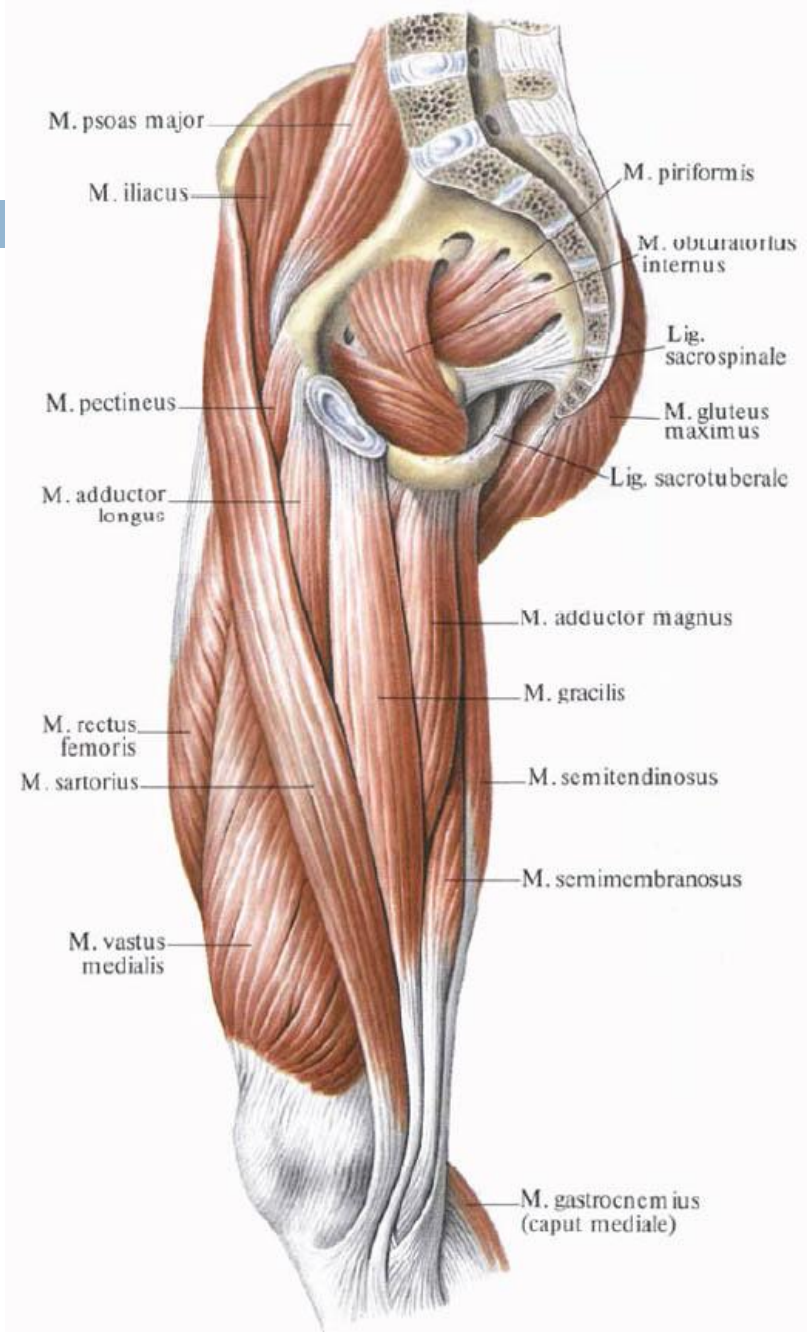
M. psoas major
M. iliacus
M. pectineus
M. adductor longus
M. rectus femoris
M. sartorius
M. vastus medialis
M. piriformis
M. obturatorius internus
Lig. sacrospinale
M. gluteus maximus
Lig. sacrotuberale
M. adductor magnus
M. gracilis
M. semitendinosus
M. semimembranosus
M. gastrocnemius (caput mediale)

Глубокие мышцы
Задняя большеберцовая мышца
Длинный сгибатель пальцев
Длинный сгибатель большого пальца стопы
Поверхностные мышцы
Икроножная мышца
Камбаловидная мышца
Ахиллово сухожилие

Мышцы стопы

Мышцы тыльной стороны стопы

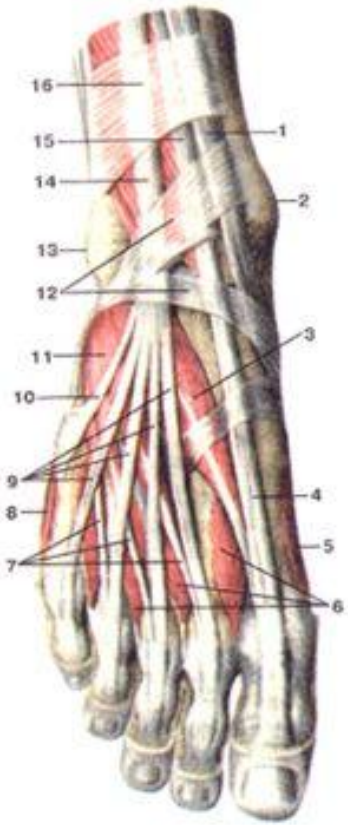

1 - сухожилие передней большеберцовой мышцы;
2 - медиальная лодыжка;
3 - мышца-короткий разгибатель большого пальца стопы;
4 - сухожилие мышцы-длинного разгибателя большого пальца стопы;
5 - мышца, отводящая большой палец стопы;
6 - тыльные межкостные мышцы;
7 - сухожилие мышцы-короткого разгибателя пальцев;
8 - мышца, отводящая мизинец;
9 - сухожилие мышцы-длинного разгибателя пальцев;
10 - сухожилие третьей малоберцовой мышцы;
11 - мышца-короткий разгибатель пальцев;
12 - нижний удерживатель сухожилий мышц-разгибателей;
13 - латеральная лодыжка;
14 - мышца-длинный разгибатель пальцев;
15 - мышца-длинный разгибатель большого пальца стопы;
16 - верхний удерживатель сухожилий мышц-разгибателей.

Подошвенная сторона.

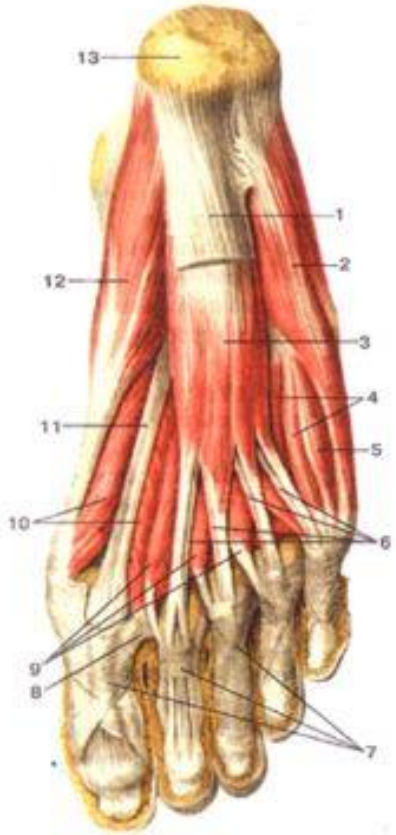

1 - подошвенный апоневроз (отрезан);
2 - мышца, отводящая мизинец стопы;
3 - мыпша-короткий сгибатель пальцев;
4 - подошвенные межкостные мышцы;
5 - мьшша-короткий сгибатель мизинца стопы;
6 -сухожилия мьшшы-длинного сгибателя пальцев;
7 - фиброзные влагалища сухожилий длинного сгибателя пальцев стопы;
8 - глубокая поперечная плюсневая связка;
9 - червеобразные мышцы;
10 - мышца-короткий сгибатель большого пальца стопы;
11 - сухожилие мышшы-длинного сгибателя большого пальца стопы;
12 - мышца, отводящая большой палец стопы;
13 - пяточный бугор.

MyShared