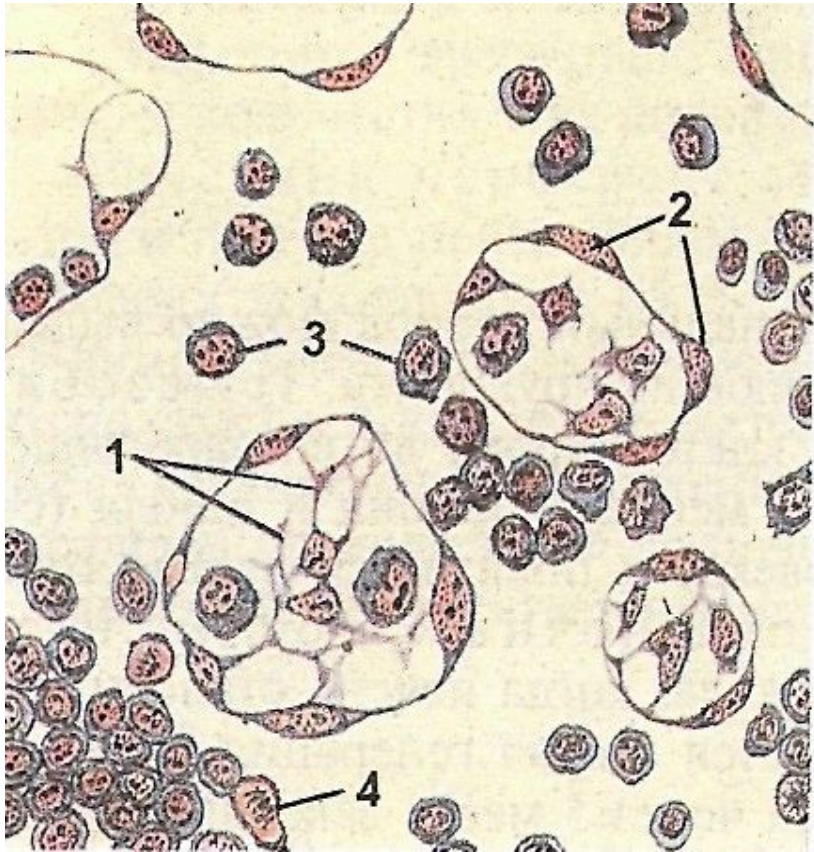


СЕРДЕЧНО-СОСУДИСТАЯ СИСТЕМА

*Кафедра гистологии, эмбриологии и цитологии
лечебного факультета*

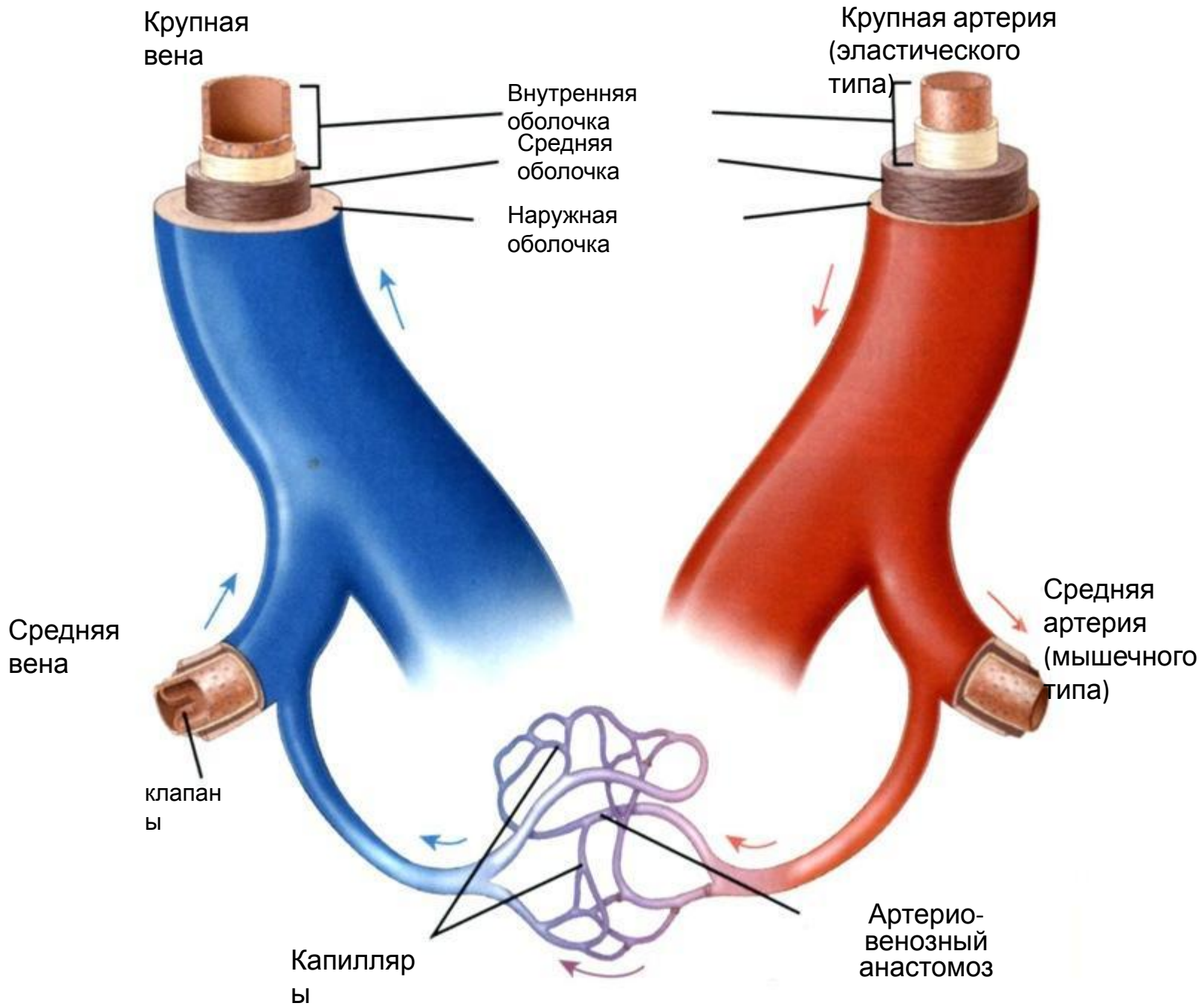
РАЗВИТИЕ КРОВЕНОСНЫХ СОСУДОВ



2-3-й
неделя

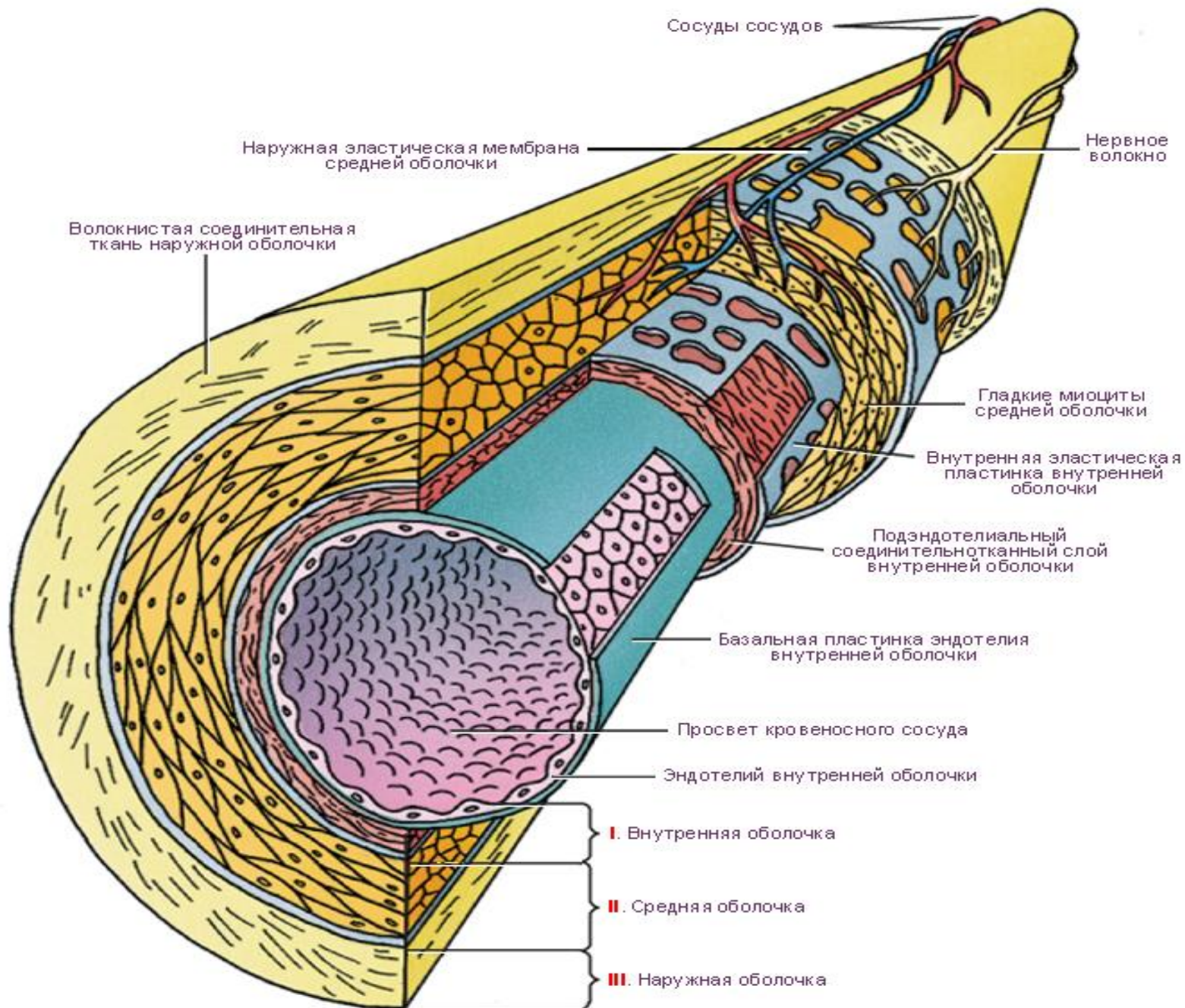
**Из мезенхимы в
стенке желточного
мешка .**

**В кровяных
островках стенки
хориона**



Общий принцип организации стенки кровеносного сосуда

- 1. Внутренняя оболочка
 - *Эндотелий*
 - *Подэндотелиальный слой*
 - *Внутренняя эластическая мембрана*
 - 2. Средняя оболочка
 - *Гладкие миоциты, эластические волокна*
 - *Наружная эластическая мембрана*
 - 3. Наружная оболочка (адвентициальная)
- * *В зависимости от принадлежности сосуда и его диаметра количество компонентов может меняться*



Артери

и

Эластического типа

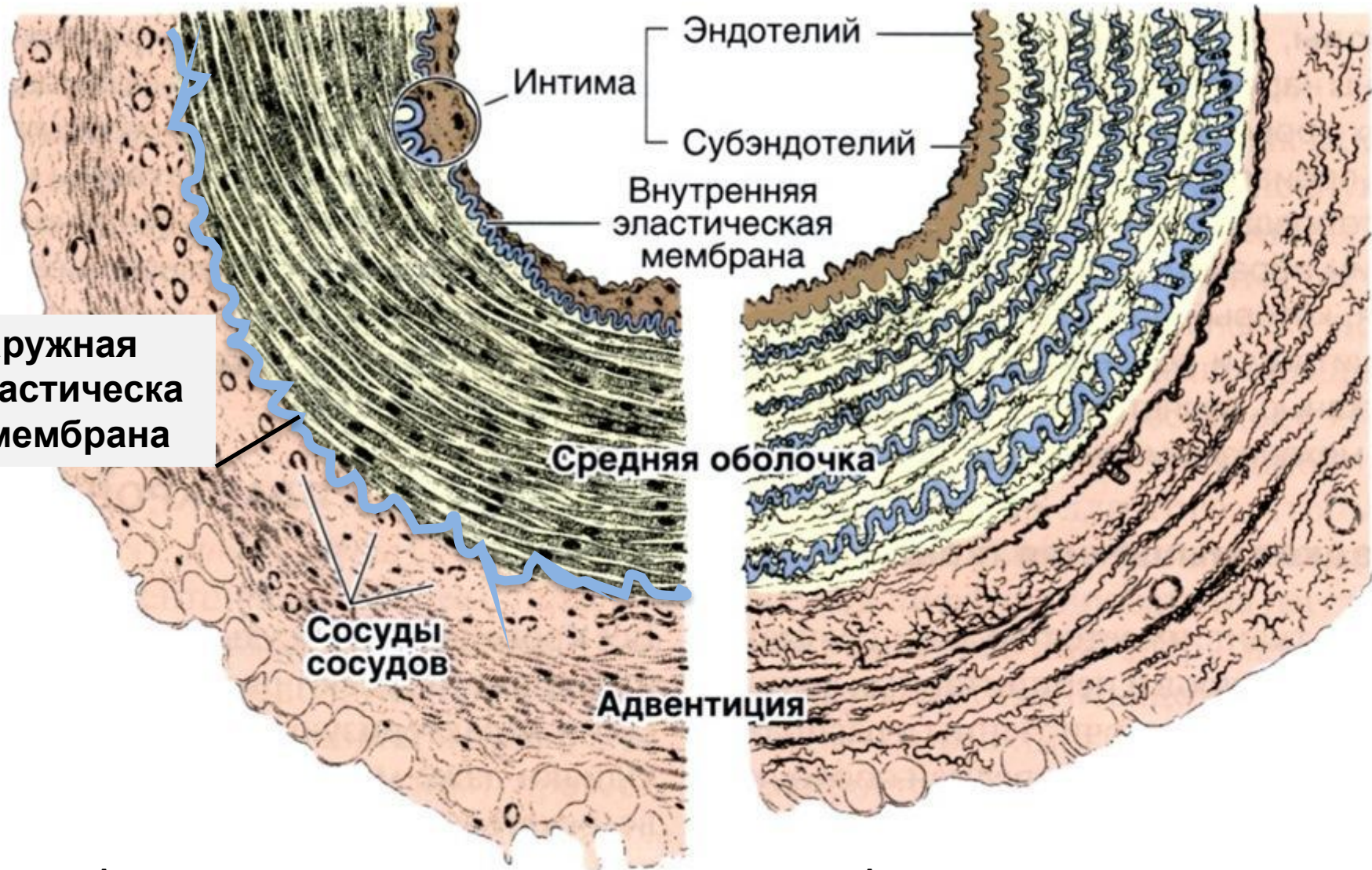
- в средней оболочке преобладают эластические элементы
(*аорта, легочная артерия*)

Смешанного типа (мышечно-эластического)

- в средней оболочке хорошо развиты и мышечные и эластические элементы
(*крупные ветви аорты (подключичная артерия и др.)*)

Мышечного типа

- в средней оболочке преобладают мышечные элементы
(*все артерии мелкого и среднего калибра*)

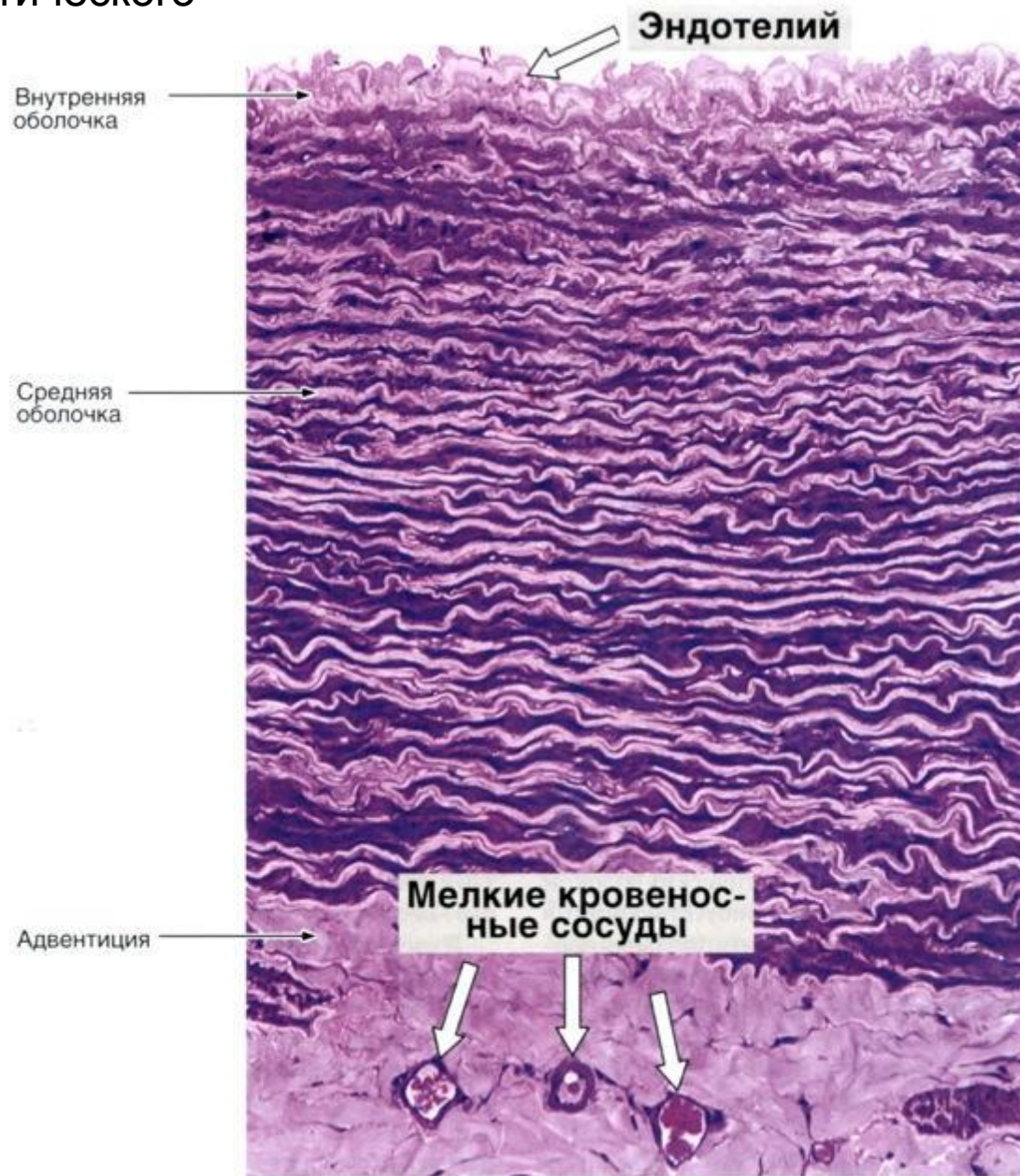


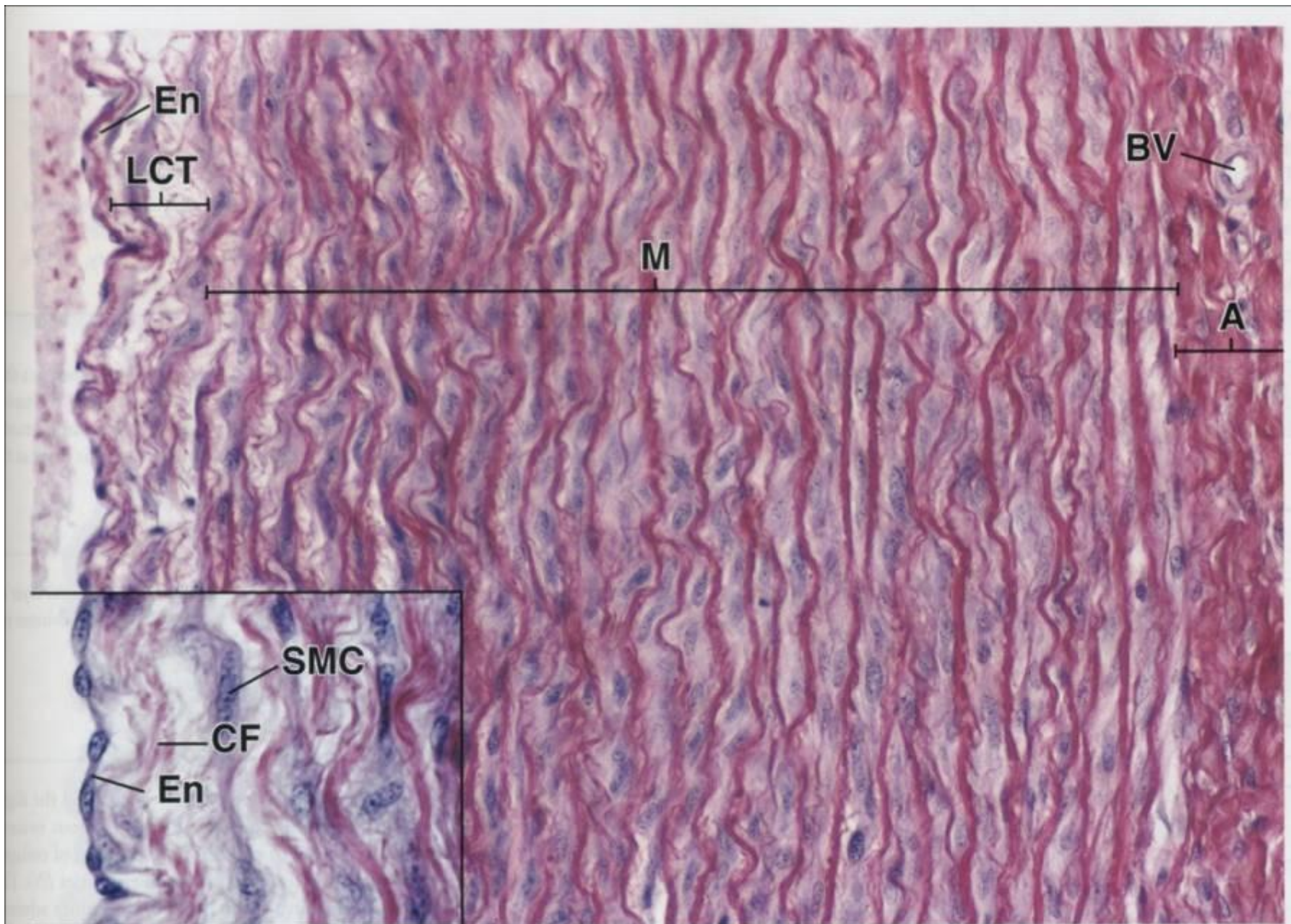
Наружная эластическая мембрана

Артерия мышечного типа

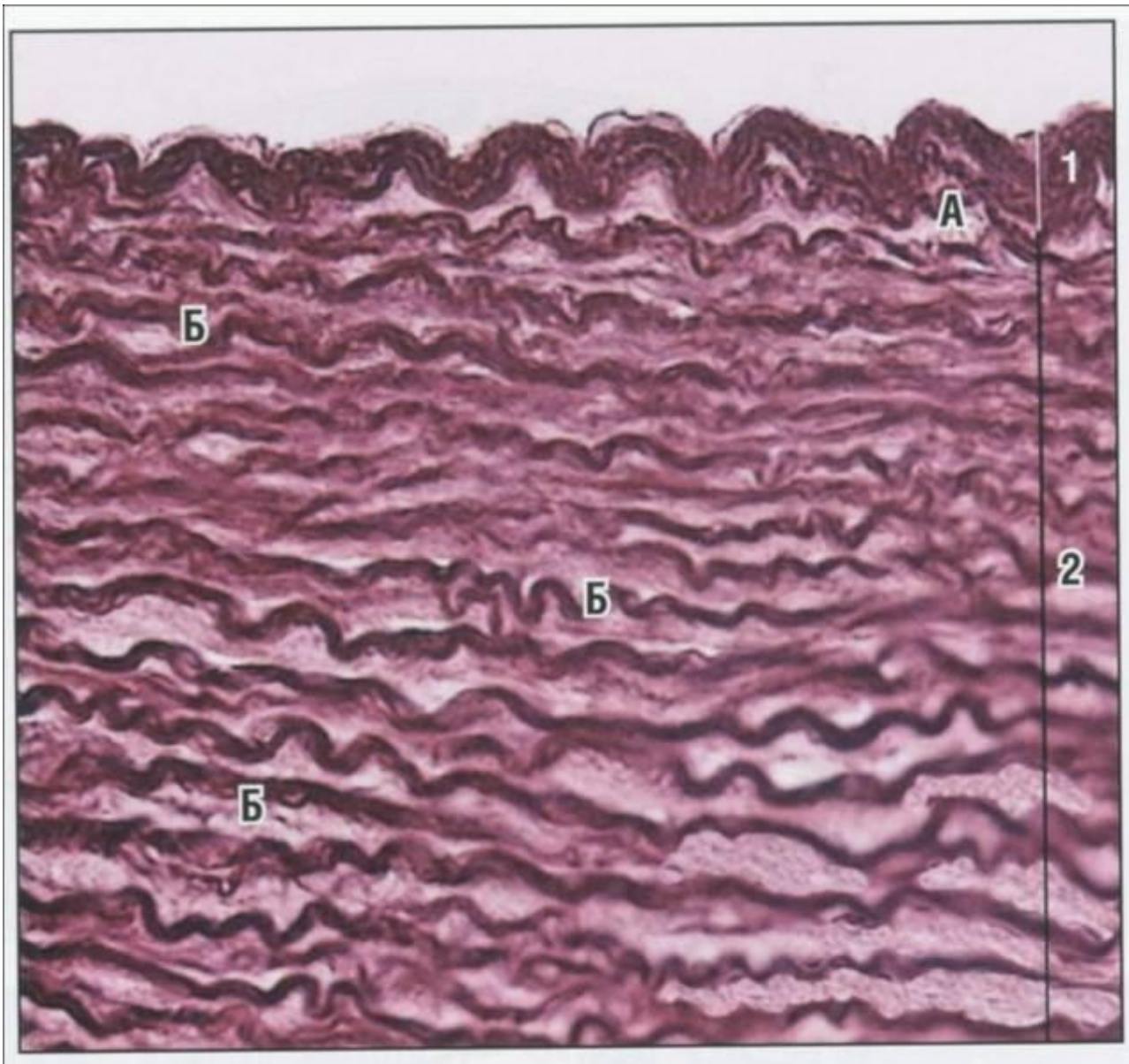
Артерия эластического типа

Стенка артерии эластического типа



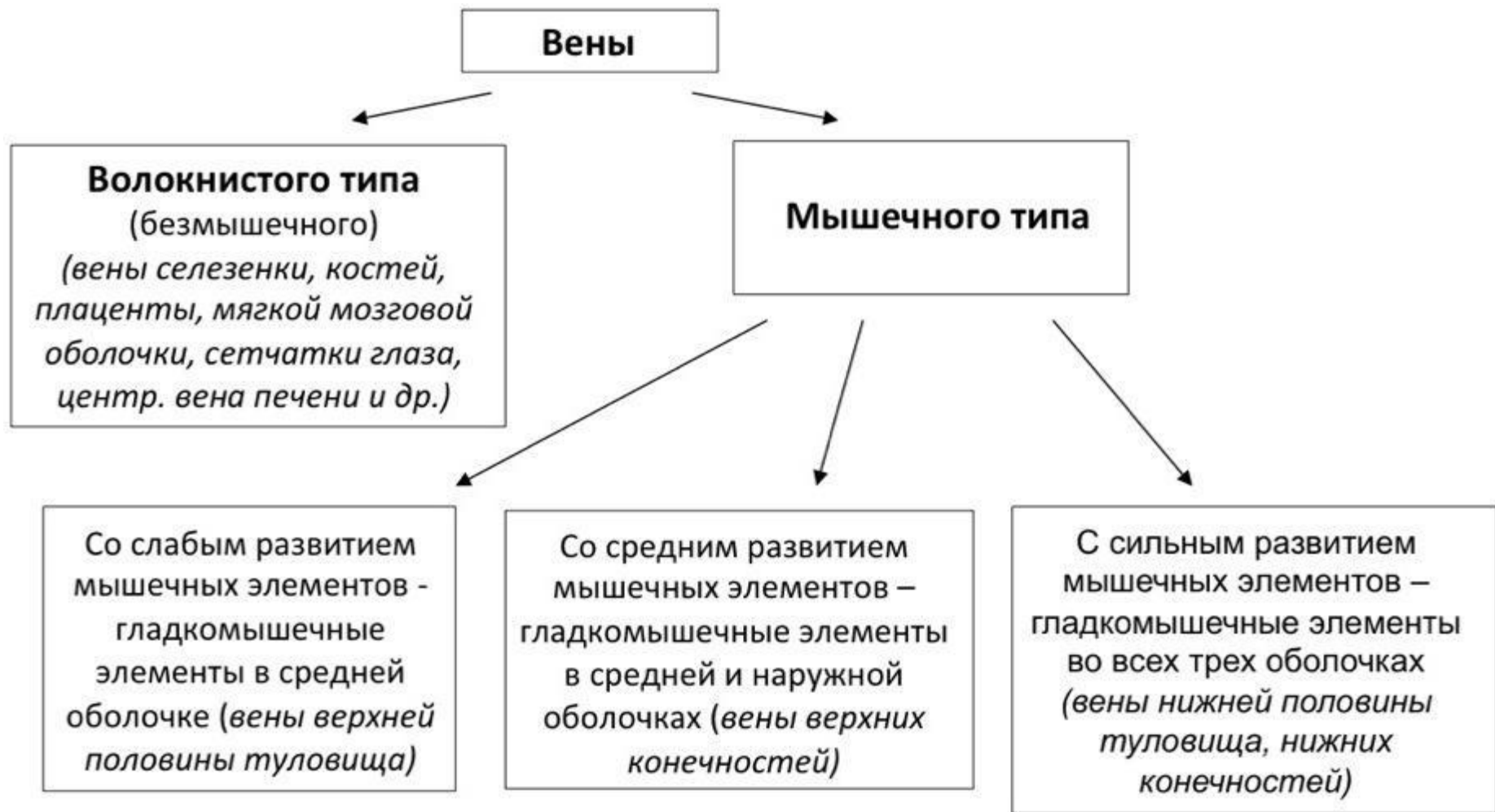

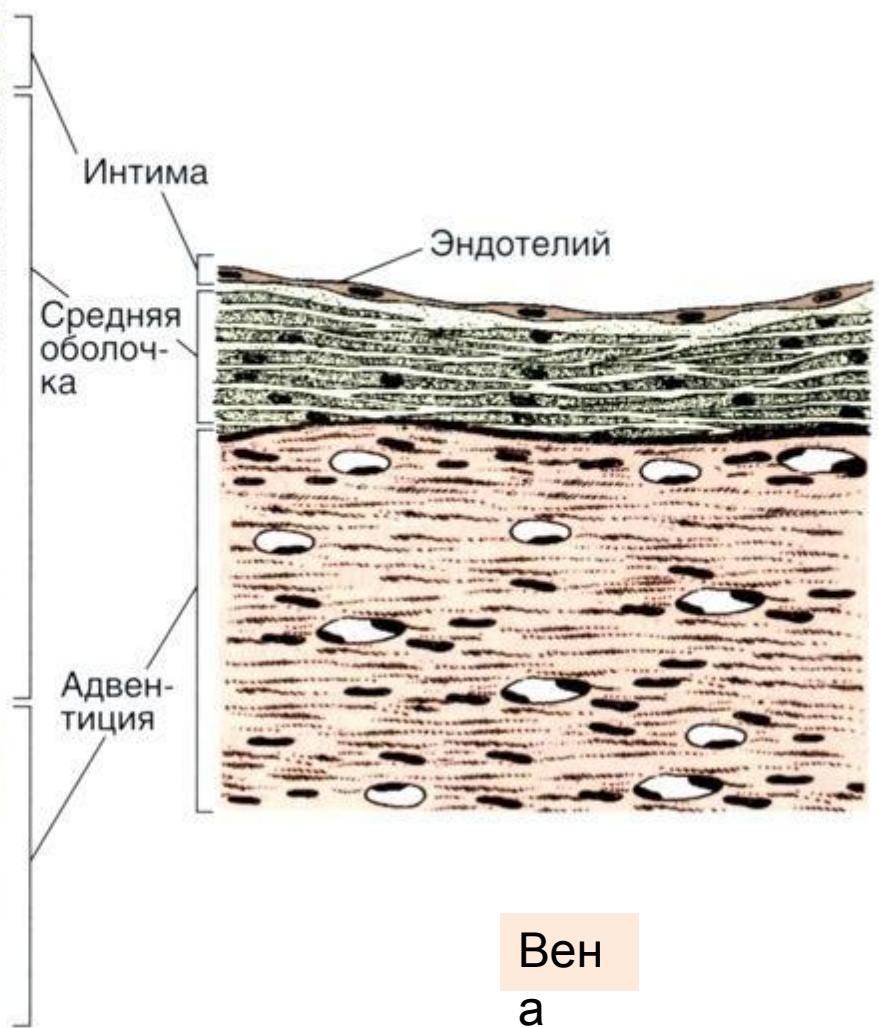

En- эндотелий, LCT- РВСТ, М- медиа, А- адвентиция, BV- кровеносный сосуд, CF- коллагеновые волокна, SMC- гладкие миоциты



1- внутренняя оболочка, А- сплетение эластических волокон на границе со средней оболочкой

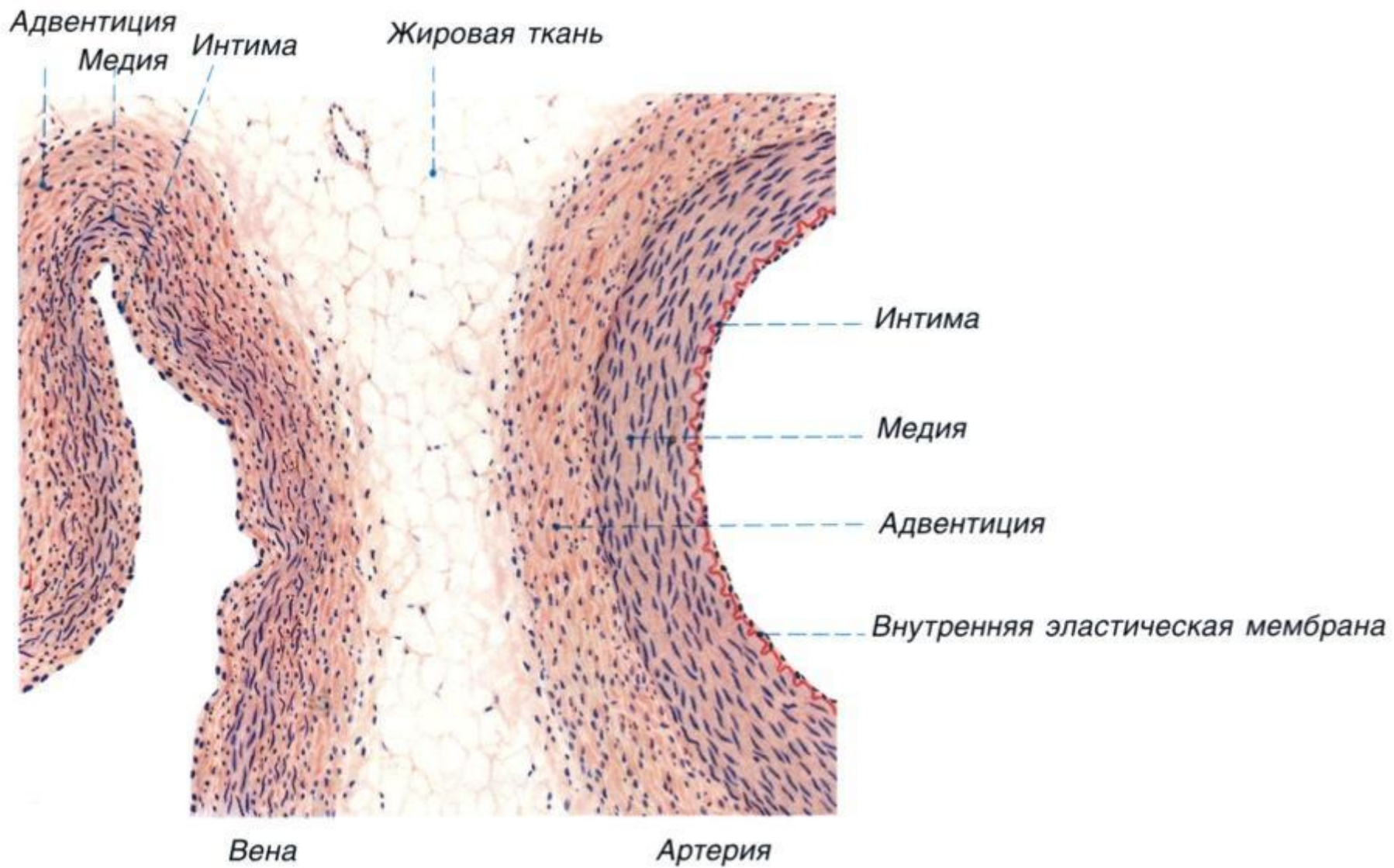
2- средняя оболочка, Б- эластические окончатые мембраны

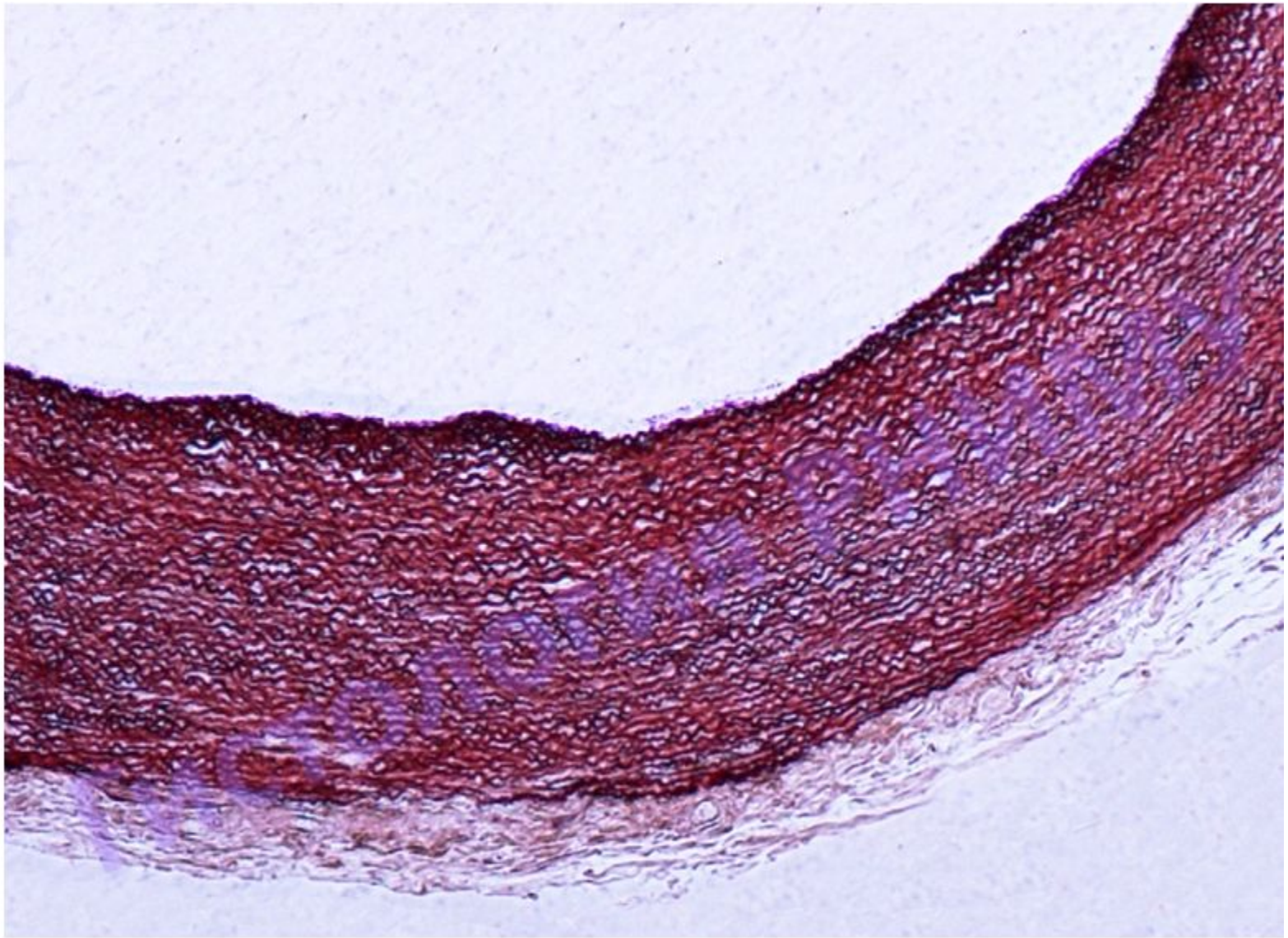




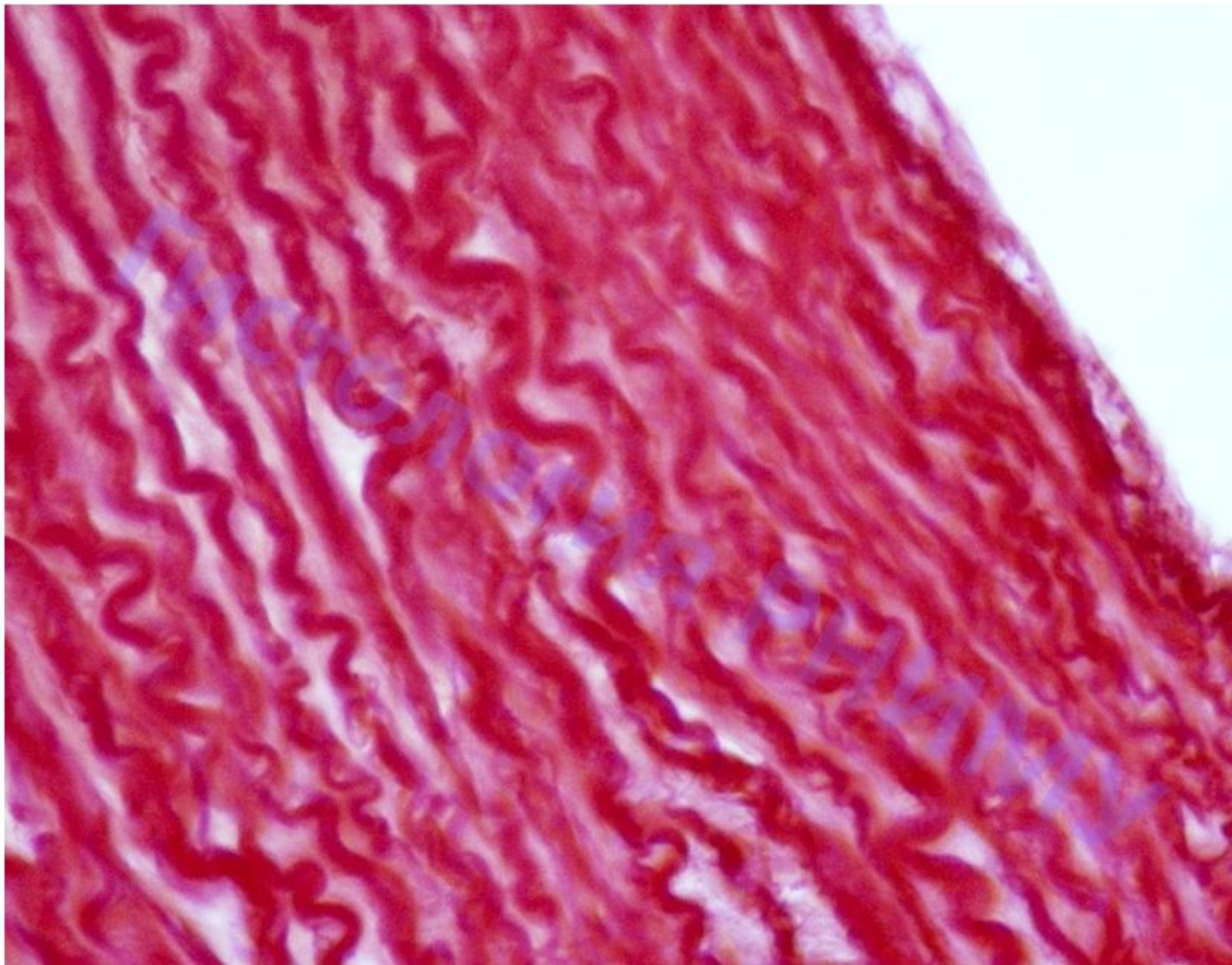
Артерия мышечного типа

Вен
а

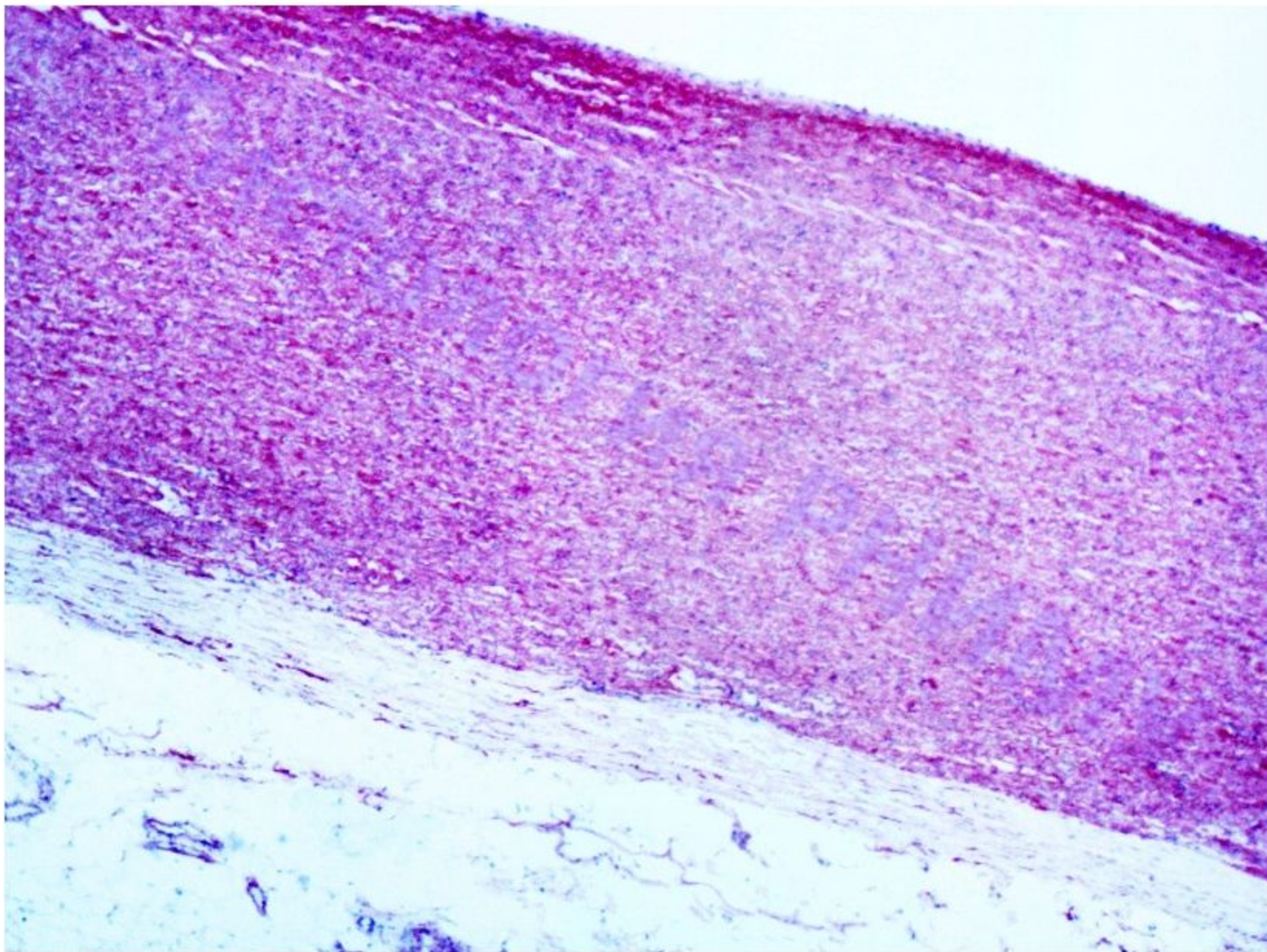




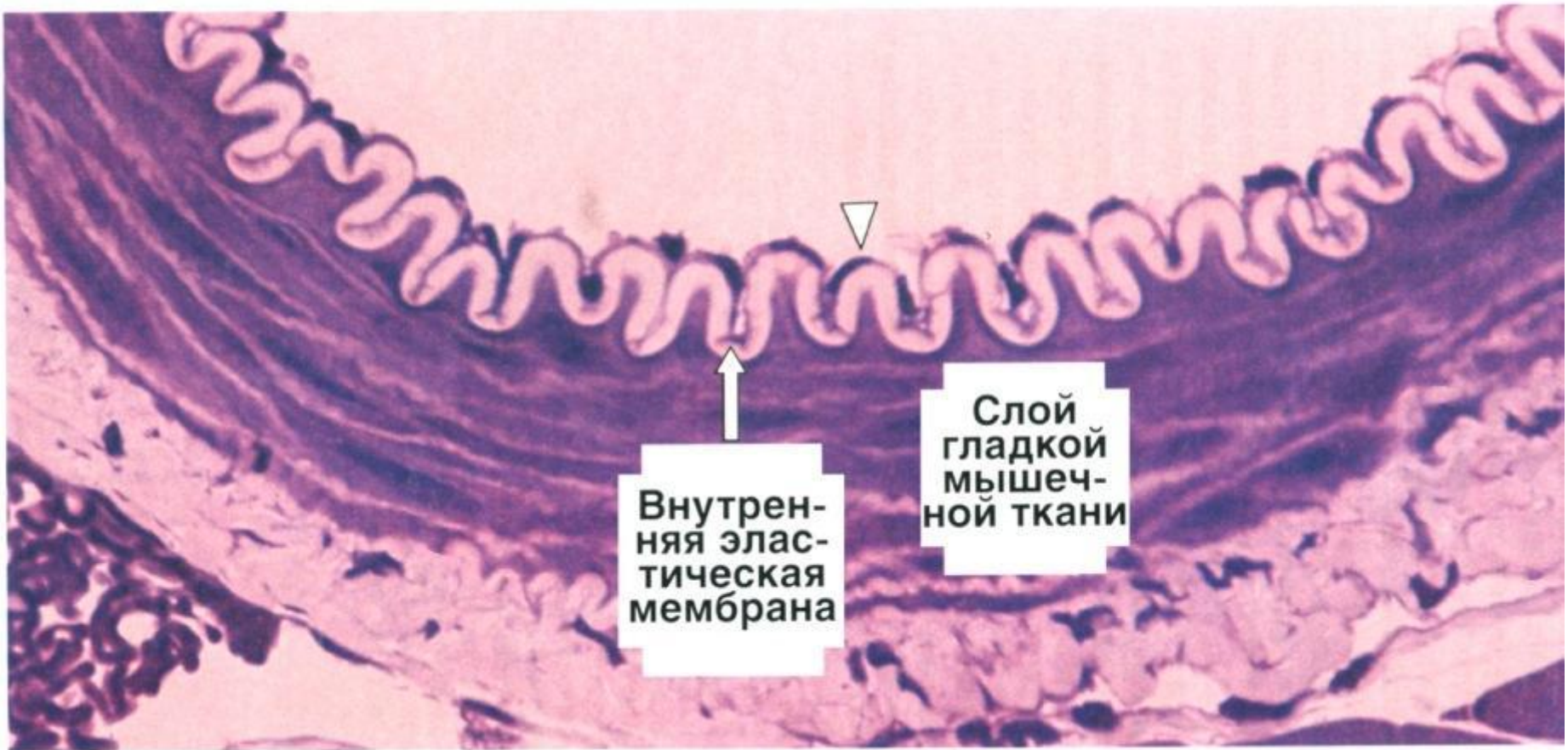
Препарат №103а. «Аорта (поперечный срез)»



Препарат №103а. «Аорта (поперечный срез)»

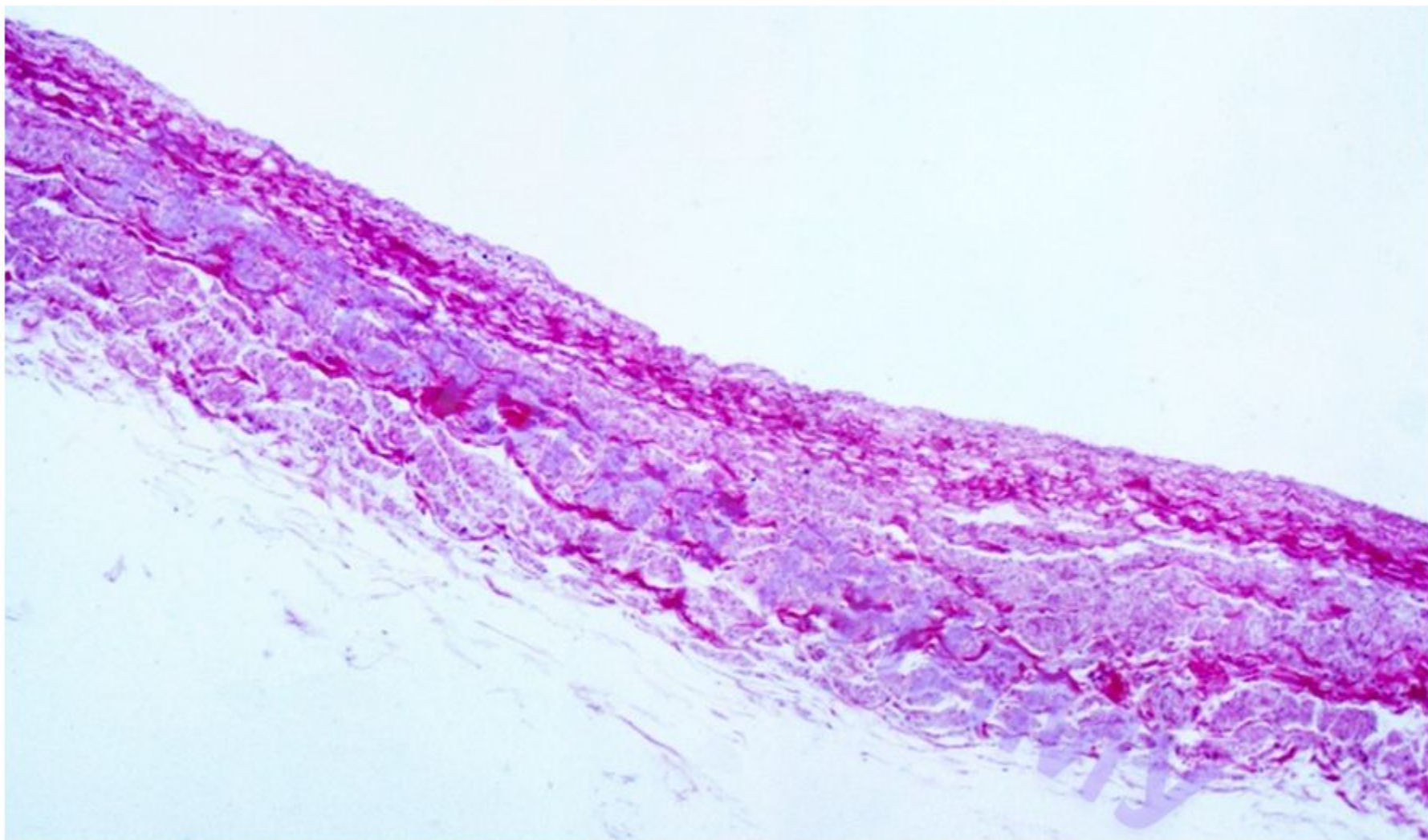


Препарат № 103 «Аорта (продольный срез)»

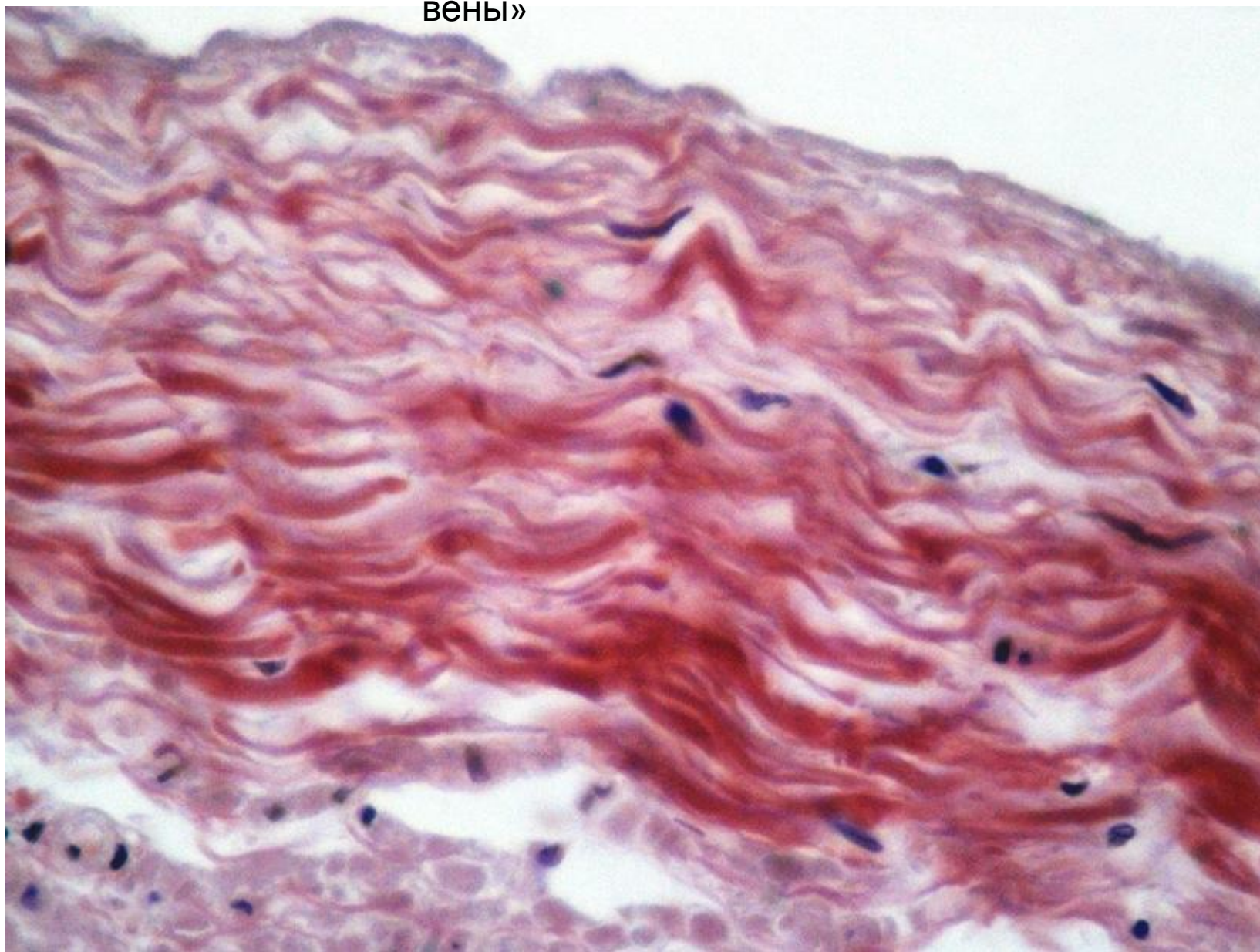


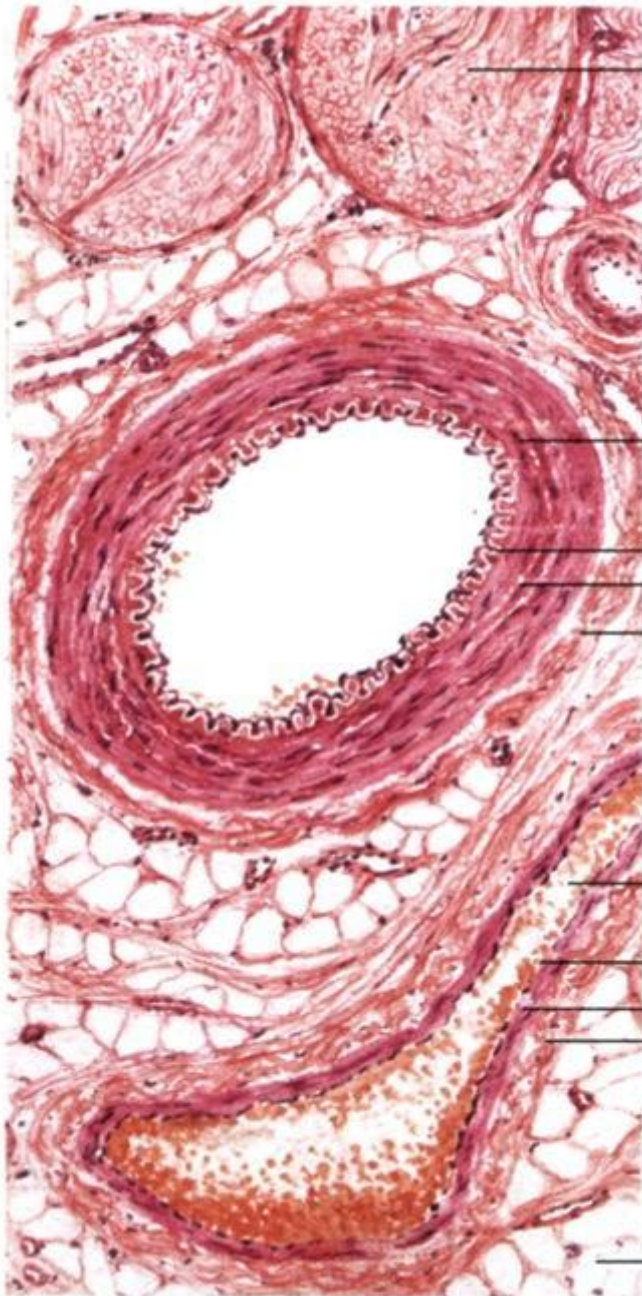
Стенка мелкой
артерии

Препарат №105 «Срез вены»



Препарат №105 «Срез
Вены»





мякотный нерв

Сосудисто-нервный пучок

артерия мышечного типа

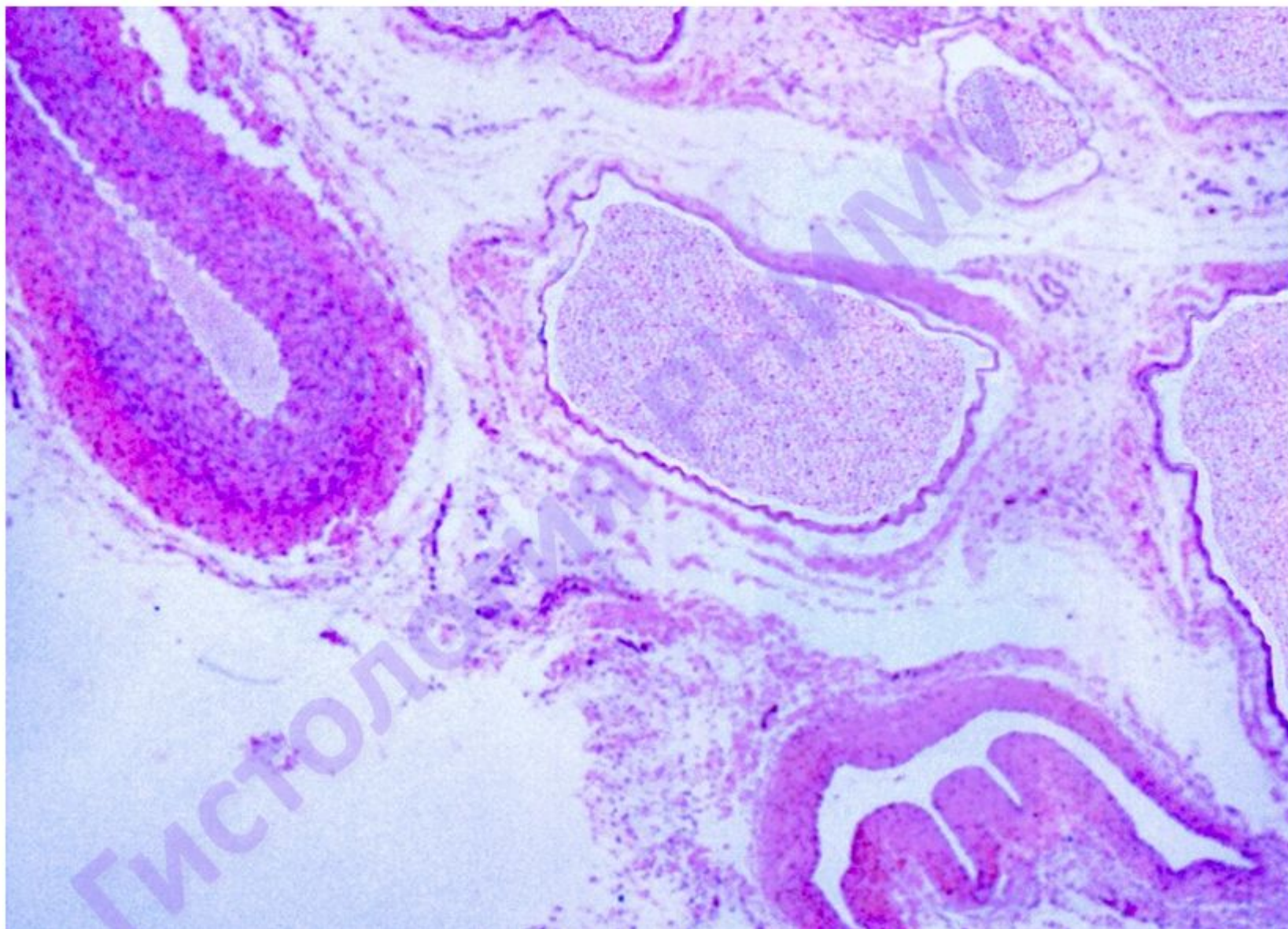
внутренняя
оболочка
средняя
оболочка
наружная
оболочка

вена мышечного типа

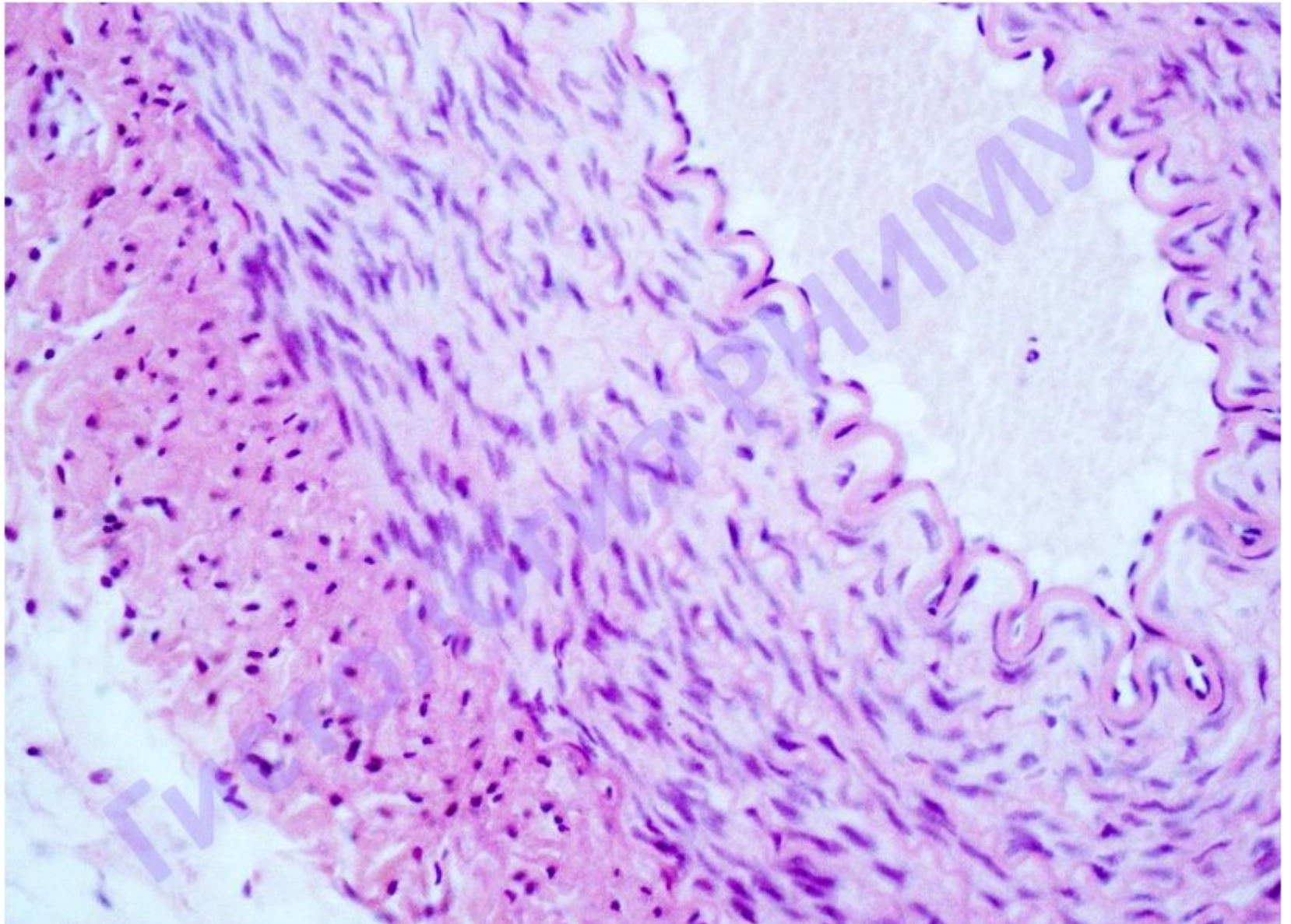
внутренняя
оболочка
средняя
оболочка
наружная
оболочка

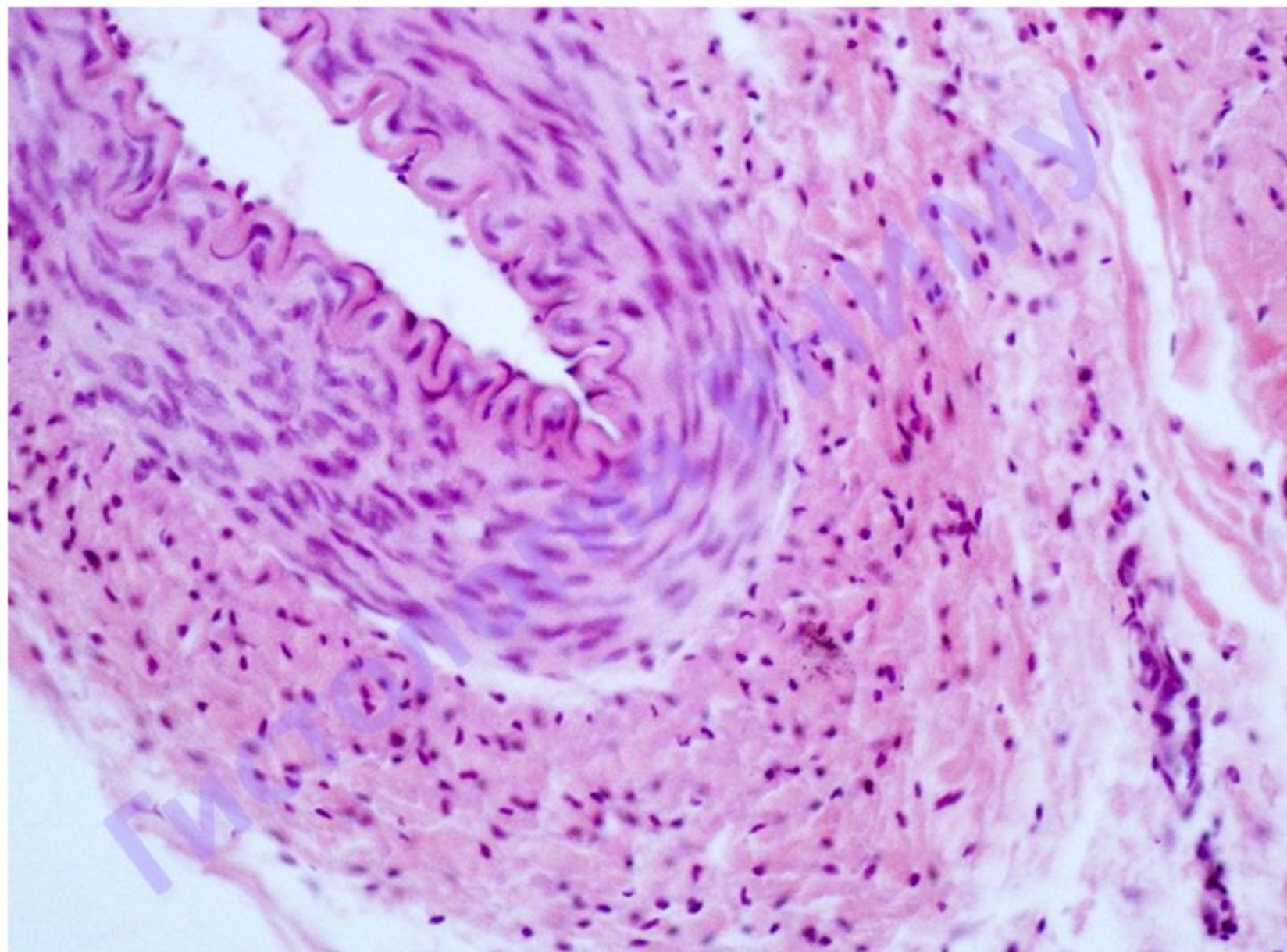
жировые клетки (адиipoциты)

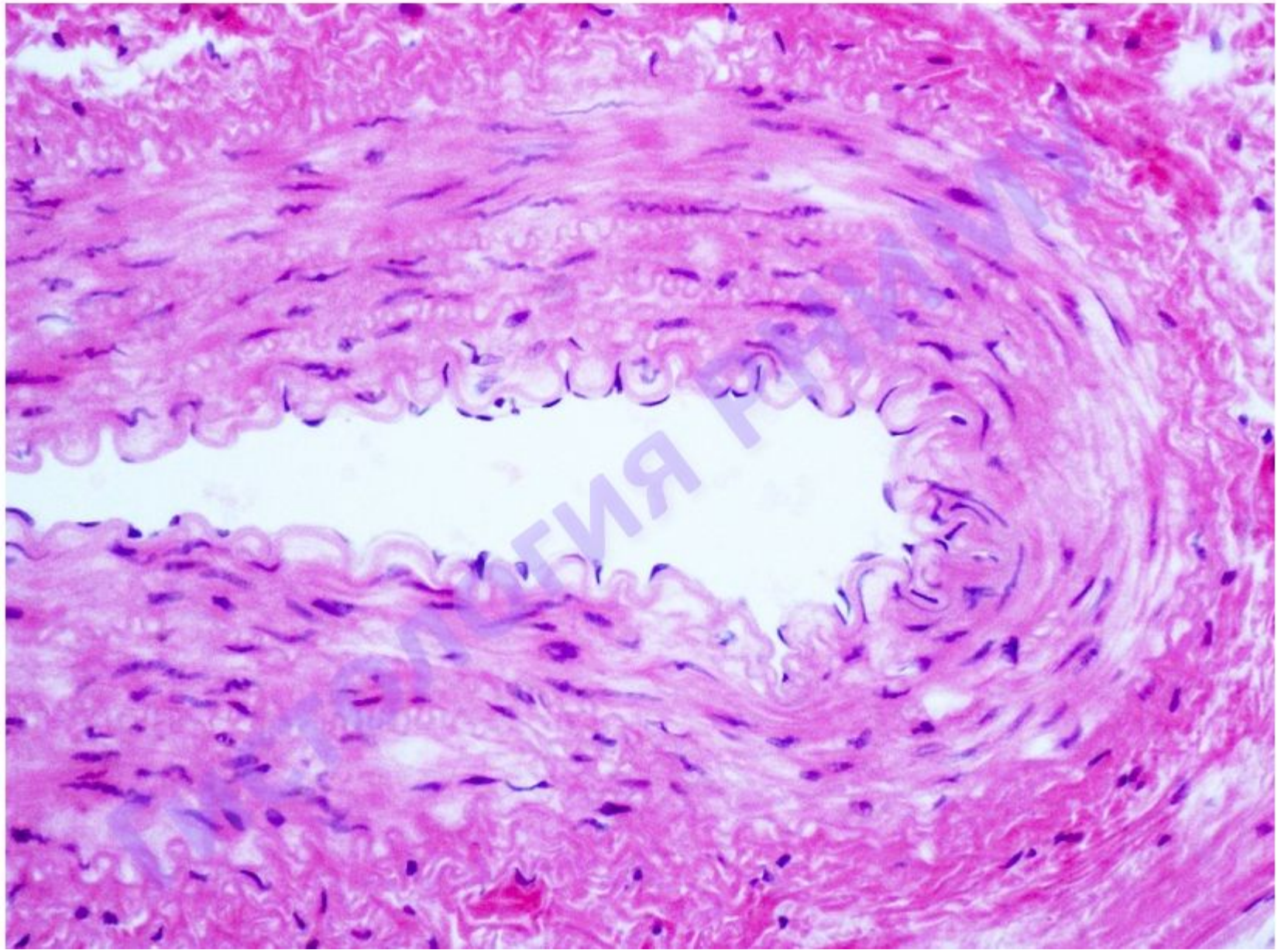
Препарат №102 «Сосудисто-нервный пучок»

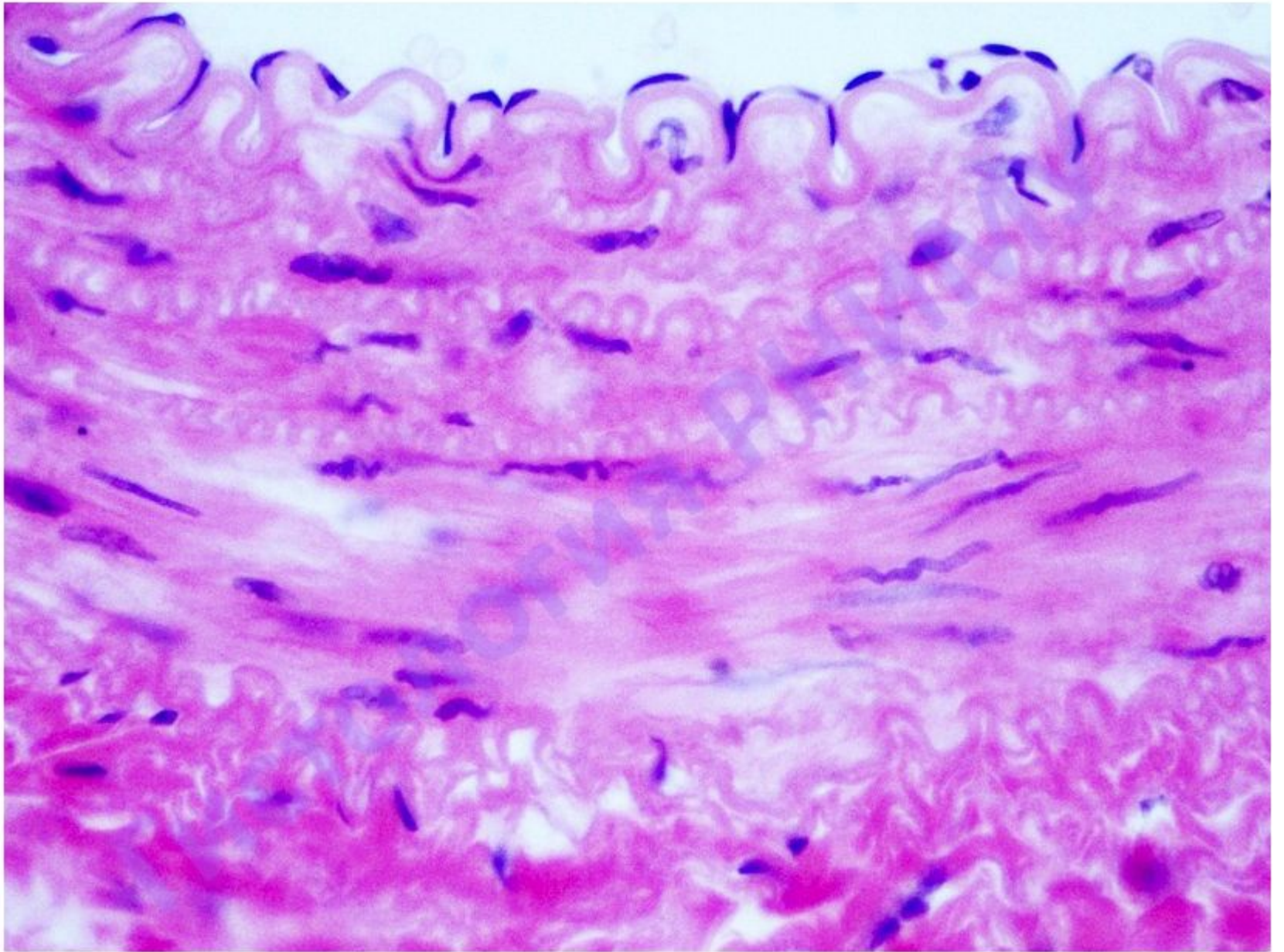


Артерия мышечного типа

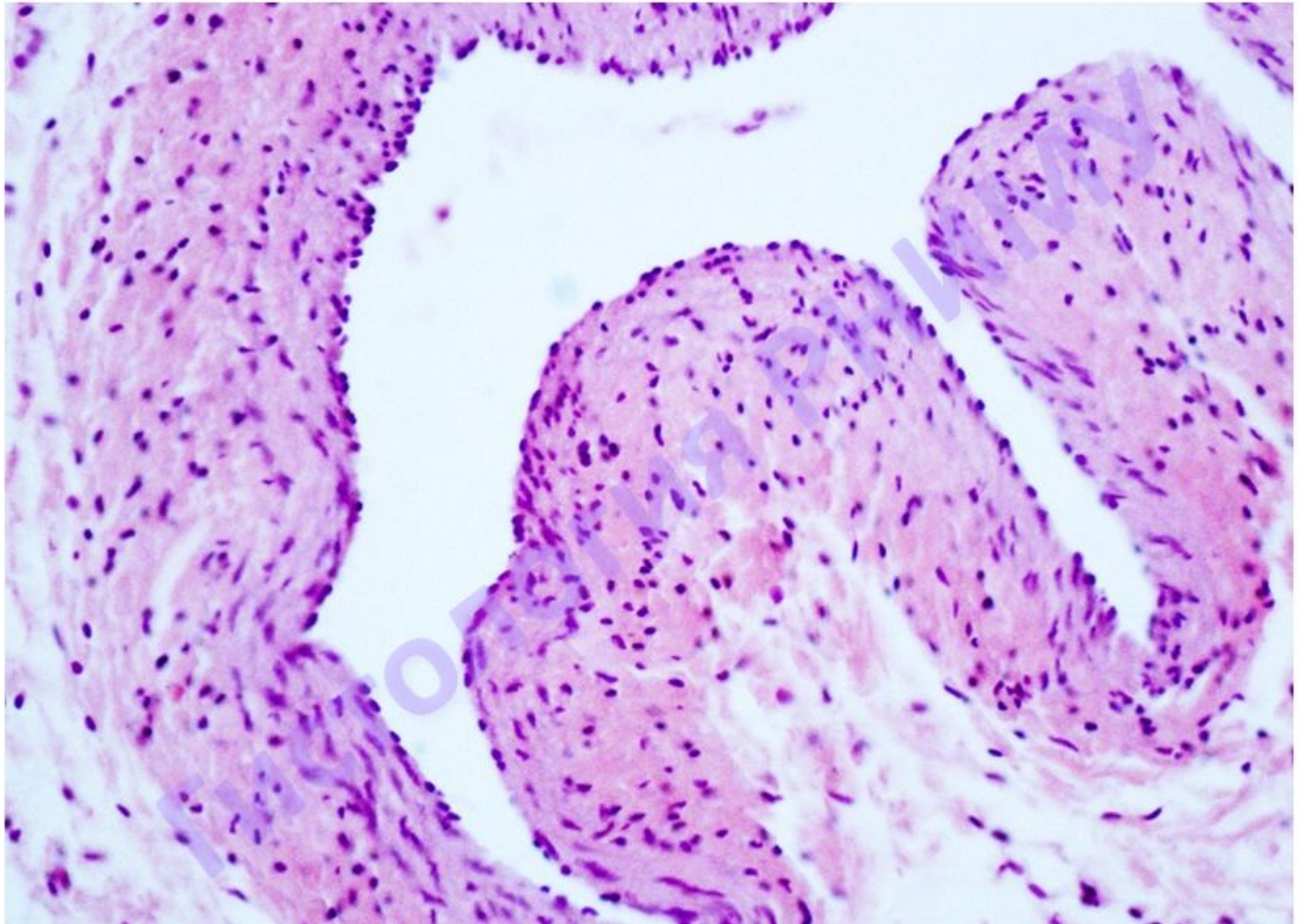


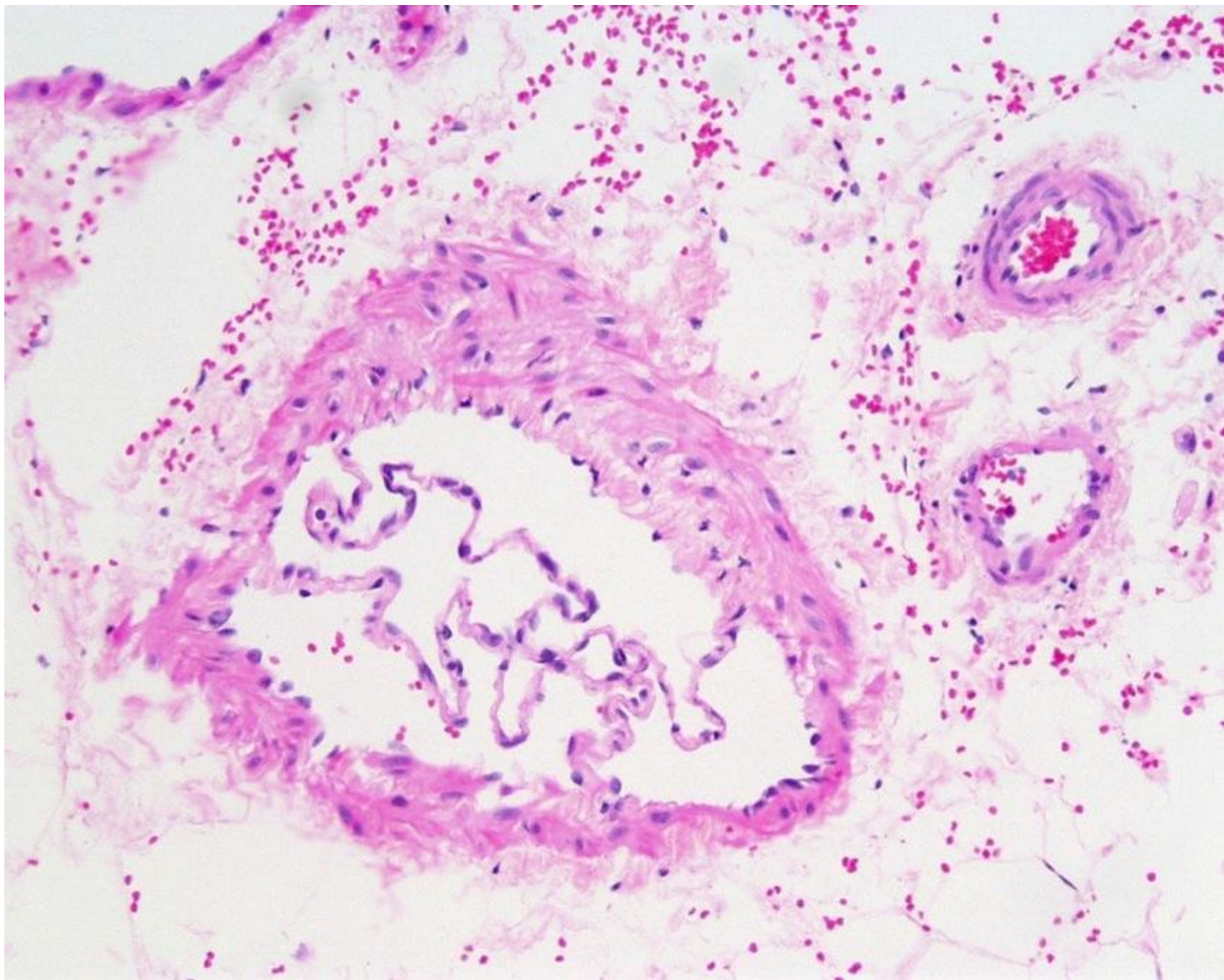


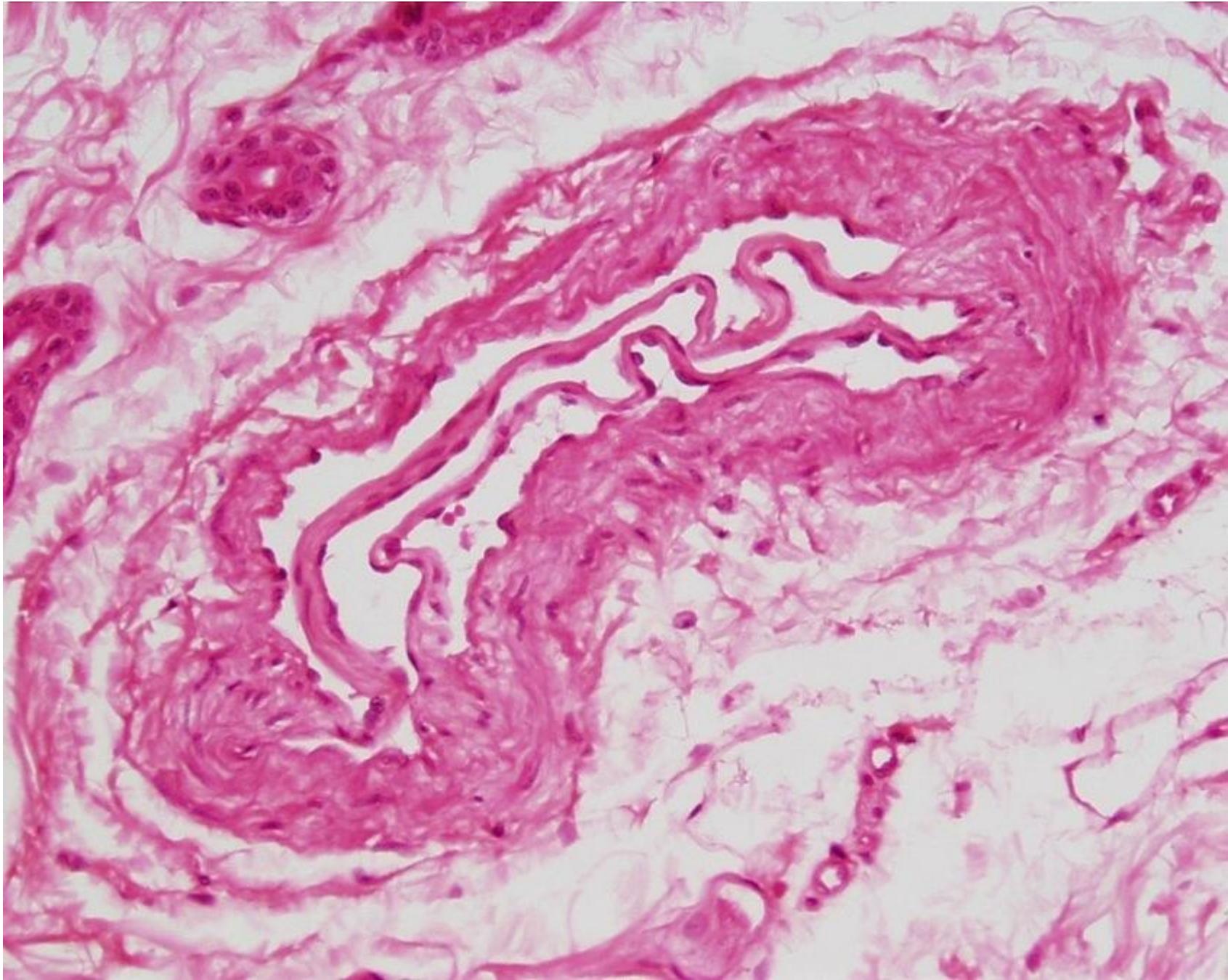




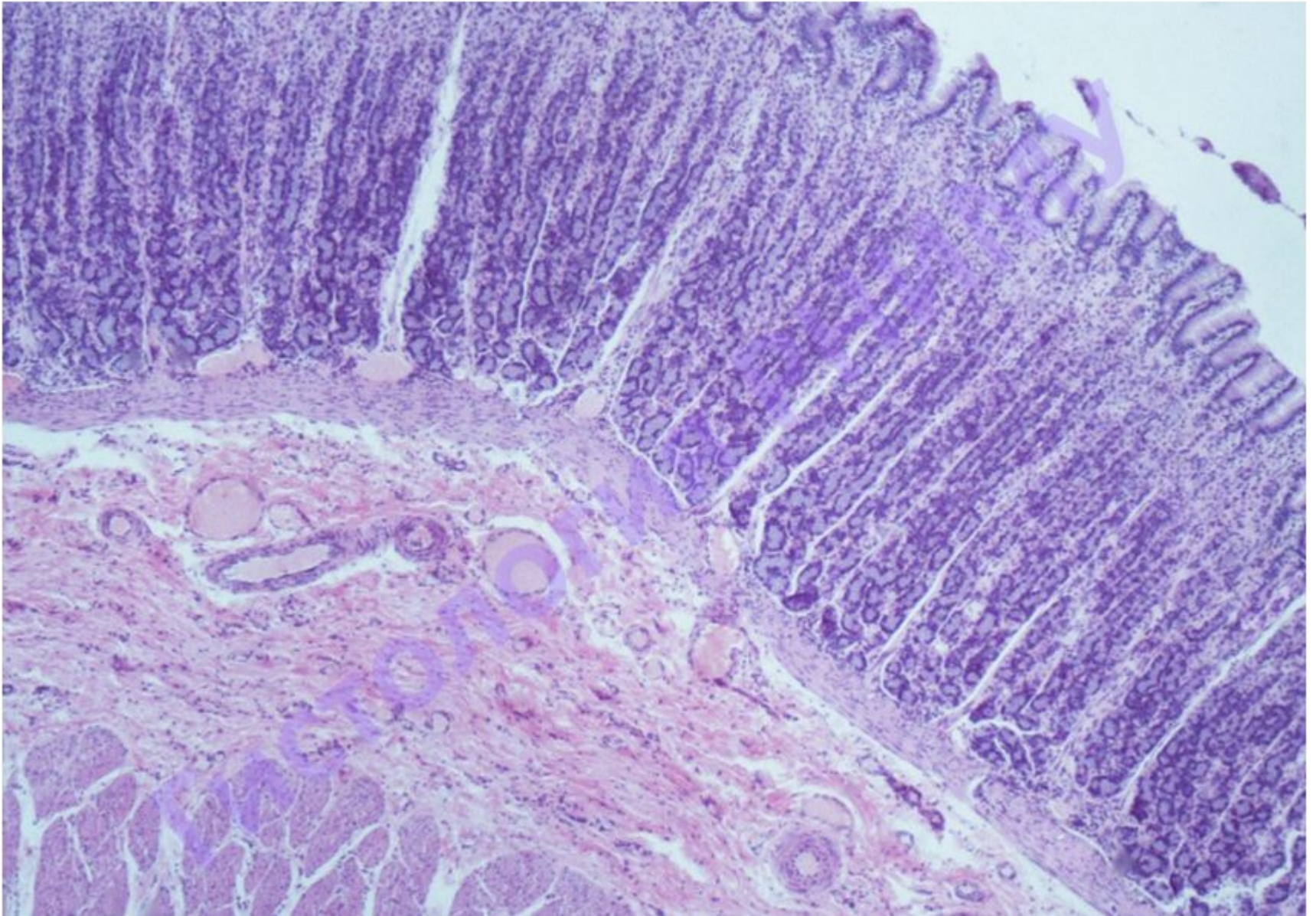
Вена мышечного типа

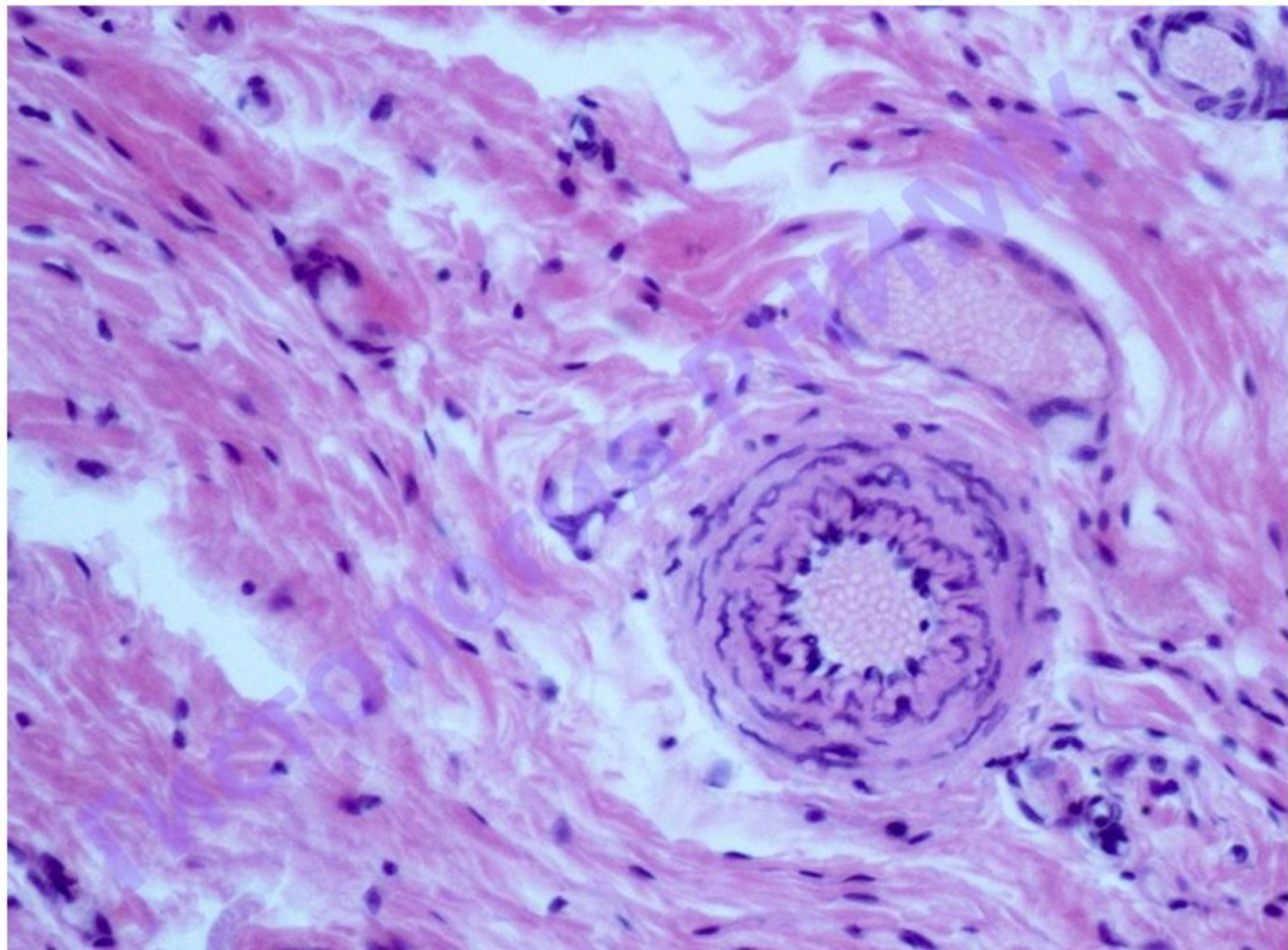


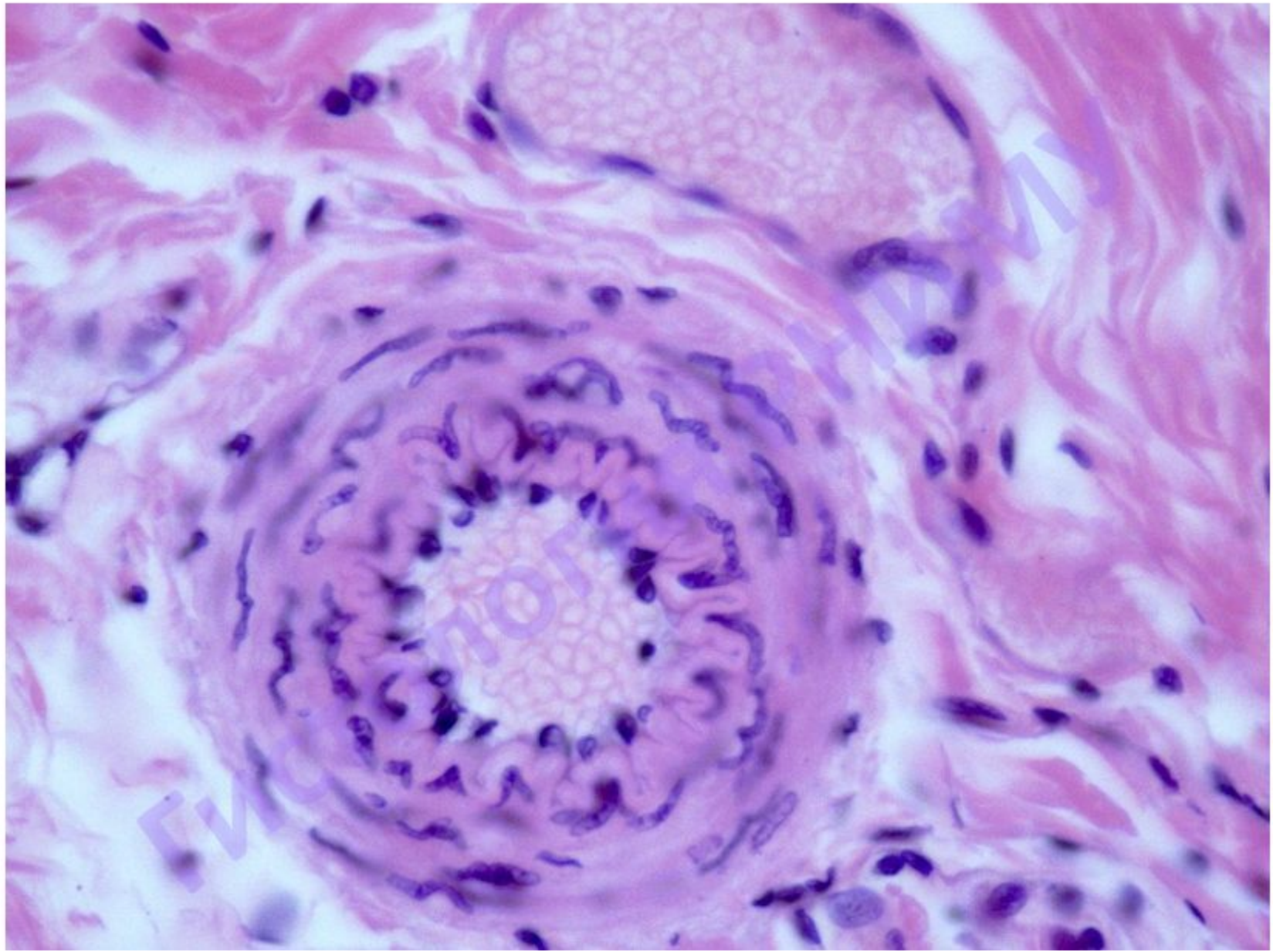


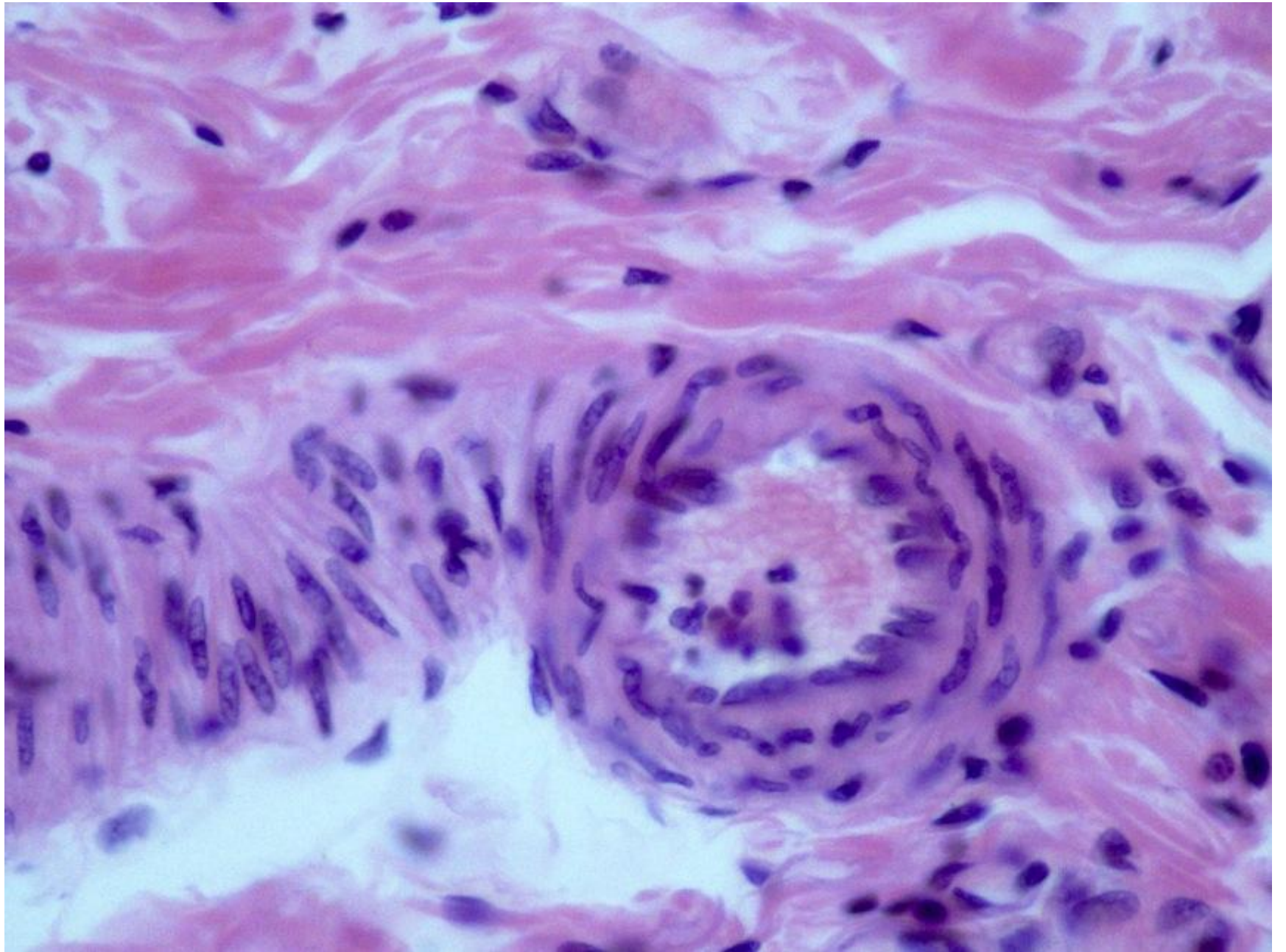


Препарат «Срез стенки желудка»

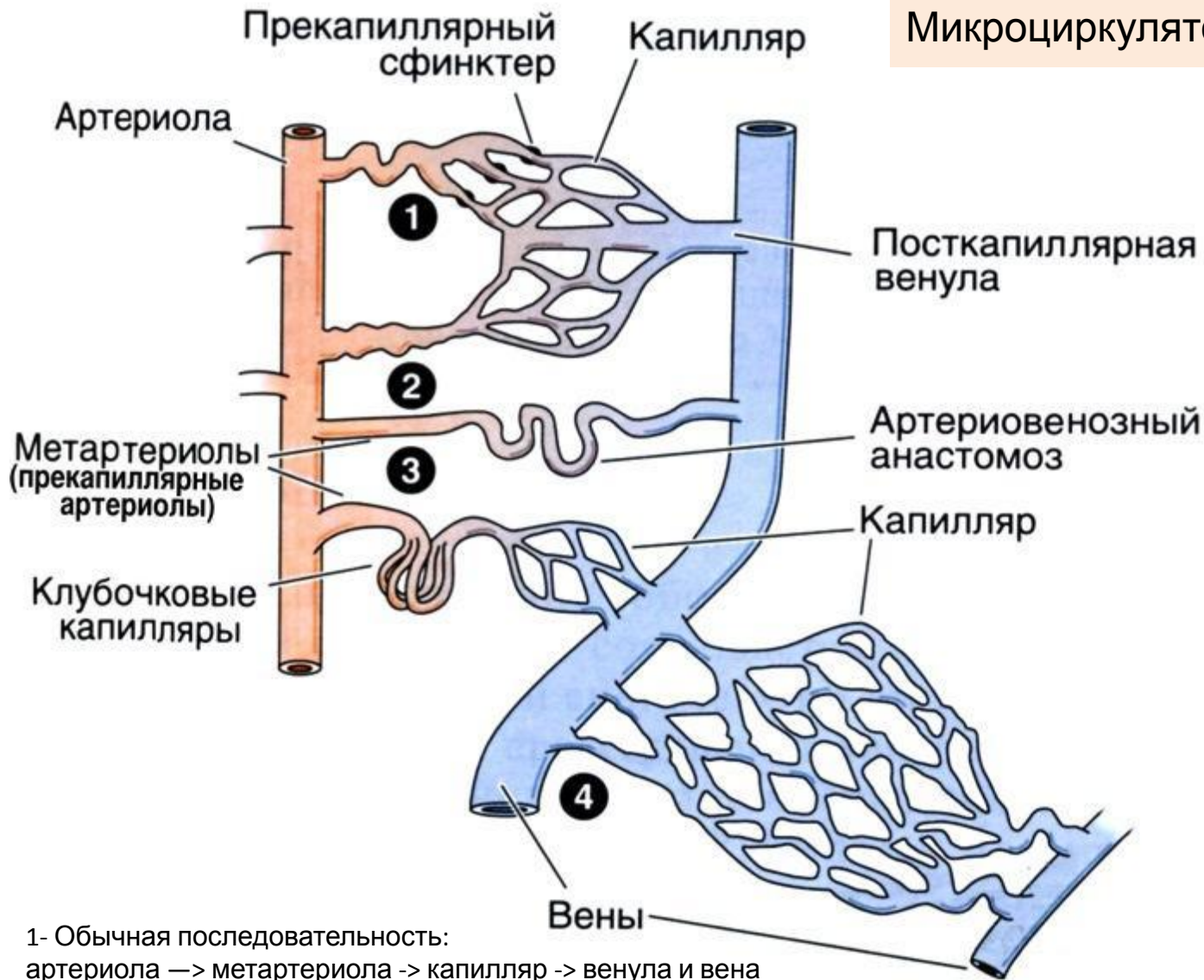




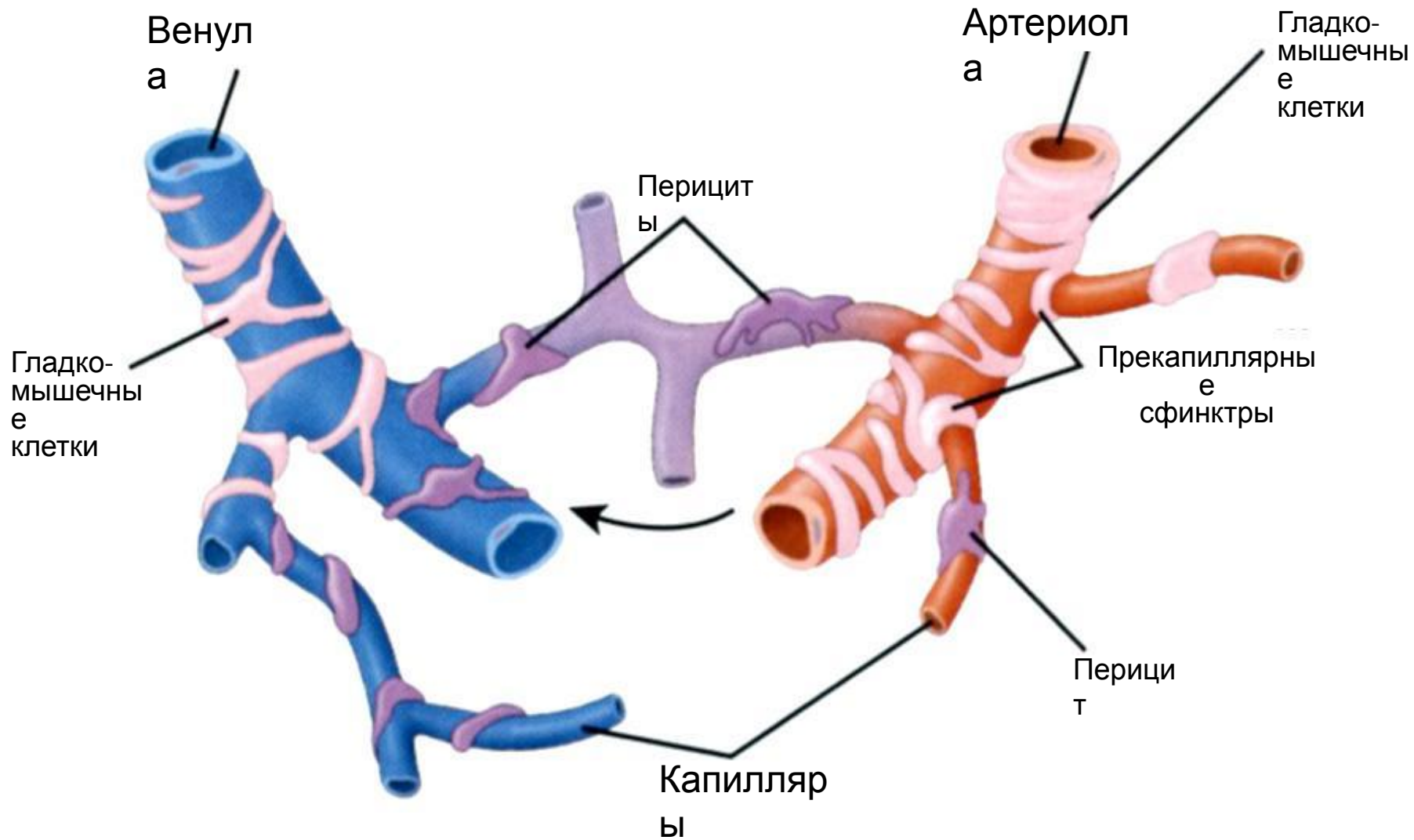




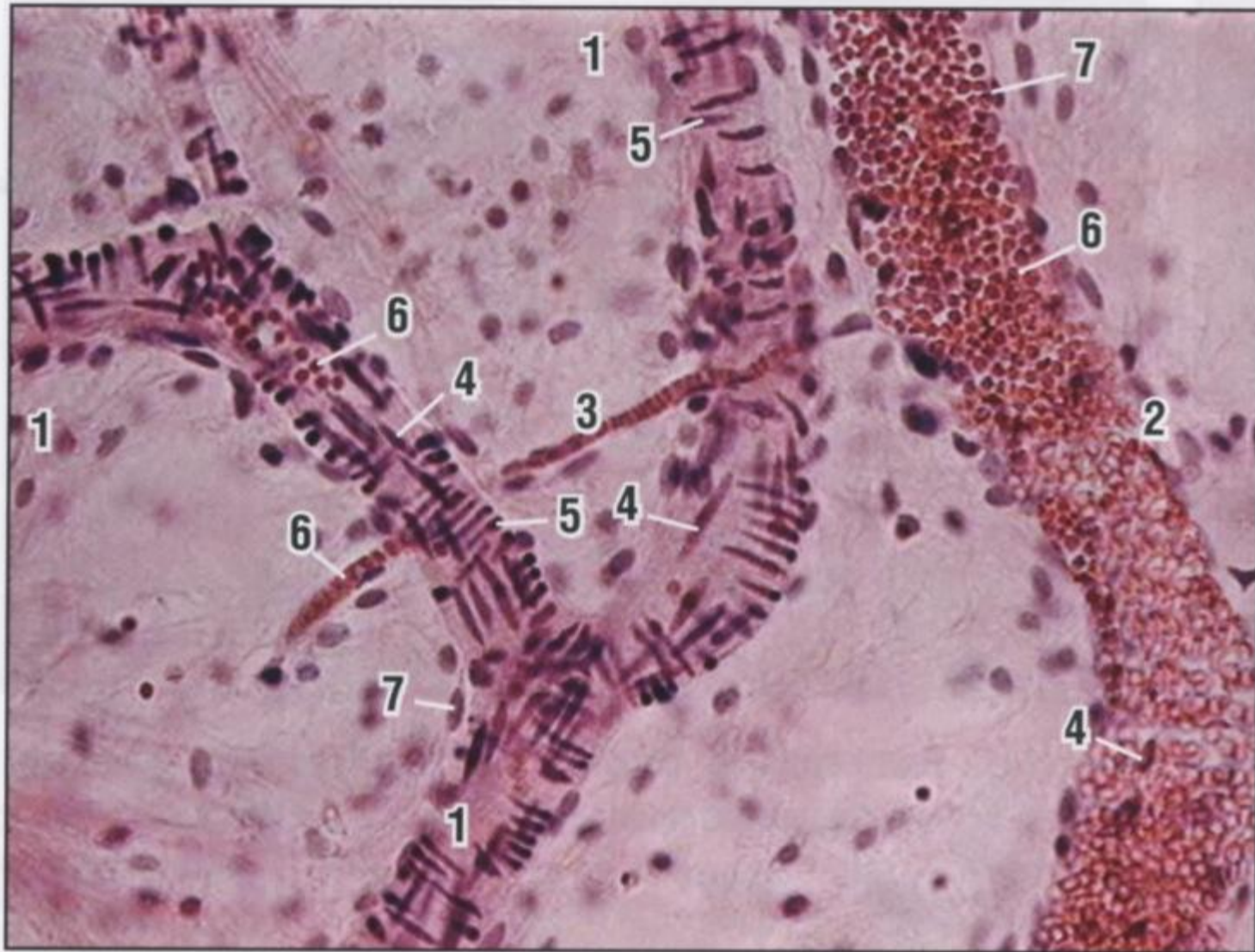
Микроциркуляторное русло



- 1- Обычная последовательность: артериола —> метартериола -> капилляр -> венула и вена
- 2- Артериовенозный анастомоз
- 3- Артериальная воротная система, подобная имеющейся в почечном клубочке
- 4- Венозная воротная система, подобная имеющейся в печени.

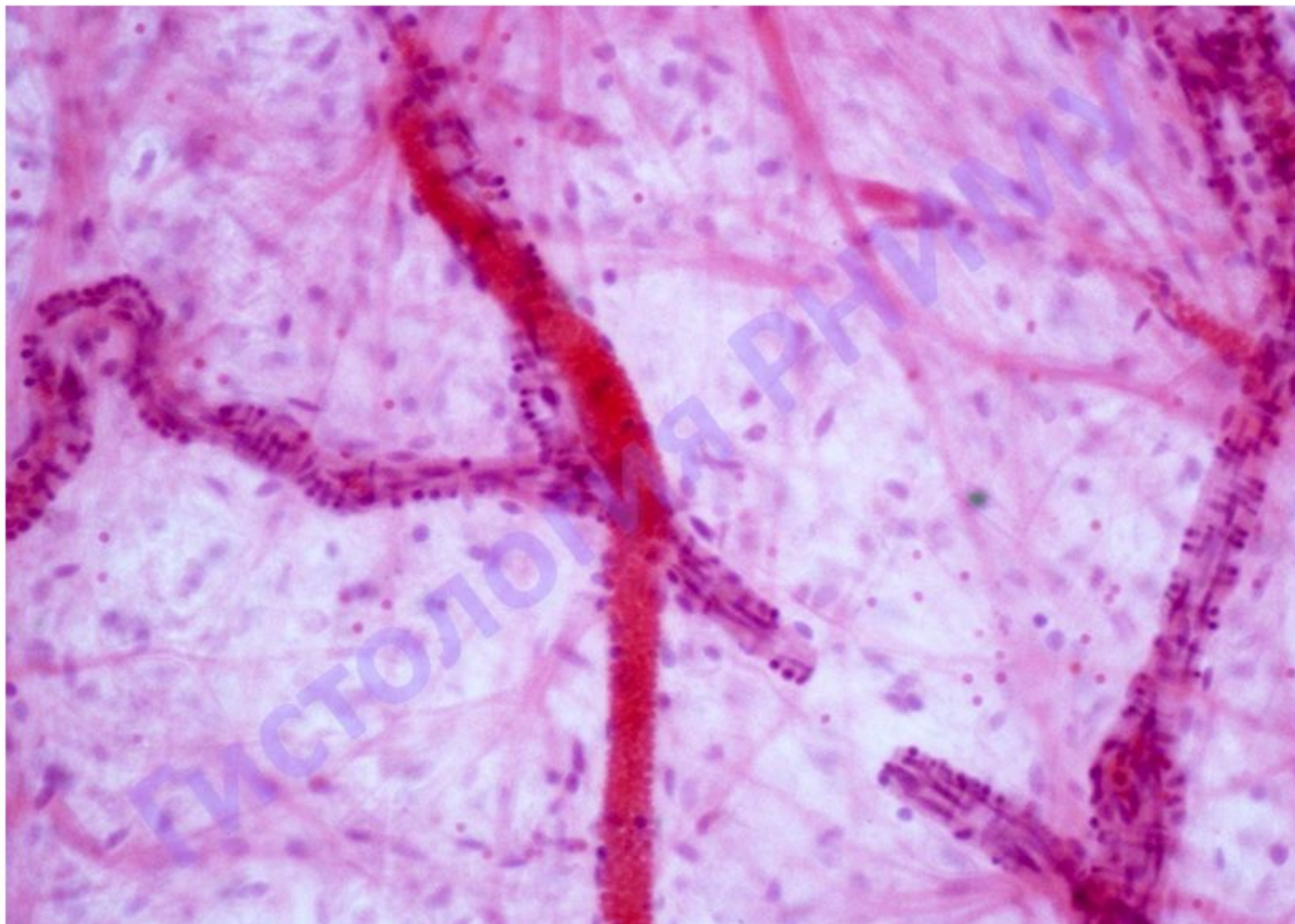


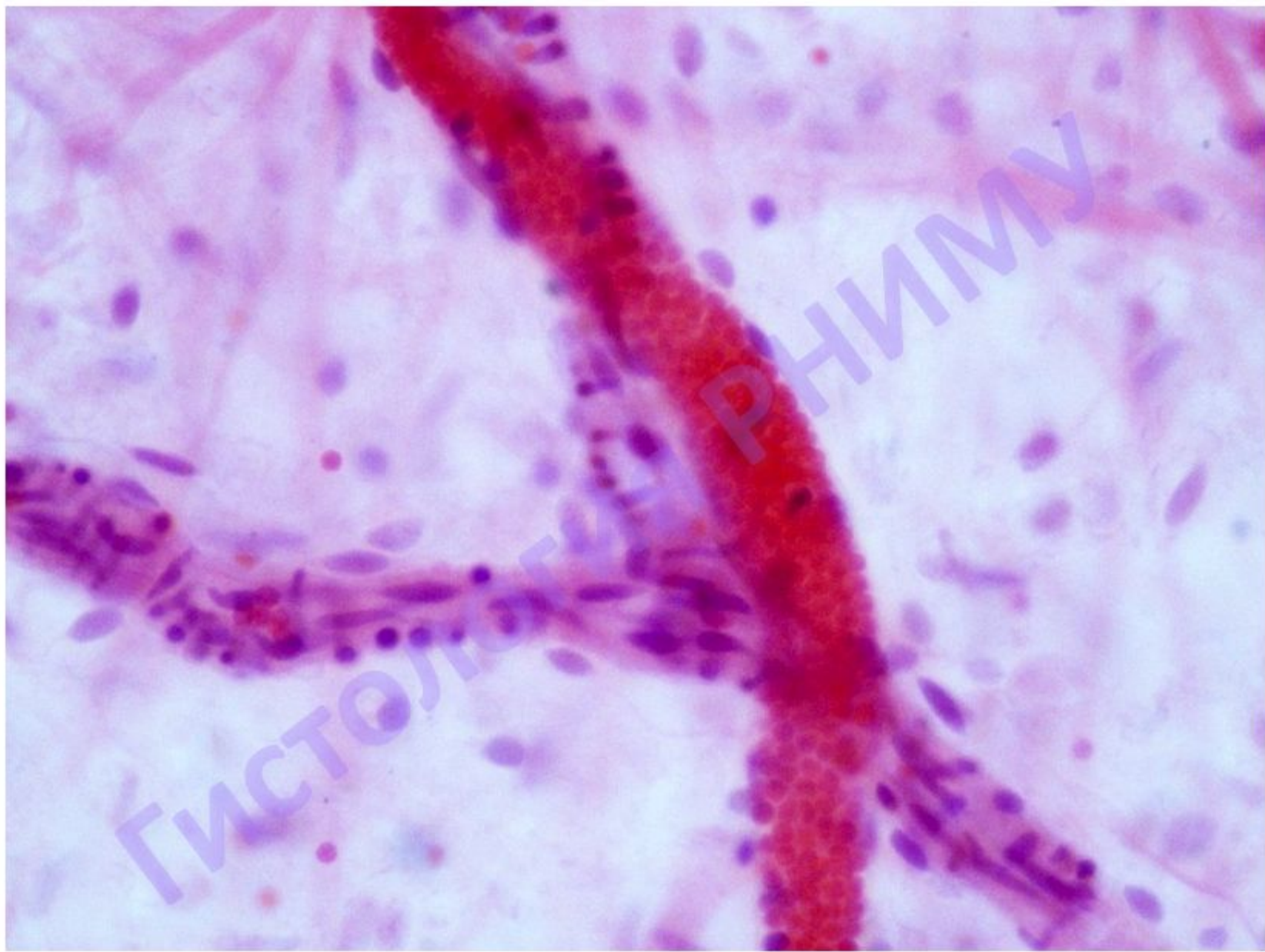
Микроциркуляторное русло

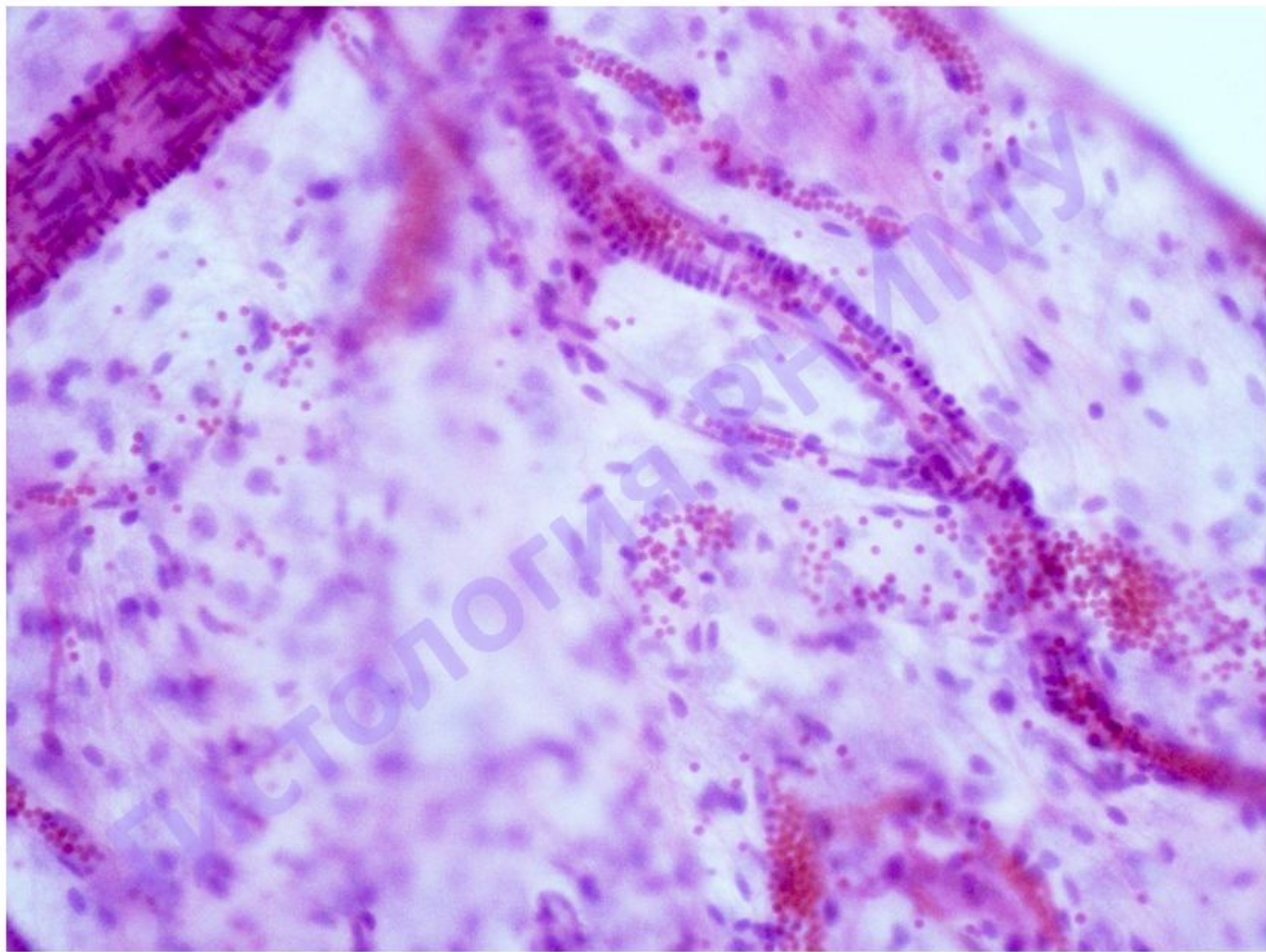


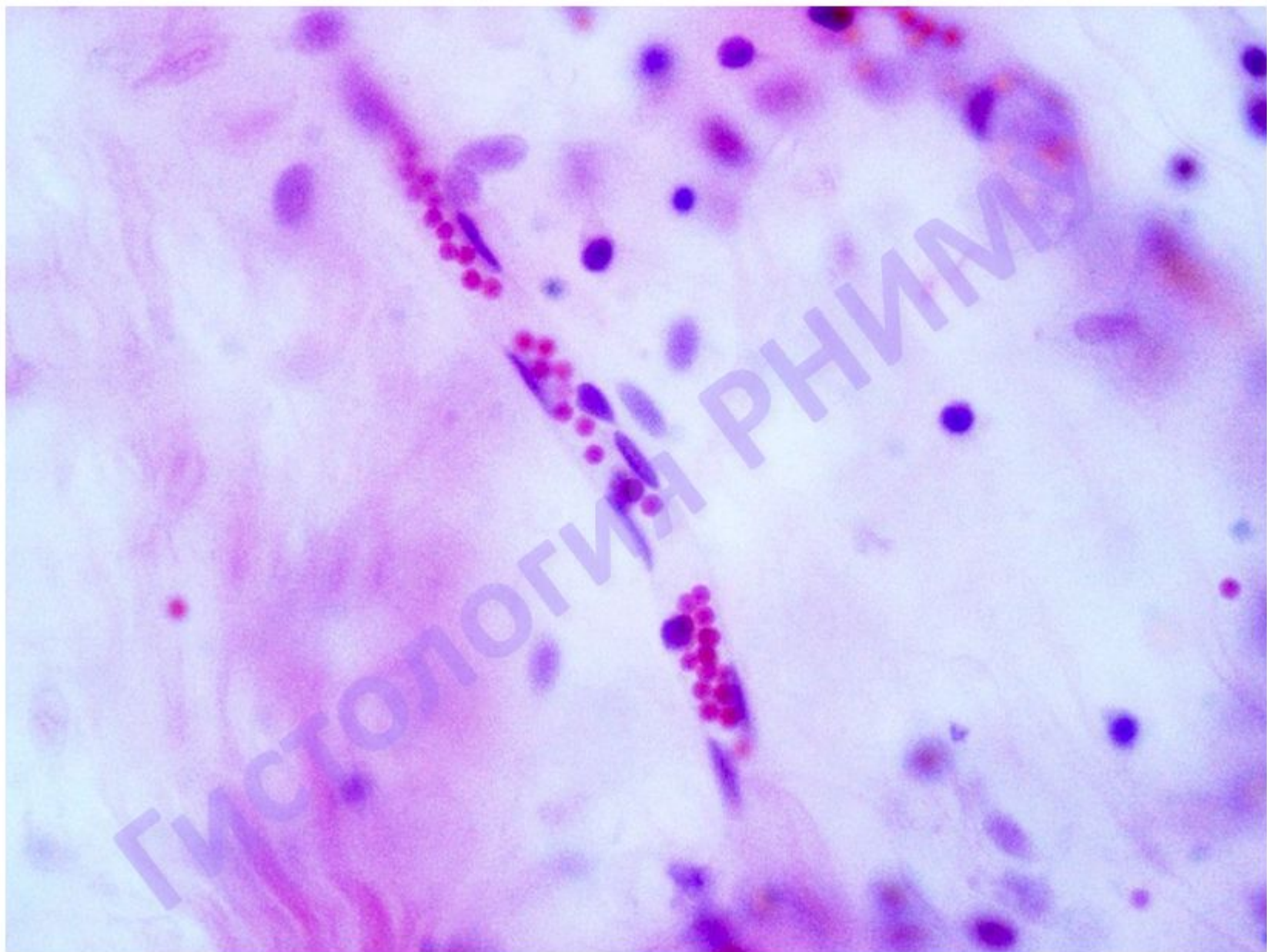
1- артериолы; 2- венула; 3- капилляр; 4- ядра эндотелиоцитов; 5- ядра гладких миоцитов;
6- эритроциты; 7- элементы наружной оболочки

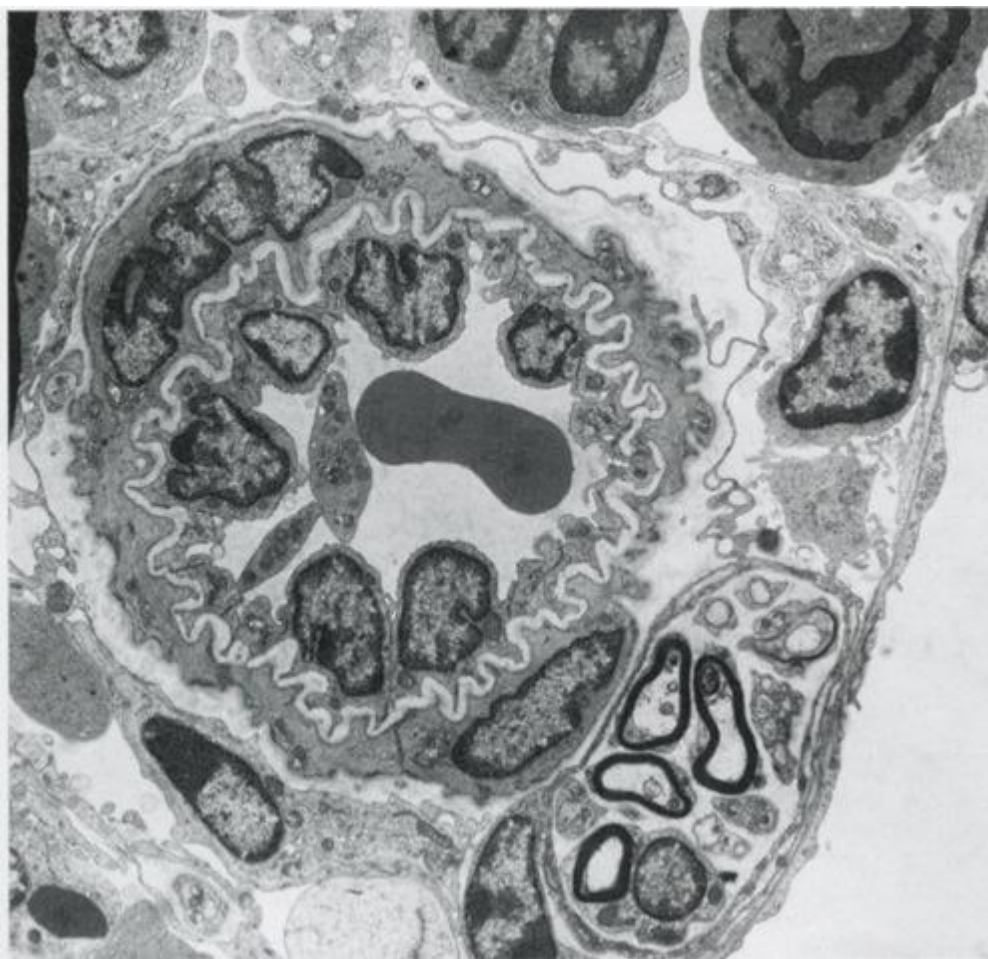
Препарат № 101 «Сосуды микроциркуляторного русла»





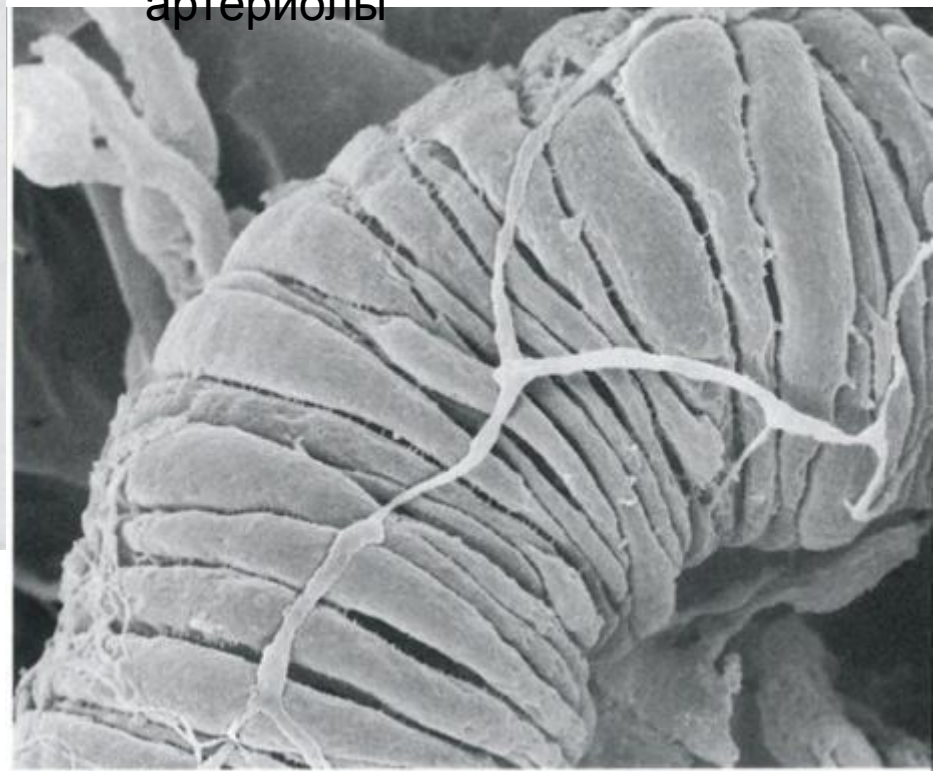


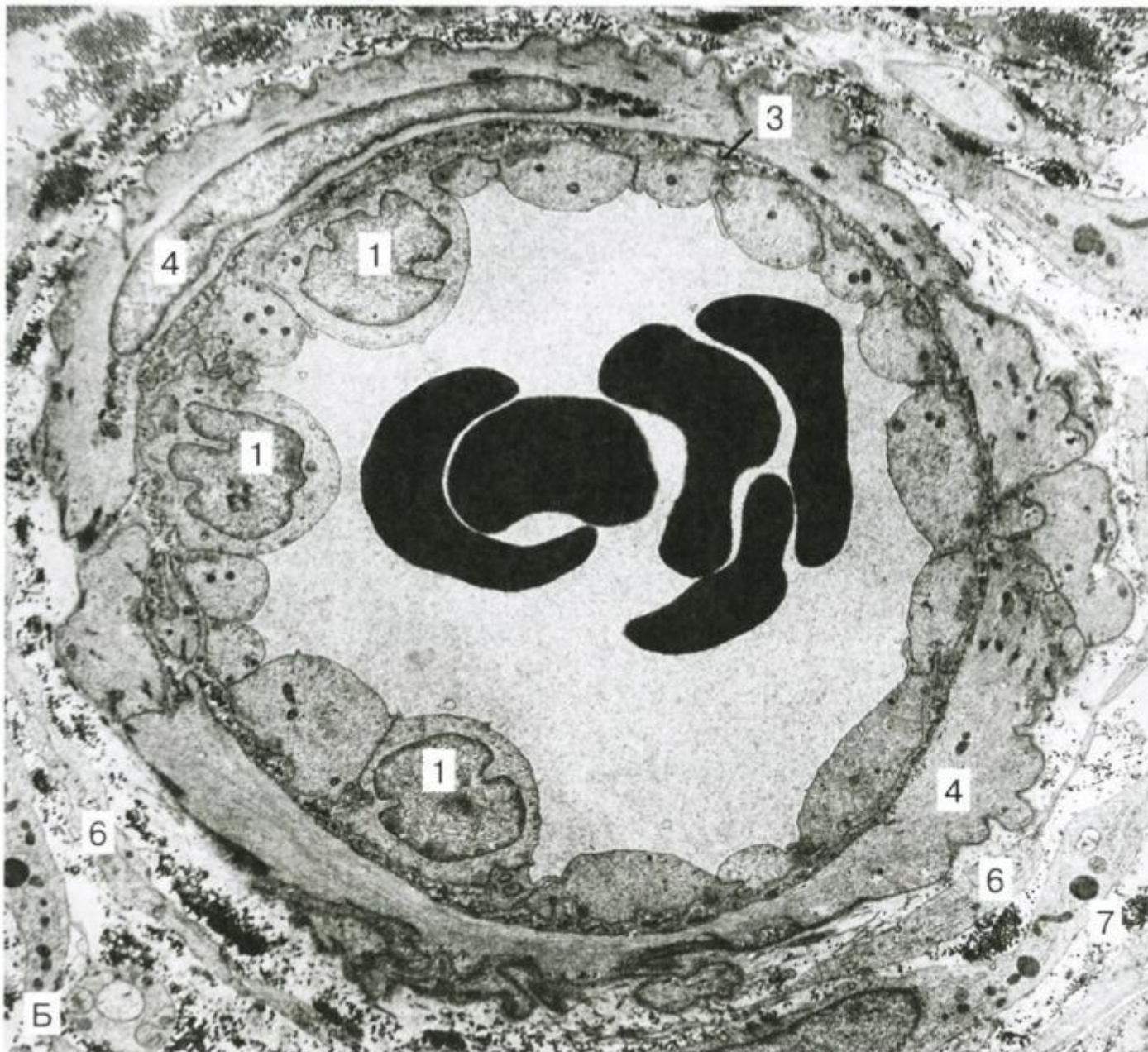



Артериол
а

Гладкомышечные клетки,
нерв в средней оболочке
артериолы





1- эндотелиальная клетка; 3- эластическая мембрана; 4- гладкий миоцит;
5- контакт гладкого миоцита с эндотелиоцитом; 6- адвентициальные клетки; 7- соединительнотканые волокна.

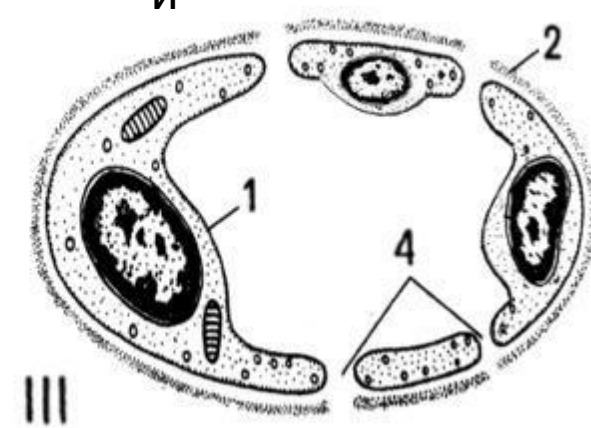
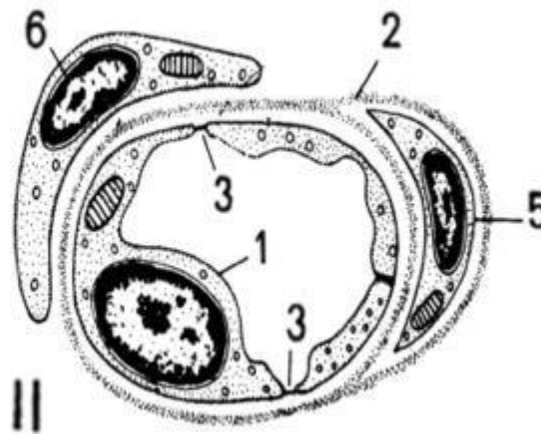
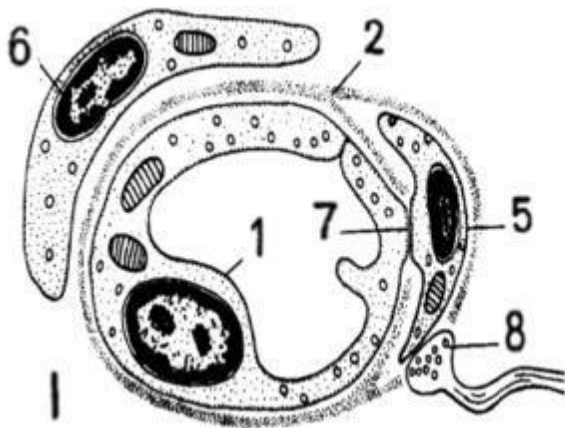
Типы

капилляров

висцеральный

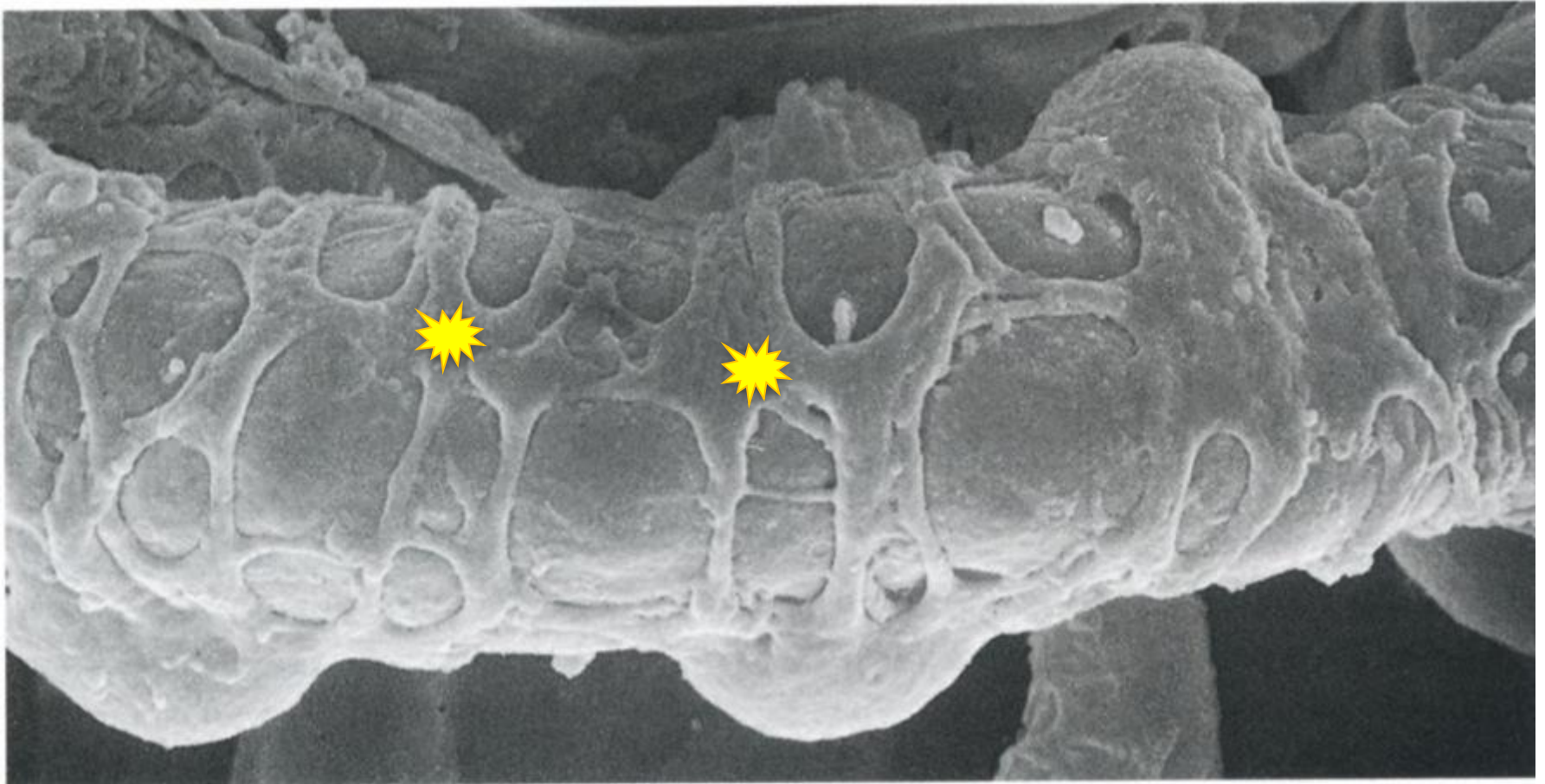
соматический

синусоидный



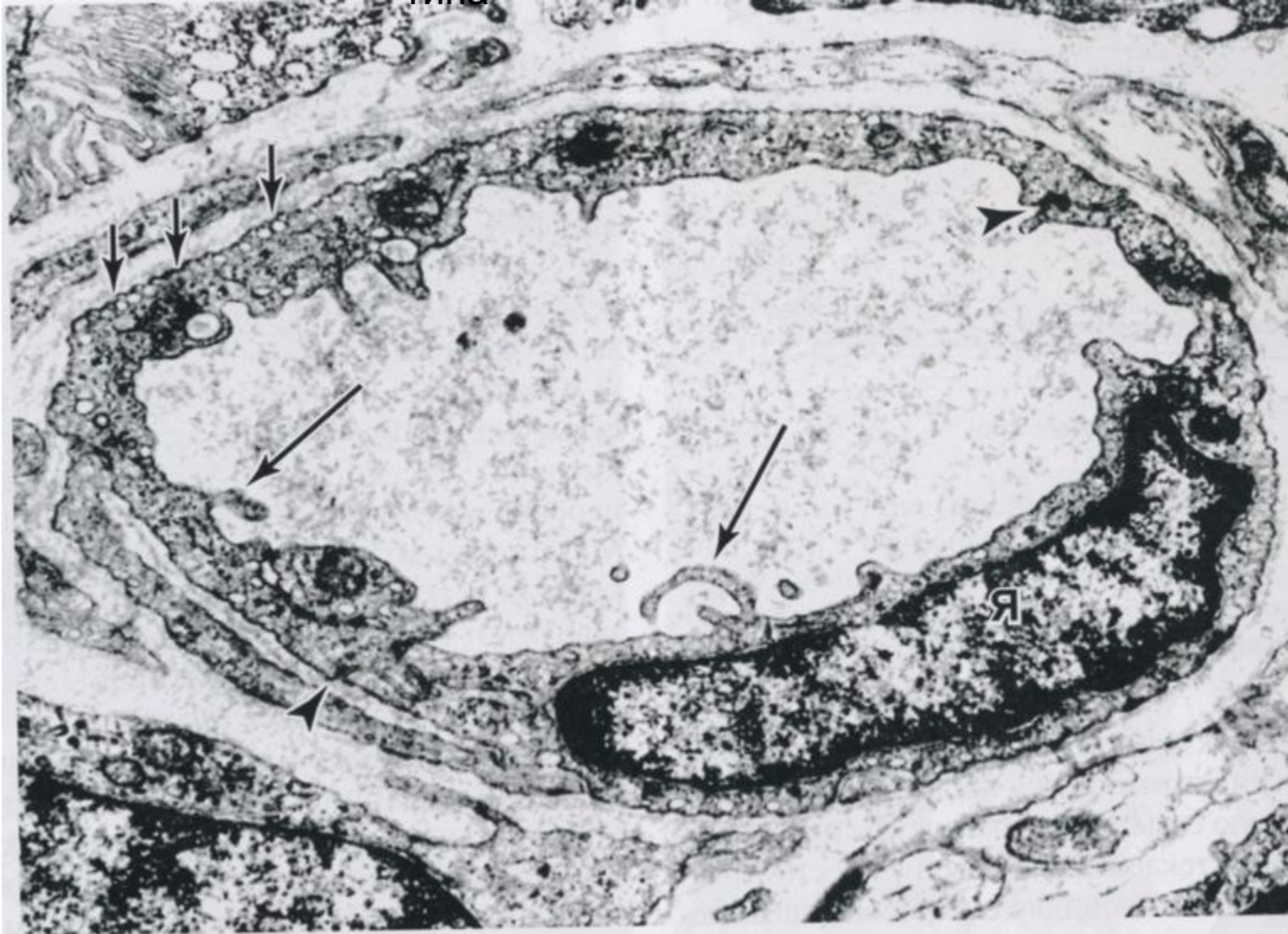I- гемокапилляр с непрерывной эндотелиальной выстилкой и базальной мембраной,
II- гемокапилляр с фенестрированным эндотелием и непрерывной базальной мембраной,
III- гемокапилляр с щелевидными отверстиями в эндотелии и прерывистой базальной мембраной

1- эндотелиоцит, 2- базальная мембрана, 3- фенестры, 4- щели (поры), 5 перицит,
6- адвентициальная клетка, 7- контакт эндотелиоцита и перицита, 8- нервное окончание.

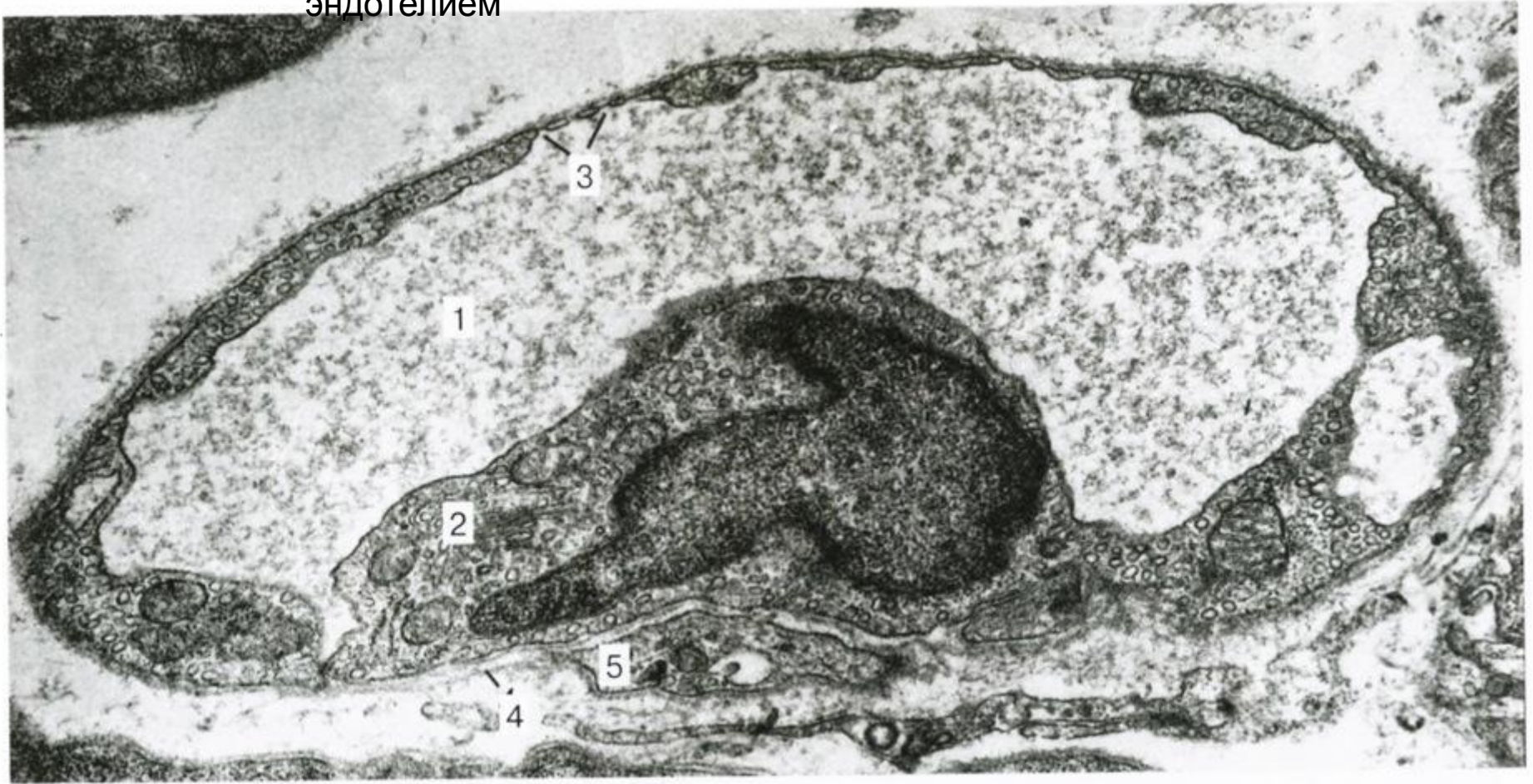


Перициты в стенке
капилляра

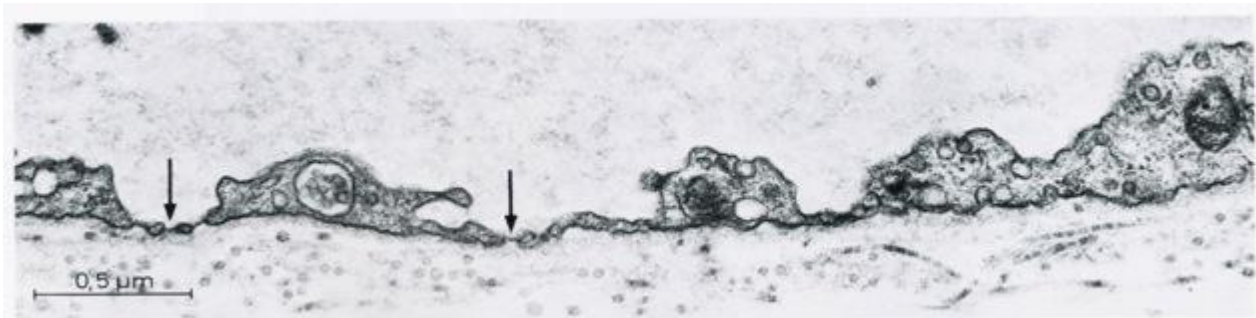
Капилляр соматического
типа



Капилляр висцерального типа с фенестрированным эндотелием



1- просвет капилляра, 2- цитоплазма эндотелиоцита, 3- фенестры (стрелки), 4- базальная мембрана, 5- перицит



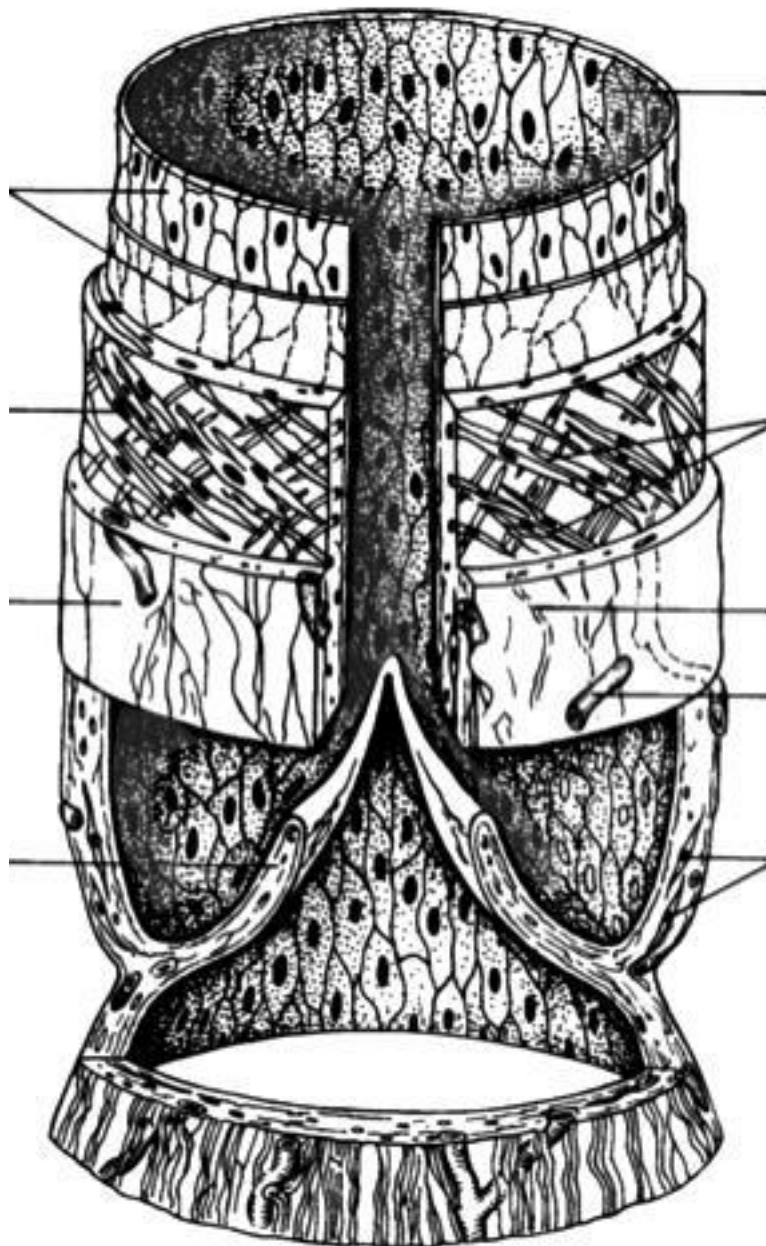
Строение лимфатического

Внутренняя оболочка

Средняя оболочка

Наружная оболочка

Створка клапана



Эндотелиоциты

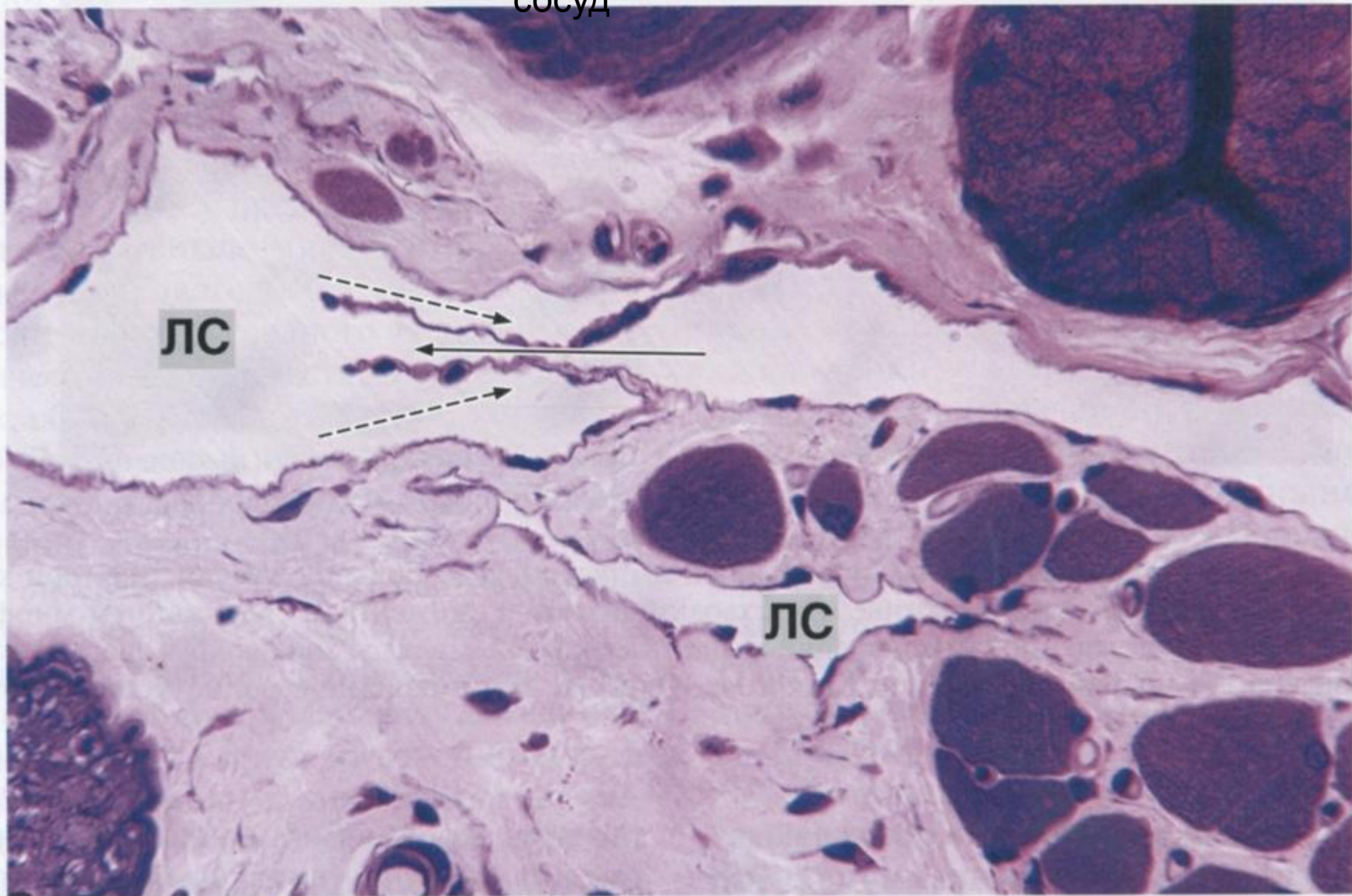
миоциты, расположенные в два слоя под углом 45° к продольной оси

пучки коллагеновых волокон

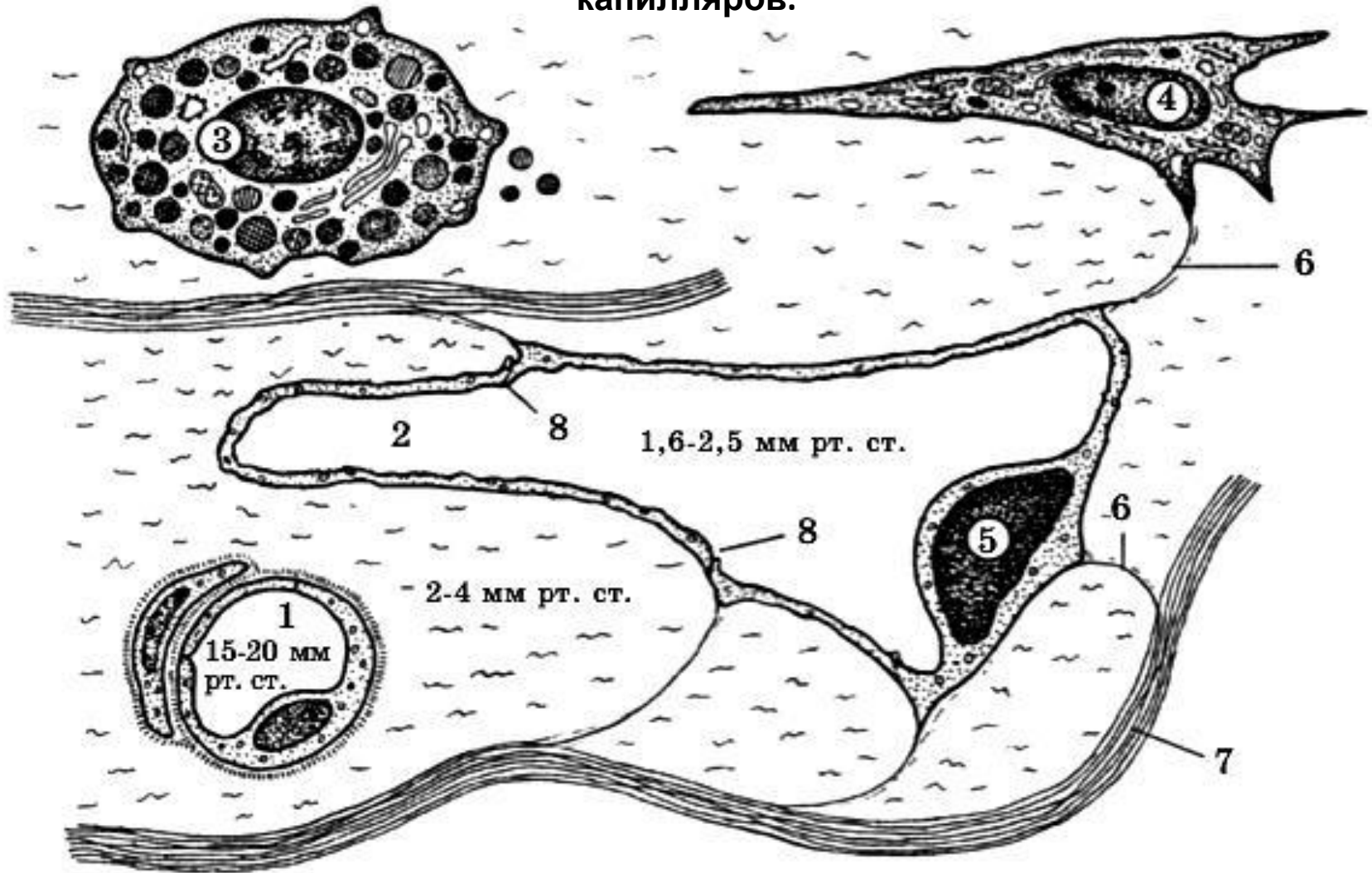
кровеносные капилляры

гладкие миоциты в основании клапана

Лимфатический
сосуд

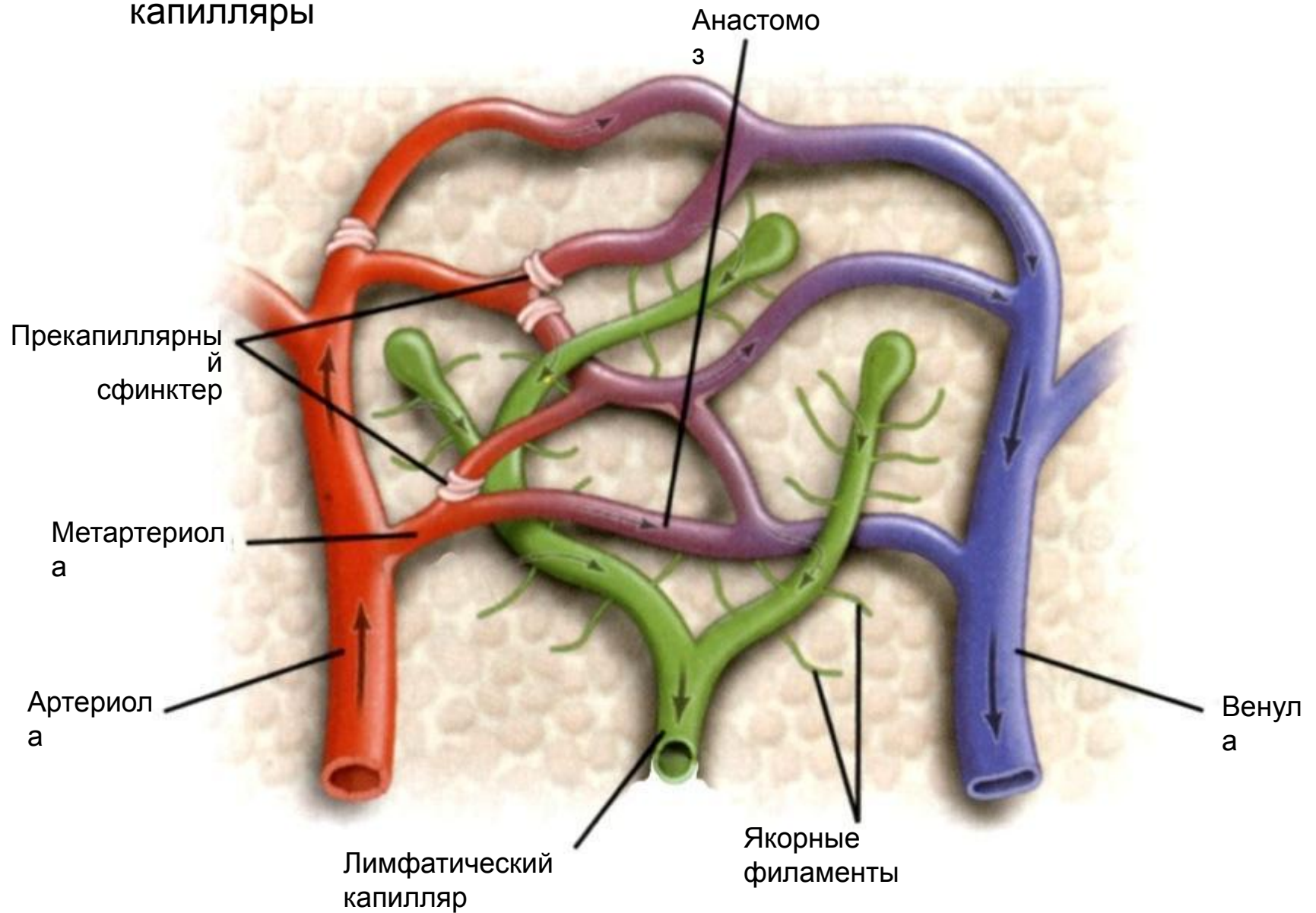


Строение кровеносного и лимфатического капилляров.

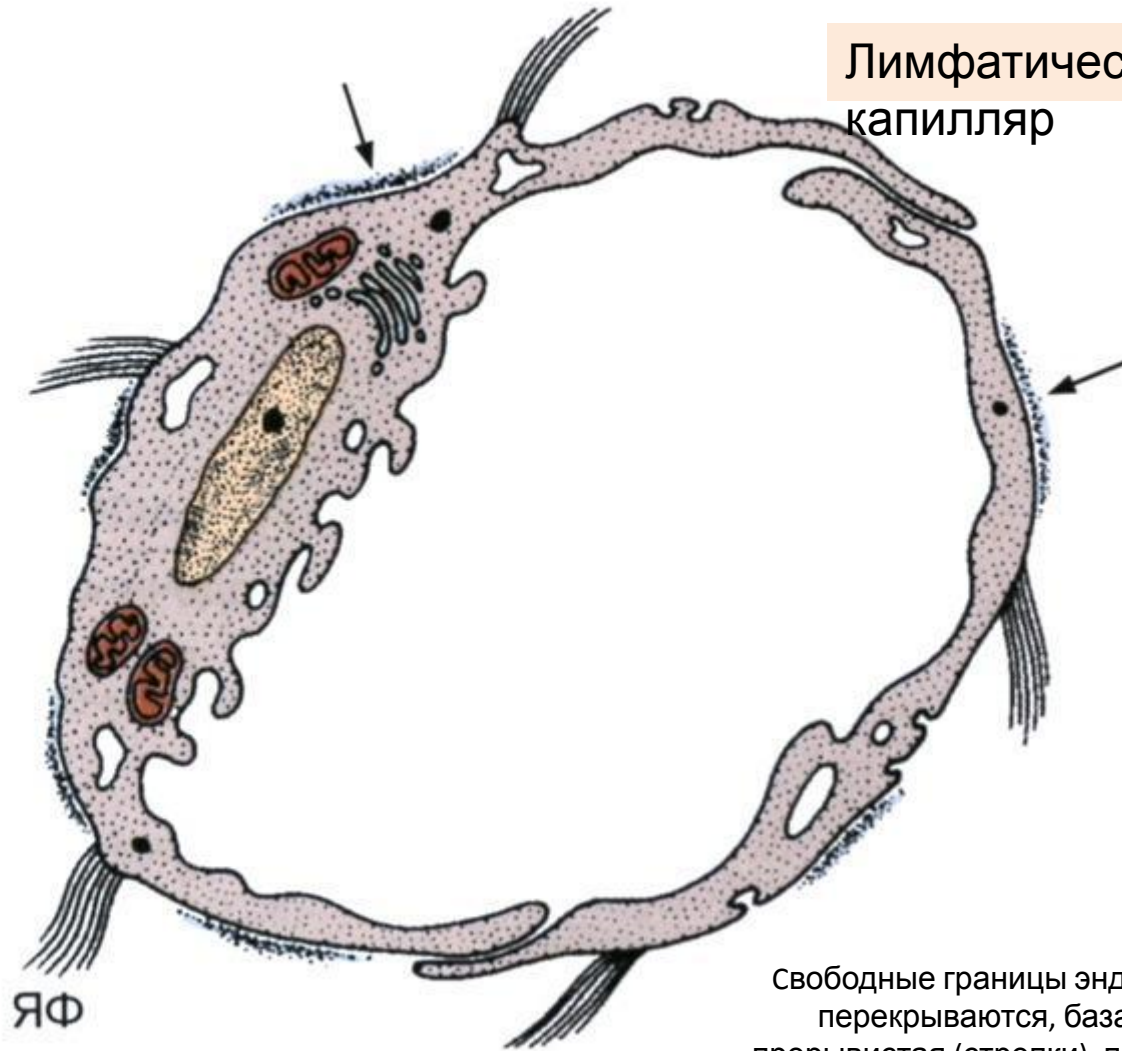


- 1- гемокапилляр, 2- лимфатический капилляр, 3- тканевой базофил, 4- фибробласт, 5-эндотелиоцит лимфатического капилляра,
6- стропные (якорные) филаменты, 7- коллагеновые волокна, 8- межклеточные контакты эндотелиоцитов лимфатического капилляра. (Цифры - средние значения давления).

Сосуды микроциркуляторного русла и лимфатические капилляры

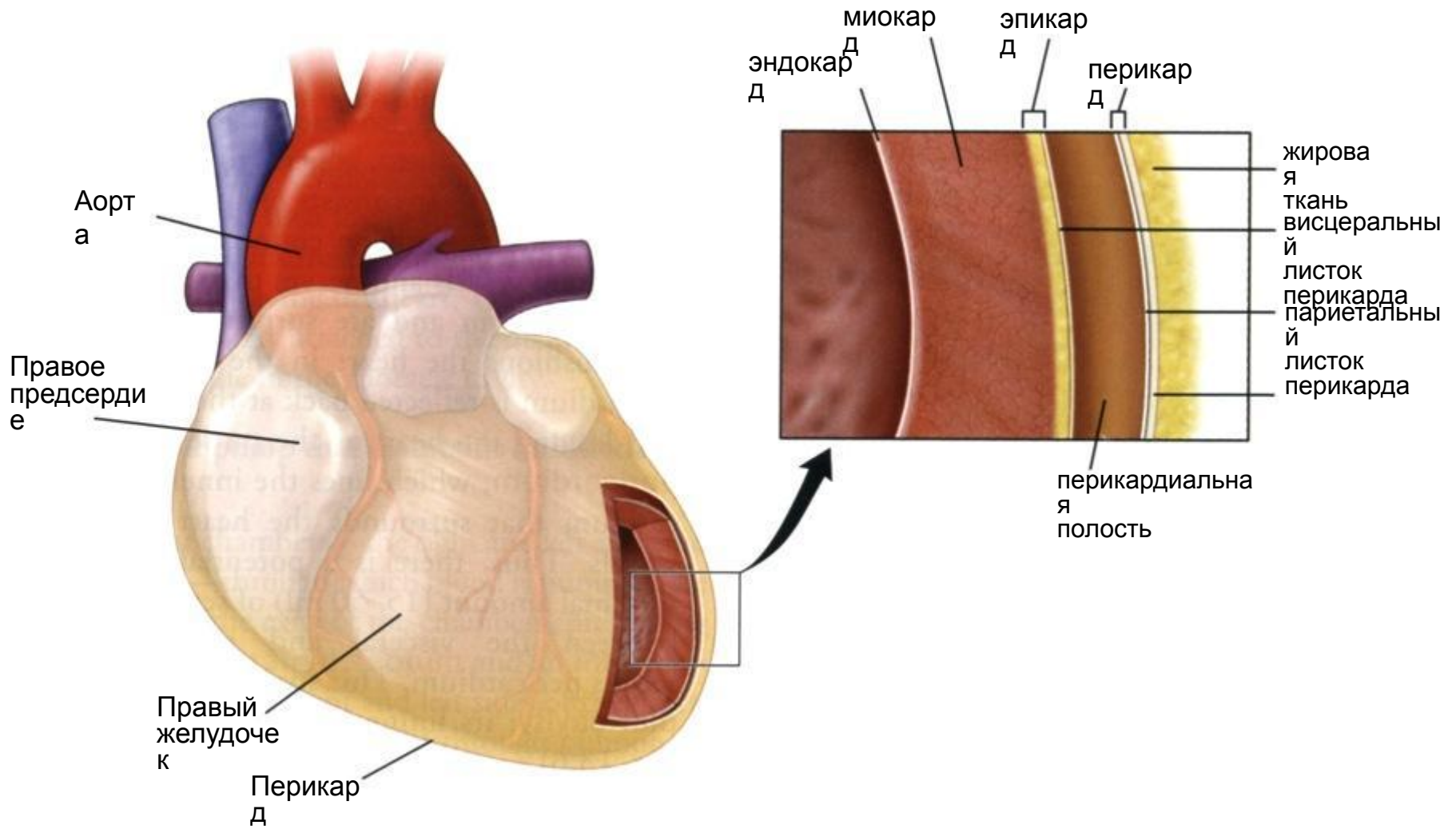


Лимфатический
капилляр



Свободные границы эндотелиальных клеток перекрываются, базальная пластинка прерывистая (стрелки), прикрепление якорных фибрилл (ЯФ).

Строение стенки сердца



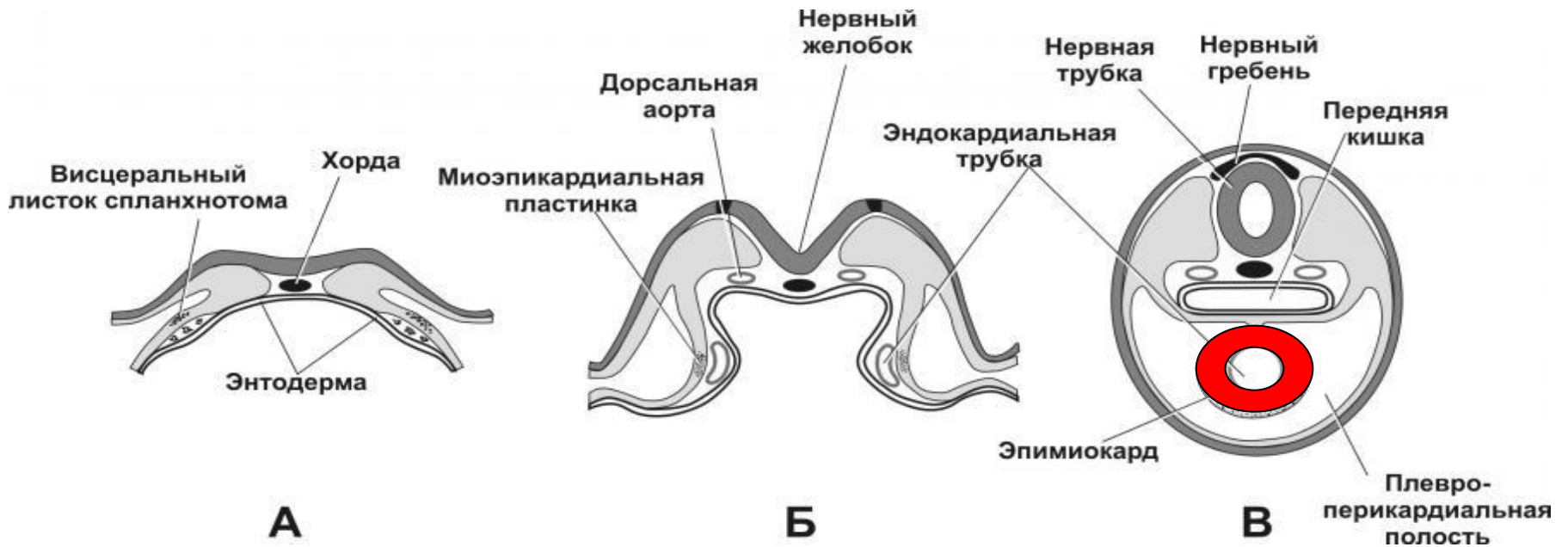
РАЗВИТИЕ

Эндокард развивается как сосуд
Миокард – из миозепикардальной пластинки
висцерального листка спланхнотома

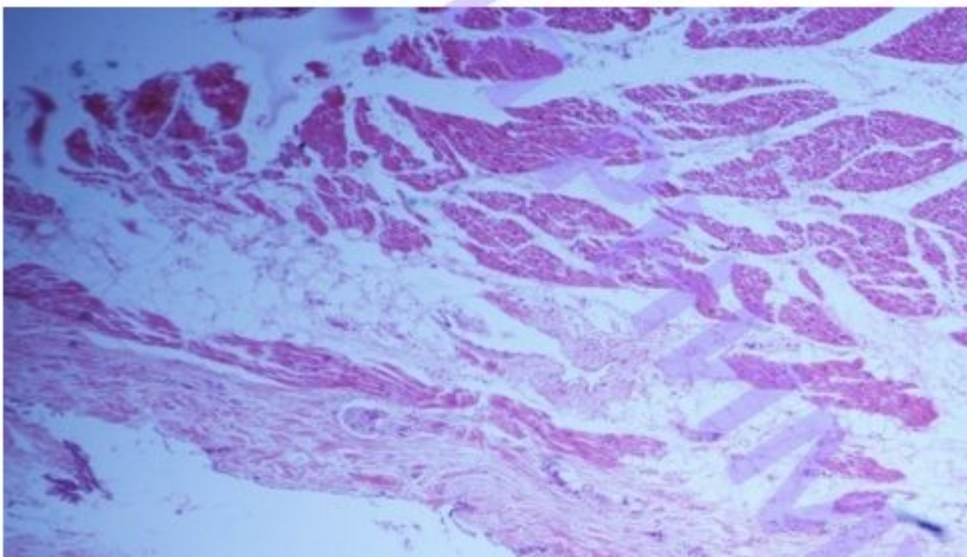
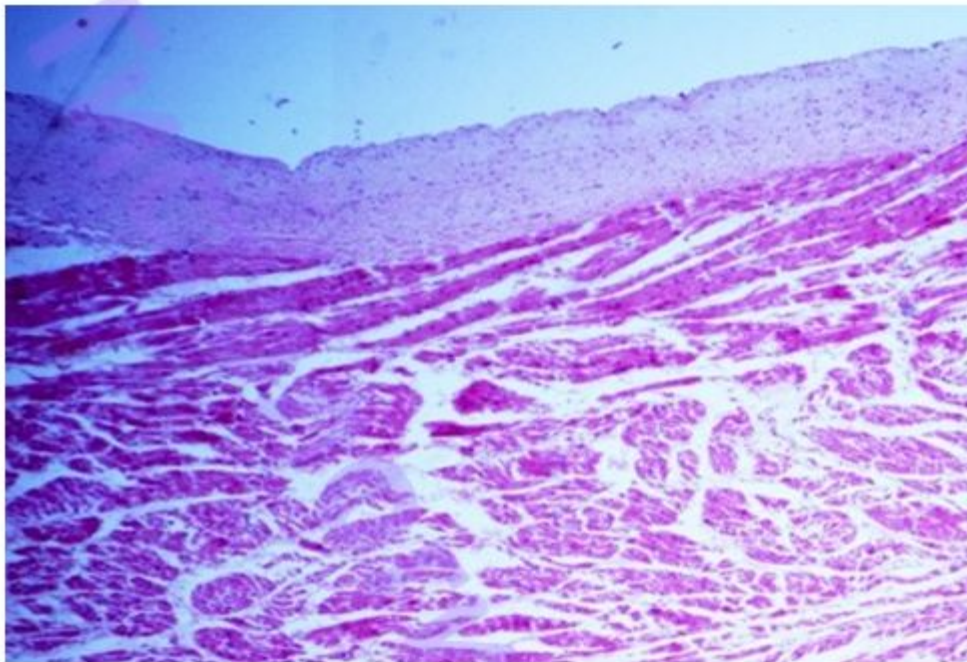
17-ый день

18-ый день

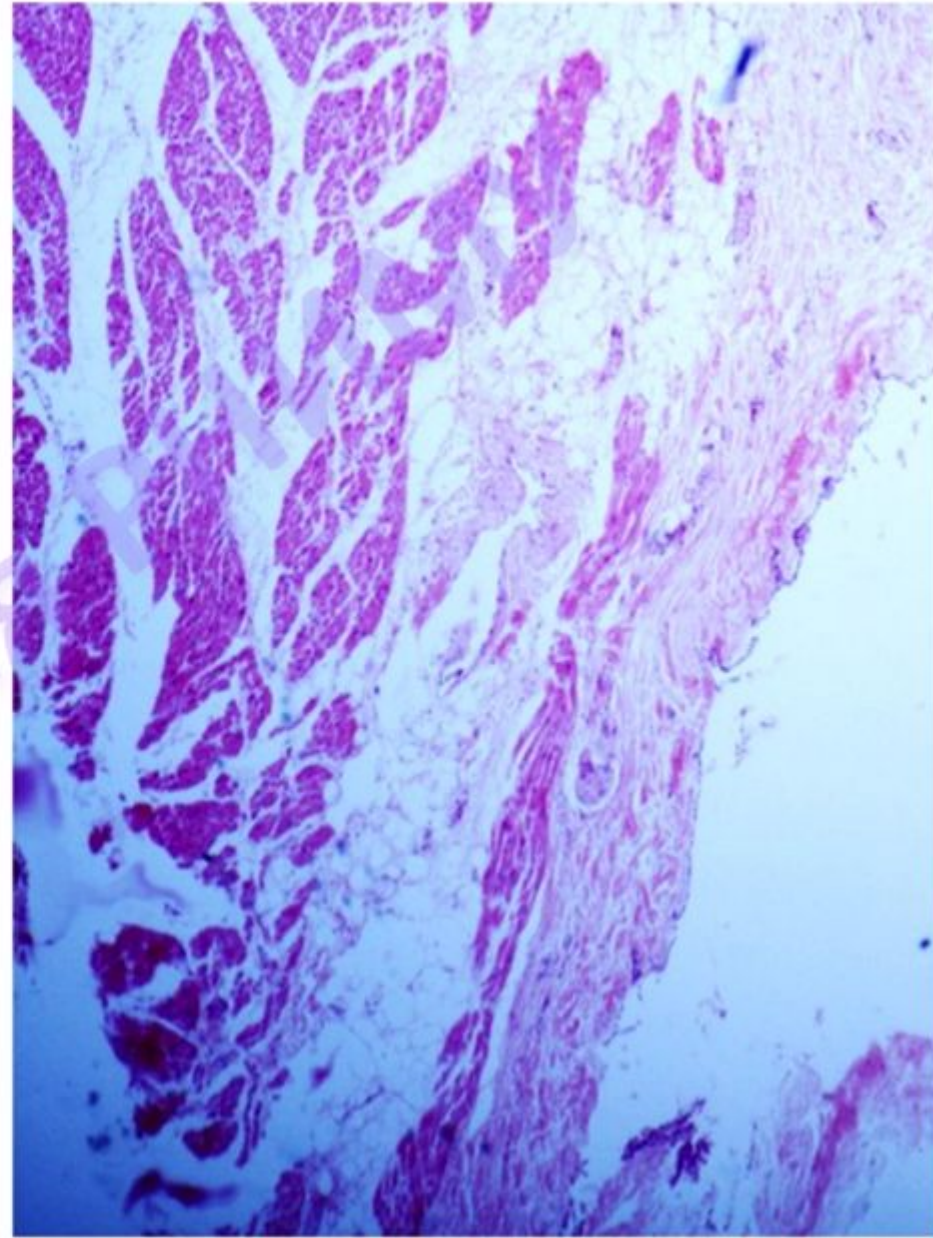
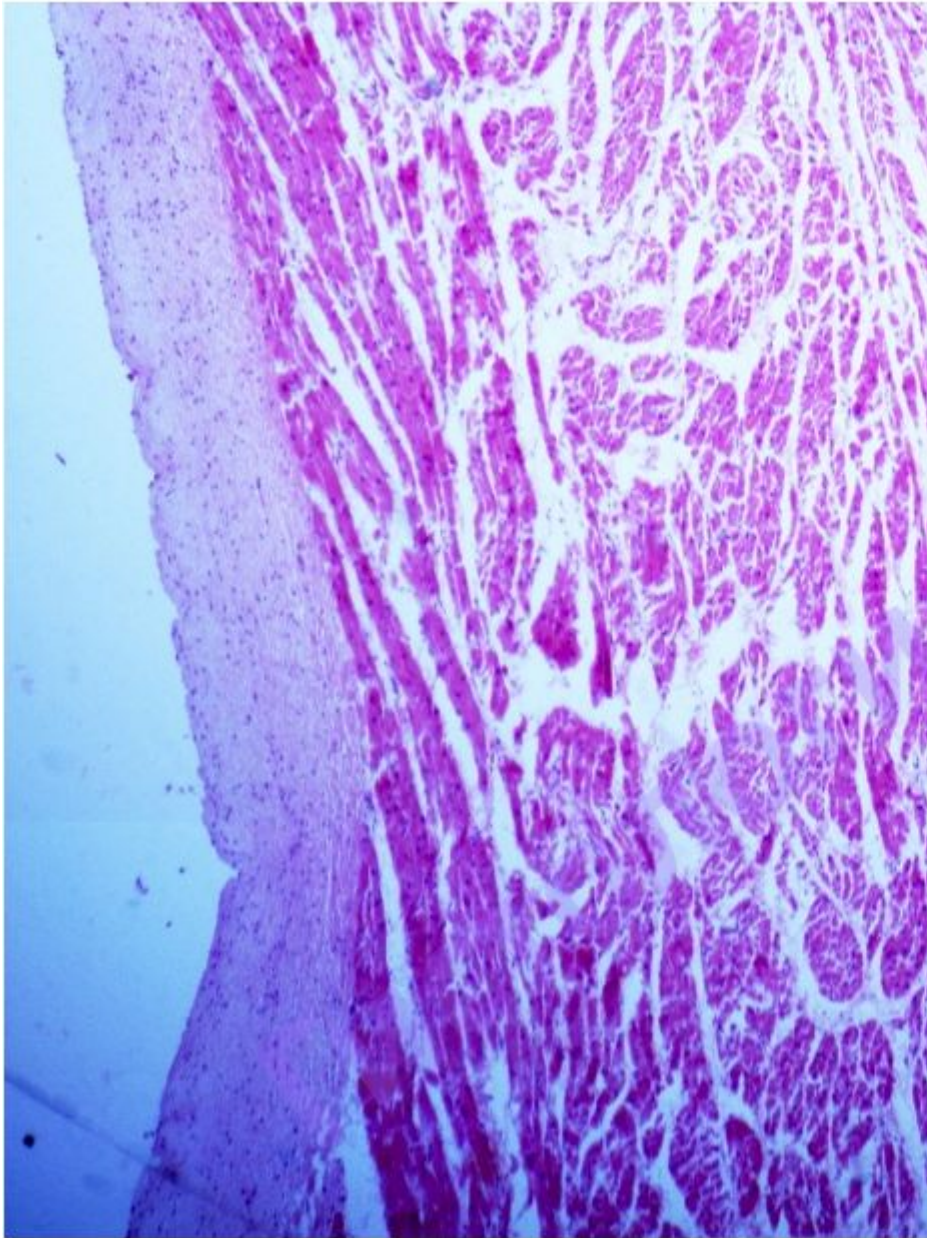
22-ой день



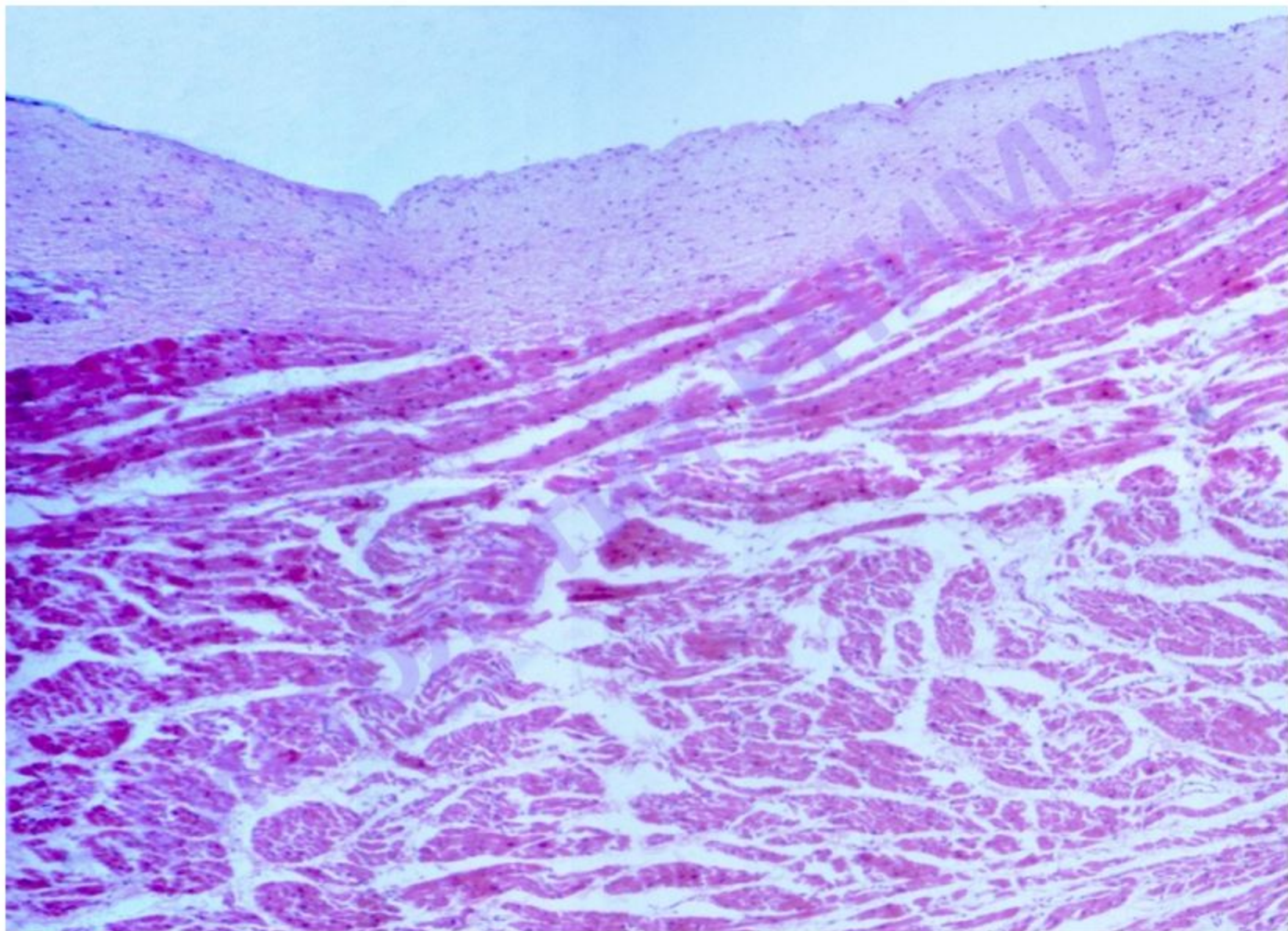
Препарат №107 «Стенка сердца»

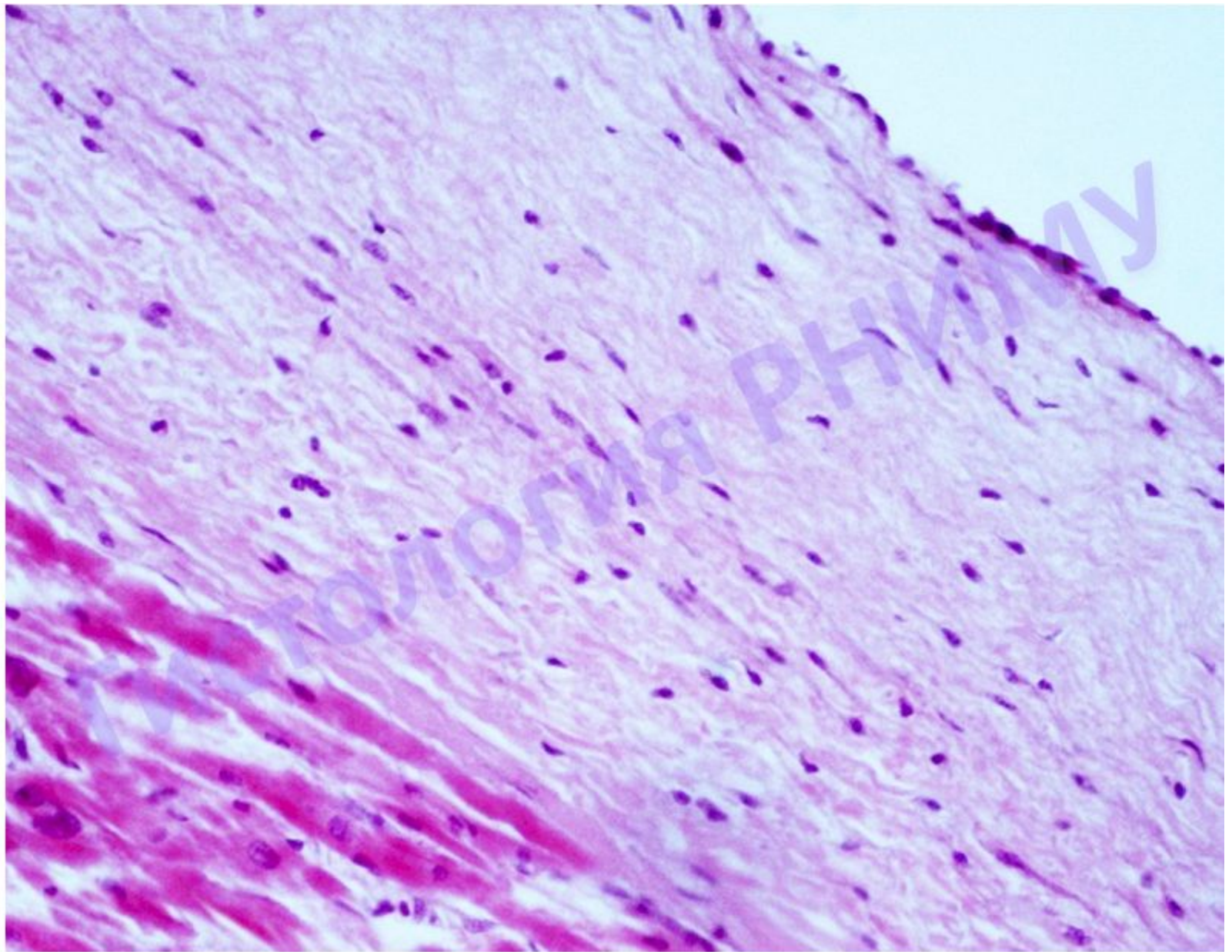


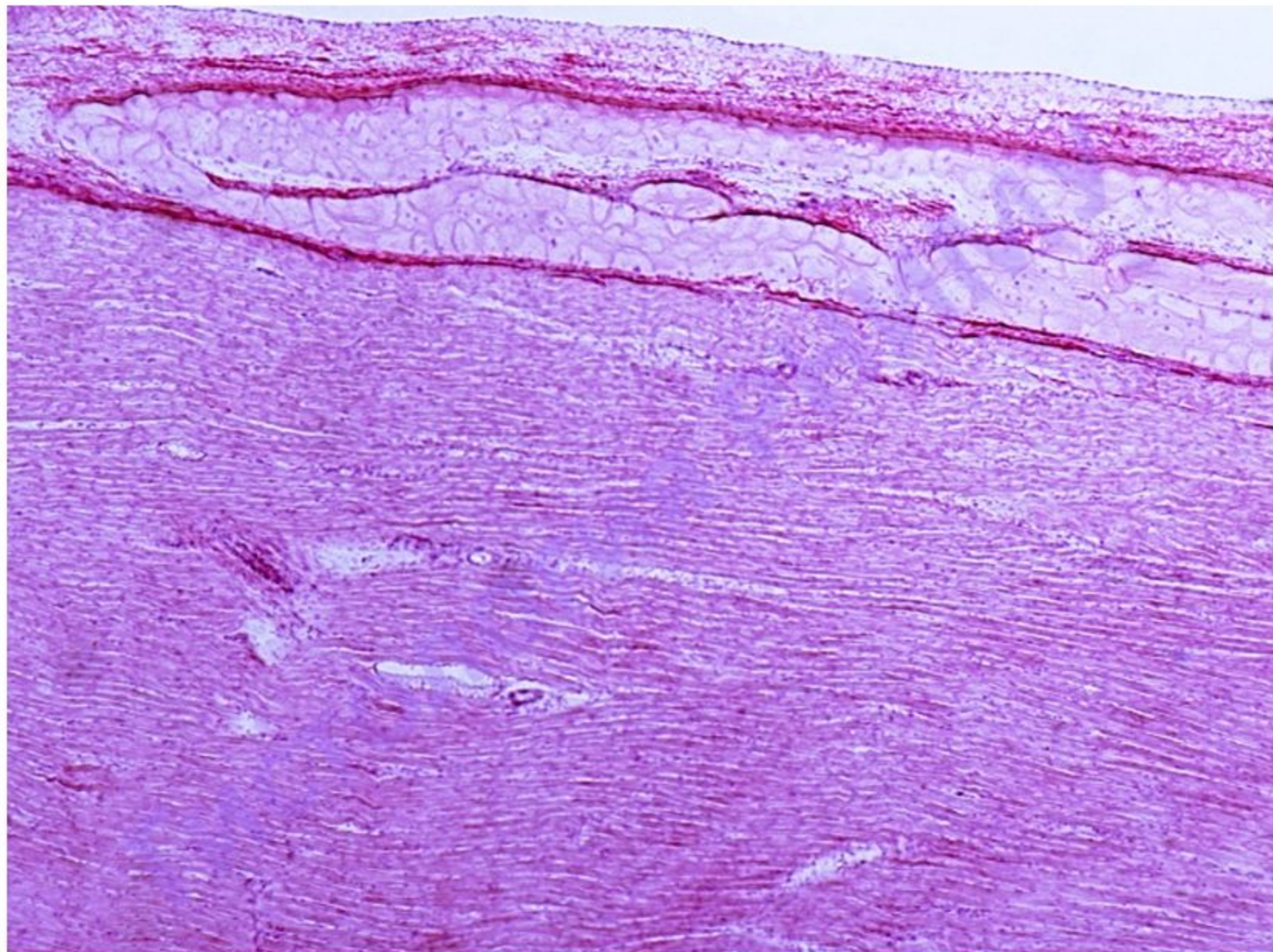
Препарат №107 «Стенка сердца»

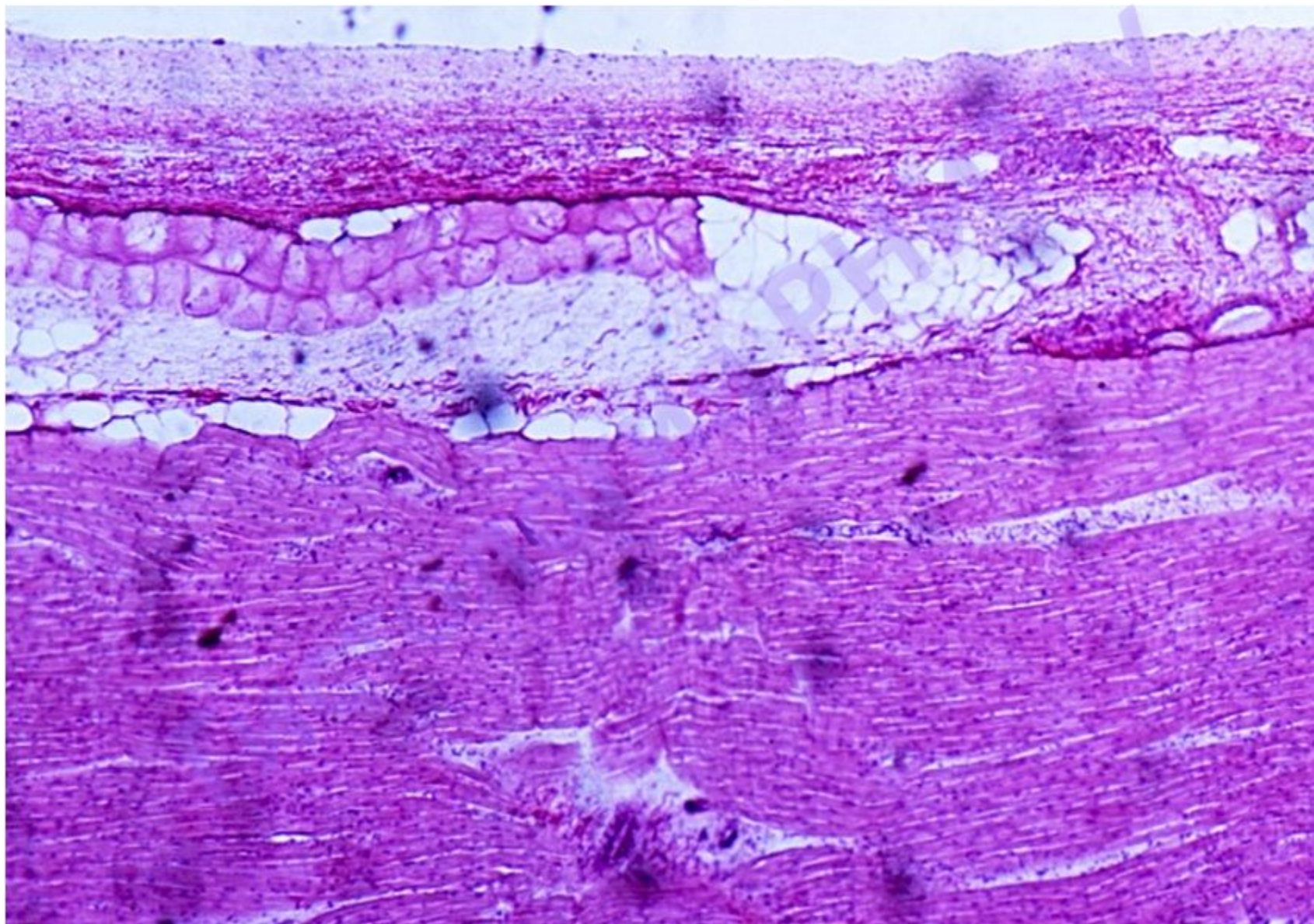


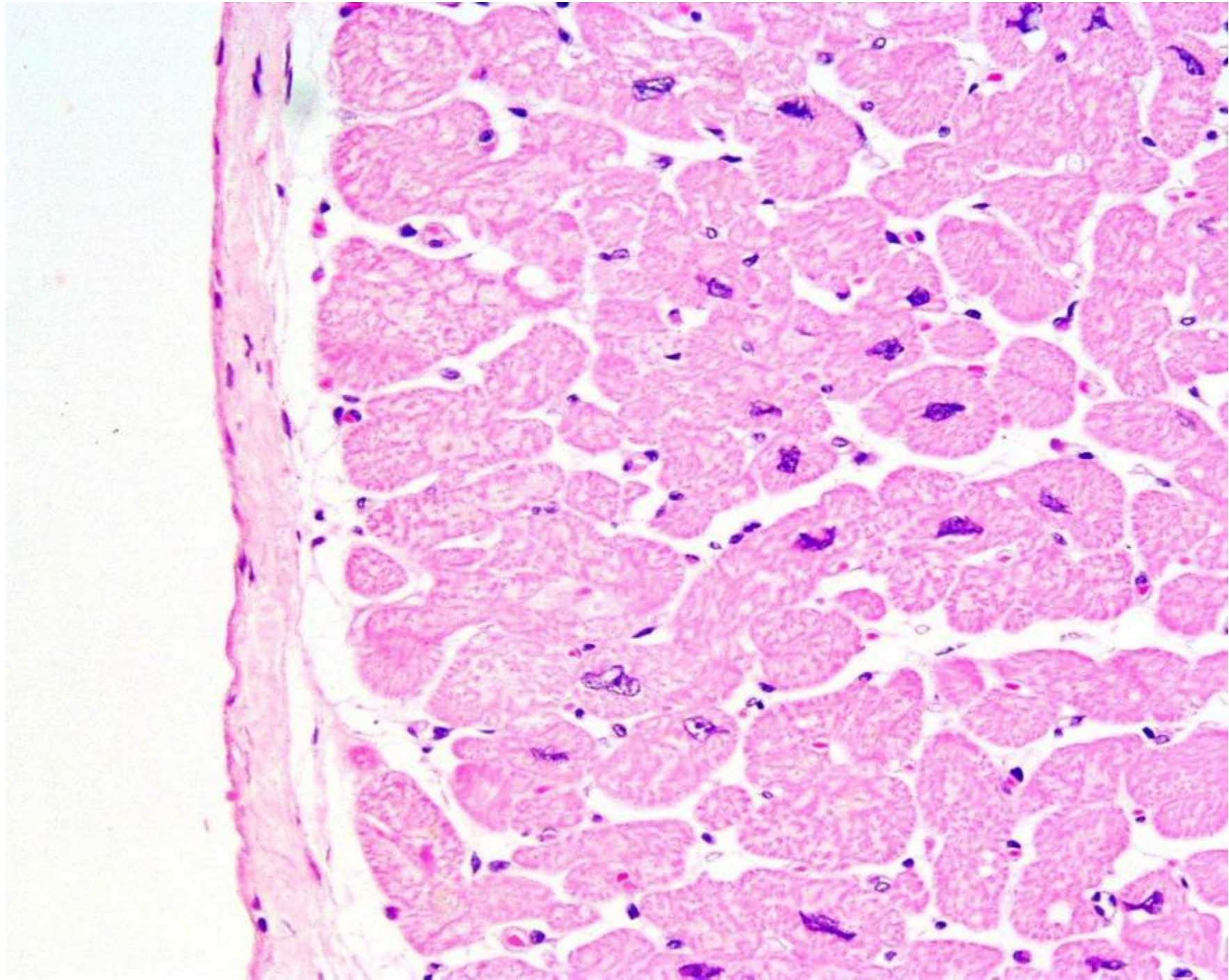
Эндокард и миокард





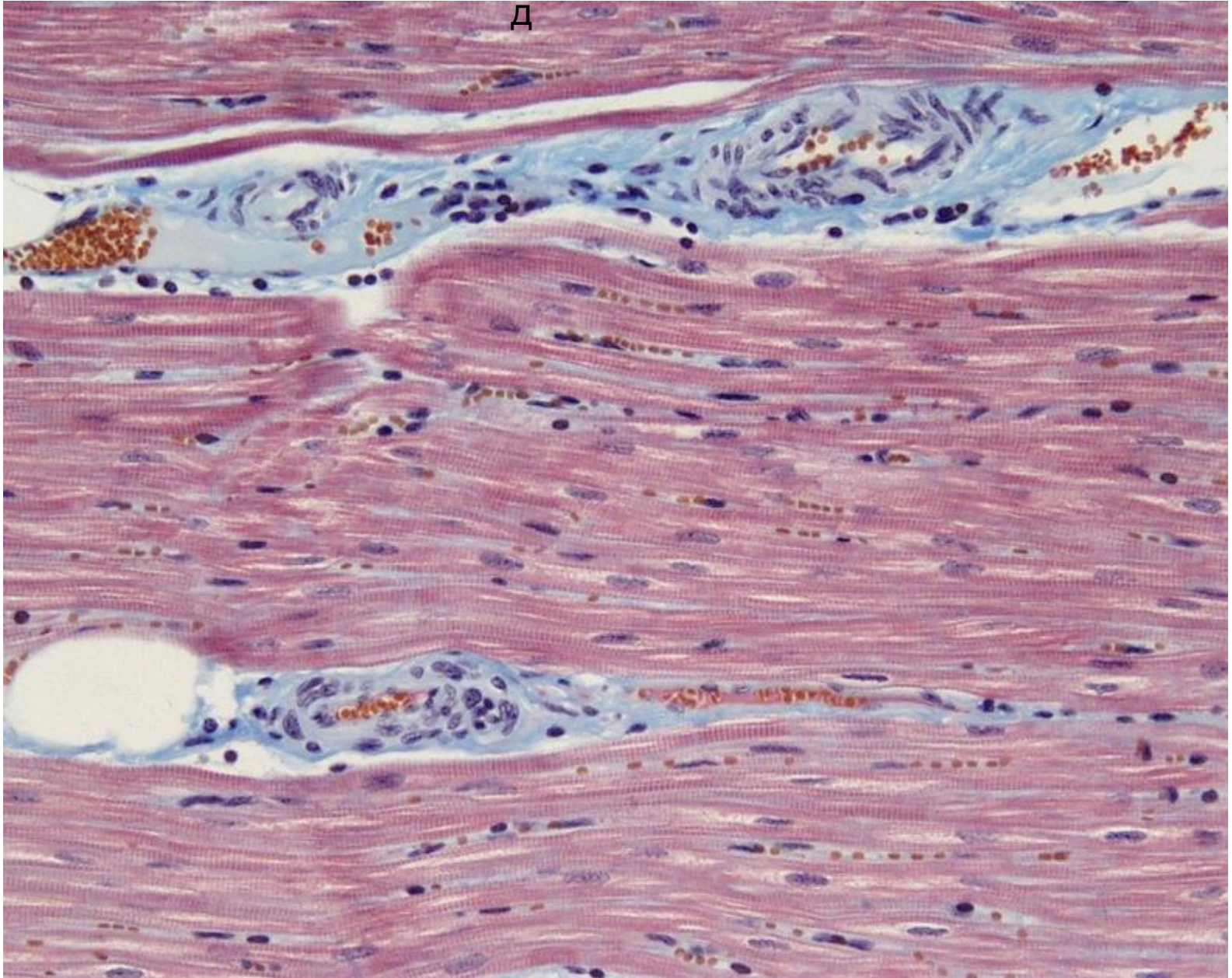


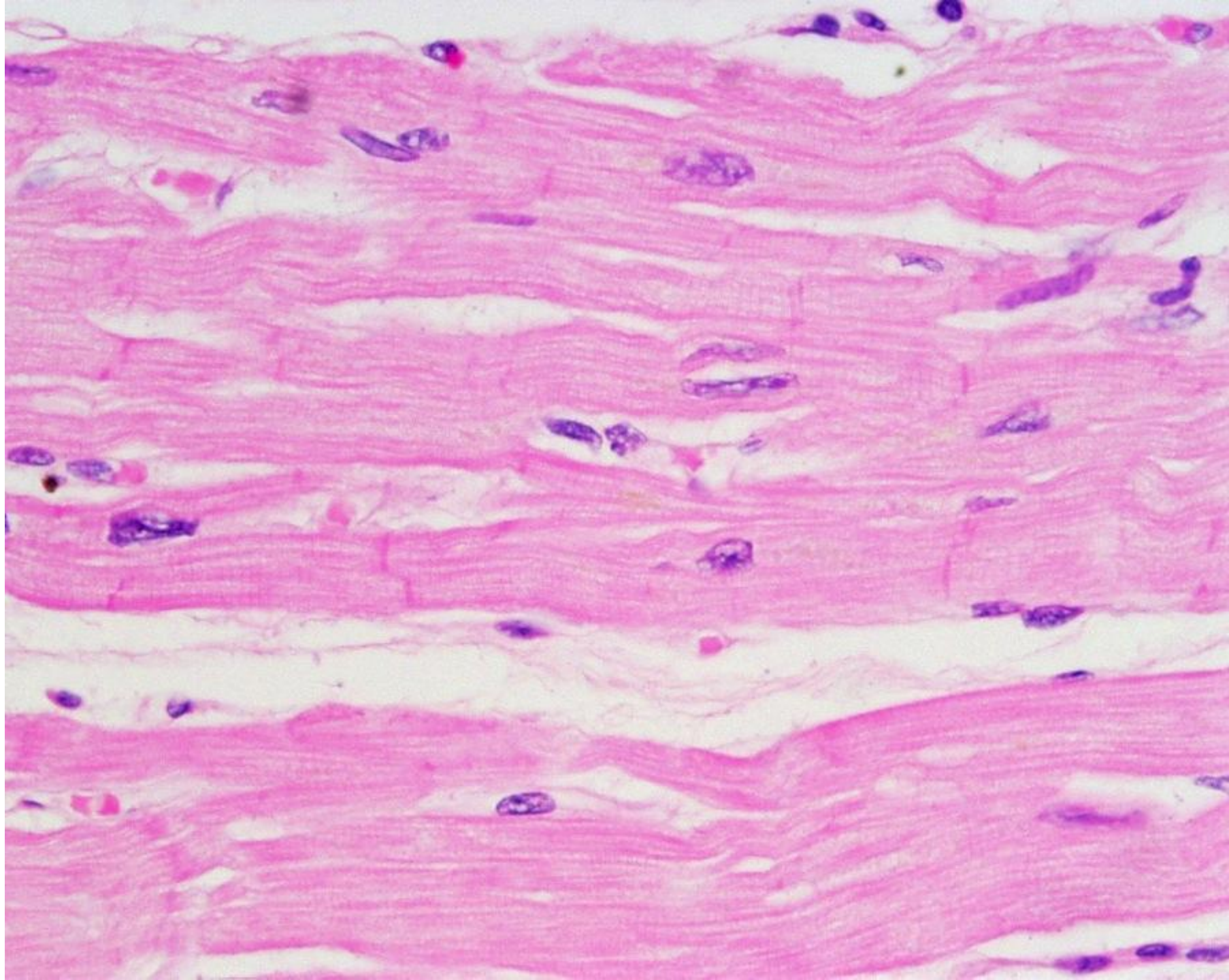




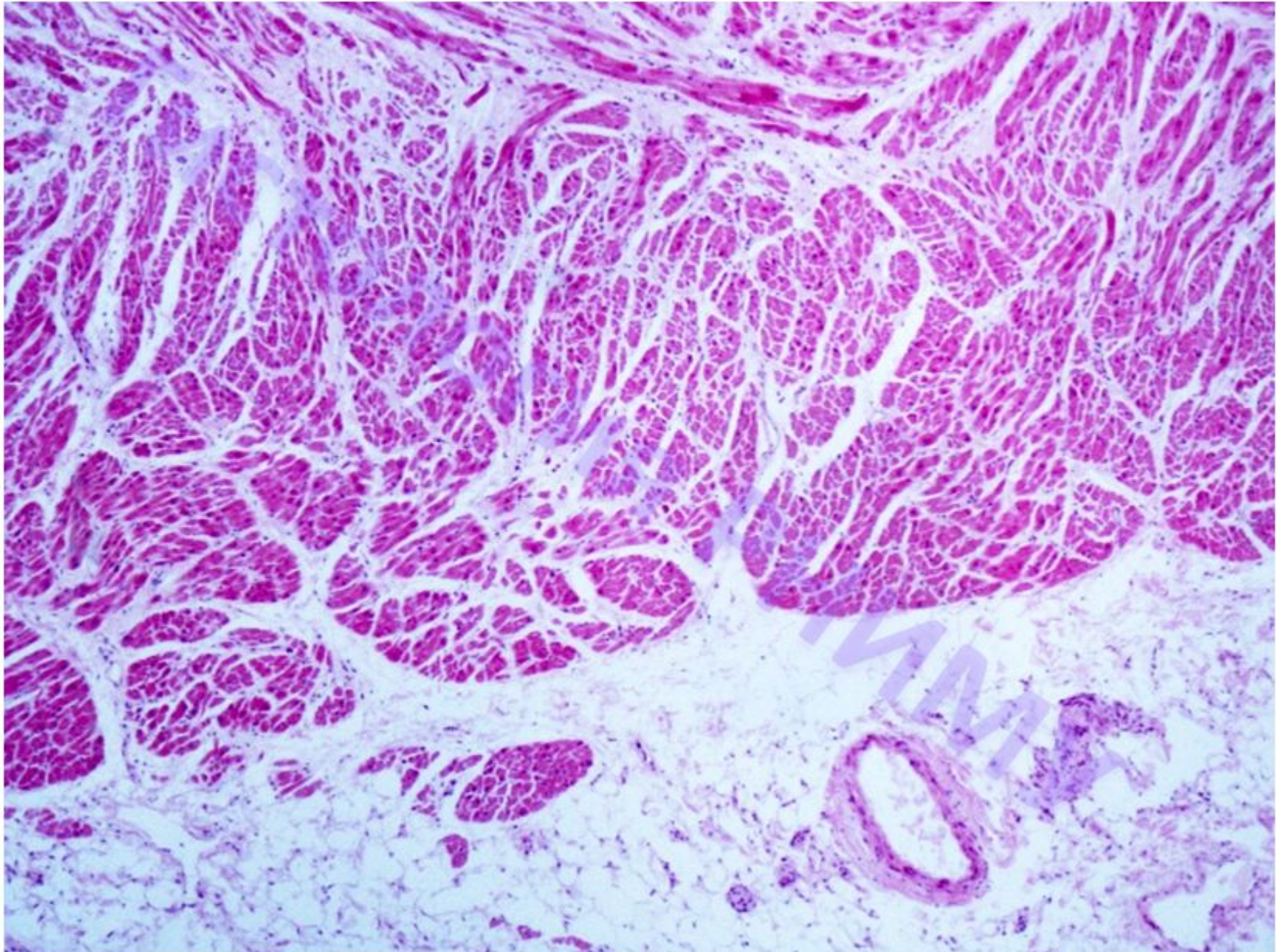
Миокар

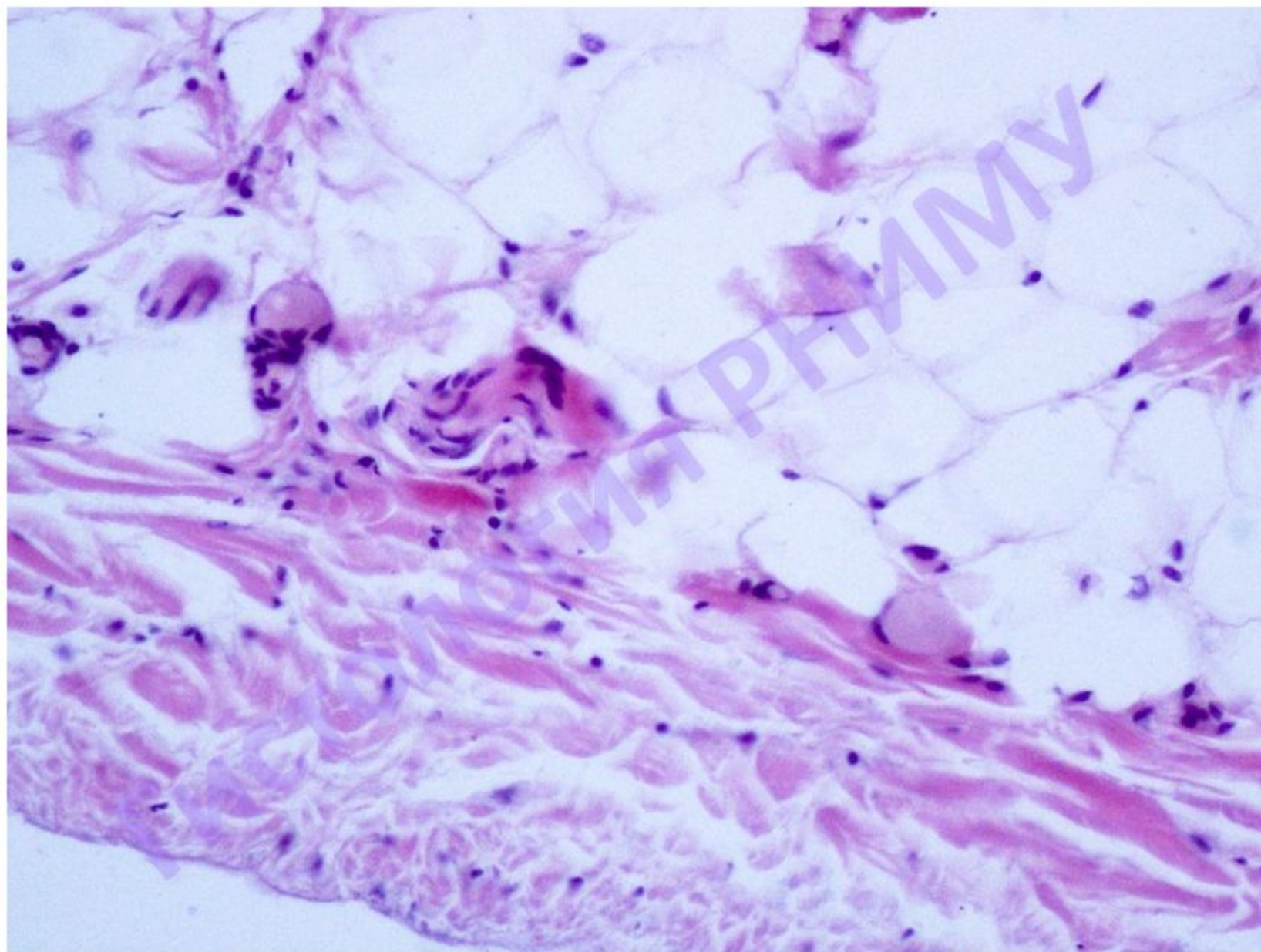
Д

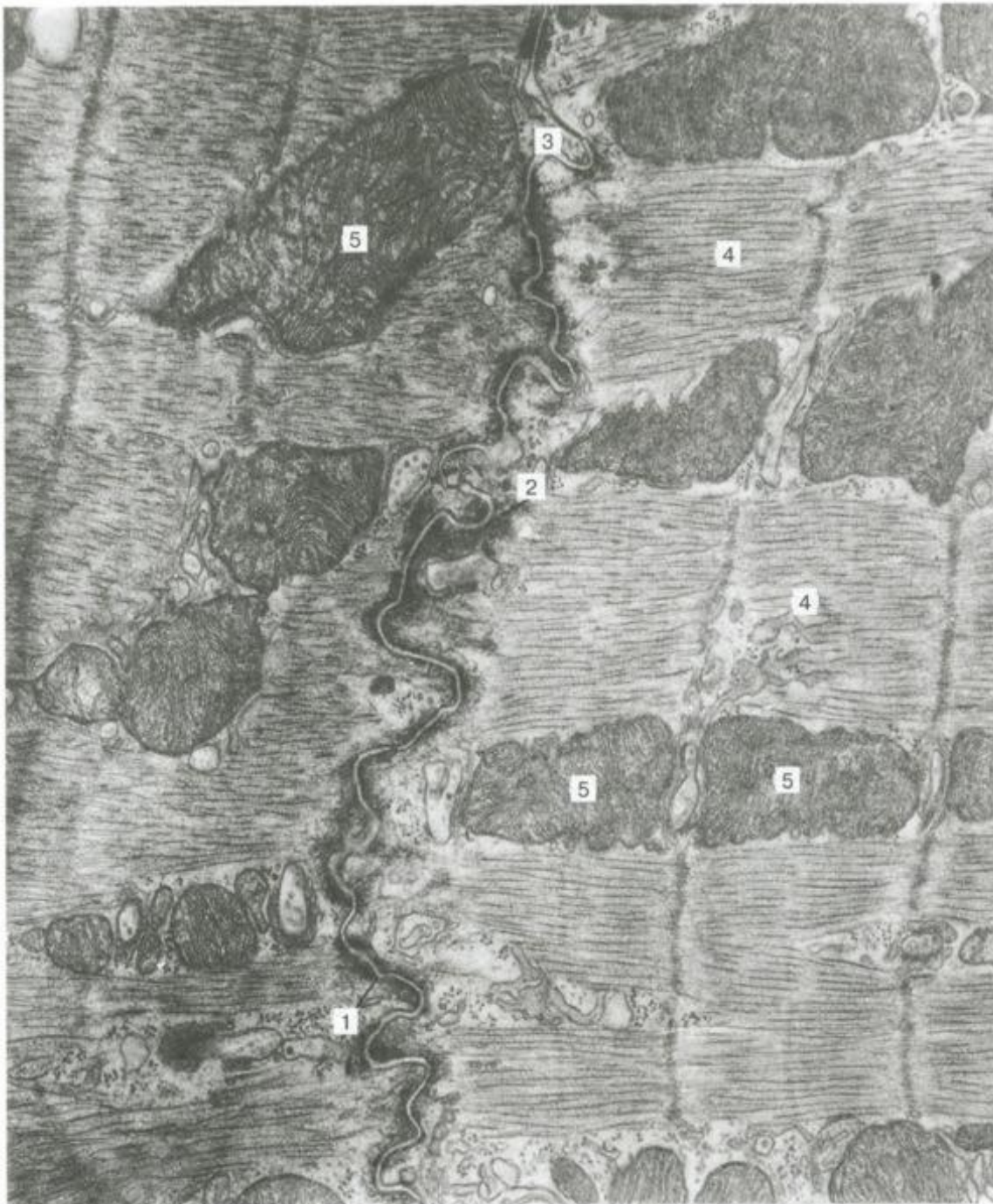



Миокарди эпикард



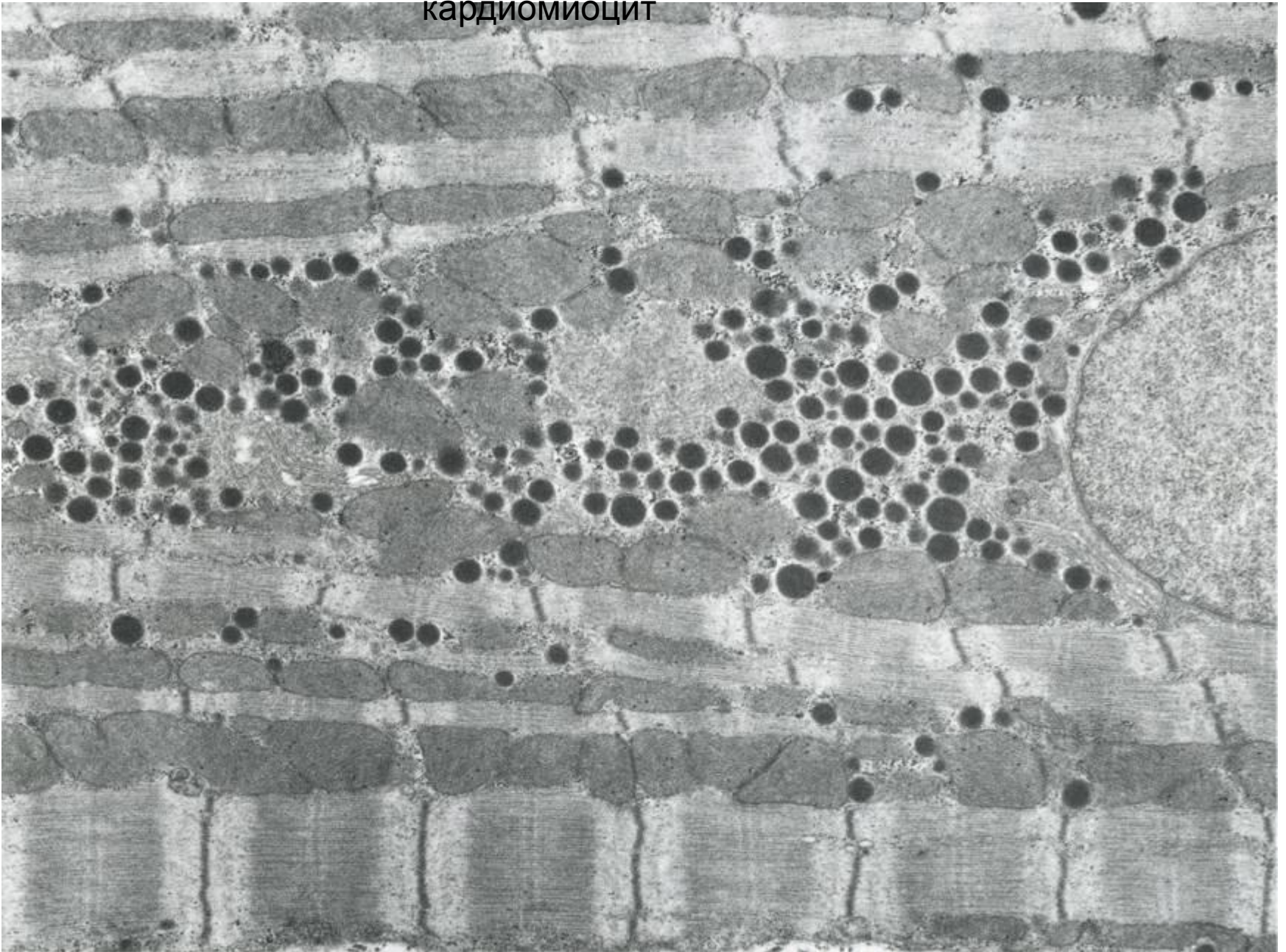




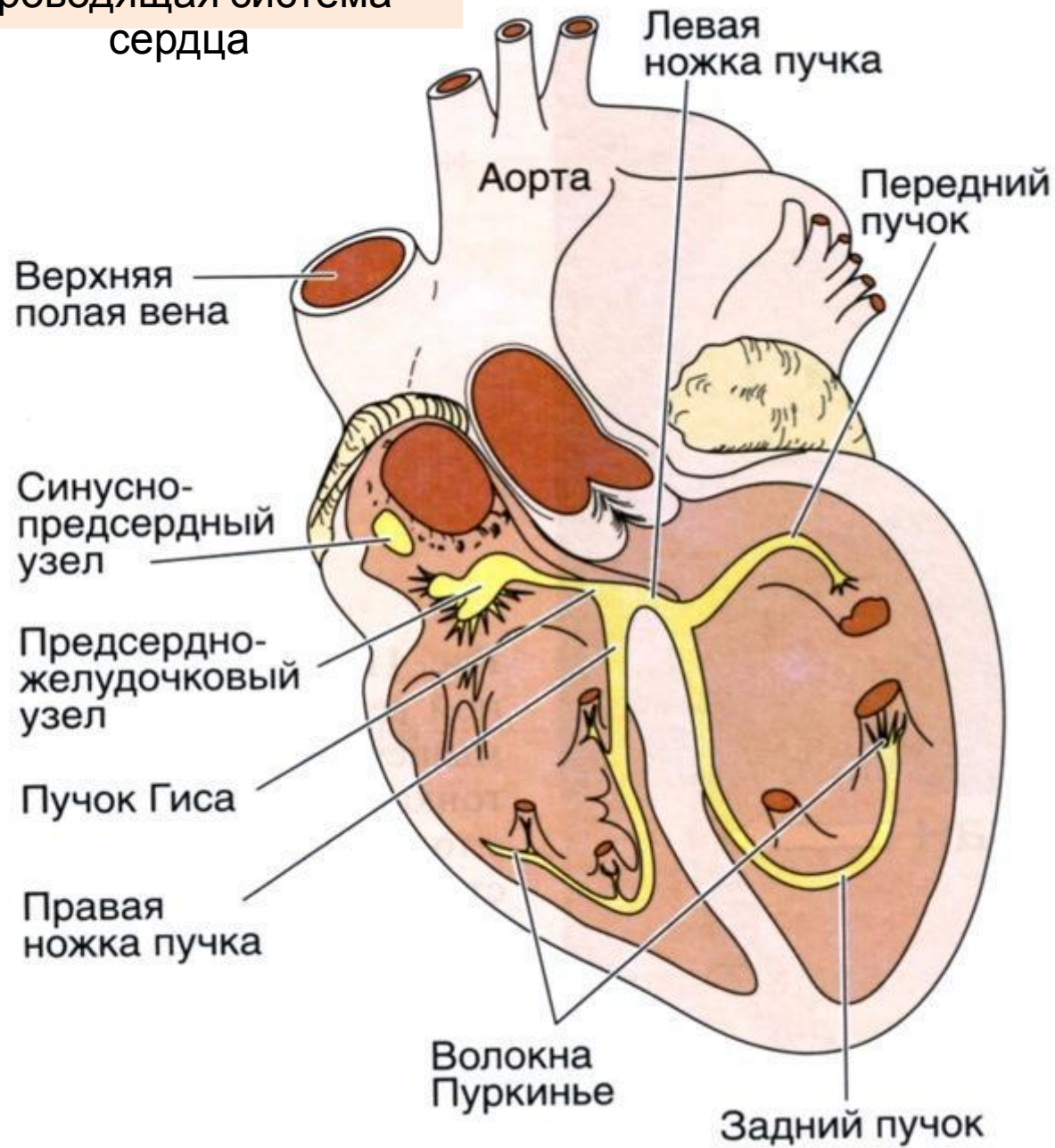
Вставочный диск в миокарде

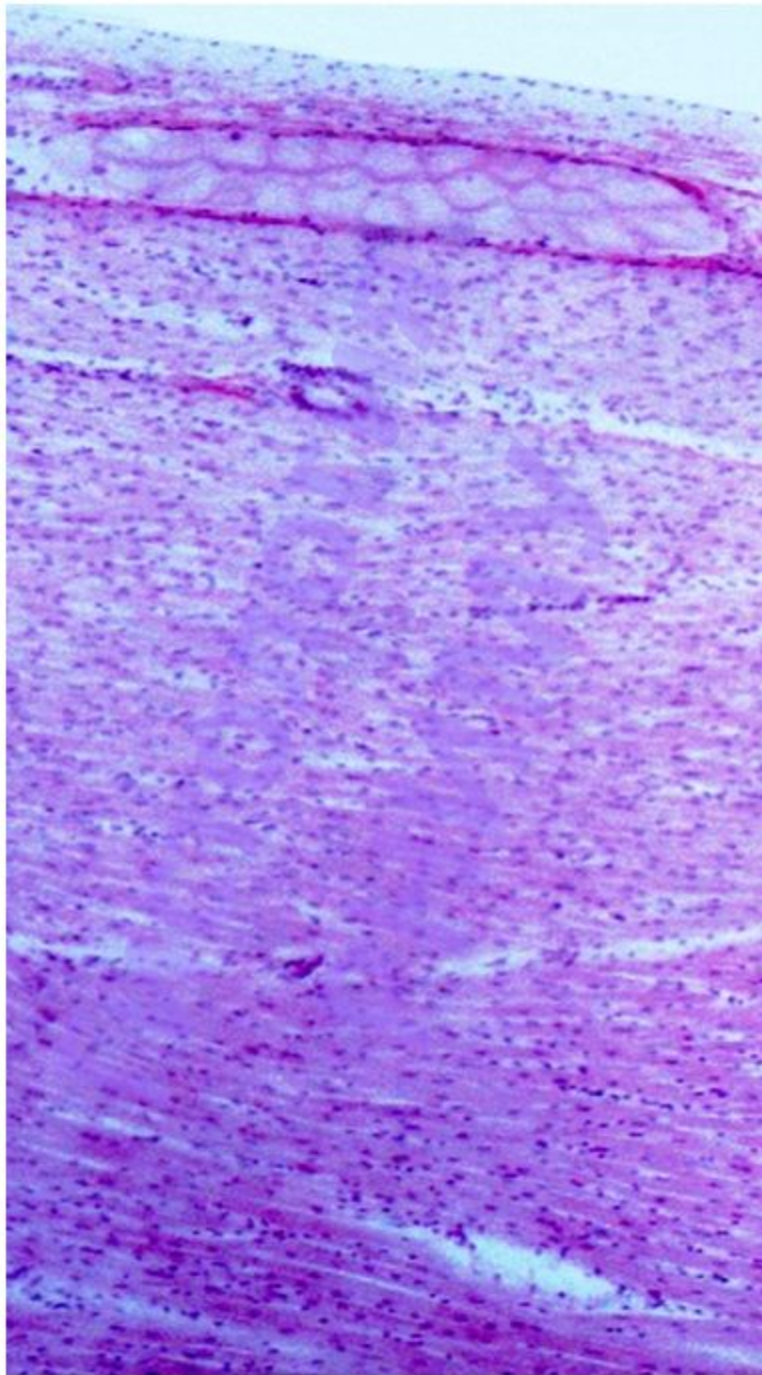
- 1- вставочный диск;
- 2- зоны прикрепления миофибрилл;
- 3- щелевидный контакт (нексус);
- 4- миофибриллы;
- 5- митохондрии.

Секреторный
кардиомиоцит

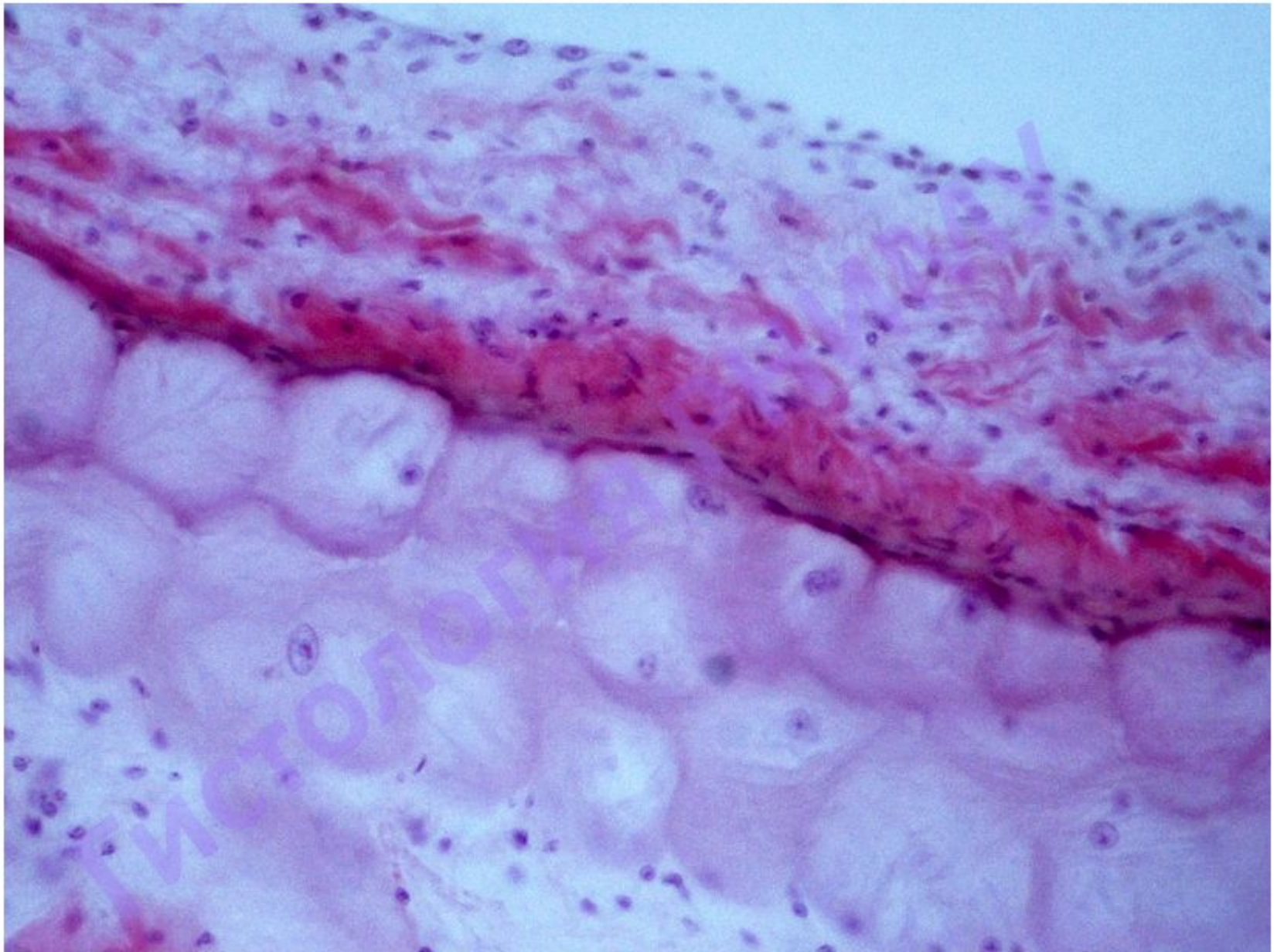


Проводящая система сердца





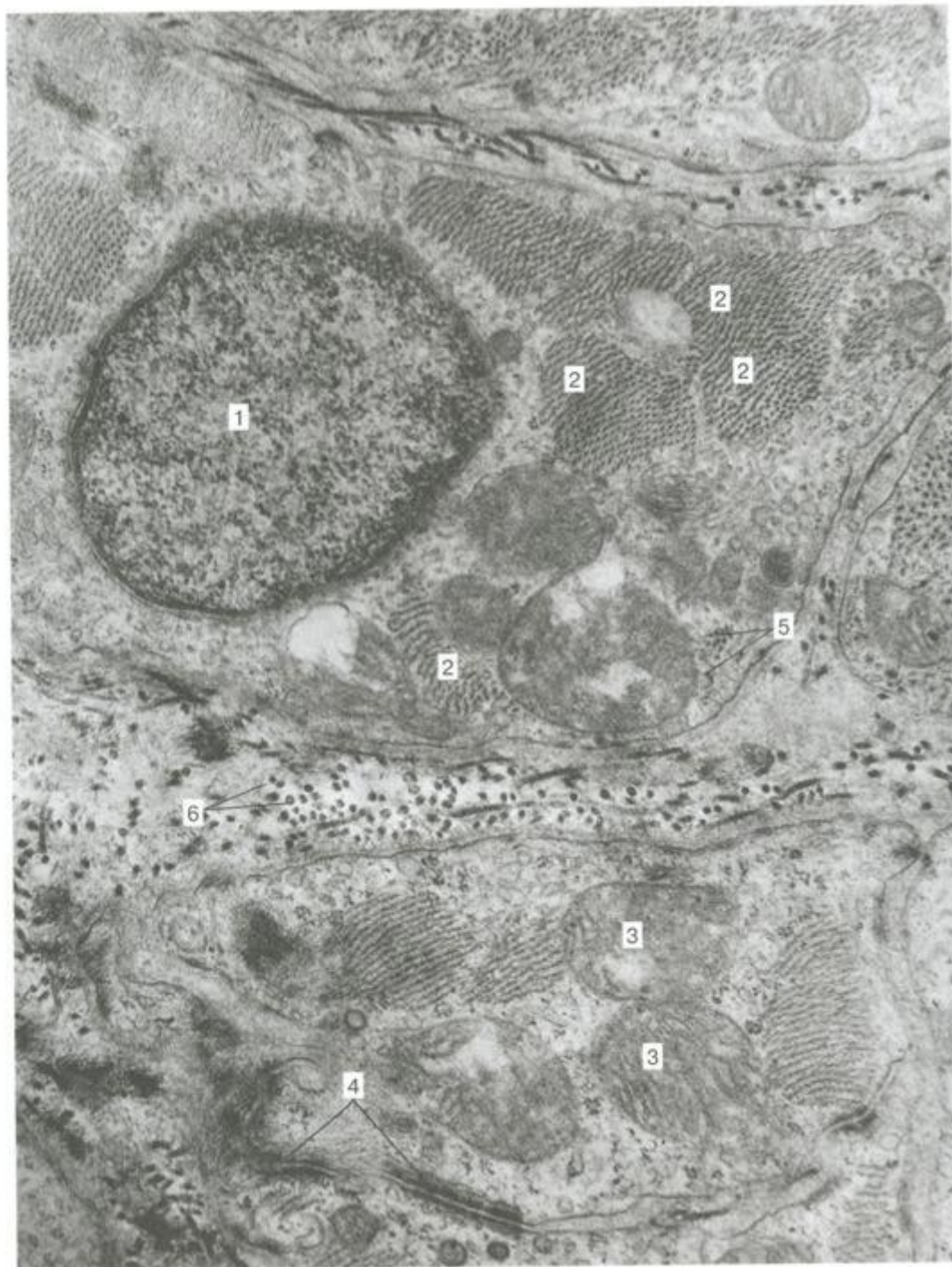
Препарат №107а «Стенка сердца.
Проводящие сердечные миоциты»



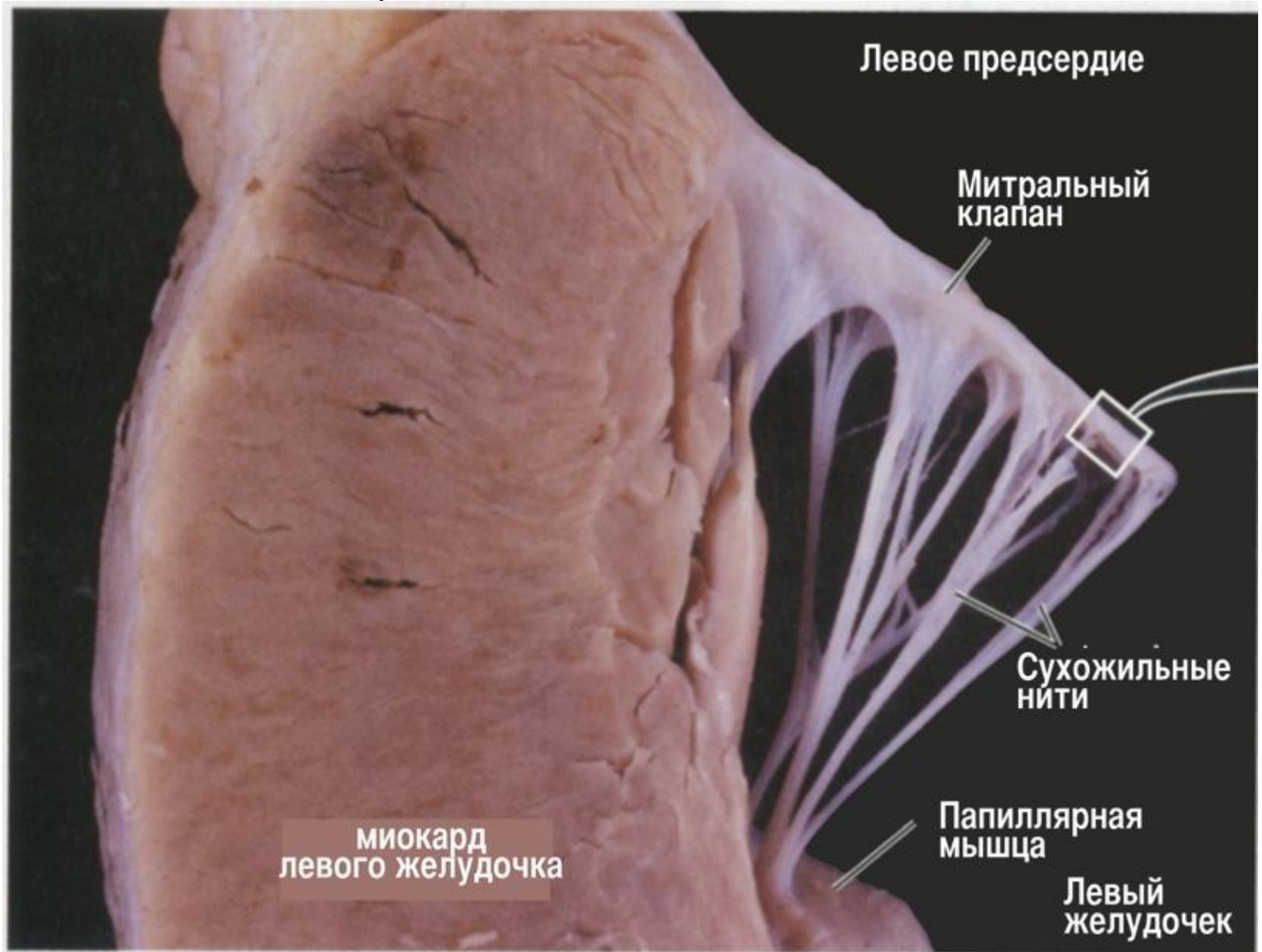
Атипичный (проводящий) кардиомиоцит

Т

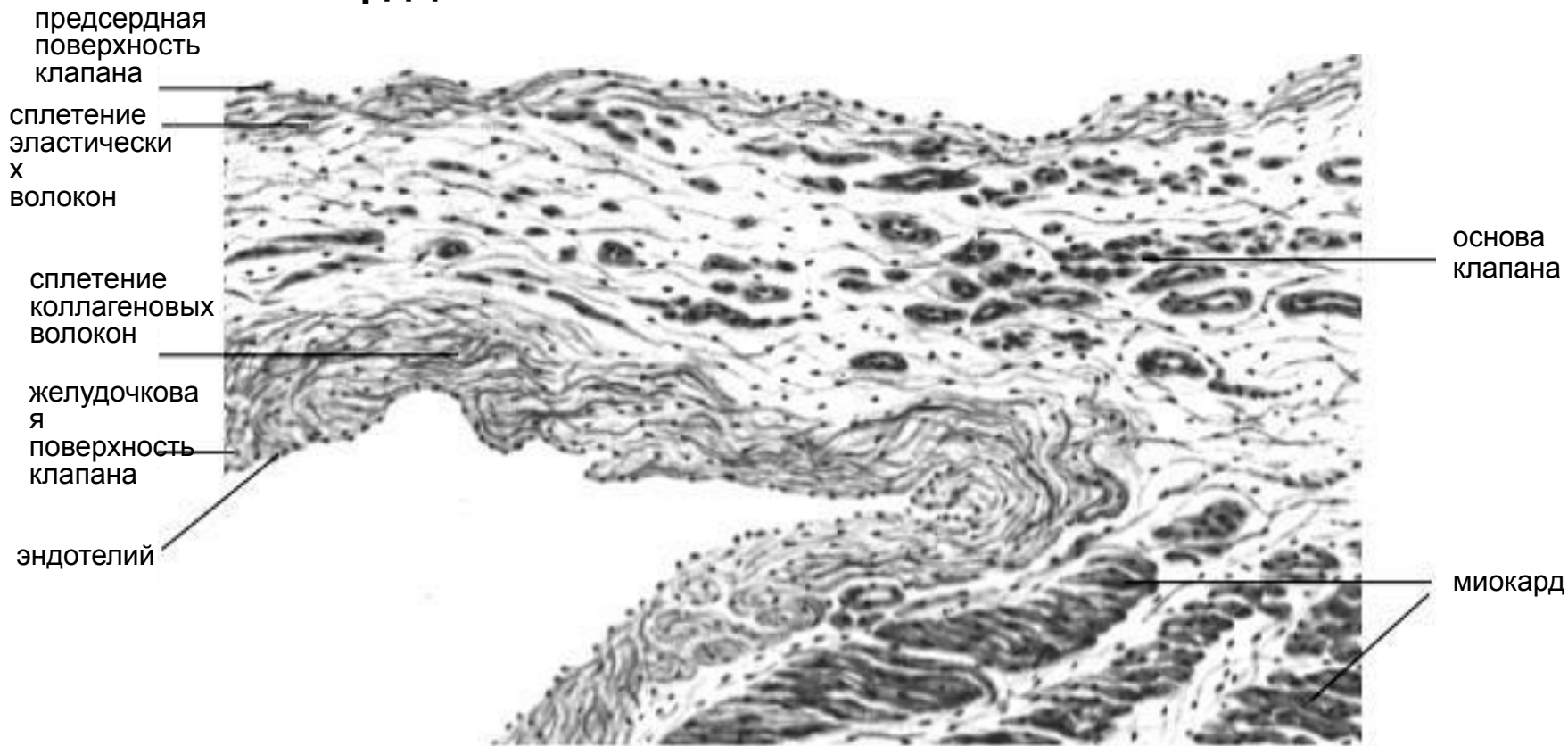
- 1- ядро,
- 2- миофибриллы,
- 3- митохондрии,
- 4- десмосомы,
- 5- гликоген,
- 6- коллагеновые фибриллы



Атриовентрикулярный клапан сердца



Продольный срез предсердно-желудочкового клапана сердца



Препарат №108 «Клапан сердца. Срез предсердно-желудочкового клапана»

