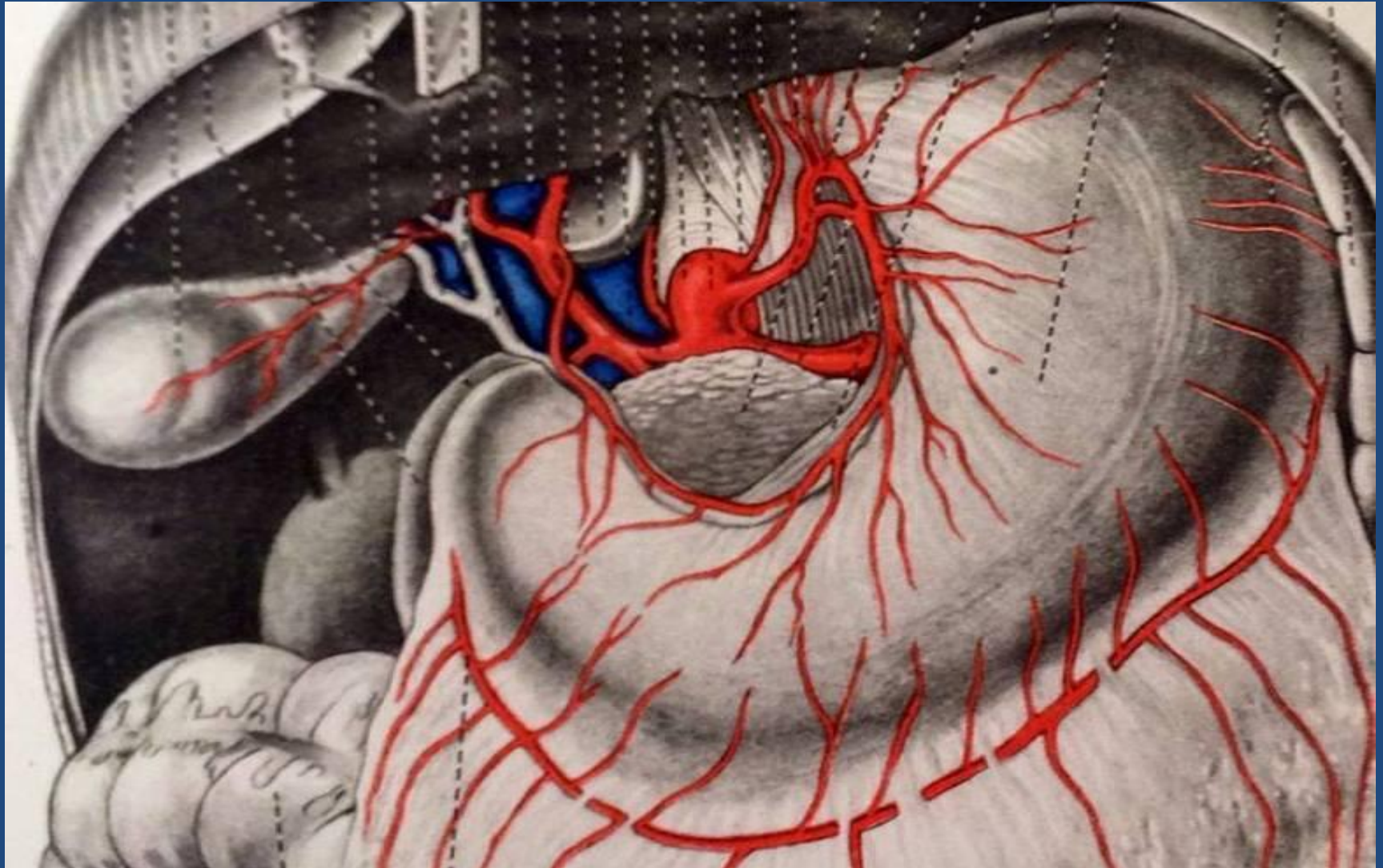
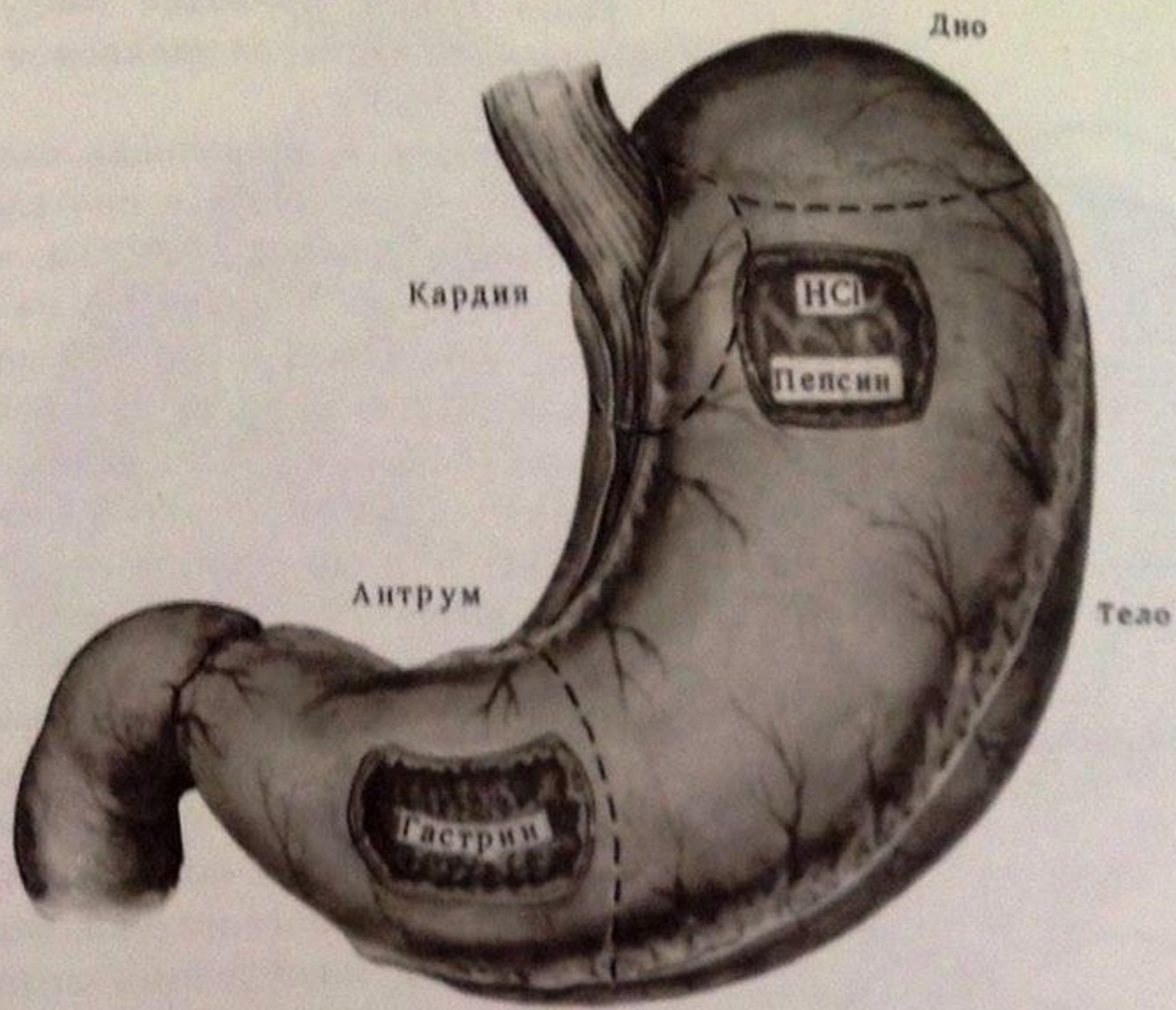


Перфоративная язва желудка и 12 перстной кишки.





402. *Функциональная анатомия желудка.*

Этиология язвенной болезни

- Непосредственной причиной заболевания являются колонии в слизистой желудка бактерии *Helicobacter pylori*.
- Очень большое значение имеет фактор нарушения режима питания, употребление большого количества пищи на ночь, злоупотребление крепкими алкогольными напитками.
- Повышает выработку желудочного сока курение.

- Наследственность.
- Хронические и острые стрессы.
- Пол (мужской).
- Астенический тип телосложения.
- Группа крови (0)

Патогенез

- В результате сочетания экзогенных и эндогенных факторов нарушается баланс между факторами агрессии и факторами защиты.
- **Факторы агрессии** –соляная кислота, пепсин
- **Фактор защиты** –желудочная слизь.

- Преобладание факторов агрессии приводит к структурному повреждению слизистой оболочки и формированию эрозии, а затем язвенного дефекта слизистой.
- Это обуславливает обострение заболевания.
- Устранение неблагоприятных воздействий и стимулировании собственных репаративных возможностей слизистой происходит заживление дефекта

• Перфоративная язва желудка

Перфорация является грозным осложнением гастродуоденальной язвы.

- У мужчин встречается в 10 раз чаще, чем у женщин.
- Чаще перфорирует передняя стенка 12 п.к. и пилорический отдел желудка.
- Перфорация может локализоваться также на малой кривизне и задней стенке.
- Редко в области кардиального отдела и большой кривизне.

- Очень редко встречается одновременная перфорация 2-х и 3-х язв.
- Летальность составляет 1,7-2,3%.

История вопроса

- Развитие хирургического лечения перфоративной язвы относится к концу 19в.
- В 1880г. Микулич впервые выполнил ушивание перфоративной язвы.
- В 1896г. В.А.Опель предложил для закрытия перфоративного отверстия применить сальник на ножке.
- В России впервые успешную операцию произвел Р.Х.Ванах в 1897 году.
- В 1902 г. Keely произвел резекцию желудка

Этиопатогенез

- В условиях локальной ишемии пораженной стенки желудка и 12 п.к. воздействие кислотно-пептического фактора приводит к тому, что язва углубляется эрозируя стенку, а при повышении внутрибрюшного давления открывается в брюшную полость.
- Из перфоративного отверстия в брюшную полость попадает желудочное содержимое.
- Развивается перитонит.

Классификация перфоративных язв. В.С.Савельев (1976)

По этиологии:

- Перфорацию хронической язвы;
- Перфорацию острой язвы (стрессовой, лучевой, медикаментозной и т.д.).

По локализации:

Язвы желудка:

- кардиальные;
- тела желудка;
- антральные;
- препилорические;
- пилорические

Язвы 12 перстной кишки

- Передней стенки;
- Задней стенки.

По течению:

- Типичная перфорация, классическая (перфорация в свободную брюшную полость);
- Атипичная (перфорация задней стенки, перфорация в сочетании с кровотечением, перфорация пептической язвы);
- Прикрытая перфорация.

Клиническая картина

- В большинстве случаев отмечается типичная картина перфорации.
- Излившаяся гастродуоденальное содержимое действует на брюшинный покров как :
 - физический,
 - химический,
 - бактериальный фактор.

- Большое значение имеет «ожог» брюшины свободной соляной кислотой, вызывающий клинику перфоративного шока (Б.В.Орнатский).

Мондор (1938)

- Главные – боль, мышечный дефанс, язвенный анамнез.
- Побочные – функциональные, физические, общие.

Главные симптомы

- Внезапная «кинжальная» боль (Дьелафуа).
- Боль может иррадиировать в плечо и левую лопатку (с-м Эликера).
- При перфорации задней стенки 12 п.к. и кардиальной части желудка болевой симптом не выражен ввиду попадания желудочного содержимого в забрюшинную клетчатку или сальниковую сумку.

- **Напряжение мышц брюшной стенки.**
- Этот признак бывает настолько выраженным, что живот при перфорации язвы называют «доскообразным» (с-м Крювелье).
- Этот симптом менее выражен у тучных больных, стариков, а также при прикрытых и атипичных перфорациях.
- **Язвенный анамнез.**

Побочные симптомы

Общие:

- Температура,
- Пульс,
- Дыхание.

ФУНКЦИОНАЛЬНЫЕ

- Общая слабость
- Жажда;
- Тошнота, рвота.
- Задержка стула и газов.

Ранняя рвота носит рефлекторный характер, поздняя - следствие перитонита.

Физические признаки

Обнаруживаются при:

- Осмотре;
- Пальпации;
- Перкуссии;
- Аускультации.

Внешний осмотр

- Определяется типичное страдальческое лицо;
- Вынужденное положение с приведенными коленями без движений, т.к. любое изменение положения тела вызывает усиление болей (с-м Ваньки-Встаньки).
- Живот втянут, часто определяется поперечная складка над пупком (Чугаев)

Пальпация

- Симптом **Щеткина-Блюмберга (+)**;
- При перфорации задней стенке 12 п.к. нередко определяется подкожная эмфизема в области пупка (**с-м Вагиацо**);
- **С-м Берштейна (+)** - подтягивание яичек до наружного пахового канала в результате сокращения m. Cremaster.

Перкуссия

- У 70% больных определяется исчезновение печеночной тупости (**с-м Жобера**);
- Раннее появление тупости в отлогих местах, в связи со скоплением жидкости (**de Kerven**)

Аускультация

- При прогрессировании перитонита с развитием динамической кишечной непроходимости кишечные шумы исчезают.
- Могут выслушиваться звуковые феномены, характерные для ОКН : звук падающей капли, шум плеска и т.д.

Ректальное исследование

- Позволяет определить болезненность в области прямокишечно – пузырьного (дуглас) углубления (с-м Куленкампа).

РАЗЛИЧАЮТ ТРИ КЛИНИЧЕСКИЕ СТАДИИ

- стадия шока (реактивная);
- стадия мнимого благополучия;
- стадия перитонита

Реактивная стадия

- Развивается в течении 6-8 часов;
- В связи с бактериоцидным действием желудочного сока, развивается химический перитонит;
Общее состояние тяжелое, больной бледен, покрыт холодным потом;
- Губы цианотичны, черты лица заострены;
- Дыхание частое, поверхностное.

Стадия мнимого благополучия

- Развивается в течении 8-12 часов;
- Состояние улучшается, ослабевают боли, нормализуются гемодинамические показатели (АД, РС, ЧДД);
- Уменьшаются признаки раздражения брюшины;
- В этот период наиболее часто допускаются как тактические, так и диагностические ошибки.

Стадия перитонита

- Постоянные боли в животе, гипертермия, выраженная тахикардия;
- Упорная рвота, тошнота;
- Живот резко вздут, не участвует в дыхании;
- Перистальтика не выслушивается;
- В дальнейшем присоединяются признаки сердечно-сосудистой и печеночно-почечной недостаточности (токсемия).

Прикрытая перфорация

- Впервые описал А.Шницлер в 1912году.
- Для прикрытия перфоративной язвы необходимы следующие условия:
 - малый диаметр прободного отверстия,
 - незначительное наполнение желудка,
 - благоприятные анатомические условия (близость к сальнику, печени и др. органам)

- После характерного начала происходит прикрытие и ограничение процесса.
- В свободную брюшную полость попадает небольшое количество газа и жидкости, что приводит к уменьшению болей и мышечному дефансу.
- Возобновление боли возможно из-за открытия перфоративного отверстия.

Атипичная перфорация

- Перфорация в забрюшинную клетчатку.
- Диагностика еще более сложна.
- На первый план выступают признаки гнойно-септического процесса.
- При этом виде перфорации отмечается высокая летальность.

Методы исследования

- **Обзорная рентгенография брюшной полости**- выявляется свободный газ под куполом диафрагмы (**Леви-Дорн**).
- **Пневмогастрография** - введение через зонд 400,0 – 600,0 куб.см. кислорода или воздуха- последний скапливается под диафрагмой (**Де Беки**).

- **Метод двойного контрастирования** – вводят 400,0 – 600,0 куб. см. воздуха и 40,0 мл. водорастворимого контрастного вещества. Появляется не только газ в брюшной полости, но и контрастное вещество на уровне перфорации.
- **Лапароскопия** – обнаруживается выпот, нередко, перфоративной отверстие.
- **ЭФГДС** – выявляется прободное отверстие.

- **И.И.Неймарк (1958)** для уточнения диагноза предложил к 2.0 – 3.0 мл. экссудата добавить 4-5 капель 10% спиртового раствора йода. При наличии примеси желудочного содержимого экссудат приобретает грязно-синий цвет (крахмал).
- **Лабораторные данные**

Консервативное лечение

М.Тейлор(1951)

- Постоянная аспирация из желудка;
- Инфузионная терапия:
- Антибактериальная терапия.

В нашей стране этот метод не получил распространение и имеет лишь историческую значимость.

Предоперационная подготовка

- В 1 стадию целесообразно ограничиться проведением противошоковых мероприятий и инфузионной терапией.
- Во 2 и 3 стадию реанимационное пособие должно быть в полном объеме.

Хирургическое лечение

- Существует более 30 способов лечения перфоративных язв.
- Анализ нашего клинического материала показывает, что хирургическая тактика при этой патологии должна быть строго дифференцированной .
- Приверженность к одному хирургическому методу не оправдана реальной ситуацией.

Основные виды оперативных вмешательств

- Ушивание язвы (без ваготомии или СПВ)
- Тампонада сальником на ножке.
- Иссечение язвы с ваготомией.
- Антрумрезекция с ваготомией.
- Классическая резекция желудка.
(Бильрот- 1 и Бильрот -2).
- Эндовидеохирургическая технология.




Рис. 89. Ушивание перфоративной язвы.

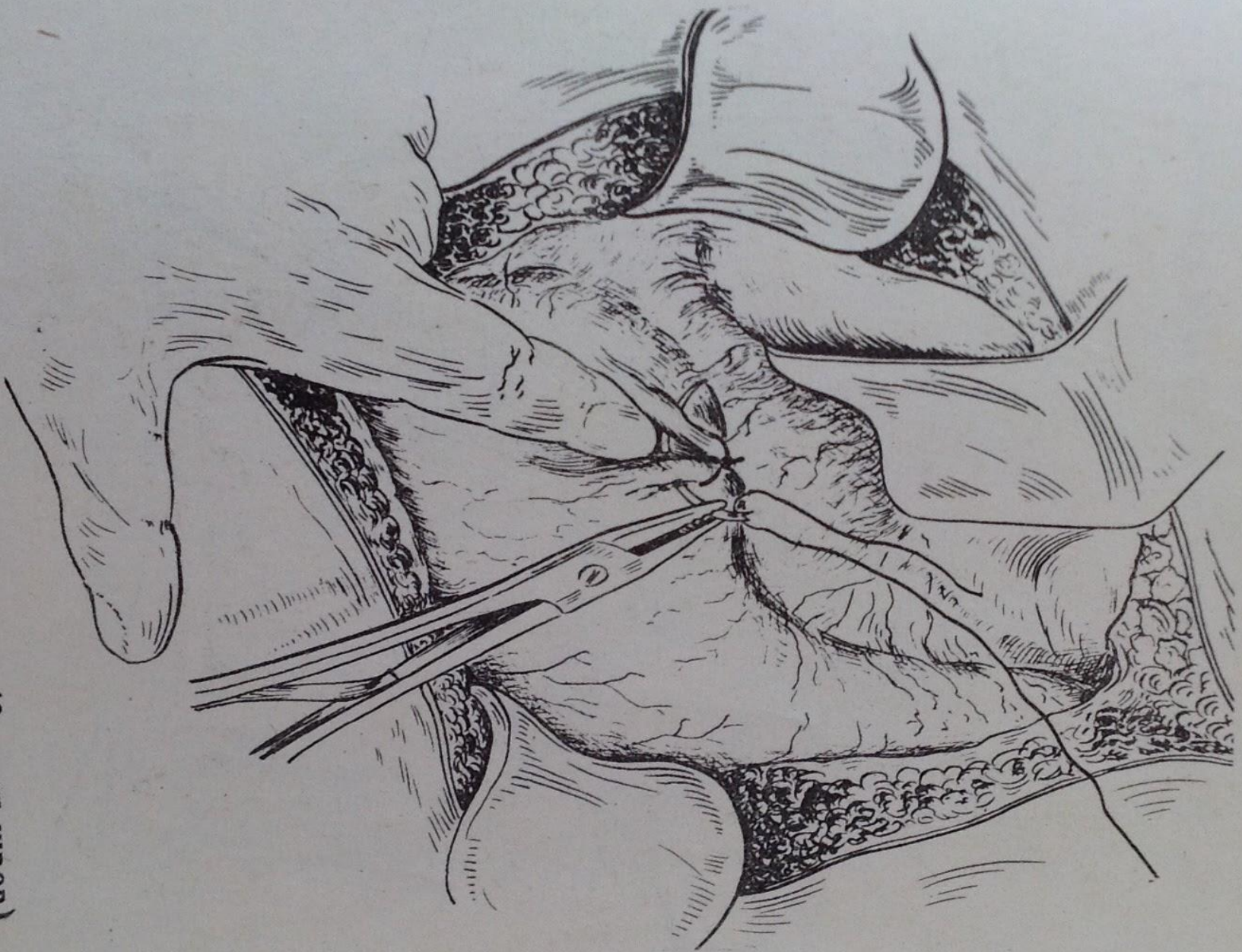


Рис. 90. Ушивание перфоративной язвы (2 этап швов).

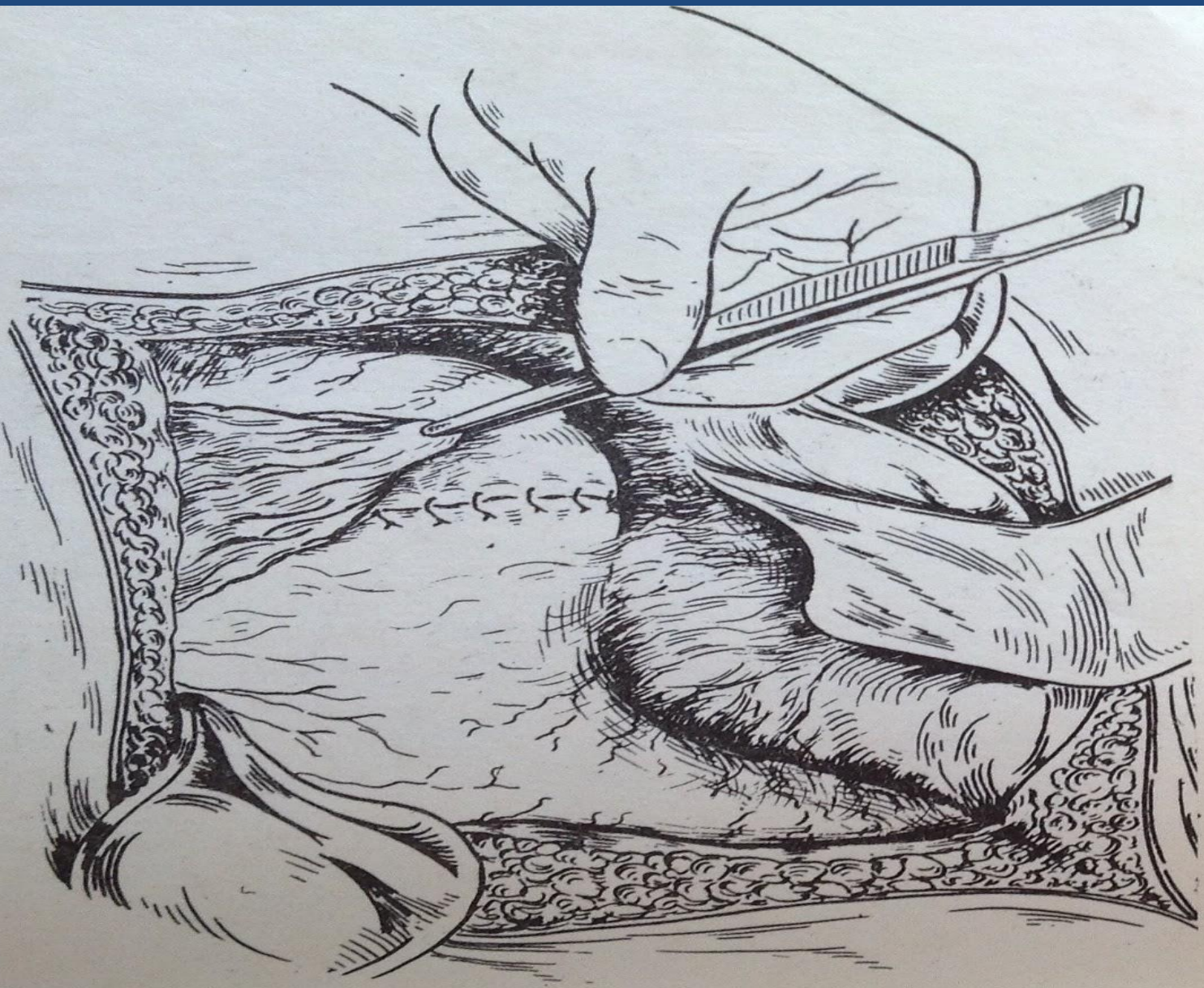
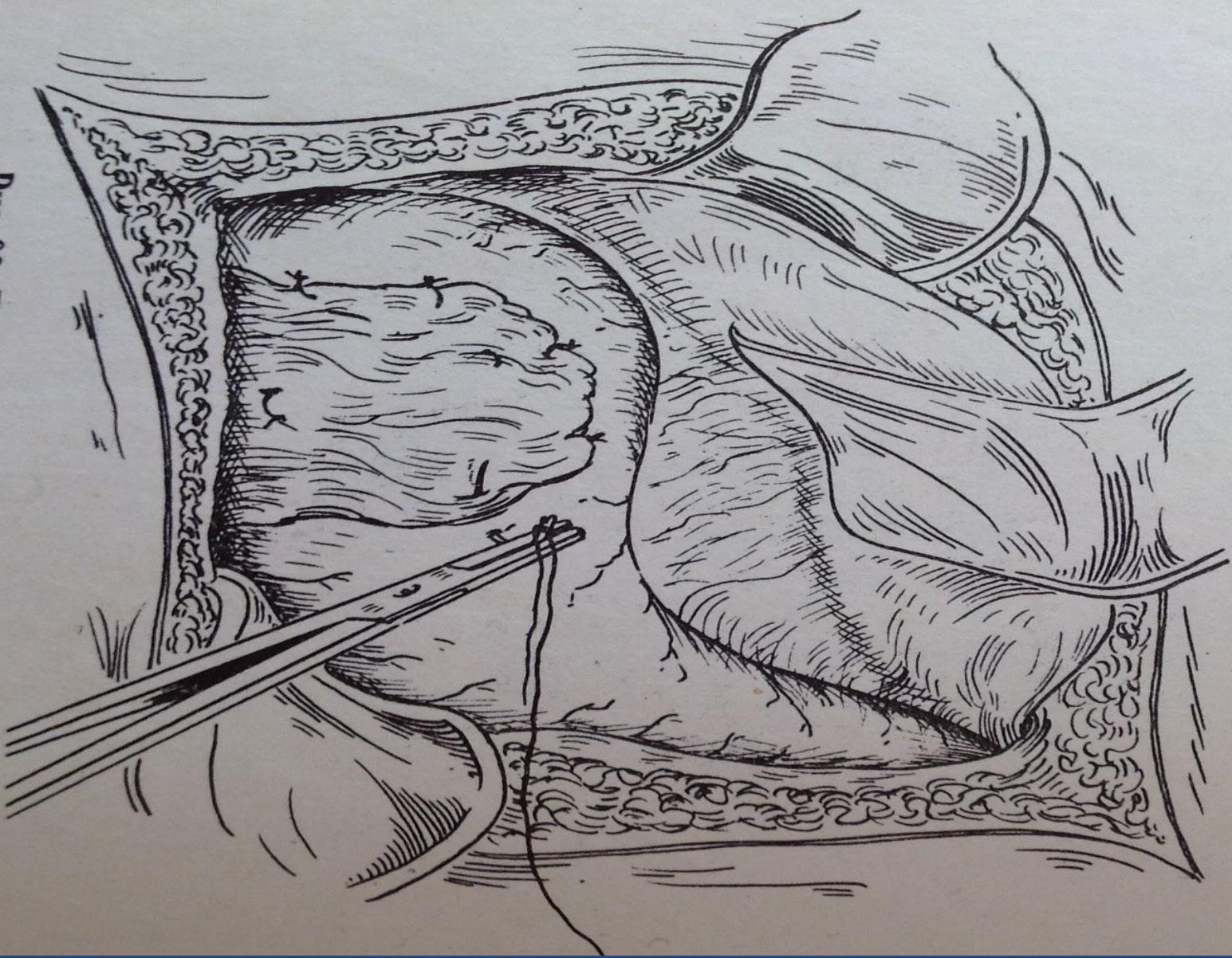


Рис. 91. Подведение салника к линии швов.

Рис. 92. Подведение салыника к линии швов.



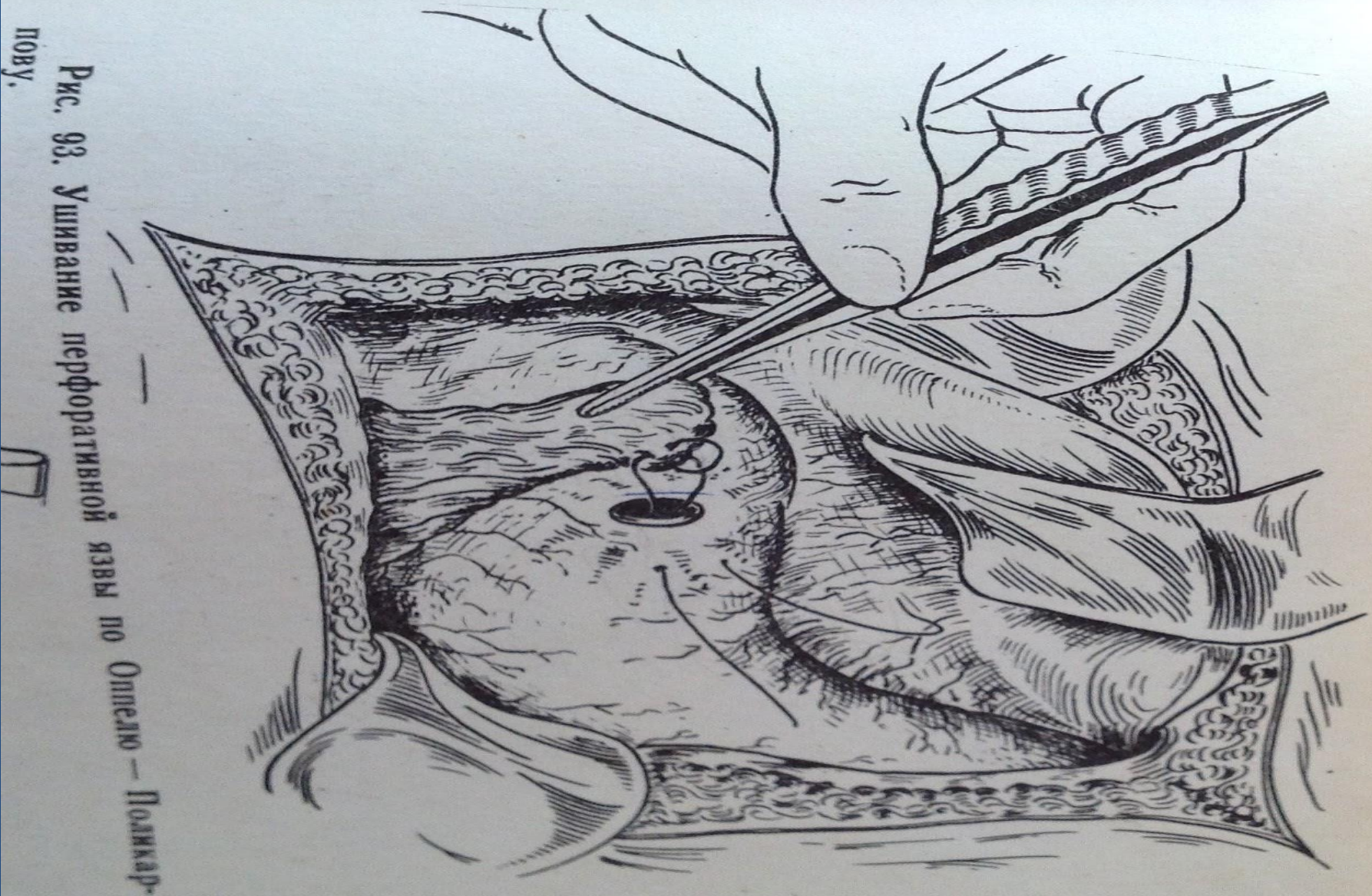


Рис. 93. Ушивание перфоративной язвы по Оппею — Поликкар-
пову.

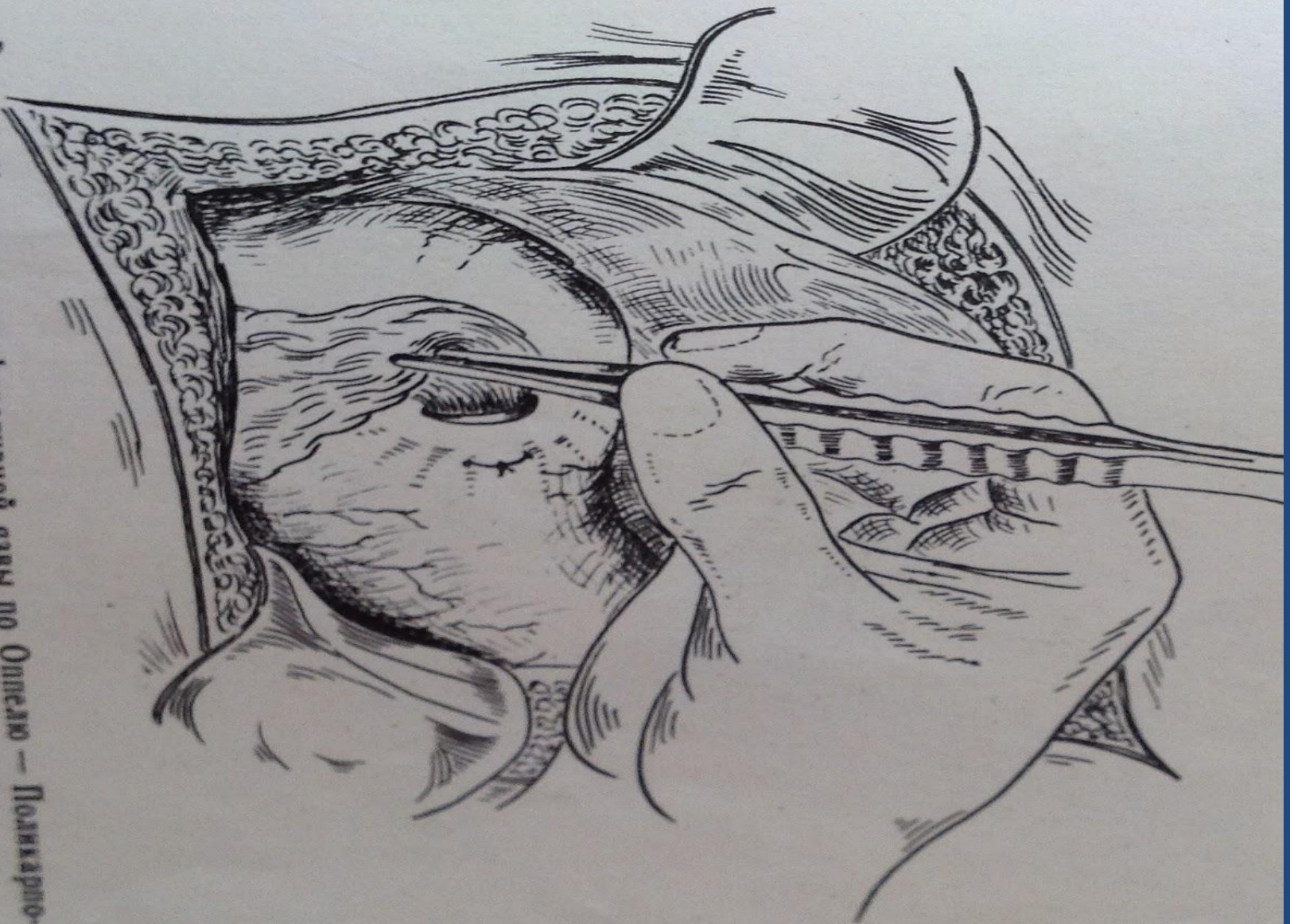


Рис. 94. Ушивание перфоративной язвы по Оппелю — Поликарпо-
ву. 2 этап.

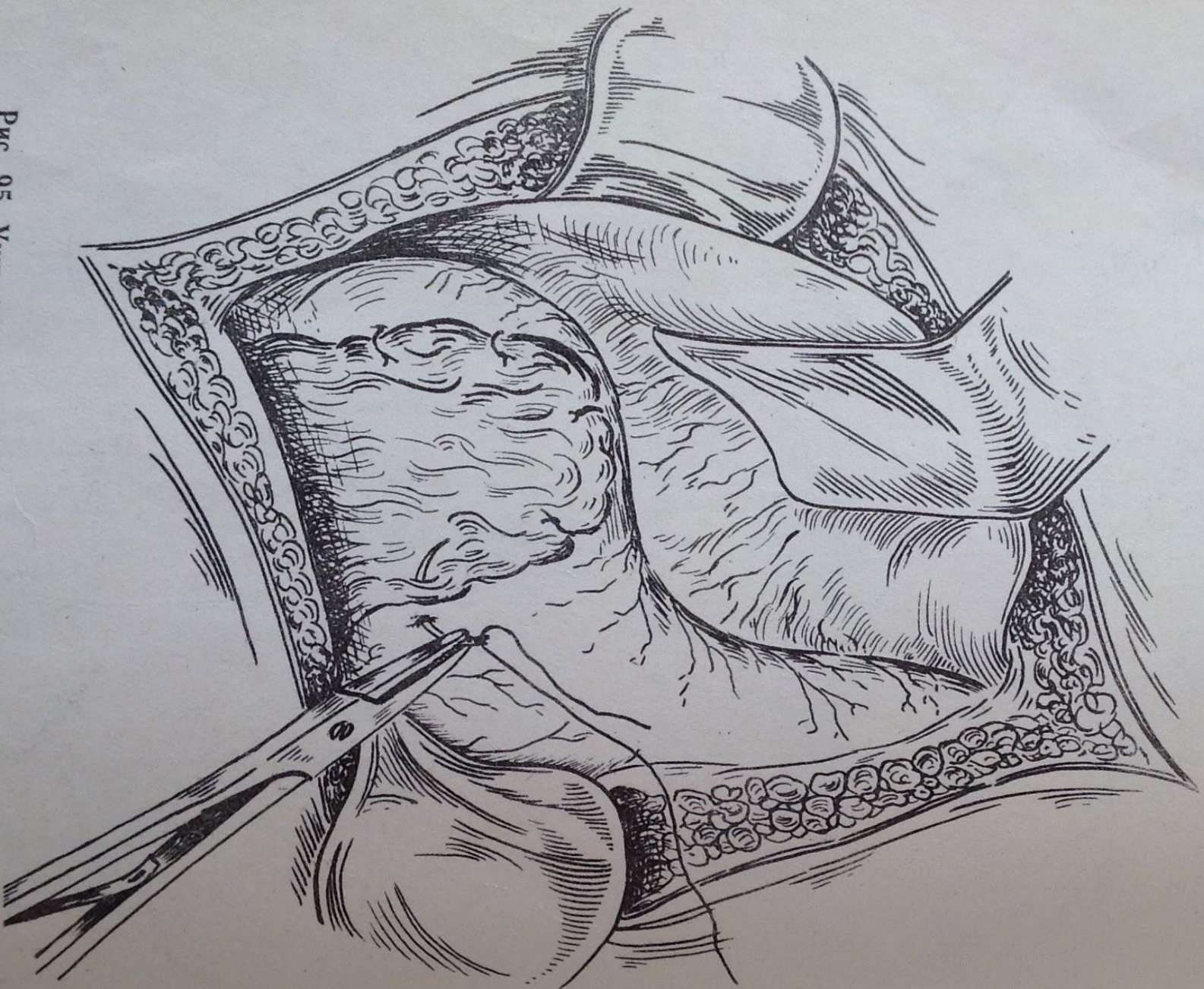


Рис. 95. Ушивание перфоративной язвы по Опелю — Полю-карпову. 3 этап.



Рис. 97. Резекция желудка. Кульга 12-перстной кишки ушита.
Прошивание сосудов подслизистой желудка по линии анастомоза.

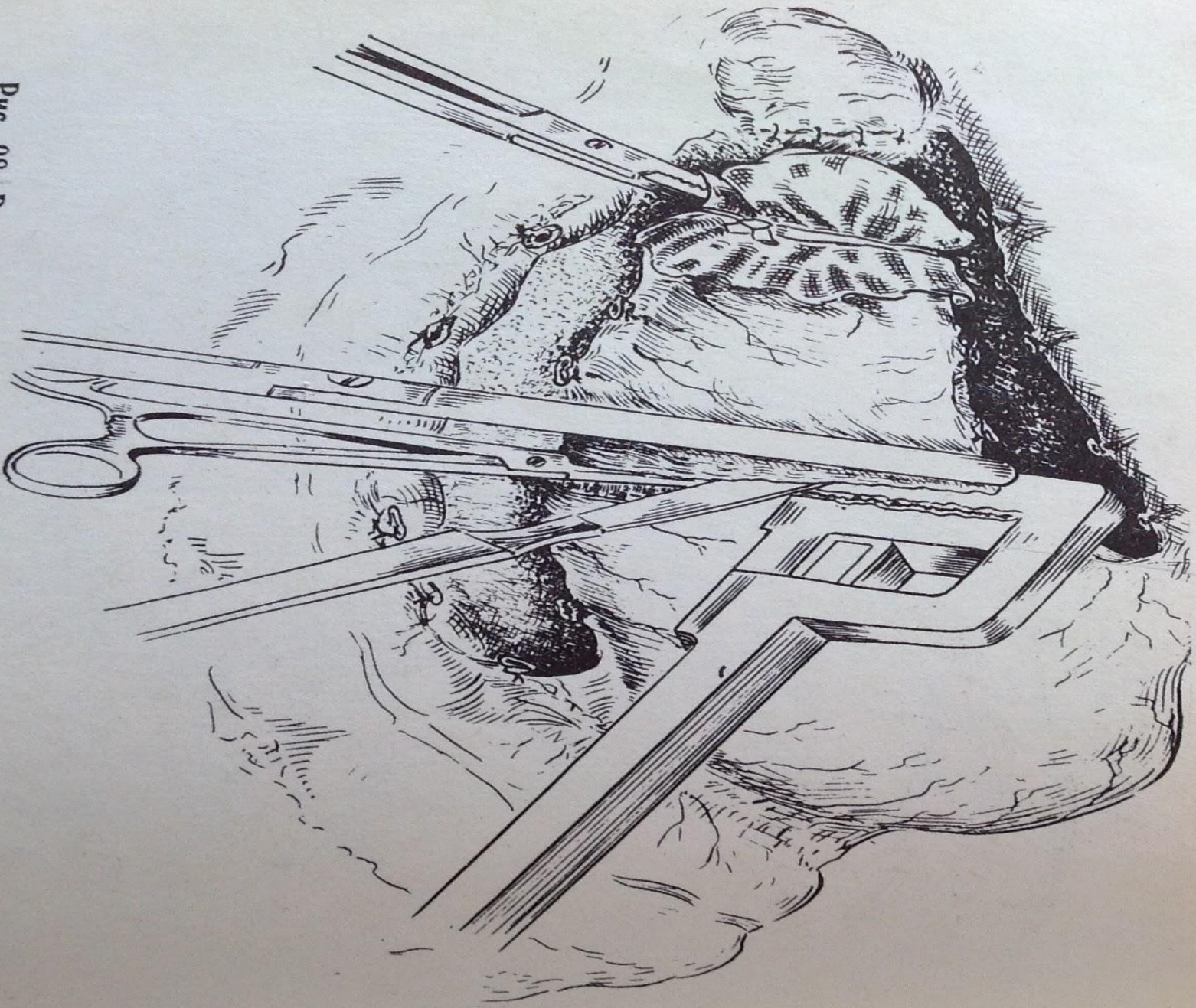


Рис. 98. Резекция желудка. Ушивание части культи желудка со стороны малой кривизны аппаратом УКЛ-40.




Рис. 99. Резекция желудка. Погружение культи желудка со стороны малой кривизны в просвет желудка в виде килля.

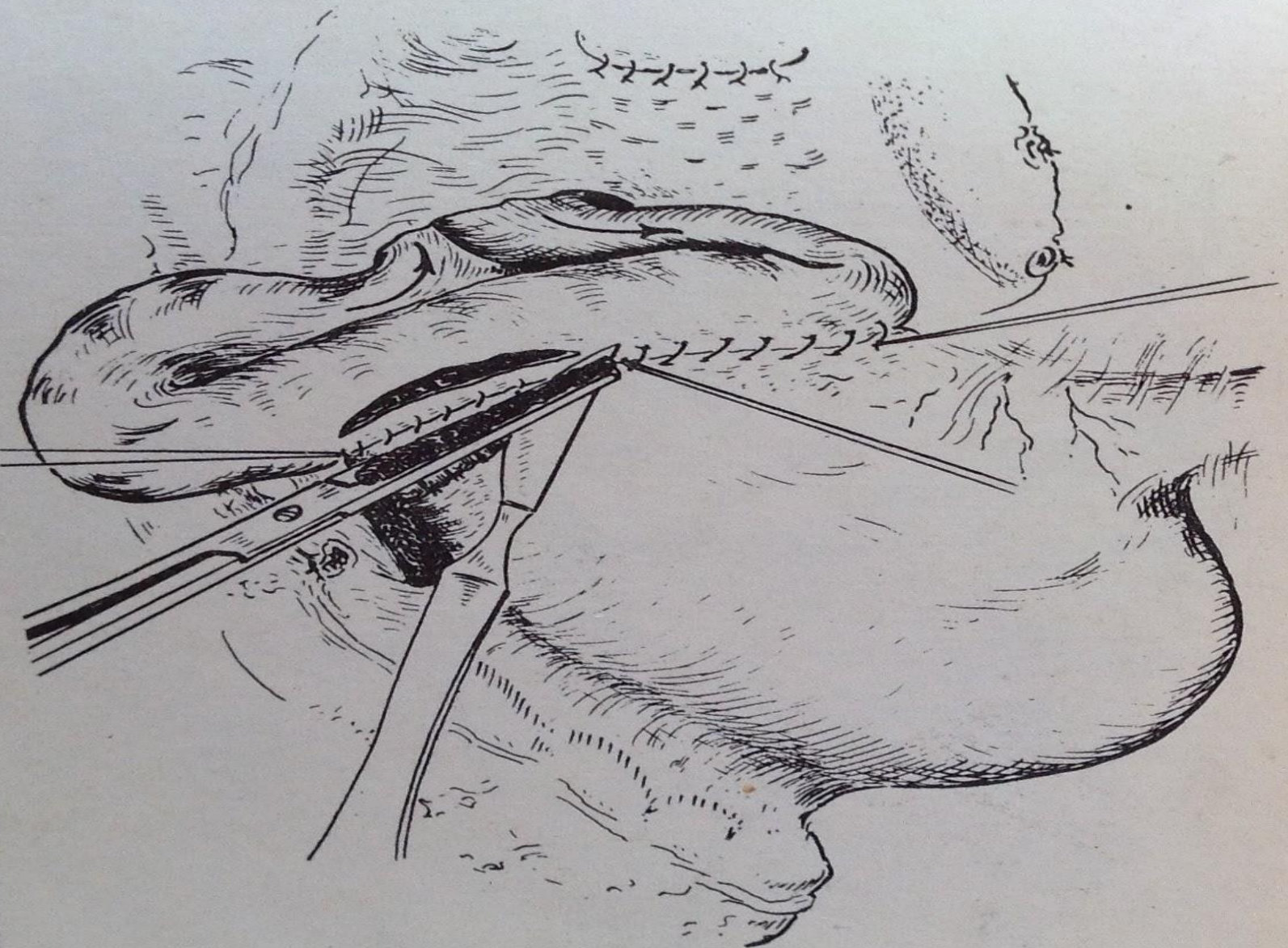


Рис. 100. Резекция желудка. Начало наложения гастроэнтероанастомоза.


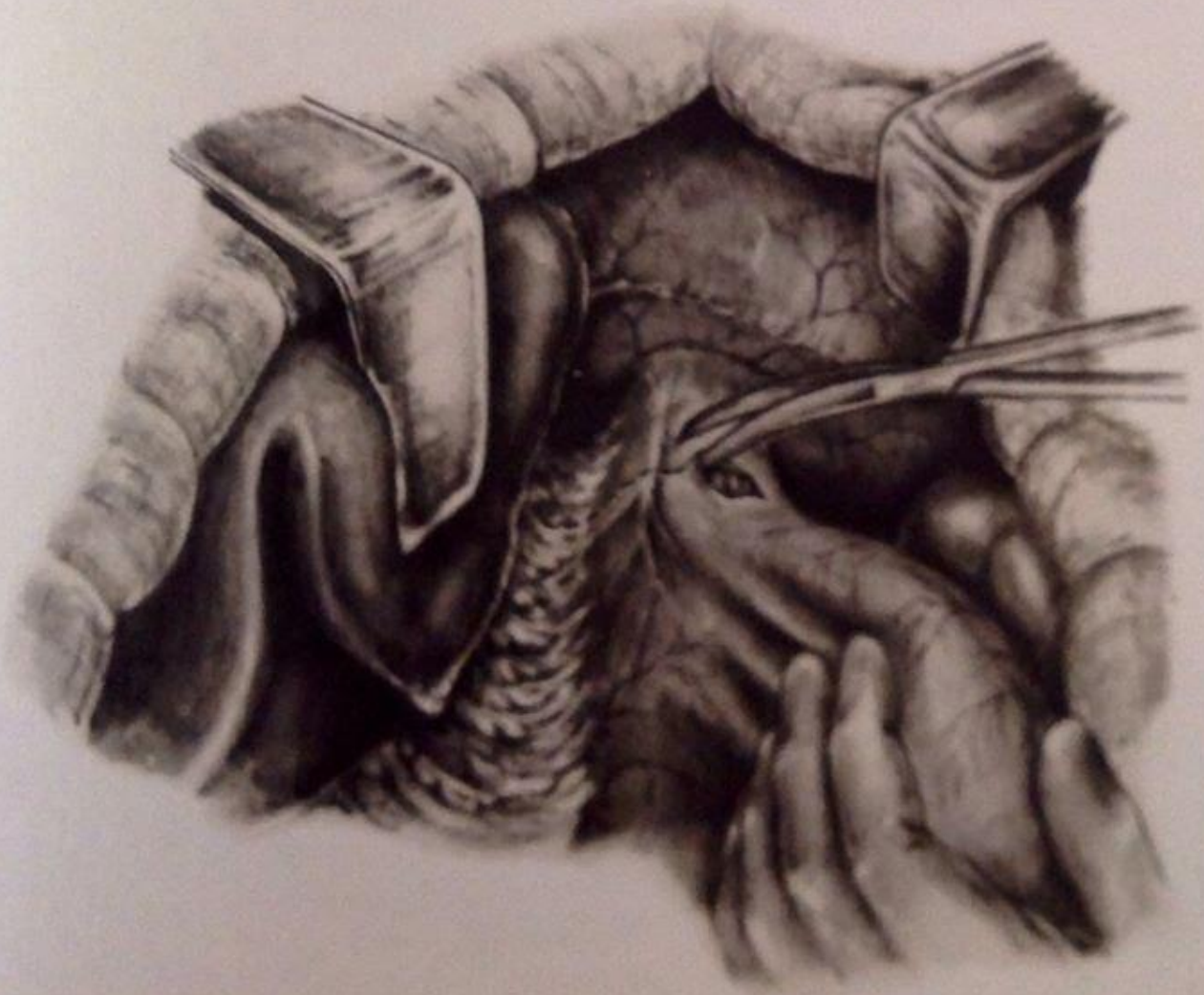
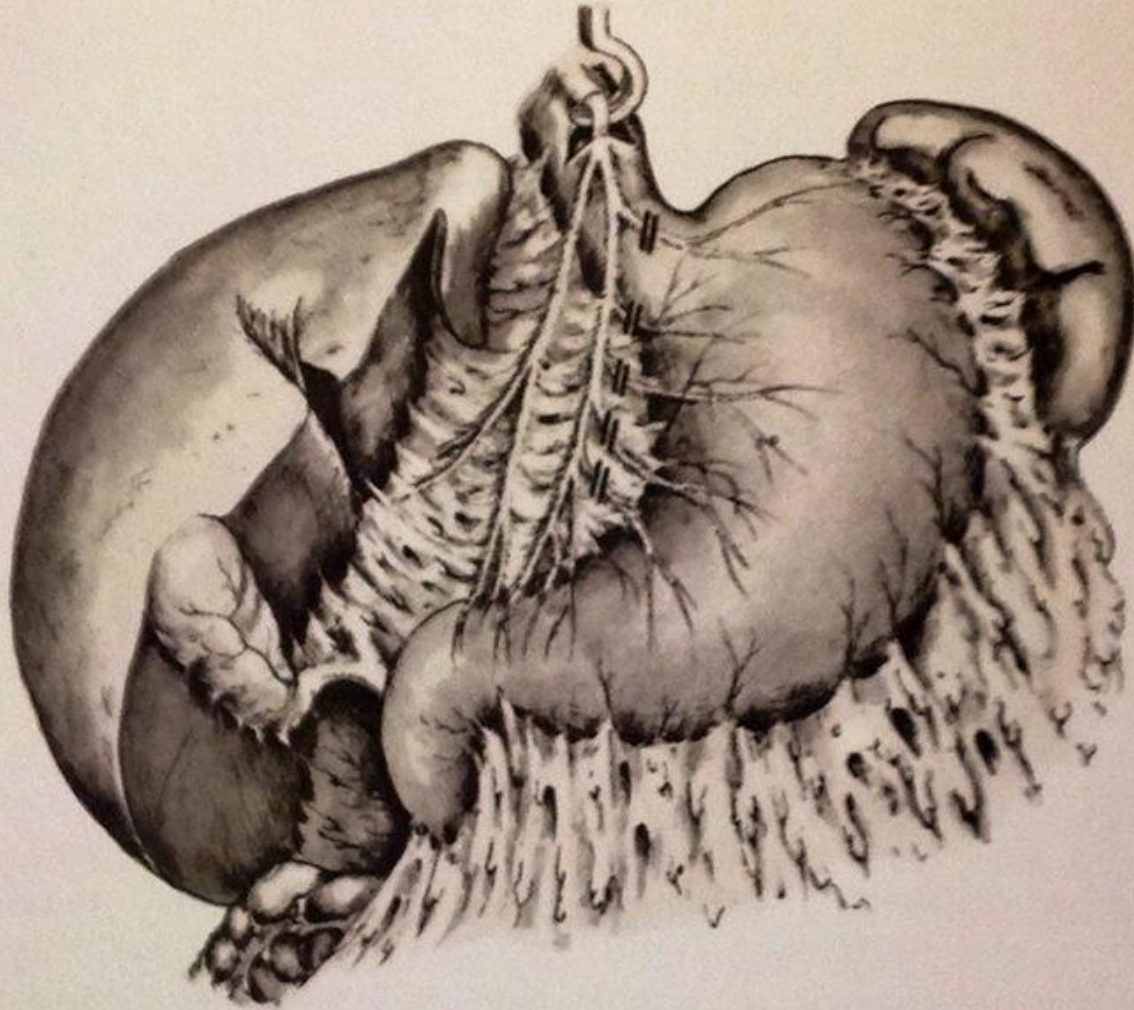


Рис. 101. Резекция желудка. Наложение гастроэнтероанастомоза закончено.

Ваготомия



СПВ



514. Проксимальная селективная ваготомия. Пересечение веточек переднего блуждающего нерва.

