

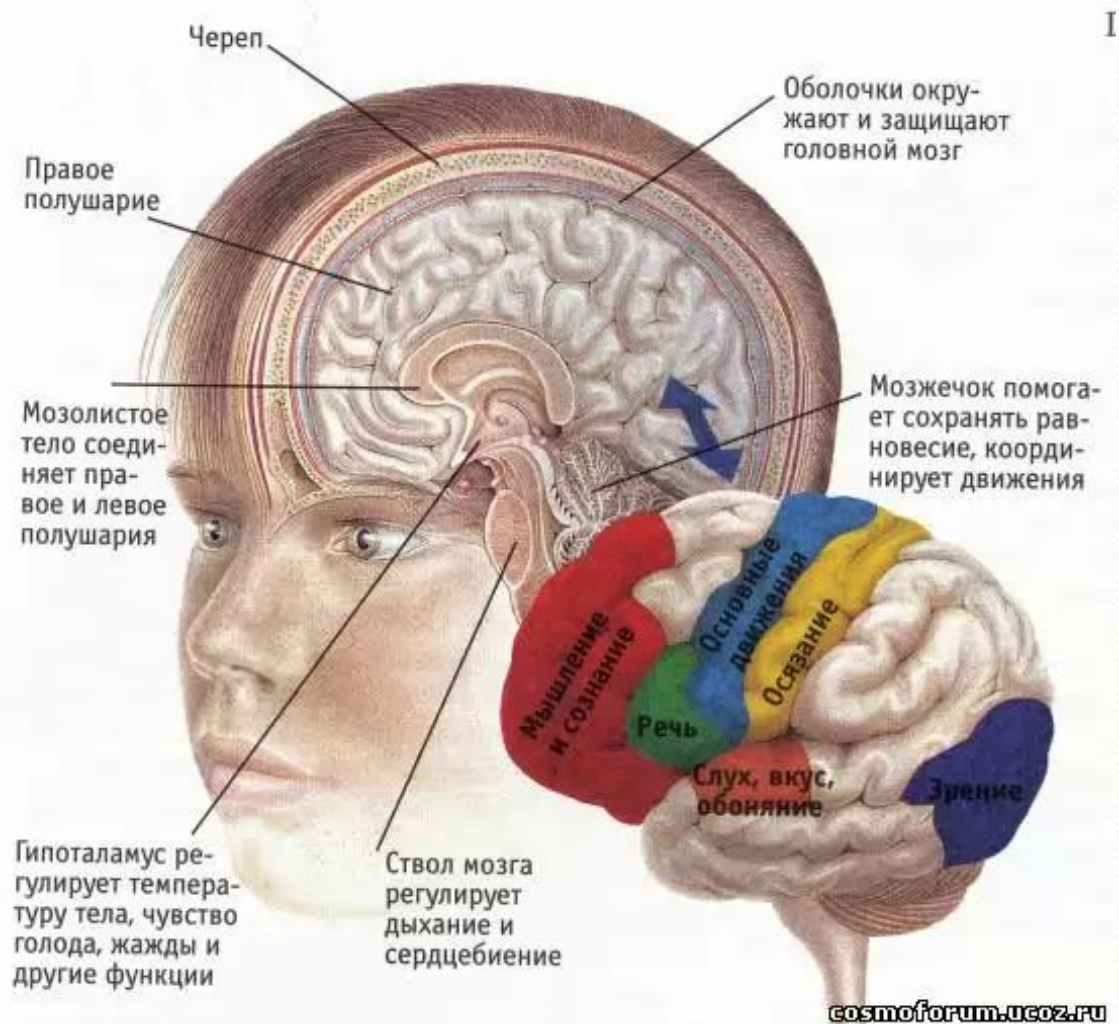
Первая медицинская помощь при черепно- мозговых травмах

Аникеева Ю.С.
Учитель ОБЖ
ГБОУ СОШ №136

СОДЕРЖАНИЕ:

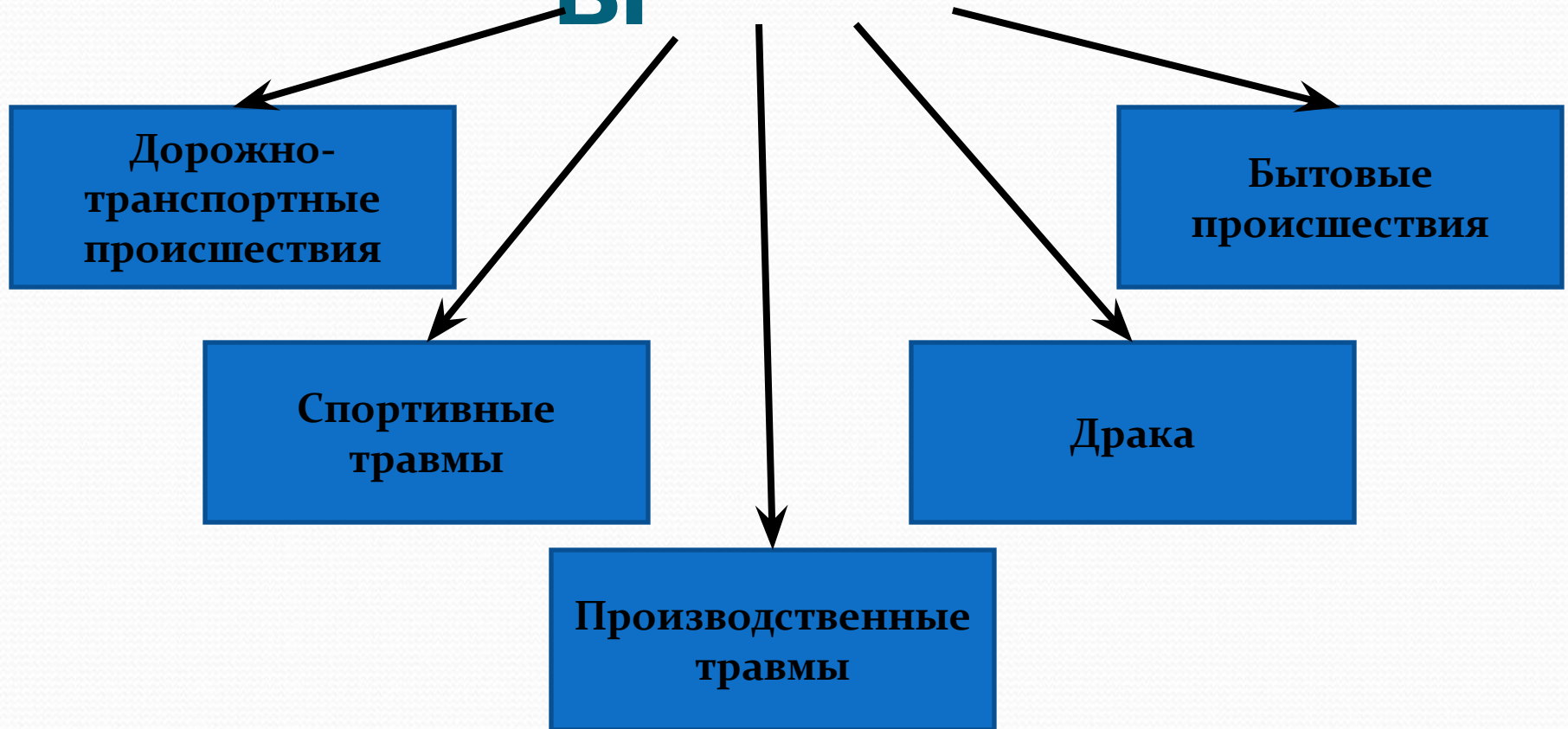
- Строение головного мозга
- ЧЕРЕПНО - МОЗГОВАЯ ТРАВМА
- Причины
- Классификация ЧЕРЕПНО-МОЗГОВОЙ ТРАВМЫ
- Как распознать?
- Порядок действий по оказанию первой медицинской помощи при ЧЕРЕПНО-МОЗГОВОЙ ТРАВМЕ

Строение головного мозга



- **Чёрепно-мозговáя трáвма (ЧМТ)**
— повреждение костей черепа или мягких тканей, таких как ткани мозга, сосуды, нервы, мозговые оболочки.

Причины



- Повреждение головного мозга происходит в следствии ударов, ушибов и резких движений: ускорений или замедлений, например, при падении.

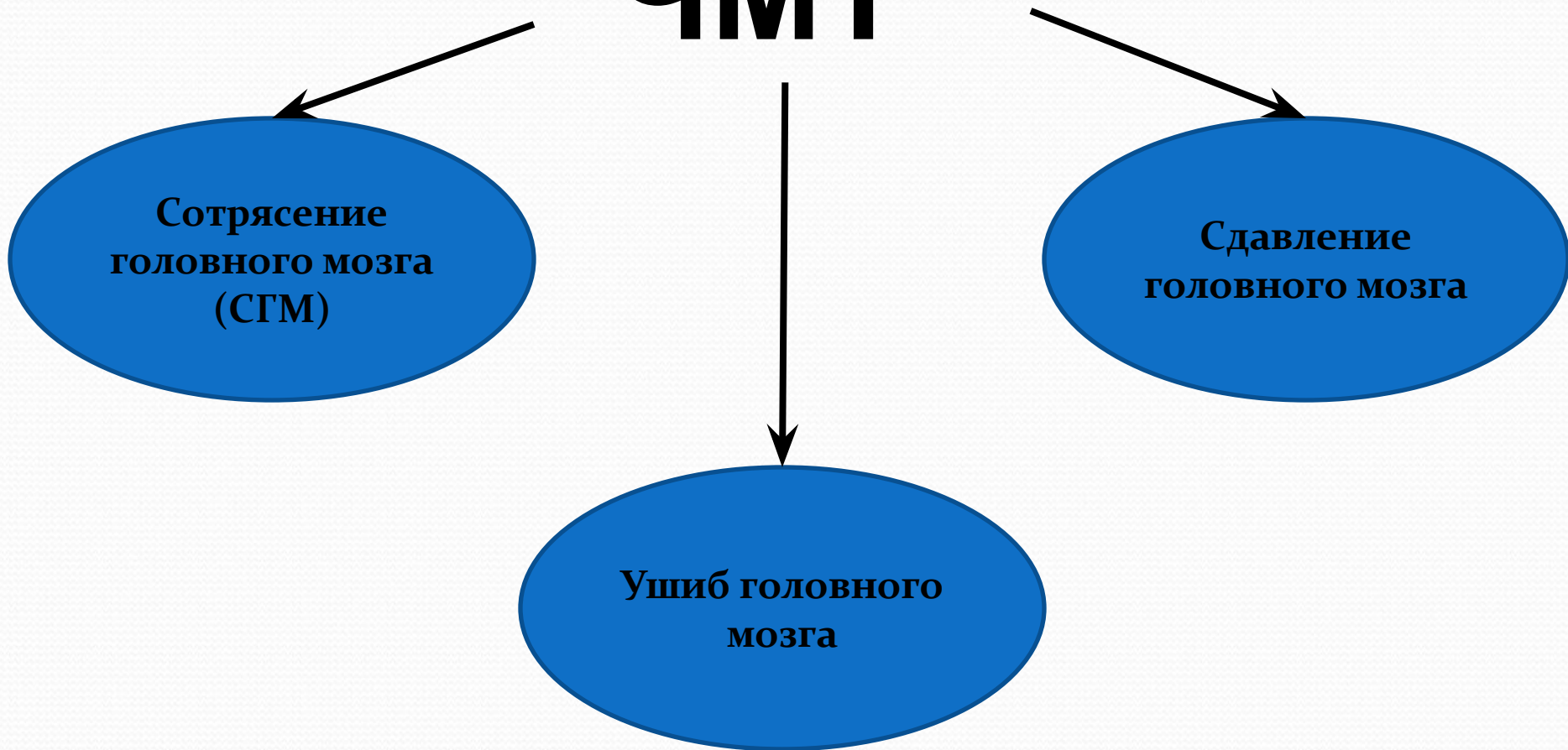
Классификация ЧМТ

ЧМТ

**Сотрясение
головного мозга
(СГМ)**

**Сдавление
головного мозга**

**Ушиб головного
мозга**



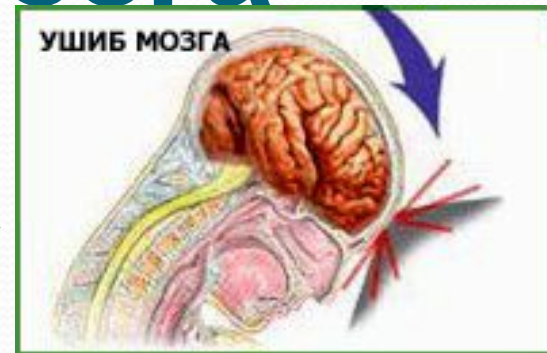
Сотрясение головного

мозга

- Основным симптомом сотрясения мозга является потеря сознания. Важным признаком для дальнейшего прогноза служит длительность и тяжесть бессознательного состояния. Если точно известно, что пострадавший находился в бессознательном состоянии более 4-5 минут, то о травме легкой степени тяжести не может быть и речи.

Ушиб головного мозга

Ушиб мозга представляет собой травматическое повреждение мозговой ткани. Происходит он при ударе участка мозга о внутреннюю стенку черепной коробки.



ЛЕГКАЯ СТЕПЕНЬ:

наблюдается слабая асимметрия лица и парезы конечностей.

СРЕДНЯЯ СТЕПЕНЬ:

параличи, расстройство речи, зрения, слуха, нарушения психики.

ТЯЖЕЛАЯ СТЕПЕНЬ:

нарушения функций дыхания, глотания, сердечно-сосудистой деятельности.

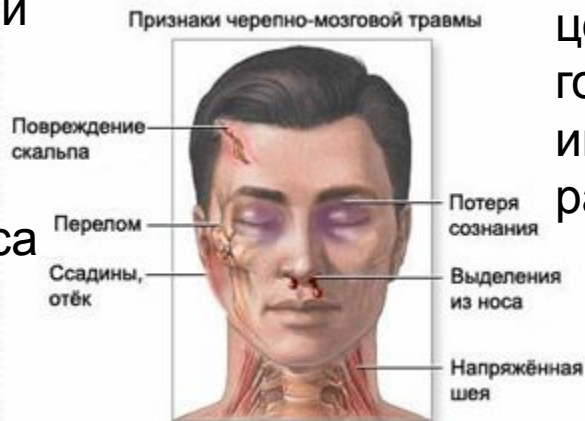Сдавление головного

● мозга При сдавлении мозга самым важным симптомом является расширение зрачка на стороне поражения. На пораженной стороне зрачок может быть в 3-4 раза больше, чем на здоровой.

ЧМТ

ОТКРЫТАЯ

При открытой наблюдаются переломы костей свода или основания черепа с ранением прилежащих тканей, кровотечением, истечением ликвора из носа или уха.

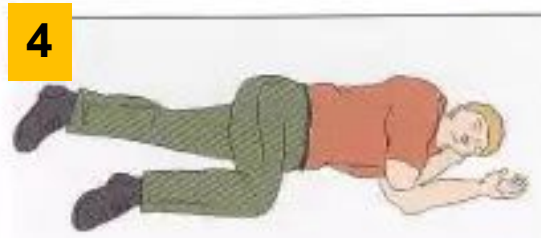
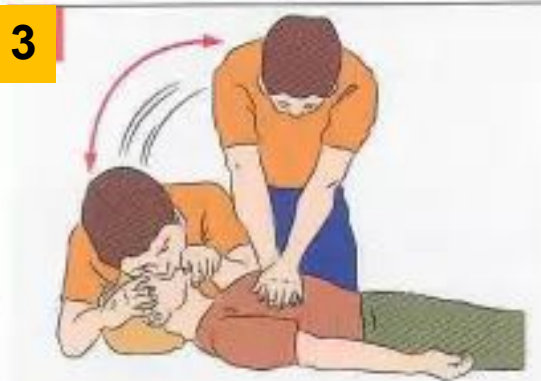
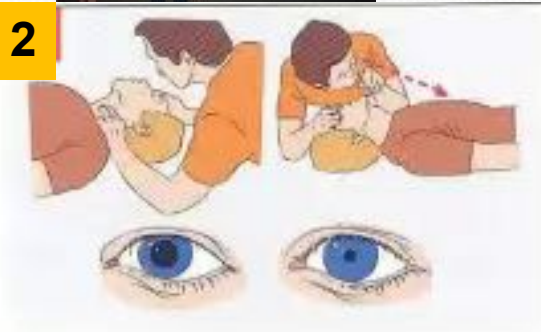
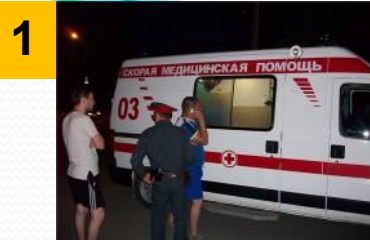ЗАКРЫТАЯ

При закрытой травме целостность мягких тканей головы не нарушается либо имеются поверхностные раны.

при ЧМТ

1. Вызвать скорую.
2. Определить наличие пульса на сонных артериях, реакции зрачков на свет, самостоятельное дыхание.
3. Если пульс, дыхание и реакция зрачков на свет отсутствует – немедленно приступить к сердечно-легочной реанимации. Продолжить реанимацию до прибытия медицинского персонала или до восстановления самостоятельного дыхания.
4. После восстановления дыхания и сердечной деятельности придать пострадавшему устойчивое боковое положение. На голову положить холод.
5. Обеспечить постоянный контроль за состоянием.



Устойчивое боковое положение

1.



2.



3.



4.

