

Оңтүстік Қазақстан Мемлекеттік Фармацевтикалық Академиясы

Амбулатория жағдайында іш қуысының ауырсынуы (кеңінен таралған хирургиялық, гинекология, урологиялық, педиатриялық бақылауды немесе емдеуді талап ететін интраабдоминалдық аурулардың дифференциалды диагностикасы) кезіндегі рационалды дифференциалды диагностика алгоритмі, науқастарды жүргізу және динамикалық бақылау. Асқазан –ішек жолдарының визуалды тексеру мәліметтерін талдау: асқазанда екі рет қайтара контрастирлеу, эзофагогастродуоденоскопия. Асқазан-ішек жолдары кілегей қабаты зақымдары мен бауыр патологиясында гистологиялық зерттеулер, іш қуысы ағзалары УДЗ нәтижелерін талдау. Асқазанды зонд көмегімен тазартып жуу.

Орындаған :Құттыбаев Асхат
Тобы ЖТД -627

Жоспар

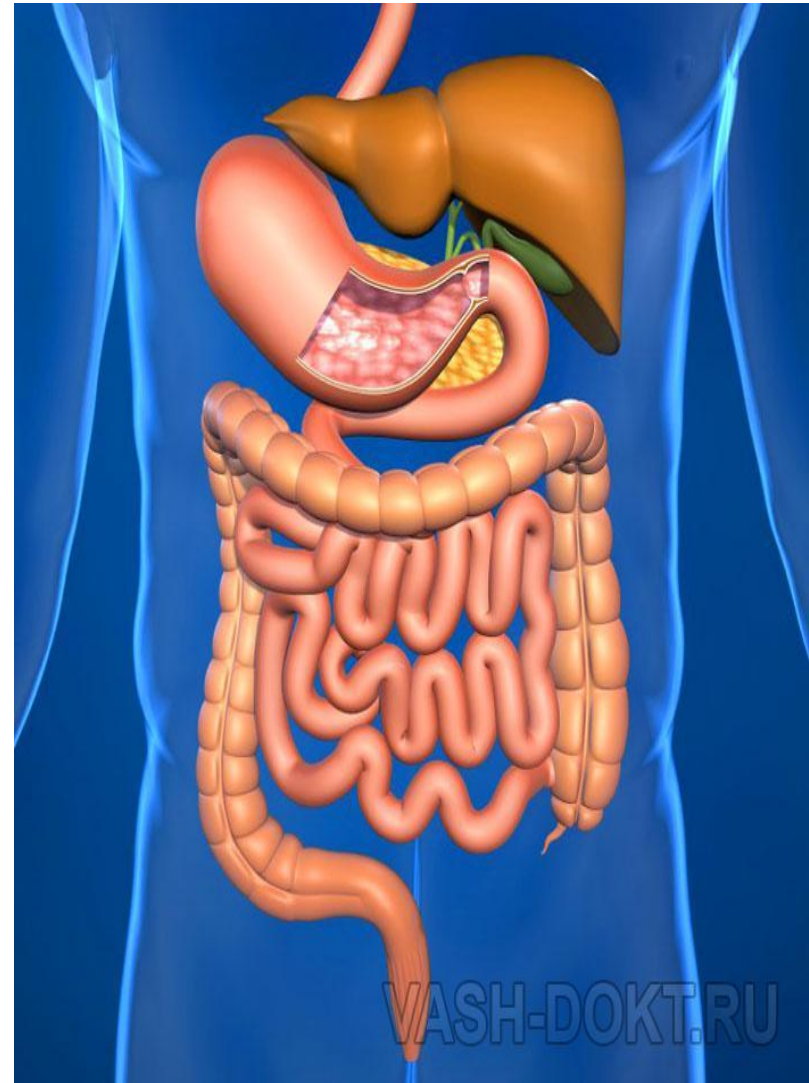
- Кіріспе
- Іш қуысының ауырсынуы себептері
- Негізгі бөлім
- Балалардағы іш ауырсыну ерекшеліктері және тексерулері
- Іш қуысы ағзаларының диф.диагностикасы.
- Іш қуысын тексеру әдістері
- Қорытынды
- Әдебиеттер

- Асқорту жүйесінің аурулары сан алуан, және әрқайсысы өзіне тән клиникалық көріністерімен ерекшеленеді.
- Асқорту жүйесіне жататын ағзалар (өңеш, асқазан, бауыр, ішек) әрқайсысына жеке-жеке көңіл бөліп қарауды талап етеді.



Іш ауырсынуы

- **Іш ауруы-** бұл асқазан ішек жолдарының жедел жұқпалы ауруы, көбінесе тоқ ішекті зақымдайды. І жасқа дейінгі балаларда жиі кездеседі, себебі осы жаста балалар жүре бастайды және қоршаған ортамен танысады. Сонымен қатар бұл ауру 2-7 жас аралығындағы балаларда да кездеседі.
- Ана сүтімен тамақтанатын балаларда сирек кездеседі, себебі олар анасының сүті арқылы мықты иммунды қорғаныс алады, ескерте кететін жайт егер осындай жастағы балаларды уақыты өткен, бұзылған сүт немесе қайнатылмаған су берген жағдайда ауырып қалуы мүмкін, сондықтан басқа аурулармен салыстырмалы диагностика жүргізіп барып бір тоқтамға келген маңызды.
- Іш ауруы жазғы мезгілде өте көп кездеседі, себебі жаз айларында балалар жиі далада, таза ауада жүреді, өзен суларға түседі, топырақта ойнайды



Балалардың іш ауруының себептері

- Жұқпаның қоздырғышы ішек таяқшасы болып табылады. Бұл ішек бактериялары, сонымен қатар шигелла деп аталады, ағзаға ауыз арқылы түседі. Кейбір бактериялар асқазан сөлінде еріп, ал тоқ ішекке өтіп кеткендері үдемелі түрде көбейе бастайды және де токсиндерді бөледі. Осы кезде жергілікті қабыну процесі жүреді. Түрлі токсиндік қасиеті бар кеңінен таралған мына бактерия түрлері болып табылады: Штутцер-Шмитц, Григорьев-Шига, Зонне және Флекснер.
- Жұқпаны таратушы бактерия тасымалдаушы немесе ішек жұқпасымен ауыратын адам болып табылады.

Балаларда ішек жұқпасының көріністері

- Ішек таяқшаларының инкубациялық кезеңі бірнеше күнді құрайды. Егер ауру жедел басталатын болса, онда ол кезде бала мазасыз, жоғары дене қызуы, ішінің ауырсынуы, тәбетінің төмендеуі, құсу сияқты белгілер анық байқалатын болады. Үлкен дәретінің жиі жасыл шырыш аралас болуы да көрініс табады.
- Аурудың жеңіл формасы барысында сәл көтерілген дене қызуы, дефекация кезінде ауырсыну болмайды, тәбеті сақталады. Бірнеше реттік шырыш аралас нәжіс ең басты көрсеткіші болып саналады. Бұндай аурудың формасы қауіпті болып келеді. Себебі ата-аналарда еш қорқыныш болмайды, дәрігерге қаралмайды. Кейін бала аурудан айыққан сәтте бациллотасымалдаушы болып табылады. Бала сауыққаннан кейін оқу орнына барады да инфицирленген жұқпаны таратып, сау балаларға жұқтырады.

Жедел аппендициттің жас балалардағы ерекшеліктері.

-]
- Жедел аппендицит- балалар жасындағы жедел хирургиялық көмекті талап ететін көп таралған ауру. Ересектердігіден айырмашылығы балалардағы жедел аппендициттің клиникалық ағымы ауыр, ал диагностикасы күрделі. Бұл заңдылықтар баланың дамуындағы анатомо-физиологиялық ерекшеліктеріне байланысты бір жастағы балаларда жиірек байқалады.
- I. Біріншіден осы жастағыларда жүйке жүйесінің функционалды жетілмеуінен барлық жедел қабыну ауруларының клиникалық көрініс ұқсас (жоғары дене қызуы, көп реттік құсу, ішек функциясының бұзылыстары).
- II. Екіншіден балалардағы соқыр ішектің құрт тәріздес өсіндісіндегі қабыну процесі аяқ астынан қарқынды өтеді. Осы уақытта шектеулі механизімі әлсіз байқалады.
- III. Үшіншіден ерте жастағы балаларда тексерудің арнайы қиындығы бар. Баланың мазасыздануы, жылауы, қарау кезіндегі қарсыласу жедел аппендициттің негізгі жергілікті симптомдарын анықтауды қиындатады

Аппендициттің абдоминальды синдромнан айырмашылығы

- Жас балаларда жедел аппендициттің нақты белгілері болмайды, былай алып қарасаңыз, ол ішек жұқпалы аурулары, аденовирусты аурулар, копростаз, пневмония, отит себептері. Бұлардың барлығы жиналып «абдоминальды синдром» деп қаралуы мүмкін. Жедел аппендициттің жас балалардағы өзіндік ерекшеліктері, тек қана оның реактивтілігіне ғана емес, сонымен қатар анатомиялық-топографиялық ерекшеліктеріне байланысты. Әдетте, баланың мінез-құлқы өзгеріп, мазасызданып, жылап, ұйқысы бұзылып, тәбеті болмай, тамақ ішпейді.

- Кішкентай бала кіндігінің маңайы ауырып тұрғанын айта алады, бірақ қай жері аурып тұрғанын дәл көрсете алмайтындығы ми қыртысындағы процестердің толық жетілмеуі, жүйке импульстерінің басқа жерге жіберілуіне, шажырқайдың түбінің күн тәрізді шумақша жақын орналасуы, спецификалық емес шажырқай лимфоденитінің тек қанда болуына байланысты. Кей кездері балалар ішінің ауырғанын айта алмайды

- **Гастроэнтерология және гепатология бөлімі** асқазан, ішек, бауыр және асқазан асты безін емдеу бойынша кешенді клиникалық қызметтер көрсетеді. Бөлім маманданған қызметінің біріне гепатологиялық аурулардың диагностикасы, соның ішінде, В және С гепатитін, бауыр циррозын анықтау жатады.

Асқазан ішек жолдарын диф диагностикасы

- - созылмалы гастрит,
- Әртүрлі этиологиялық дуоденит,
- функционалдық диспепсия;
 - асқазан мен он екі елі ішектің ойық жарасы;
- - созылмалы гепатит: В, С, Д вирустық гепатиттер,
- алкогольды гепатит, аутоиммундық гепатит, дәрі-дәрмекті гепатит;
 - бауыр стеатозы, алкогольды емес стеатогепатит;
 - жинақтау аурулары: Вильсон-Коновалов аурулары, гемохроматоз;
 - қатерлі емес гипербилирубинемиялар: Жильбер және Криглер-Найара, Дабин-Джонсон синдромдары және т. б.;


Аурулардың диагностикасын жүргізу

- Аурулардың диагностикасы заманауи биохимиялық, иммунды-ферменттік анализатор, ПТР, эндоскопиялық және ультрадыбыстық аппаратура, компьютерлік және магниттік-резонанстық томография арқылы жүргізіледі.
- Емдеу амбулаторлық және күндізгі стационар жағдайында жүргізіледі. Сонымен қатар, гастроэнтерология мен гепатология бөлімінде науқастарды іріктеу мен бауыр трансплантациясы бойынша күту парағын қалыптастыру, сонымен қатар, отадан кейінгі кезеңде науқастарды күту бойынша консультациялық қызметтер жүргізіледі.

- **Гастроэнтерологиялық орталық асқазан** – ішек трактісінің жоғарғы және төменгі бөлімінің аурулары, ұйқы безі патологиясы, бауыр және өт шығару жолдарының патологиясы бар науқастарға медициналық көмек көрсетеді. Науқастарды қабылдауды дәрігер-гастроэнтерологтар жүргізеді.
- **Орталық биопсимен гастроскопия және колоноскопия** жүргізуге арналған видео-эндоскопиялық құрылғымен жабдықталған болады . (Өңеш, асқазан, он екі елі ішек, ішектерді зерттеу).

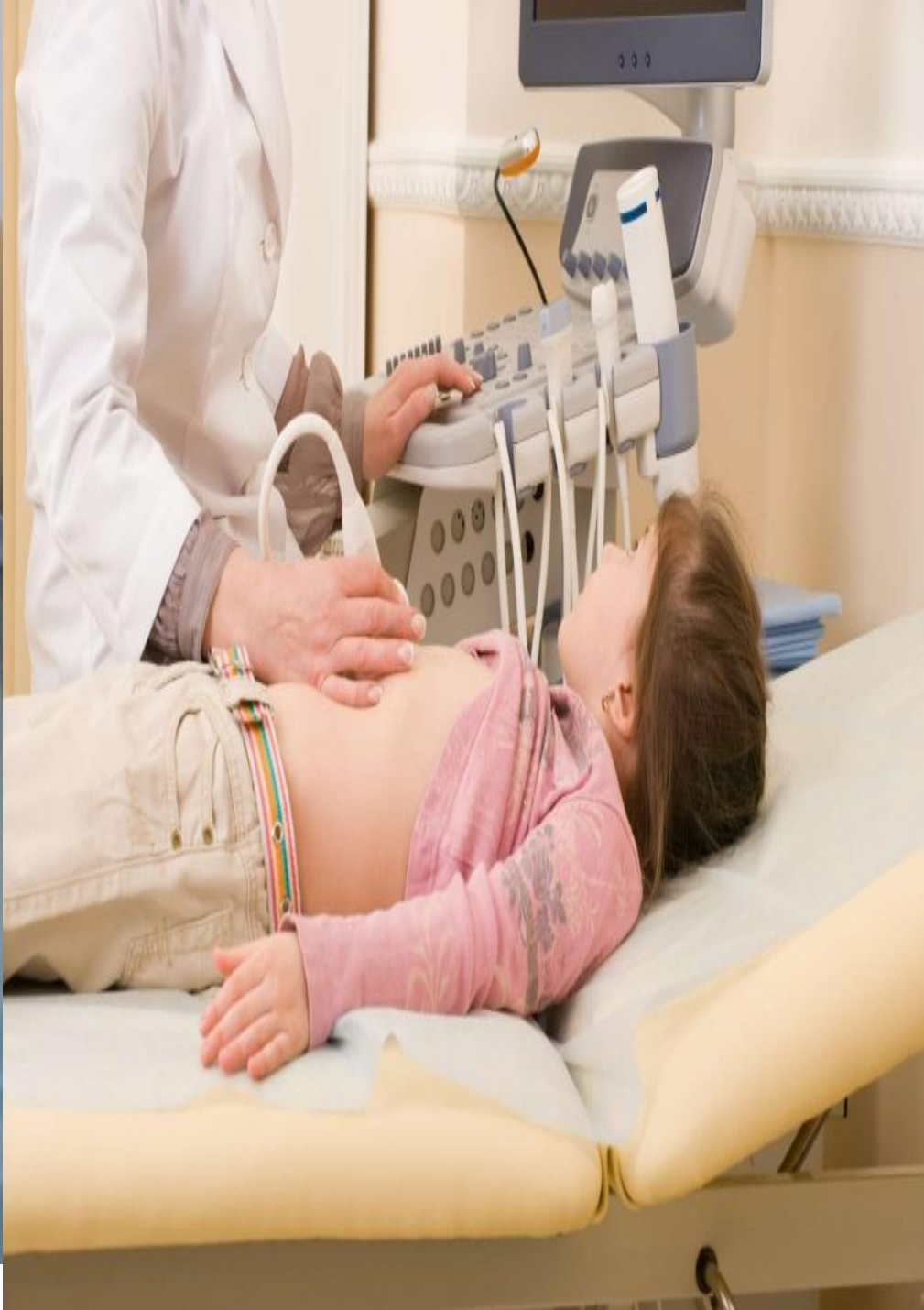
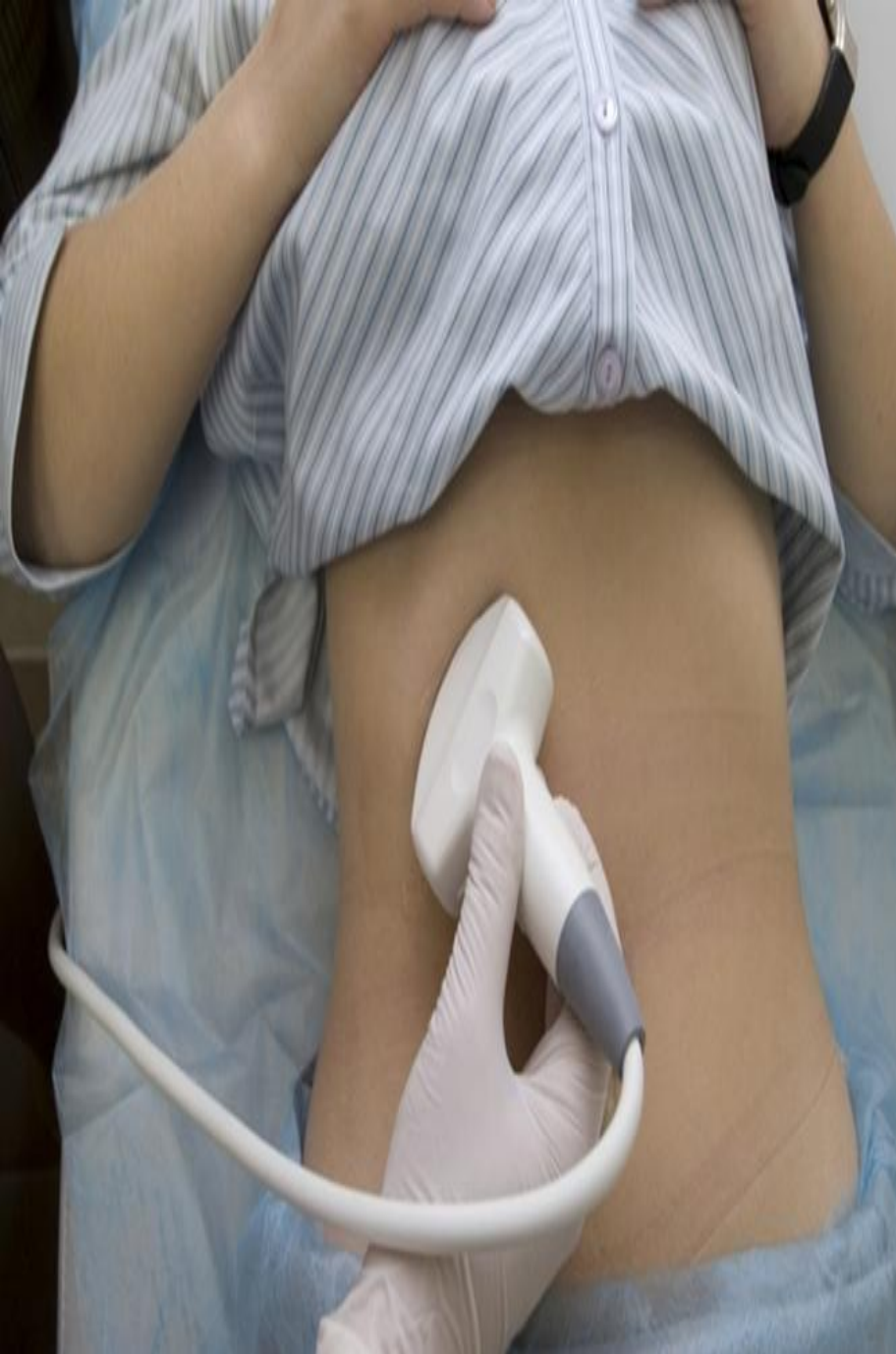Эзофагогастродуоденоскопия

-
- **Эзофагогастродуоденоскопия** – диаметрі шағын икемді эндоскопты ауызға ендіру арқылы дәрігерге өңешті, асқазанды және ұлтабарды зерттеуге мүмкіндік беретін әдіс. Іштегі аурудың, құсу мен лоқсудың, ғышылдың, тамақ жұту қиындықтарының себептерін анықтау үшін жасалады.
- Бұл асқазан-ішек жолдарының жоғарғы бөлімдерінің қанау себептерін анықтау үшін ең жақсы әдіс.
- Тексеруді өңешке, асқазанға немесе ұлтабарға жасалған хирургиялық операциялардан кейін, ықтимал асқынуларды ертерек анықтау үшін және былжыр қабығында туындап жатқан өзгерістерді анықтау үшін жүргізуге болады.

- 
- Бұл ісіктерді ертерек анықтау үшін өте маңызды, себебі, зерттеу барысында тексеріліп жатқан органдардың шаранасын тексеруге және қажет болған жағдайда биопсия (гистологиялық зерттеу үшін шарананы алу) жасауға мүмкіндік береді. Биопсия арнайы құралмен жасалып, Сізде ешқандай да жағымсыз әсер тудырмайды.
 - Бұл әдіс былжыр қабығындағы қабыну өзгерістерін, жараларды анықтау барысында өзінің дәлдігі жағынан рентгендік тексеруден асып түседі.

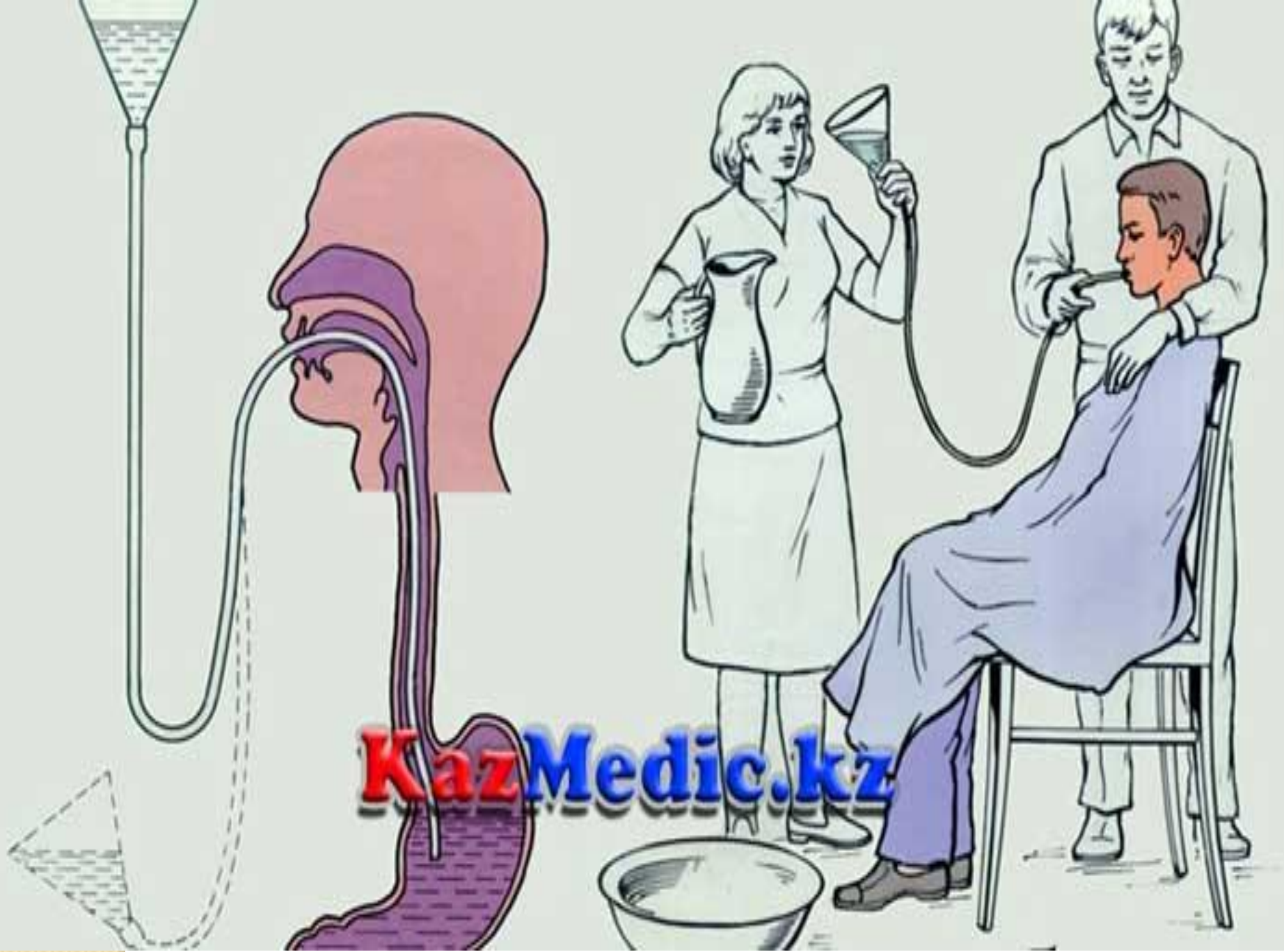
Ультрадыбысты диагностика.

- Ультрадыбысты диагностика – диагнозды қою және емдеу тактикасын таңдау барысында өте маңызды дәйек. Бұл жоғары деңгейде ақпарат беретін және еш қауіпсіз түрде зерттеу әдісі. **Доплерографиялық зерттеуге** қосымша ретінде дәрігерге едәуір нақтырақ диагноз қоюға немесе патологияны жіберіп алмауға мүмкіндік береді.
- Соңғы жылдары ультрадыбысты диагностика келесі техникалық жетістіктердің арқасында біршама айтарлықтай прогреске жетті: трансректальді және трансвагиналды датчиктерді, Доплер эффектісін (түрлі-түсті, энергетикалық, спектральді доплерография) пайдаланатын әдістемелерді қолдану. В-режимінде және оның модификацияларында (екінші гармоника, В- flow) аспаптардың рұқсат ету қабілеттілігін арттыруға қол жеткізе алдық.



Асқазанды зондтау

- Асқазанды зондтау -диагностикалық, шұғыл емдік мақсатта жүргізілетін маңызды емдік шаралардың бірі. Мақсаты: Асқазан сөлін диагностикалық мақсатта алу, жедел уланулар кезінде асқазанды шаю
- Қарсы көрсеткіштер: Асқазаннан қан кету және өңеш тамырларының варикозды кеңеюі, асқазан және өңештік жедел қабыну аурулары, гипертониялық ауру, стенокардия, мұрын арқылы тыныс алу қиындайтын жағдайлар.



KazMedic.kz

Асқазанды зондтау (шаю) жүргізу алгоритімі

- Науқасқа процедура барысын, қарапайымдылығын және қауіпсіздігін түсіндіру.
- Стерильді резенке перчатканы қию.
- Салмалы тістерді, протездерді алу.
- Құсудың жоғары рефлексінде жұтқыншақты 1% дикаин ерітіндісімен жансыздандыру (шприцпен себеміз)
- Науқасты орындыққа отырғызу.
- Аяқ аралықтарына тазик немесе шелек қою
- Науқасқа клеенкалы алжапқыш кигіземіз. (немесе фартук)
- Алдын ала өсімдік майымен өңделген зондты тілдің түбіне дейін енгіземіз, науқасқа жұтынуын сұрап, зондты жылдам алға жылжытамыз.
- Науқастан жұтыну қозғалыстарын жасауын және мұрынмен терең тыныс алуын сұраймыз.
- Зондтың жылжуы жұтыну актісіне сәйкес болу керек.
- Зондты 40 см тереңдікке немесе керекті белгіге дейін жеткізіп енгіземіз: одан асқазан құрамы бөліне бастайды, ол зондтың дұрыс орналасуын көрсетеді.
- Асқазанды Жане шприцімен шаю.
- Асқазанды жууды су таза болғанға дейін қайталау керек.

Асқазандық диспепсия

- .
- Бірқатар симптомдармен сипатталады: жүрек айну, құсу, кекіру, аузында ашты дәм, күйдіру.
- Себептері: Ұлтабар және асқазанның ойық жарасы
- Антралды гастрит,
- дуоденит
- Сүлелі холецистит
- Өт тас ауруы
- Жүйке жүйесінің аурулары улану инфекция жүктілік

Диарея

- Ішек қызметінің бұзылыстары:
- Қортылған тамақтардың, сұйықтықтың, электролиттердің, витаминдердің сіңірілуі. Қорғаныс (иммунологиялық, механикалық, энзиматикалық, перисталтикалық).
- Себептері:
- инфекциялар:
- холера, дизентерия
- Қалқанша бездің қатерлі ісігі
- Жаралы колит,
- Крон ауруы
- Медикаменттермен улану: колхицин, дигоксин, хинидин,
- антибиотиктер

Іштің ішкі мүшелерінің зақымдануы

- **Іштің ішкі мүшелерінің
зақымдануы** – оқшаулатылған немесе
кешенді түрдегі тері жабындысы
бүтіндігінің зақымдануы.



Іштің зақымдануларының диагностикалық критерийлері:

- - Құрсақ қуысы зақымданған жарақаттанушы қимылдамай бір орында жатуға тырысады, көбінесе арқасымен немесе бүйіріне аяқтарын бүгіп жатады, қалыпын өзгертетін болса, бастапқы қалыпқа оралады (Ванька-встанька симптомы);
- - Беті шүңірейген үнемі сұйықтықты талап етеді;
- - Ес дәрежесі әр-түрлі болуы мүмкін; есінің анық болуынан, ступор, комаға дейін болуы;
- - Жарақаттың және қан кетудің ауырлығына байланысты, артериялды қан қысымының төмендеуі және де тахикардия көлемінің өзгеруі айқындала түседі;
- - Тыныс алу жиілігі мен тереңдігі жарақаттың ауырлығымен параллель жүреді;
- - Тіл әдетте құрғақ, ақ немесе қоңыр жабындымен қапталған;
- - Алдыңғы құрсақ қабырғасы – тыныс алу актісіне қатыспайды немесе қимылы шектелген;

Ажыратпалы диагностика

- **Іштің тұйық жарақатымен екі топты ажыратады:**
- - Клиникалық көрінісі бойынша жедел қан кетумен.
- - Перитониттің симптоматикасымен өршіген эндогенді интоксикацияның көріністері.
-
- **Іштің енбеген жарақаттарының диагностикалық ерекшеліктері:**
- - Жарақаттанушының қанағаттанарлық жағдайы;
- - Жергілікті өзгерістері: жара аймағындағы ісіну, бұлшық еттердің тітіркенуі, ауыру сезімі;
- - Жарақаттану, гематомаға алып келетін, іш қуысының алдыңғы бетінде іш пердесінің тітіркенуі симптомы пайда болады;
- - Асқазан ішек жарақаты кезінде – жылдам дамидын перитонит симптомының белгілері көрінеді;
- - Енбеген жарақаттар кезінде артқы іш пердесінің мүшелерінің зақымдануын ескеру керек.
-

Жедел жәрдем көрсету тактикасы

- 1. Асфиксияның көзін жою және алдын алу-ауыз қуысындағы бөгде заттардан және мұрын қуысындағы қан ұйындыларынан тазарту.
- 2. Іш перде жарақаты бар кездегі асептикалық танбалар.
- 3. Іштің ашық жарақаты кезіндегі геморрагиялық шок белгілері, интроперитональды көп мөлшердегі қан кетуге күдіктену керек: омыртқаға қарай іш пердесінің алдыңғы қабырғасын екі алақанмен күштеп басу; көмекші бір алақанын содан екінші алақанын ауыстырып, алақан астына іштің алдыңғы бетіне сәкес келетін жұмыр затты салады (фанера, кітап) содан кейін қойылған затты ременмен денені айналдыра фиксациялау керек.
- 4. Іш перд шарбы майы және ішектің ілмегі жарақаты арқылы енген эвентрациясы кезінде құрсақ қуысынан шыққан мүшелерді орнына қайтадан қоймайды, тек бірнеше қабатты ылғалды стерильді таңғыштармен қатты тартпай денесіне айналдыра фиксация жасайды.

Іштің жедел ауырсынуының себептері ішкі мүшенің зақымдалуы болып табылады:

- Париеталді іштіктің қабынуы, ішкі мүшелердің жедел қабынуы немесе деструктивті аурулары кезінде (жедел аппендицит, жедел холецистит, жедел панкреатит, панкреонекроз, ойық жараның тесілуі, ішектің және құрт тәрізді өсіндінің тесілуі, құрсақ қуысының абсцесстері, дивертикулит, Крон ауруы, жаралы колит) байқалады;
- Ішкі мүшелердің обструкциясы (ішек өтімсіздігі, копростаз, өт ұстамасы, обструктивті панкреатит);

Дифференциалды диагностика осы арулармен жүргізіледі:

- Гинекологиядағы жедел іш
- Жатырдан тыс жүктілік.
- Қысылған жарық
- Жедел ішек өтімсіздігі
- Асқазан немесе он екі елі ішектің ойық жарасының тесілуі
- Жедел панкреатит
- Жедел холецистит
- Жедел аппендицит
- Іш жарақаттары.

- Ішкі мүшелердің қан ағысының бұзылыстары құрсақ қуысының және аорта және эмболиясы тромбозы, жыртылуы, стенозы немесе басылуы (жедел ишемиялық колит, ішектің созылмалы ишемиялық ауруының өршуі, жедел мезентериялді тромбоз, аорта аневризмасы, қысылған жарықтар, ішектің венозды инфарктісі);
- Ішкі мүшелерінің капсуласының керілуі, паренхиматозды мүшелердің жедел қабынуы немесе ісінуі (жедел алкогольді гепатит, көкбауырдың жедел тромбозы, синдром Бадда- Киари, жүрек жеткіліксіздігі);
- Іштіктің тітіркенуі, эндогенді улану және метаболизмнің бұзылуы (диабеттік кетоацидоз, алкогольді кетоацидоз, уремия, порфирия);

- Иммундық бұзылыстар (анафилактикалық шок, ангионевротикалық ісіну, васкулит);
- Инфекциялы себептер (гастроэнтерит, гепатит, инфекциялық мононуклеоз, герпес, сепсис);
- Жедел немесе созылмалы экзогенді улану (созылмалы қорғасынмен улану, метил спиртімен улану, дәрілік заттарды мөлшерден тыс көп қолдану);

- Іш жарақаттары.
- Іштің реактивті жедел қабынуының себептері:
Іштен тыс аурулары (миокард инфаркті, пневмония, плеврит, перикардит, пиелонефрит және паранефрит);
- Кіші жамбас астауы мүше аурулары;
- Жүйке жүйесі және қимыл қозғалыс аппаратының аурулары (каузалгия, сирингомиелия, психогения).
-

- **Клиникалық көрінісі**

- Іштің жедел ауырсынуы орналасуына, сипатына және берілуіне байланысты Әртүрлі болуы мүмкін. Жедел хирургиялық аурулар кезінде іштің жедел ауырсынуы орналасуына байланысты бөлінеді. Іштің оң жақ жоғарғы квадранты; жедел холецистит, өт ұстамасы, гепатит, панкреатит, бауырлық абсцесстер, миокард инфарктісі, пневмония, плеврит, перикардит, ішек өтімсіздігі. Іштің оң жақ төменгі квадранты: аппендицит ішек өтімсіздігі, дивертикулит, тесілген жара, қысылған жарық, бүйрек ұстамасы, эктопиялық жүктілік, аналық жыныс мүше аурулары, эндометриоз. Іштің сол жақ жоғарғы квадранты: панкреатит, көкбауыр инфарктісі, гастрит, миокард инфарктісі, пневмония, плеврит, перикардит, ішек өтімсіздігі. Іштің сол жақ төменгі квадранты: аорта аневризмасы, аорта білеуленуі, ішек өтімсіздігі, дивертикулит, құрсақ арты абсцессі, бүйрек ұстамасы, эктопиялық жүктілік, аналық жыныс мүше аурулары, эндометриоз. Жедел хирургиялық ауруларда жиі жедел ауырсыну дамуы іштегі мүшелер тесіліп, артынша перитонит дамиды. Науқастарда мүше деструкциясы кезінде аяқ астынан ішінде қатты ауырсыну пайда болады. Бірнеше минуттар ішінде ауырсыну ең жоғарғы шыңына жетеді.

- Бұл ауырсыну мүше құрамының іштіктің жедел тітіркенуінің көрінісі және бұл жедел іш синдромына алып келеді. Жедел іш ауырсынуы деп созылған және аяқ астынан пайда болған, аз ғана физикалық күш түскенде пайда болатын ауырсыну. Кейбір науқас ауырсынуына байланысты гипотония коллапс дамуы мүмкін. Мүше обструкциясы кезінде қатты ұстама пайда болуы мүмкін бұл шаншу. Шаншу ұстамасы өртүрлі ұзақтықта науқас жағдайы жақсаруымен ауысып отырады, қорқыныш сезім пайда болады және науқас қозған. Деструкция дамығанға дейін және перитонит кезіндегі шаншуда ауырсыну науқас жағдайына байланысты емес.

- Іштің реактивті жедел қабынуының себептері:

Іштен тыс аурулары (миокард инфаркті, пневмония, плеврит, перикардит, пиелонефрит және паранефрит);

- Кіші жамбас астауы мүше аурулары;

- Жүйке жүйесі және қимыл қозғалыс аппаратының аурулары (каузалгия, сирингомиелия, психогения).



Әдебиеттер тізімі

- www.medelement.kz
- www.kazmedik.kz
- www.google.kz
- www.yandex.kz