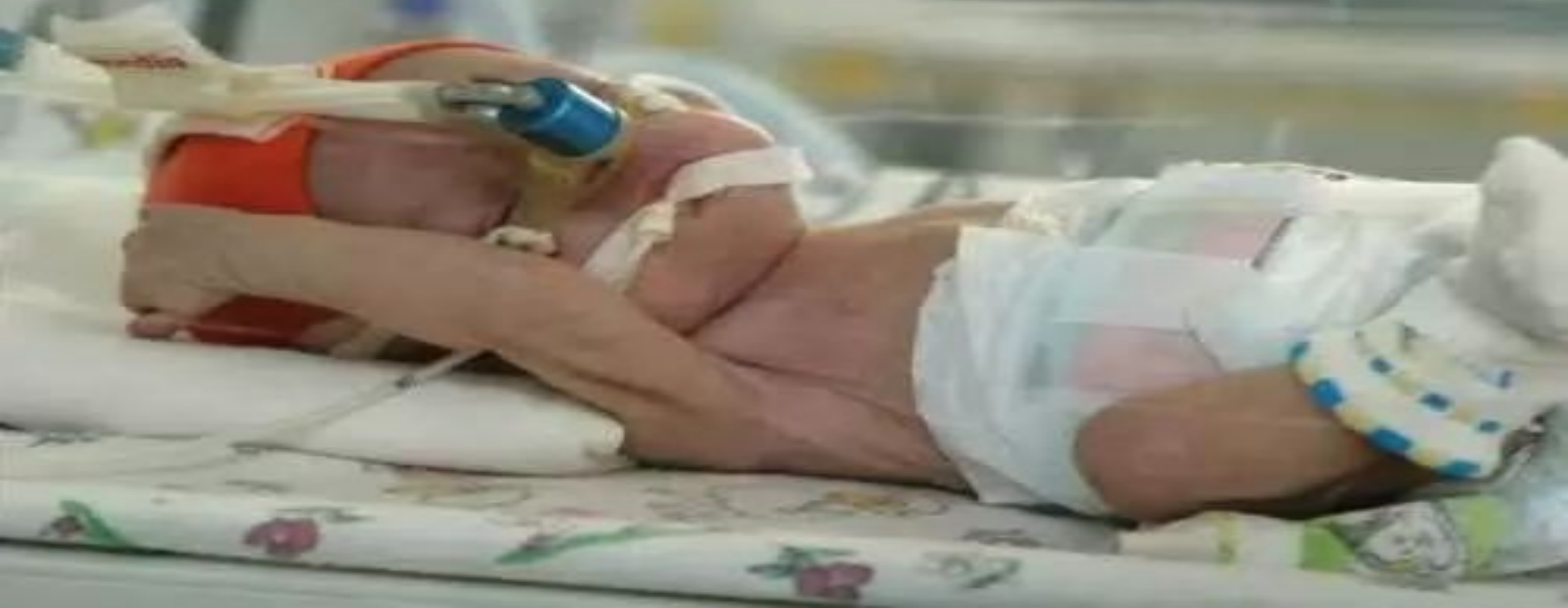

Болезни кожи новорождённых. Сепсис новорождённых.



Особенности кожи доношенного новорожденного:

- ▶ Кожа у новорожденного гладкая, эластичная, немного отёчная гиперемизированная и покрыта слоем смазки. Тонкий и нежный эпидермальный слой. Соединительная ткань слабо развита, количество мышечных волокон незначительное, но кожа очень васкуляризированная. В ней хорошо развиты сальные железы и плохо потовые. Кожа новорождённого имеет повышенную ранимость и сниженную защитную функцию, поэтому через нее в организм легко попадает любая инфекция. Кожа является органом дыхания и имеет хорошо выраженные выделительные способности. Через кожу ребенок чувствует тепло и холод, прикосновение и боль.
- ▶ Подкожная жировая клетчатка откладывается на протяжении последних двух месяцев перед рождением, и как правило, у доношенных детей хорошо развита.

Терминологический словарь к теме:

Асептика – комплекс мероприятий, направленных на предупреждение попадания м/о в организм человека.

Бактериемия – наличие бактерий в циркулирующей крови.

Везикула – элемент сыпи в виде пузырька, наполненного серозным экссудатом.

Гиперемия – местное полнокровие.

Гипертермия – перегревание организма.

Дерматит – воспаление кожи.

Омфалит – воспаление пупочной ранки.

Пиодермия – гнойничковые заболевания кожи.

Пустула – элемент сыпи в виде пузырька, наполненного гнойным экссудатом.

Пузырь – элемент сыпи в виде тонкостенной полости, заполненной экссудатом.

Пузырчатка – воспаление кожи с высыпанием больших пузырей на не изменённой коже.



Стафилодермия – заболевание
кожи стафилококковой этиологии.


Стрептодермия - заболевание кожи
стрептококковой этиологии.

Фунгус – грибвидное разрастание
грануляции в пупочной ранке.

Флегмона – гнойное воспаление п/к
клетчатки.

Эритема – ограниченное
покраснение.

Локализованная гнойная инфекция



**Пупочной
ранки**

Омфалит

Катаральный
Гнойный
флегманозный

**Кожи и п/к
клетчатки**

Пиодермии

Пузырчатка.
везикулопустулёз
Флегмона и т.д

Молочных желёз

Гнойный мастит.

глаз

**Гнойный
Конъюнктивит.**



1) НАИБОЛЕЕ ЧАСТЫЕ ВОЗБУДИТЕЛИ:

Стафилококки

Стрептококки

Грибы

Энтеробактерии

Смешанная флора

2) ИНФИЦИРОВАНИЕ

До родов

Во время родов

После родов

3) ИСТОЧНИКИ

Больные: мать, персонал, дети

Бактерионосители

Предметы ухода

Медицинские инструменты

4) ПУТИ ПЕРЕДАЧИ

Внутриутробный

Контактный

Воздушно-капельный

Алиментарный



Болезни кожи неинфекционного характера

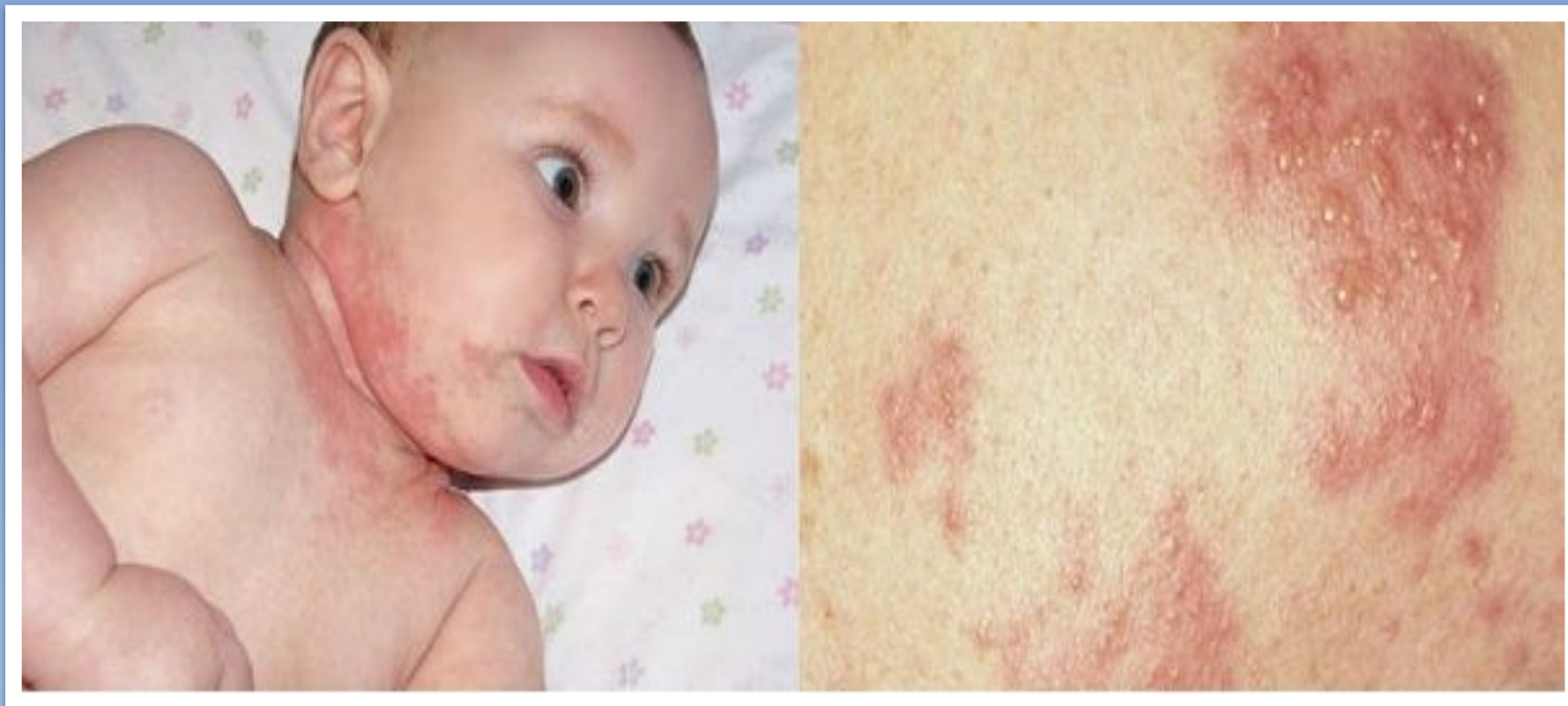1) Склерема, склеродерма – диффузное уплотнение кожи, подкожной клетчатки в области бёдер, ягодиц, живота, туловища, гипотермия, адинамия в результате переохлаждения, обезвоживание.

2) Потница – мелкоточечная сыпь на коже туловища, в естественных складках, на ягодицах гиперемия, мацерация эрозии.

3) Пелёночный дерматит.

Уход. Лечение.

1. Устранение причины, т.е. дефекты ухода.
2. Воздушные и лечебные ванны
3. Местно примочки, болтушки, мази, УФО.

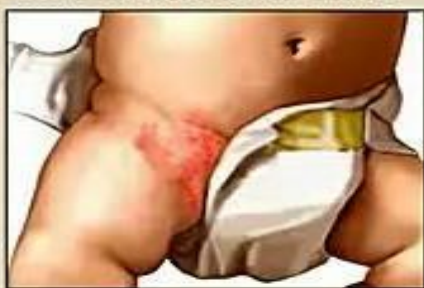

ПОТНИЦА.

Пеленочный дерматит

Защитная функция кожи ребенка раннего возраста недостаточна вследствие ее анатомо-физиологических особенностей, кожа новорожденных детей легко ранима и склонна к воспалению.

Пеленочный дерматит – воспалительные изменения кожи в паховой и/или ягодичной областях ("под подгузником"), развивающиеся, как правило, из-за нарушений гигиенического ухода. Наиболее часто пеленочный дерматит встречается у детей первого года жизни, распространенность пеленочного дерматита составляет от 35 до 50%.



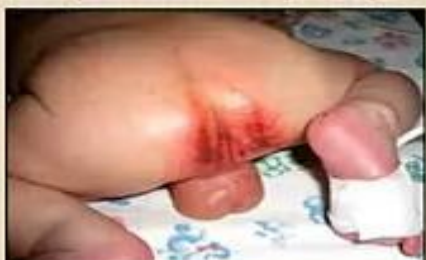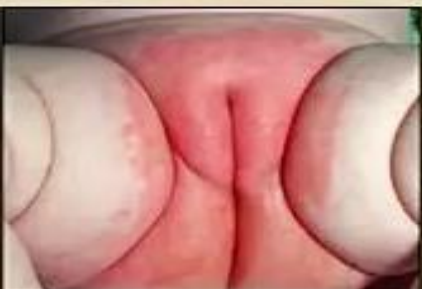Предрасполагающие и повреждающие факторы

Механизм развития

Симптомы

Принципы лечения

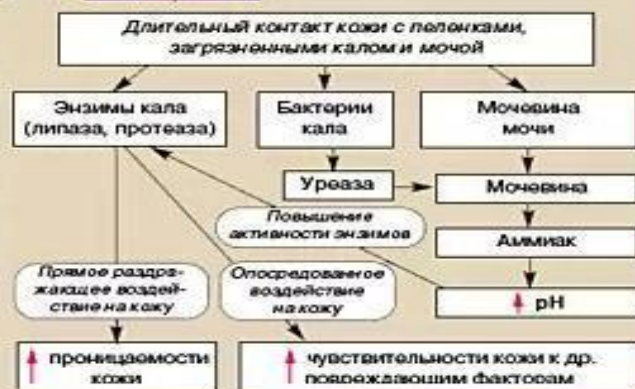Профилактика



Механизм развития

Длительный контакт кожи с "мокрыми пеленками" приводит к повышению ее влажности. Это сопровождается возрастанием коэффициента трения и усилением механического повреждения эпидермиса.

Возрастает проницаемость кожи и повышается ее чувствительность к другим повреждающим факторам (химическим, микробным). Особое место среди повреждающих факторов занимают ферменты кала (липаза, протеаза). Установлено, что неблагоприятное воздействие на кожу этих пищеварительных ферментов связано с разрыхлением эпидермиса и увеличением проницаемости дермы. Неблагоприятное влияние пищеварительных ферментов значительно возрастает, если на кожу одновременно воздействуют кал и моча.



Воспаление кожи «под подгузником»

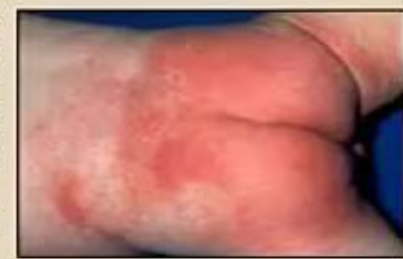При этом из мочевины мочи под действием уреазы, синтезируемой микробами кала, образуется аммиак.

Симптомы

Пеленочный дерматит обычно начинается с небольшого покраснения кожи под подгузником, на ягодичках и бедрах ребенка, иногда возникают везикулы и шелушение.

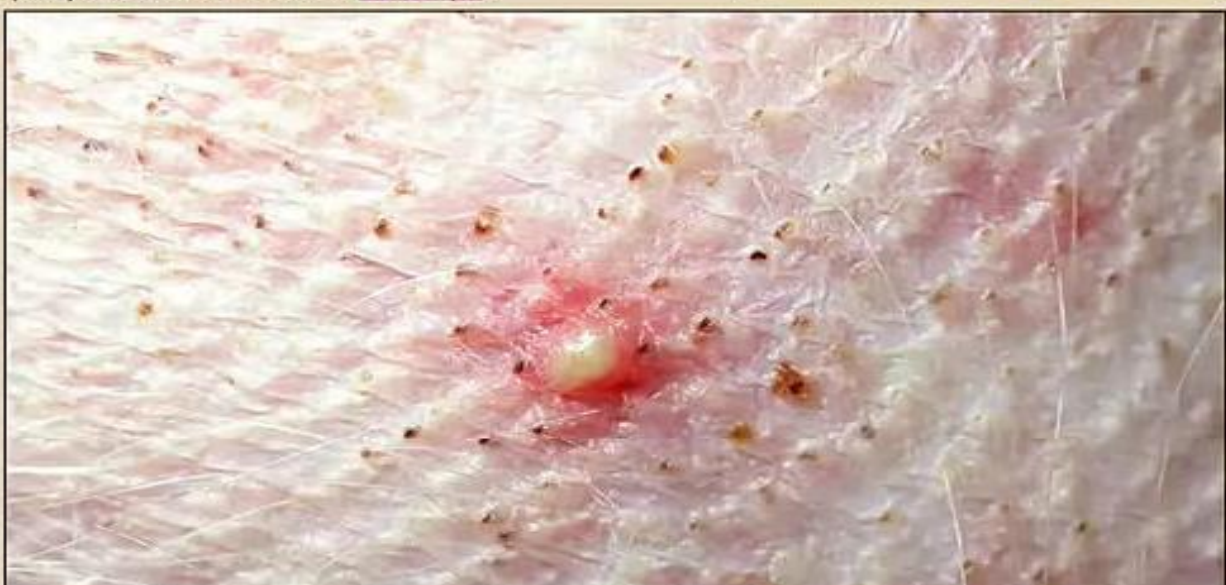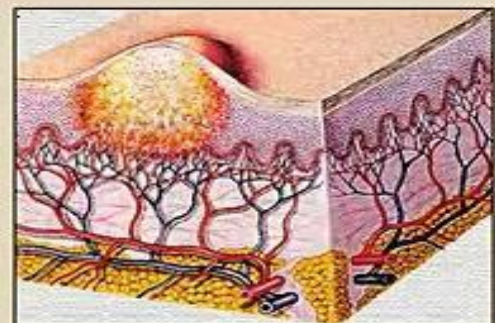В тяжелых случаях отмечается отёк, изъязвление в указанных областях и пустулы. Пеленочный дерматит влияет не только на кожу ребёнка, но и на его поведение, часто являясь причиной плача. Дальнейшее распространение воспаления и развитие эрозий является основой для инфекционных осложнений.

При своевременном и правильном уходе дерматит исчезает через 2-3 дня.



Пустула

Пустула (гнойничок) – это ограниченная поверхностная полость в коже, содержащая гнойный или гнойно-геморрагический экссудат. Гной может быть белого, желтого или желто-зеленого цвета. Пустулы развиваются вокруг волосяных фолликулов либо на гладкой коже. Размеры и форма их различны. Пустула, развивающаяся вокруг волосяного фолликула, всегда имеет коническую форму и в центре, как правило, пронизана волосом. Пустулы образуются в результате нагноения везикул.



Болезни кожи инфекционного характера

1) Стафилодермии

Везикулопустулёз – на коже, в складках, голове. Пузырьки 1-3 мм в диаметре, наполненные серозно-гнойным содержимым, которые лопаются через 2-3 дня, затем образуются корочки. Умеренная общая интоксикация.

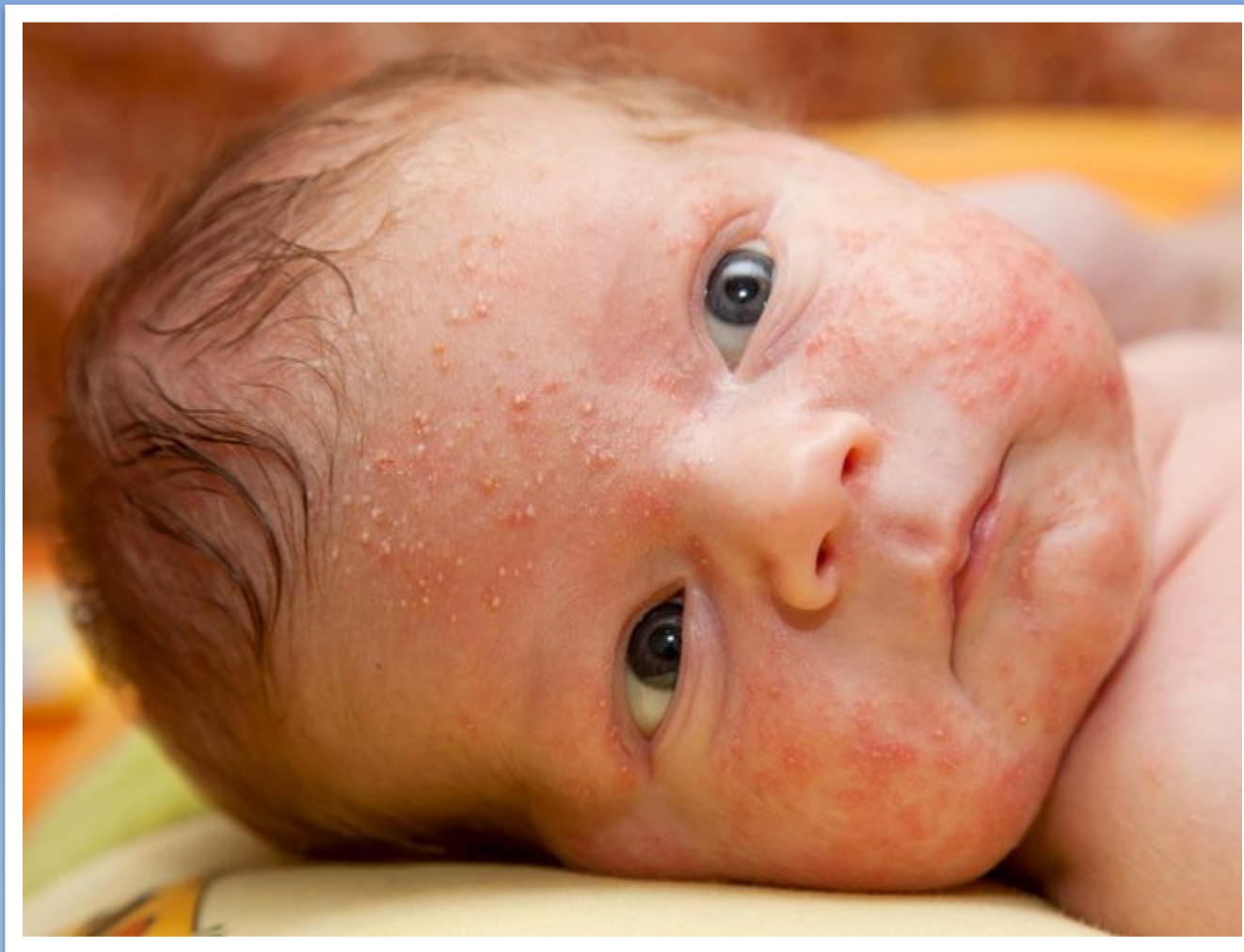Пузырчатка - на коже наполненные серозно-гнойным содержимым, окружённые венчиком гиперемии. После вскрытия пузырей – эрозия, не покрываемая корочкой. Выражена общая интоксикация.

Некротическая флегмона – гнойное расплавление кожи и подкожной клетчатки. Заживает вторичным натяжением с формированием рубцов. Тяжелейшая интоксикация.

2) Стрептодермии.

Паронихии – поражение ногтевых валиков в виде гиперемии, отёка, пузырей, эрозий.

Рожа – локальная гиперемия, инфильтрация кожи и подкожной клетчатки с фестончатыми краями, общая интоксикация.



Акне новорождённых.



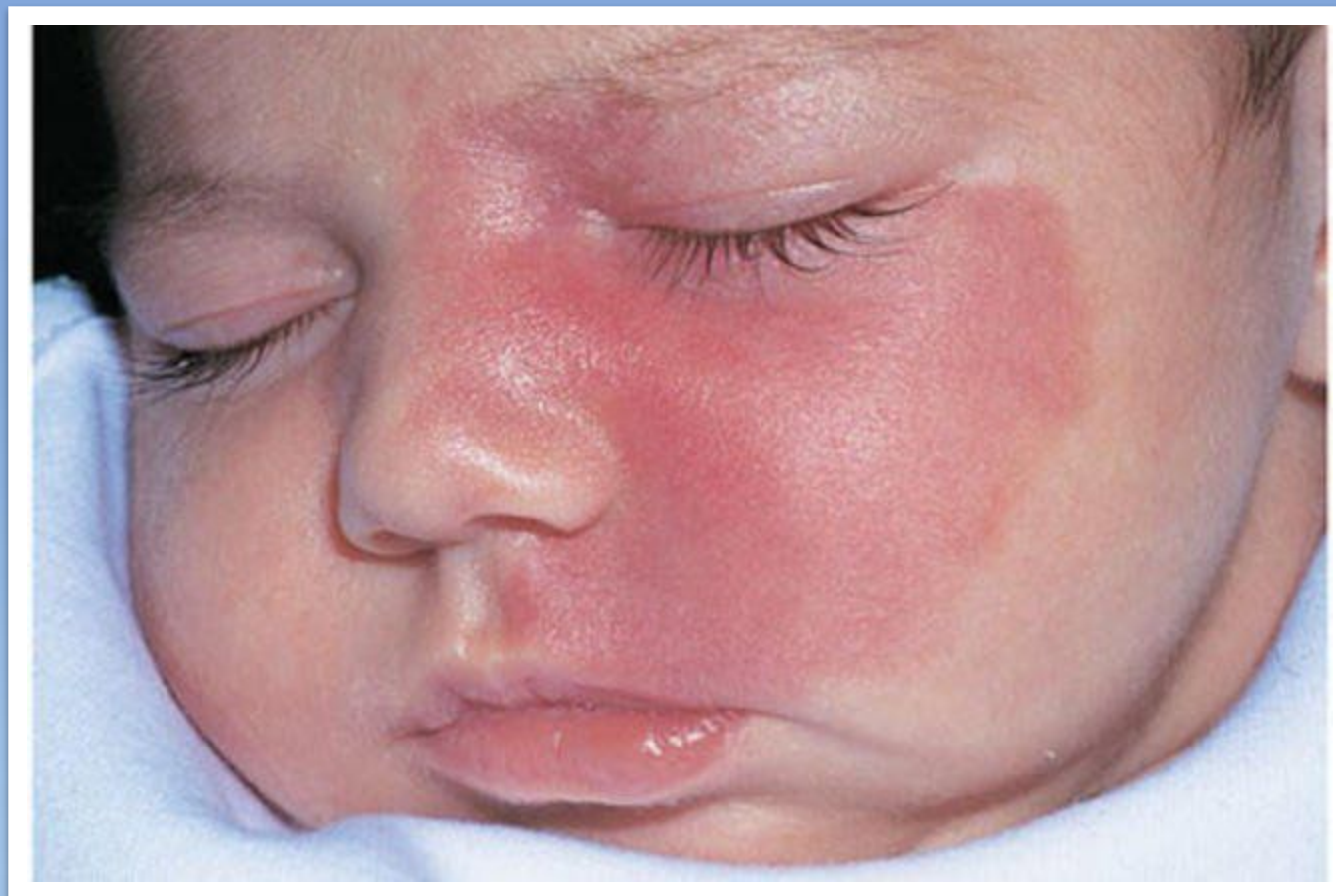Акне новорожденных проявляется в виде прыщиков, красных, с белой гнойной верхушкой, очень похожих на юношеские угри (см фото выше). Они могут выскочить на щечках, лбу, носу, голове, даже ушках, реже на шее и спине. Сыпь не чешется, не доставляет малышу никаких неудобств. Появляется у 25 — 30% детей. Медицинское название — неонатальный цефалический пустулез.



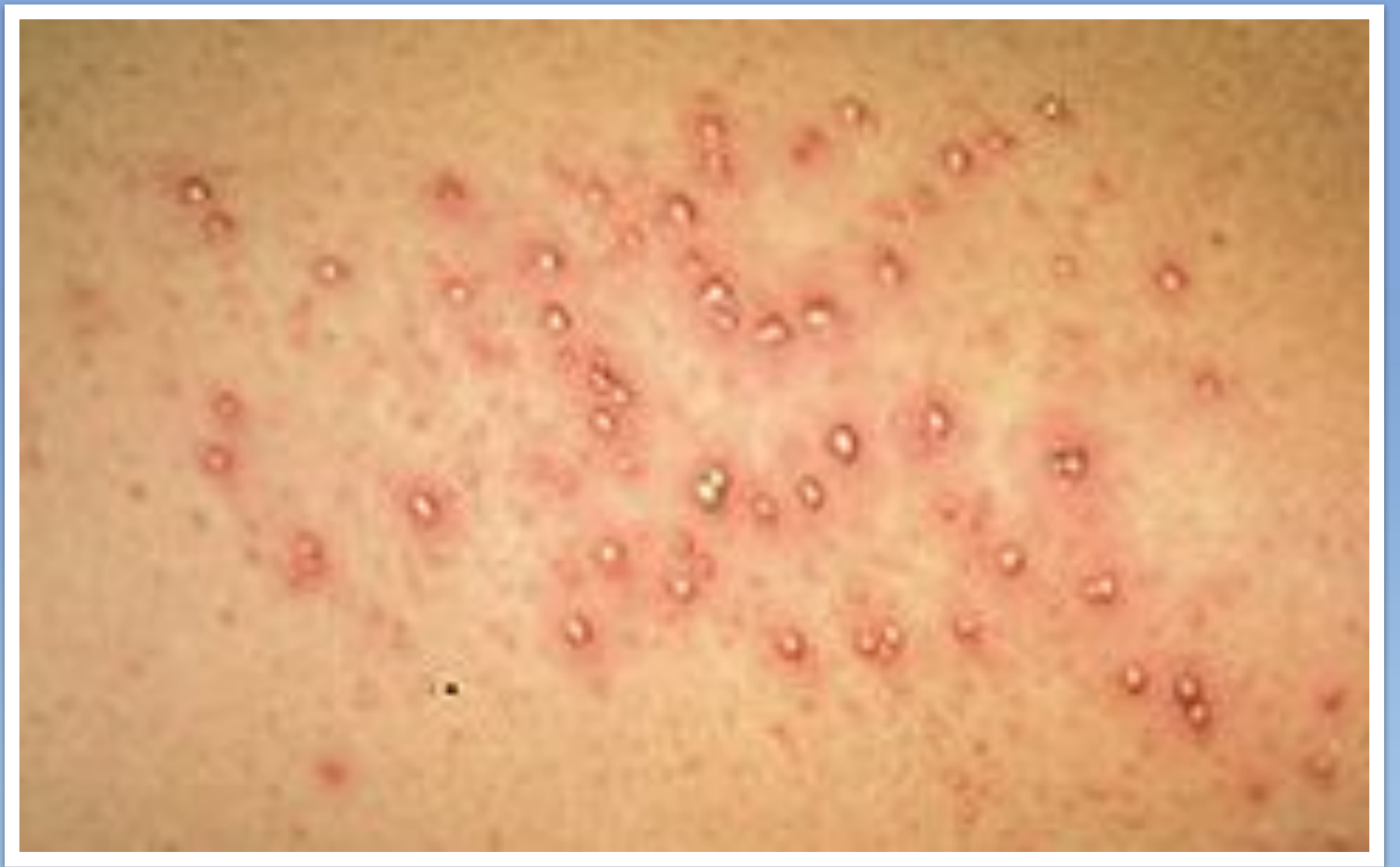Акне новорожденных проявляется в виде прыщиков, красных, с белой гнойной верхушкой, очень похожих на юношеские угри (см фото выше). Они могут выскочить на щечках, лбу, носу, голове, даже ушках, реже на шее и спине. Сыпь не чешется, не доставляет малышу никаких неудобств. Появляется у 25 — 30% детей. Медицинское название — неонатальный цефалический пустулез.

Причины появления

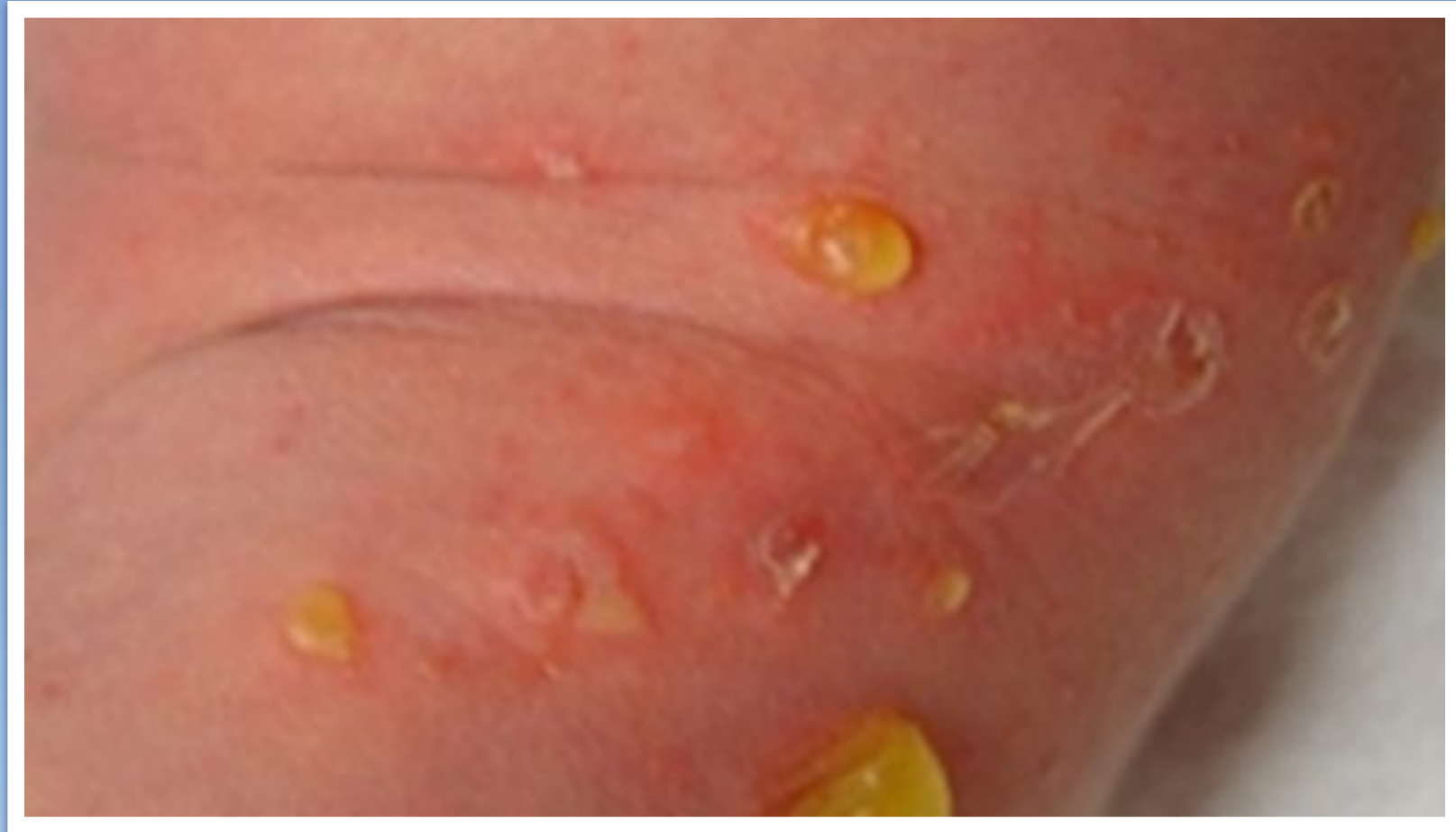
Некоторые родители думают, что прыщи появились из — за неправильного ухода за грудничком, несоблюдения гигиенических правил. Это не так. Причиной возникновения акне является переизбыток материнских гормонов в крови крохи, а так же несовершенная пока работа сальных железок ребенка, которые не успевают справляться с увеличившейся нагрузкой при гормональной перестройке организма. Лечения не требуют!



Рожистое воспаление.



Везикулопустулёз.



Пузырчатка.

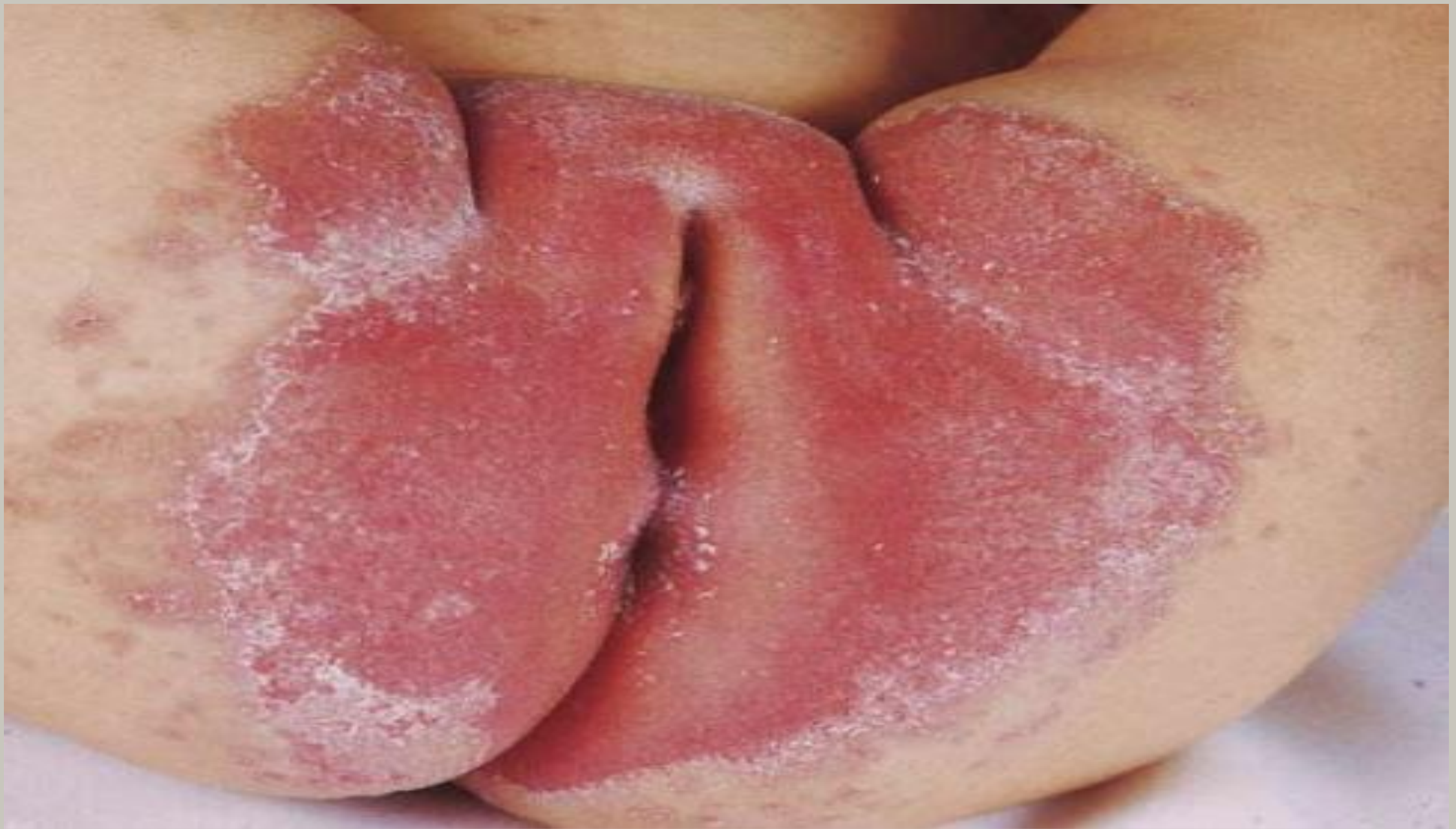3) Кандидозы.

Микотическая эритема – появляется у детей с молочницей. Ограничённое поражение в виде каймы вокруг выводных протоков потовых желёз и волосяных фолликулов в паховых и шейных складках, на ягодицах, на лице, затем появляются желтоватые чешуйки, м.б. скопления творожистого секрета.

Уход и лечение.

1. Изоляция заболевшего.
2. Уход на основе требований асептики и антисептики.
3. Проведение текущей и заключительной дезинфекции.
4. Антимикозная терапия.

Микотическая эритема



Болезни пупка.

Предрасполагающие факторы: АФО кожи и иммунной системы, отягощённый акушерский анамнез, сопутствующие заболевания новорождённых, дефекты ухода.

Болезни пупка неинфекционного характера

Кровотечение из пупка – наложить новую скобку Роговина; давящая повязка, уход за ранкой.

Пупочная грыжа – выпячивание округлой формы в области пупочного кольца.

- массаж передней брюшной стенки;
- раннее выкладывание на живот;
- вправление грыжи в воде 36-37°C.

Фунгус – кожица на ножке – грибовидное разрастание грануляции из пупочной ранки.

- перетягивание шёлковой лигатурой;
- прижигание ляписом.

Болезни пупка инфекционного характера

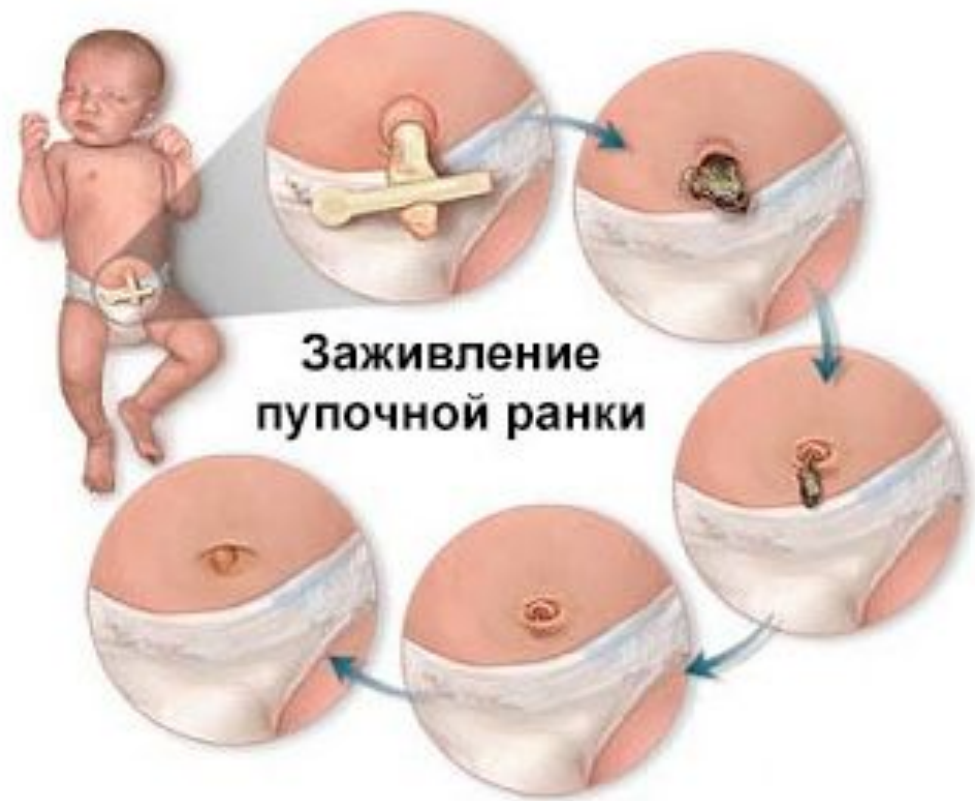Катаральный омфалит (мокнущий пупок) – серозное отделяемое из пупочной ранки, замедление эпителизации. Общей интоксикации нет.

Гнойный омфалит – бактериальное воспаление дна пупочной ранки, пупочного кольца, подкожной клетчатки, расширение сосудов брюшной стенки. Выражена общая интоксикация.

Язва пупка – изъязвление дна пупочной ранки, серозно-гнойное или гнойное отделяемое. Умеренная интоксикация.

Уход и лечение.

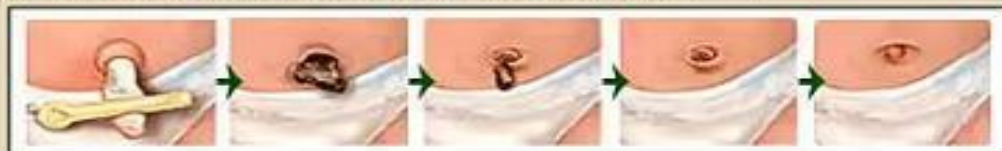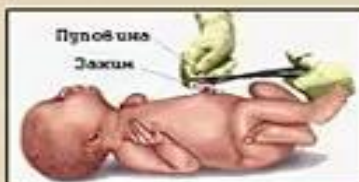1. Уход на основе требований асептики и антисептики;
2. Лечение в отделении патологии новорождённых в детской больнице;
3. Антибактериальная терапия общая и местно;
4. Симптоматическая терапия.



Воспалительные заболевания пупка

Воспалительные заболевания пупка у новорожденных развиваются вследствие инфицирования, чаще патогенным стафилококком, при нарушении асептики, неудовлетворительной технике обработки пупочной ранки.

В норме пупочная ранка после отпадения остатка пупочного канатика заживает в течение 7-10 дней.



При инфицировании заживление пупочной ранки происходит позже, в этой области и в окружающих тканях развивается воспалительный процесс – **омфалит**.

Формы омфалита

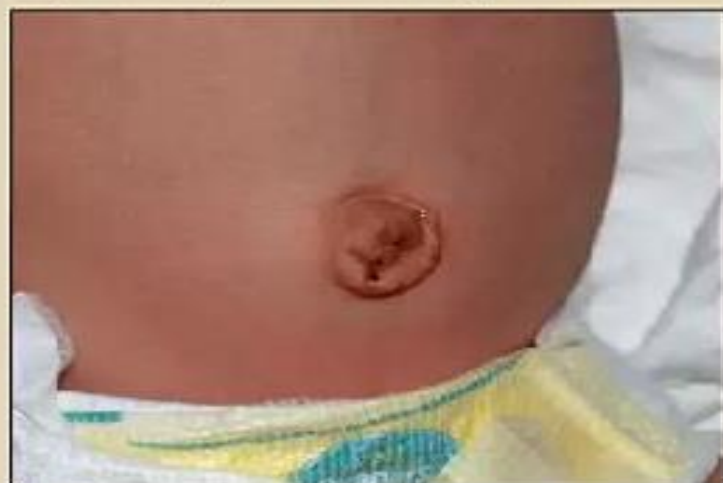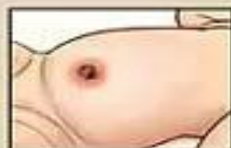катаральная

гнойная

гангренозная

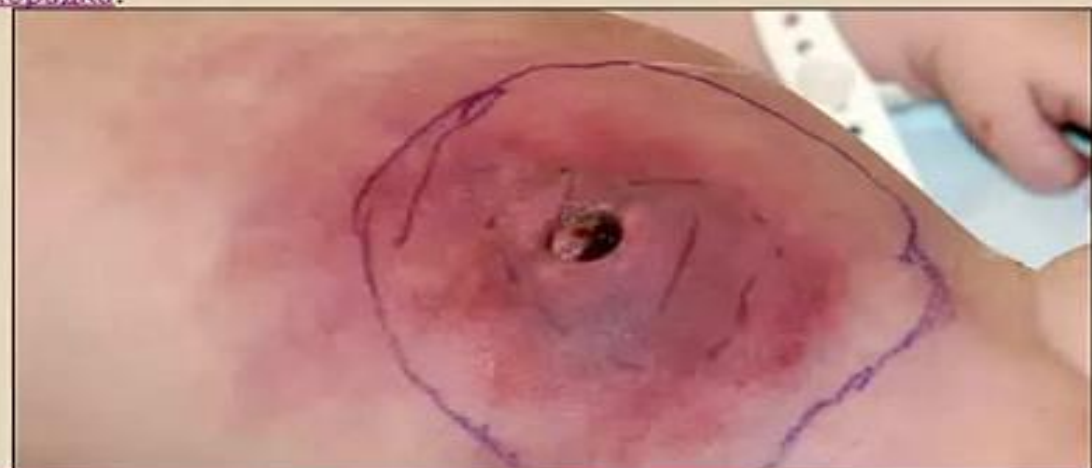Катаральная форма омфалита

При **катаральной форме** пупочная ранка мокнет, наблюдается серозное или серозно-геморрагическое отделяемое с образованием корочек, кожа вокруг пупка гиперемирована. Общее состояние ребенка практически не нарушено.



Гнойная форма омфалита
воспаления на окружающие ткани:

- кожа вокруг пупка гиперемирована, отечна, инфильтрирована;
- из пупочной ранки выделяется серозно-гнойный или гнойный экссудат, периодически ранка кровоточит;
- пупочные сосуды отечны, выше и ниже пупочного кольца пальпируются в виде плотных тяжей, в дальнейшем может развиваться флегмона передней брюшной стенки и перитонит;
- наряду с местными проявлениями наблюдаются и общие симптомы: вялость, плохое сосание, недостаточная прибавка массы тела, бледность, лихорадка.

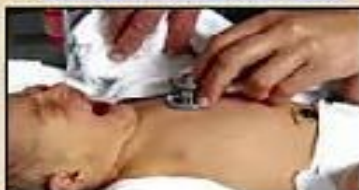

Гангренозная форма омфалита

Гангренозная форма омфалита встречается редко, она развивается у детей, имеющих слабый иммунитет.

Принципы лечения

- антибиотики широкого спектра действия в соответствии с чувствительностью к ним микроорганизмов, выделенных из очага воспаления;
- обработка пупочной ранки 3% перекисью водорода, 96% раствором спирта, 5% раствором перманганата калия или 1% спиртовым раствором бриллиантового зеленого, возможно также местное применение антибиотиков;
- пупочную ранку лучше оставлять открытой;
- местная физиотерапия: ультрафиолетовое облучение или УВЧ-терапия;
- иммуномодуляторы



Профилактика заключается в обеспечении правильного развития плода, выявлении и лечении инфекционных и гнойничковых заболеваний у беременных, гигиеническом обслуживании женщин во время родов, правильном уходе за



Сепсис новорождённых.

- Инфекционно-воспалительное заболевание, возникающее при проникновении бактерий в кровь или лимфу, которое характеризуется генерализованным поражением органов и систем, на фоне недостаточной активности иммунной системы у новорождённого.

Этиология: чаще встречаются стафилококки, но может быть различное сочетание м/о.

Эпидемиология: инфицирование внутриутробное, во время родов, после родов источник инфекции: больная мать, персонал, предметы ухода. Входные ворота: пупочная ранка, кожа, слизистые оболочки, ЖКТ, ВДП.

Генерализованная гнойная инфекция

- СЕПСИС
- СЕПТИЦИМИЯ

- СЕПТИКОПИЕМИЯ
- (с метастазами)

Клинические формы сепсиса.

Септицемия - Клиническая форма сепсиса, при которой ярко выражены признаки нарастающего бактериального инфекционного токсикоза при отсутствии метастатических очагов гнойного воспаления. **ХАРАКТЕРНО:**

- Гнойное воспаление на месте **ВХОДНЫХ ВОРОТ**
- Снижение аппетита до анорексии
- Плоская кривая динамика или резкая потеря массы тела
- Вялость, постанывание, адинамия
- Срыгивание, вздутие живота, неустойчивый стул
- Кожа бледная с серо-землистым оттенком
- Периодически высокие температуры до высоких цифр
- Увеличение печени и селезёнки

Септикопиемия – клиническая форма сепсиса, при которой ярко выраженные признаки бактериального инфекционного токсикоза сочетаются с почти одновременно развивающимися **множественными гнойными метастатическими очагами** (остеомиелит, гнойный отит, абсцессы, флегмоны), геморрагическим синдромом анемией.

Диагностика: 1) Характерные клинические симптомы
2) Бактериологическое исследование крови, мочи, спинальной жидкости, кала, слизи из зева, гноя.

Сепсис – генерализованная форма бактериальной инфекции

Классификация:

- пупочный
- лёгочный
- отогенный
- кишечный
- катетеризационный

Организация ухода и лечение.

- 1) Госпитализация в отдельный бокс специализированного отделения
- 2) Уход по требованиям асептики, антисептики
- 3) Гигиеническое содержание ребёнка – систематический туалет кожи, слизистых оболочек глаз, носа, рта
- 4) Регулярное проветривание и обеззараживание воздуха бокса
- 5) Кормление сцеженным молоком через зонд или бутылочку чаще малыми порциями
- 6) Наблюдение за состоянием, регистрация t° , ЧД, ЧП, мочеиспускания, стула, массы тела
- 7) Строгое выполнение назначений врача: инъекции антибиотиков, в/в-капельные вливания инфузионных растворов, крови, антистафилококковой плазмы, антистафилококкового иммуноглобулина, местное лечение пиемических очагов.

**Спасибо за
внимание!**

