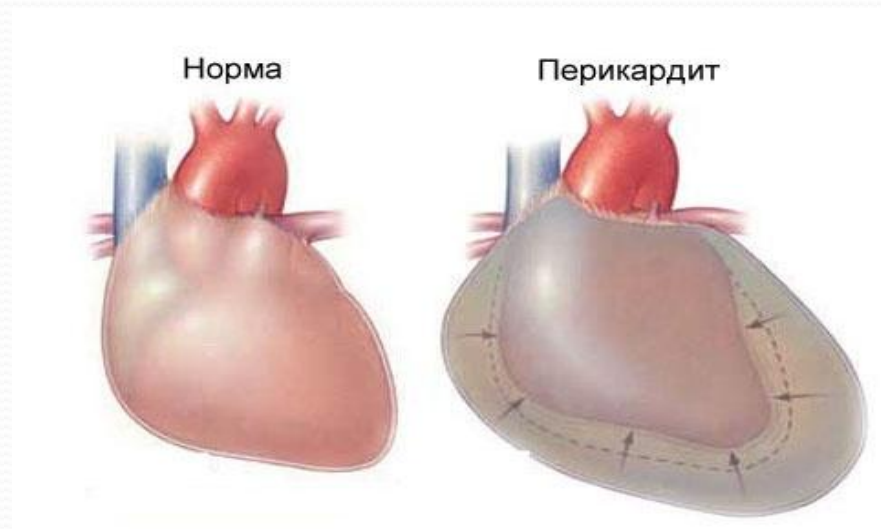


# ПЕРИКАРДИТЫ

Кафедра внутренних болезней №3

**Перикардит – инфекционное или  
неинфекционное воспаление перикарда с  
отложением на нем фибрина и\или  
выпотом в полость перикарда**



# ЭТИОЛОГИЯ

Инфекционные, неинфекционные, идиопатические

- наиболее частые этиологическими факторы :  
бактериальная и вирусная инфекция,
- инфаркт миокарда,
- травмы,
- аневризма аорты,
- заболевания соединительной ткани,
- состояние после операции на сердце,
- метаболические нарушения в организме.

Благодаря широкому использованию антибиотиков бактериальные поражения перикарда в настоящее время встречаются редко.

# Патоморфология

- При остром сухом перикардите в полость перикарда выделяется жидкая часть плазмы крови, содержащей большое количество фибриногена и белков. Жидкая часть выпота быстро всасывается, а фибриноген выпадает на листках перикарда в виде фибрина. Наслоения фибрина постепенно увеличиваются. Листки перикарда становятся шершавыми.
- Отдельные нити фибрина между листками перикарда образуют своеобразные фибриновые мостики, что вызывает образование облитерации полости перикарда и развитие адгезивного перикардита.
- При экссудативном перикардите экссудат накапливается постепенно, объем его может достигать 1-2 литров. При достижении критического уровня объема жидкости развивается тампонада сердца.

## ● Основные клинические варианты перикардита:

- 1 – острый сухой (фибринозный) перикардит
- 2 - острый экссудативный перикардит без тампонады
- 3 - острый экссудативный перикардит с тампонадой сердца
- 4 – хронический экссудативный перикардит
- 5 – констриктивный перикардит

**Для острого перикардита  
характерна триада :**

- **Боль в груди**
- **Шум трения перикарда**
- **Типичные последовательные  
изменения ЭКГ**

## Клинические симптомы, позволяющие заподозрить перикардальный выпот :

- **Жалобы больного** : боль (за грудиной, иррадиирующая в руки, трапецевидные мышцы); ощущение сдавления, дискомфорт в груди; упорный сухой «лающий» кашель; одышка, охриплость; икота, дисфагия

## **Физикальные исследования :**

**Сердечно- Сосудистая Система :**

- **Расширение сердечной тупости во все стороны, изменение границ сердца при перемене положения**
- **Смещение верхушечного толчка вверх и кнутри , от нижнелевой границы сердца ( признак Жардена), VT ослаблен**
- **Набухание шейных вен, увеличение ЦВД**
- **Тоны сердца резко ослаблены на верхушке, но м.б. хорошо слышны кнутри от VT**
- **Шум трения перикарда**
- **Тахикардия**
- **Акроцианоз**



## **Система органов дыхания :**

- **Признак Эварда – тупой перкуторный звук ниже угла левой лопатки( из-за компрессии левого легкого перикардальным выпотом, там же усилено голосовое дрожание. Везикулярное дыхание ослаблено)**
- **При наклоне вперед тупость исчезает, но появляются мелкопузырчатые хрипы ( признак Пена)**

**Система органов пищеварения :**

**живот не участвует в акте дыхания ( признак Винтера) вследствие ограничения подвижности диафрагмы**

# Обязательные инструментальные и лабораторные исследования :

**ЭКГ :**

- в ранней стадии - конкордантный подъем ST во всех отведениях ( кроме aVR и V<sub>1</sub>);
- через несколько дней- возвращение ST к изолинии
- далее – инверсия зубцов T (недели, месяцы)
- нормализация ЭКГ

**При перикардальном выпоте типичны низкий вольтаж ЭКГ и синусовая тахикардия**

# Эхокардиография

- **ЭхоКГ – стандарт неинвазивной диагностики перикардального выпота. При перикардальном выпоте визуализируют эхосвободное пространство между висцеральным и париетальном перикардом (большие выпоты имеют толщину более 1 см, полностью окружая сердце)**

# Рентгенография

- Ранним рентгенологическим признаком накопления экссудата в сердечной сорочке является не столько увеличение размеров, сколько **изменение силуэта сердечной тени**.
- Треугольная форма тени возникает при длительно существующих хронических перикардальных выпотах в связи с потерей эластичности наружным листком перикарда. Шаровидная форма тени говорит в пользу более свежего и увеличивающегося в объеме выпота.
- **Характерный признак экссудативного перикардита — ослабление пульсации контура тени**. Пульсация аорты остается четкой. При рецидивирующем течении процесса с образованием спаек рентгенологически может выявляться зубчатость сердечных контуров.

## Лабораторные исследования :

- ОАК, СРБ;
- посев крови при подозрении на гнойный острый перикардит;
- определение титров АСЛ-О и АСК при подозрении на ОРЛ ( у молодых);
- определение РФ, АНА, антител к ДНК ( при продолжительном или тяжелом заболевании с системными проявлениями),
- оценка гормонов щитовидной железы у больных с большим перикардальным выпотом ( подозрения на гипотиреоз)
- Выполнение туберкулиновой пробы, исследование мокроты на ВК

# Осложнения перикардита

- Тампонада сердца ( декомпенсированная фаза сдавления сердца, вызванного накоплением жидкости в перикарде и повышением внутриперикардального давления )
- Рецидивы острого перикардита ( у 15 – 30% больных)
- Хронический констриктивный перикардит в исходе ( менее 10 %)

# Клинические признаки тампонады сердца

- Одышка
- Коллапс
- Тахикардия
- Гипотензия
- Сильное повышение давления в яремных венах
- Глухие тоны сердца при аускультации, ранний III тон
- Парадоксальный пульс



## Лабораторные признаки

- Югулярная флебограмма : выраженный X-спад, отсутствие Y-спада
- ЭКГ – альтернация комплекса QRS или полная альтернация (P, QRS, T)
- Эхо-КГ – жидкость в полости перикарда, диастолическое спадение нижней полой вены, правого желудочка и правого предсердия
- Катетеризация сердца – выравнивание давлений ( в полости перикарда, среднего давления в правом предсердии, диастолического давления в правом желудочке, левом желудочке, ДЗЛА)

## Лечение тампонады

- Неотложный кардиоцентез
- До этого , для временной стабилизации гемодинамики ввести : NaCl – 300 – 500 мл в\в ; добутамин 5- 20 мг\кг\мин

# Дифференциальный диагноз

- Острый инфаркт миокарда
- Расслоение аорты
- ТЭЛА
- Плеврит, спонтанный пневмоторакс
- Опоясывающий лишай
- ГЭРБ

# Лечение перикардита

**Цели лечения :** при идиопатическом и вирусном перикардите – уменьшение воспаления и купирование боли ; в специфических случаях – лечение причин заболевания

## **Показания к госпитализации:**

лихорадка более  $38^{\circ}$  С, связь с травмой, лечение пероральными антикоагулянтами, миоперикардит, большой перикардальный выпот

**Немедикаментозная терапия – ограничение физической нагрузки**

**Медикаментозная терапия :**

- НПВП ( ибупрофен 300-800 мг каждые 6-8 часов, аспирин 2-4 г\сутки, диклофенак 100 – 200 мг/сут)
- ГКС – при неэффективности НПВП, у больных с аутоиммунными перикардитами (СКВ,РА)
- Антибиотики – при доказанном инфекционном агенте