

Практическая работа «Просмотр и определение вида животной ткани»

Зайцева А.Л.
МБОУ СОШ №113
Барнаул

клетка



ткань



орган

Что означает эта запись?



мышечная

нервная

соединительная

эпителиальная

основные животные ткани

**Практическая работа
«Просмотр и определение вида
животной ткани»**

[Empty yellow box]



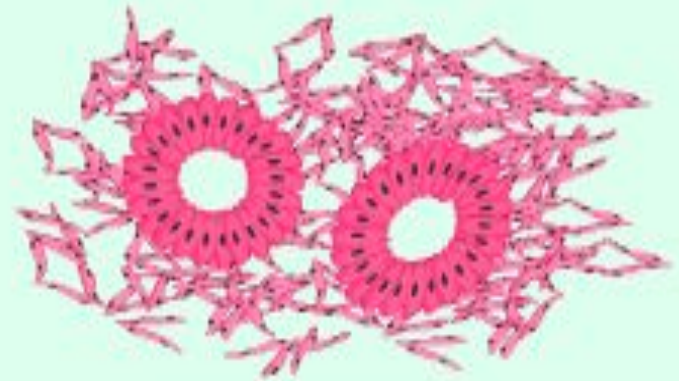
[Empty yellow box]



[Empty yellow box]



[Empty yellow box]



[Empty yellow box]

[Empty yellow box]

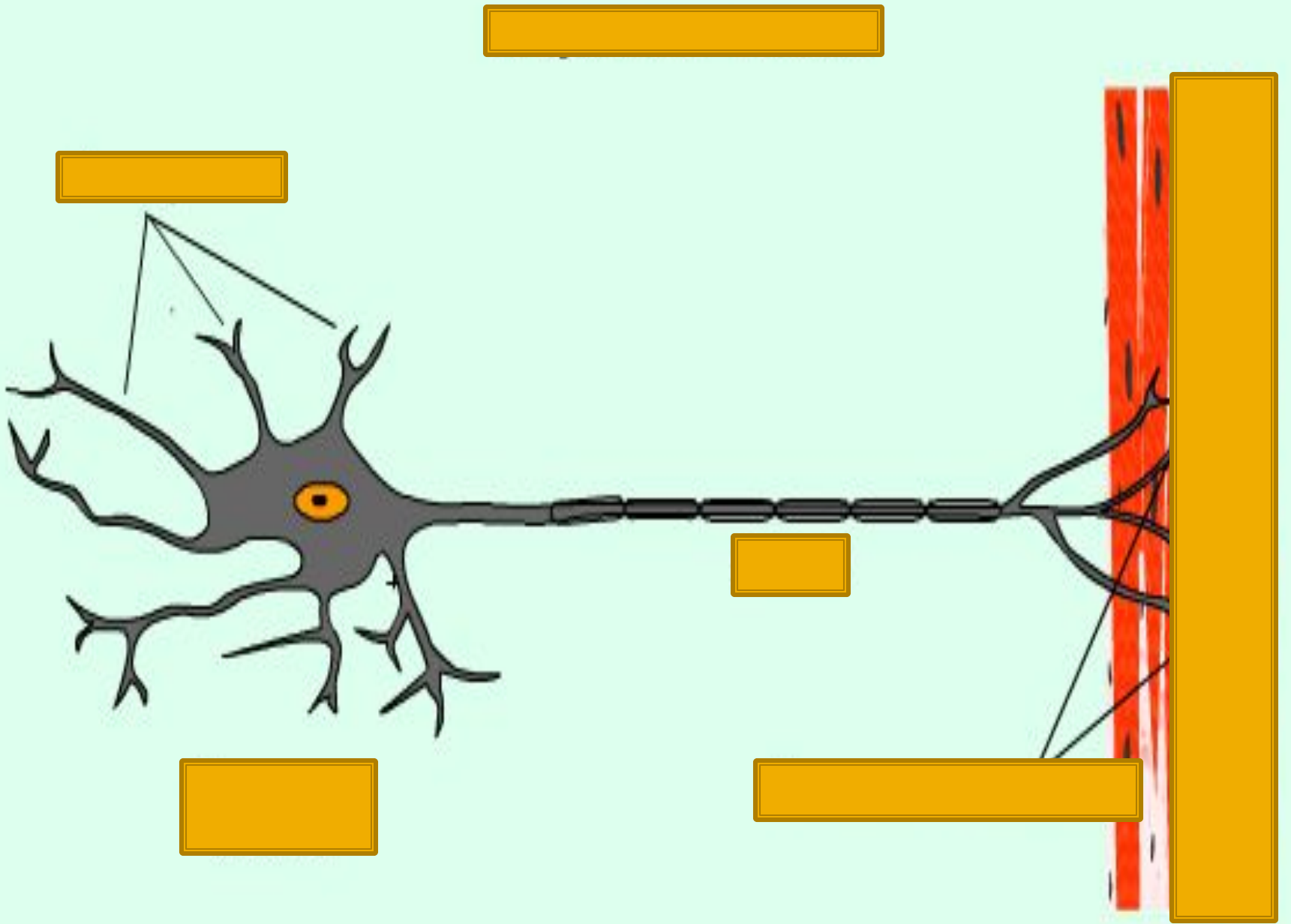


[Empty yellow box]

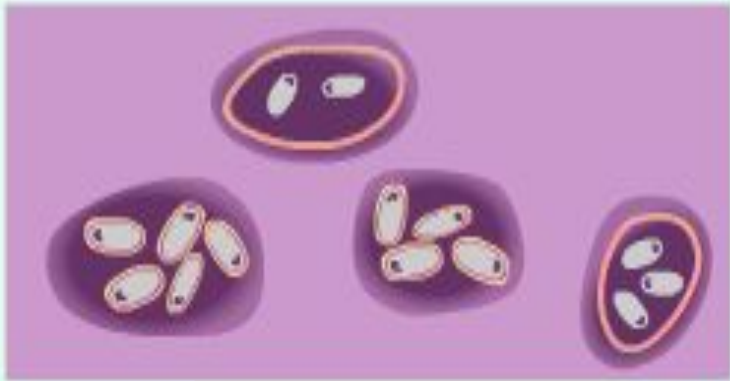+



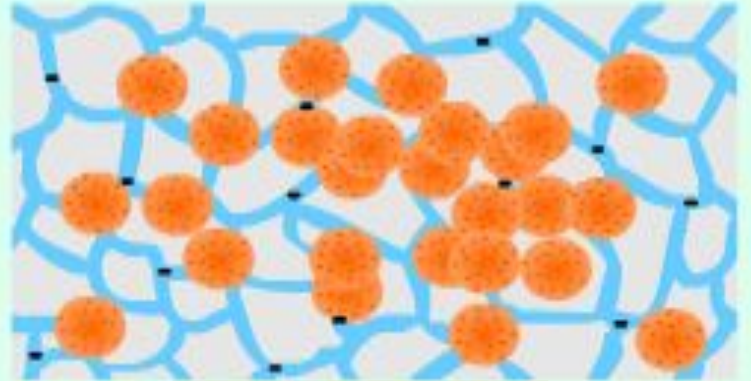
[Empty yellow box]



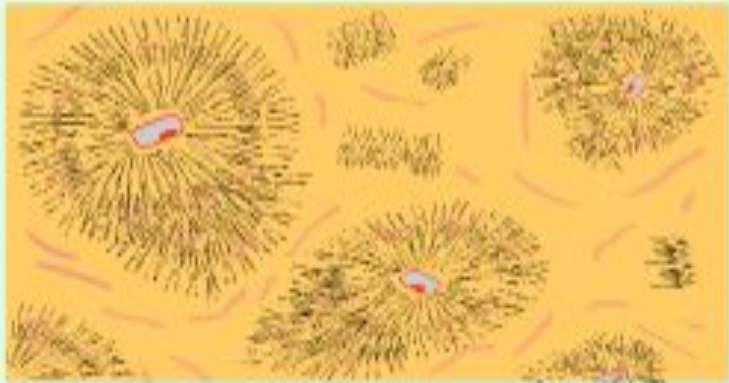
[Empty yellow box]




[Empty yellow box]



[Empty yellow box]



[Empty yellow box]



[Empty yellow box]

Мышечная ткань


Эпителиальная ткань



Гладкая



Плоский эпителий



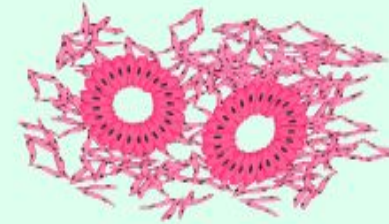
Мерцательный эпителий



Поперечнополосатая



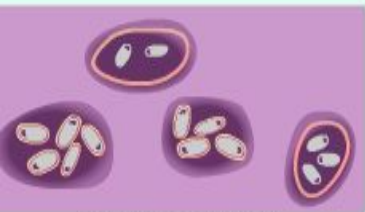Кубический эпителий




Цилиндрический почечный эпителий

Соединительная ткань

Нервная ткань



Хрящевая ткань



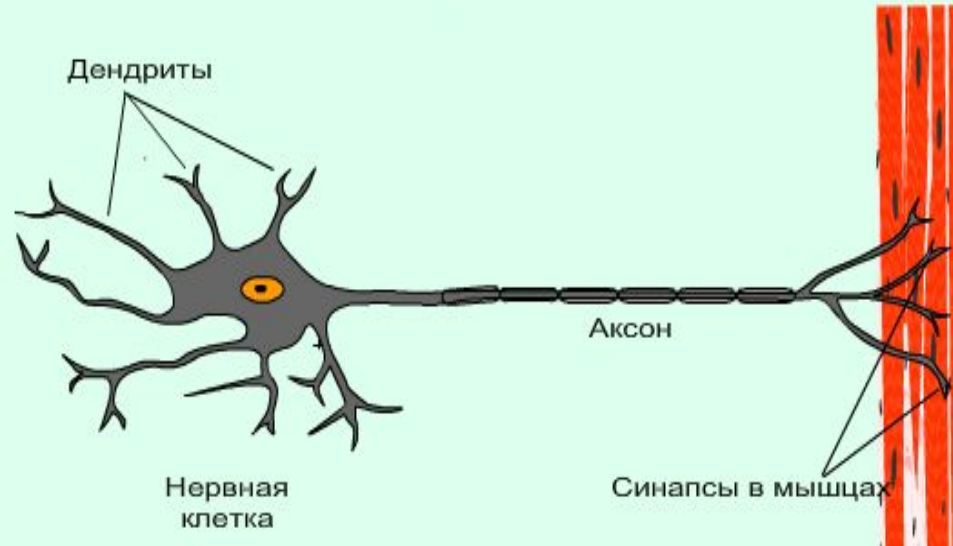
Жировая ткань



Костная ткань

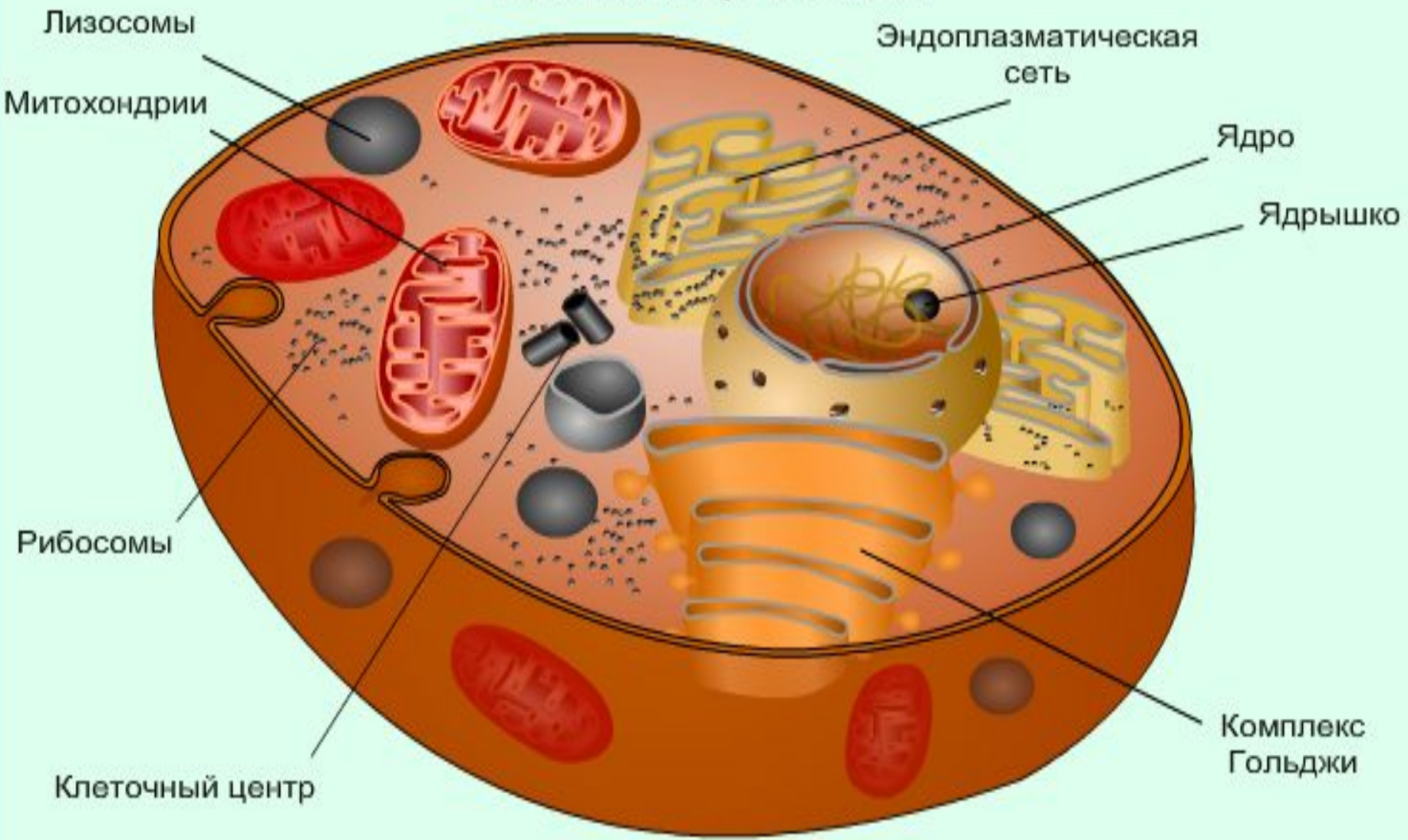


Рыхлая соединительная ткань



Вывод:

Клетка и органоиды



Лизосомы

Эндоплазматическая
сеть

Ядро

Ядрышко

Митохондрии

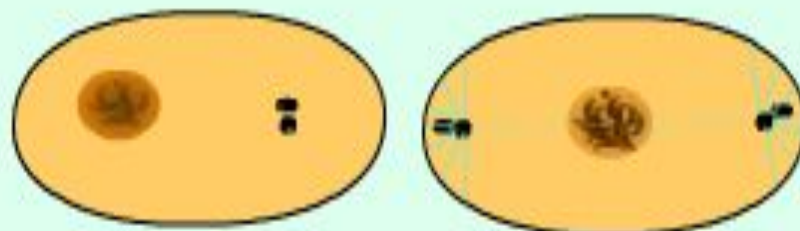
Рибосомы

Комплекс
Гольджи

Клеточный центр

Деление клетки

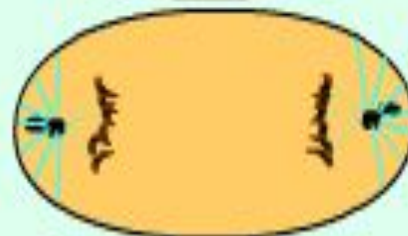
Профаза



Метафаза



Анафаза



Телофаза

