



**Қ.А.Яссауи атындағы қазақ-
түрік университеті
Медицина факультеті**

Гипоталамо-гипофиз-бүйрекүсті безі жұ

Орындаған:Мадатова Х.Д


Қабылдаған:Сагинбаев Қ.Т

Тобы:ЖМ-210





Жоспар

1. Кіріспе
 2. Гипоталамо –гипофиздік жүйе
 3. Орталық жүйке жүйесінің ішкі сөлініс бездерге әсері
 4. Гипофиздің бөлімдері
- Қорытынды
- Пайдаланған әдебиеттер
- 



A decorative header featuring a light blue background with several colorful butterflies (purple, blue, yellow, and red) flying across the top. A small blue circle is positioned on the left side of the header.

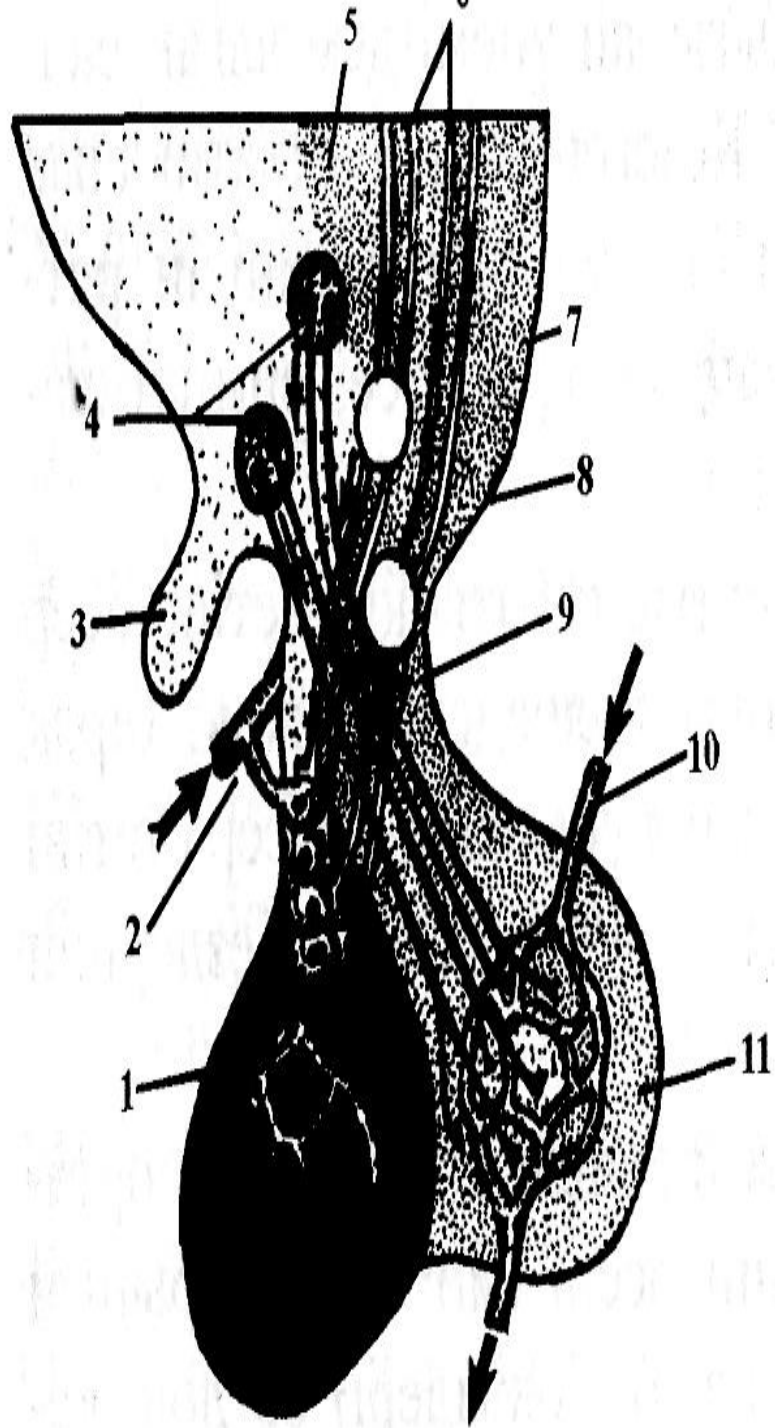
Кіріспе

Қазіргі кезде эндокриндік бездердің секрециялық қызметіне орталық жүйке жүйесінің барлық бөлімдерінің әсері (ми сыңарларының қыртыстары, гипоталамус, лимбия жүйесі т.б.) әр дәрежеде зерттеліп анықталып отыр. Олардың ішінде гипоталамус ерекше орын алады. Гипофиз бен гипоталамустың арасындағы жүйкелік гуморальдық байланыс екеуінің атқаратын қызметтерінің бір екенін дәлелдейді. Гипоталамустың супраоптикалық және паравентрикулярлық нейрондар аксондары гипофиз аяқшалары арқылы оның артқы бөліміне өтеді. Гипоталамустың аталған ядролары нейросекрециялық қызмет атқарады, яғни олар түрлі нейросекрециялық гармон тәріздес заттар түзеді.



Гипоталамус -гипофиздік жүйе

Эндокринология ішкі сөлініс бездердің физиологиясы мен патологиясы ғылым ретінде 19 ғасырдың 2 –ші жартысында қалыптасқан. Бұл бағыттағы ғылыми зерттеулердің негізін А. Бертольд салды. Ол еркек жануарлардың жыныс бездерін сылып алып тастағанда негізгі және қосымша жыныс белгілерінің өзгеріп, ал бұл безді қайтадан денесіне орнатқанда, оның жағдайы айтарлықтай жақсаратынын анықтады.



25-сурет. Гипоталамус – гипофиздік жүйке.

1 – аденогипофиз; 2 – гипофиздің жоғарғы артериясы; 3 – хиазма; 4 – супраоптикалық ядро; 5 – паравентрикулярлық ядро; 6 – орталық жүйке жүйесінің эфференттік зонасы; 7 – гипофизотроптық зона; 8 – мамиллярлық дене; 9 – гипофиз аяқшасы; 10 – артерия; 11 – нейрогипофиз.

Олардың жүйке талшықтары арқылы бөлінетіндігі нейрогистологиялық, физиологиялық және биохимиялық әдістермен дәлелденген. Нейрогипофиздің гормондары белок нейрофизинмен қосылыста болып, қанға өткенде бұл байланыстан босайды. Гипоталамустың түзетін заттары гормон емес, прогормон болып саналады. Гипофиздің артқы бөлімінде олар әбден жетіліп гормонға айналады яғни гипофиздің артқы бөлімі гипоталамус біртұтас құрылымдық және әрекеттік құрылым болып саналады. Гипофиздің алдыңғы және ортаңғы бөлімдері гипоталамуспен қан тамырлары арқылы яғни гуморалды жолмен байланысады. Виллизии шеңберінен тарайтын жоғарғы гипофиз артериясы алдымен ілмектер мен түйіндерден тұратын алғашқы капиллярлы торды түзеді. Бұл торға гипоталамустың нейросекрециялық жасушалары келіп ұштары нейрокапиллярлық түйіспелер түзетін жүйкелік тор жасайды.

Эпифиз

Мелатонин, адреногломеротролин

Қалқанша бездері

Тироксин үш нодты тиронин, тиреокальцитонин

Қалқанша маңындағы бездер

ПАРАТГОРМОН

Бүйрекүсті бездер

Кортикостерондтар
Адреналин. Норадреналин.
Жыныс гормондары

Бүйрек

Эритропоэтин, ренин,
простагландин т.б.

Ағалық бездер

Андрогендер
Эстрогендер

Гипофиз

Вазопрессин, окситоцин.
МСГ. СТГ. ТТГ. АКТГ.
Гонадотропиндер, пролактин

Айыршық без(тимус)

Тимозин

Қарын – ішек жолдары

Гастрин, секретин,
панкреозимин т.б.

Ұйқы безі

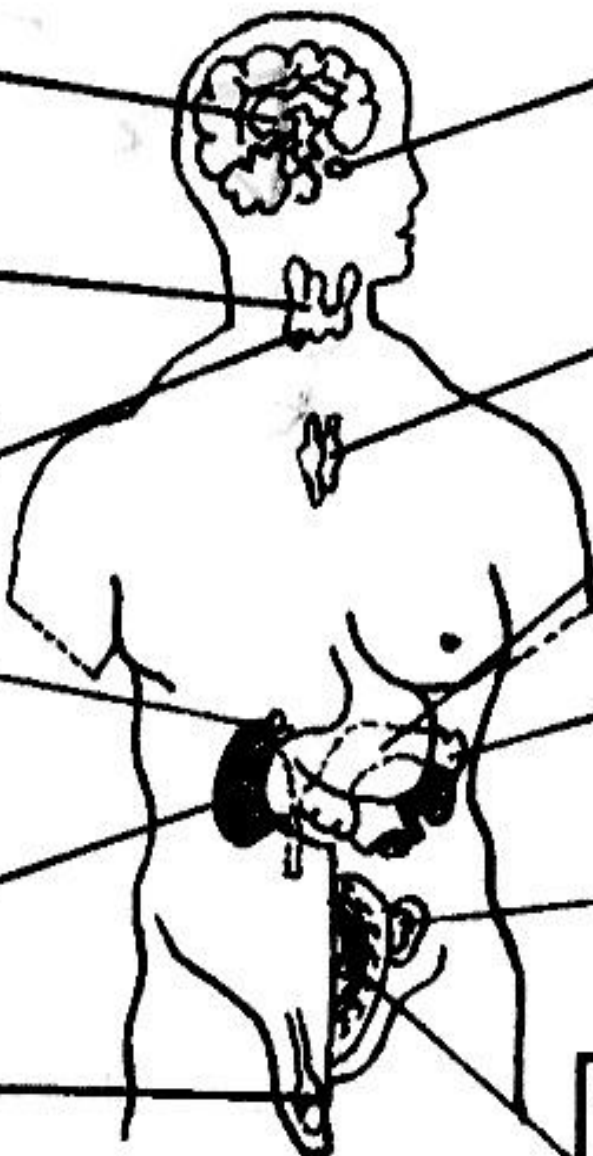
Инсулин
глюкагон

Аналық бездер

Эстрогендер
Прогестерон

Шарана(плацента)

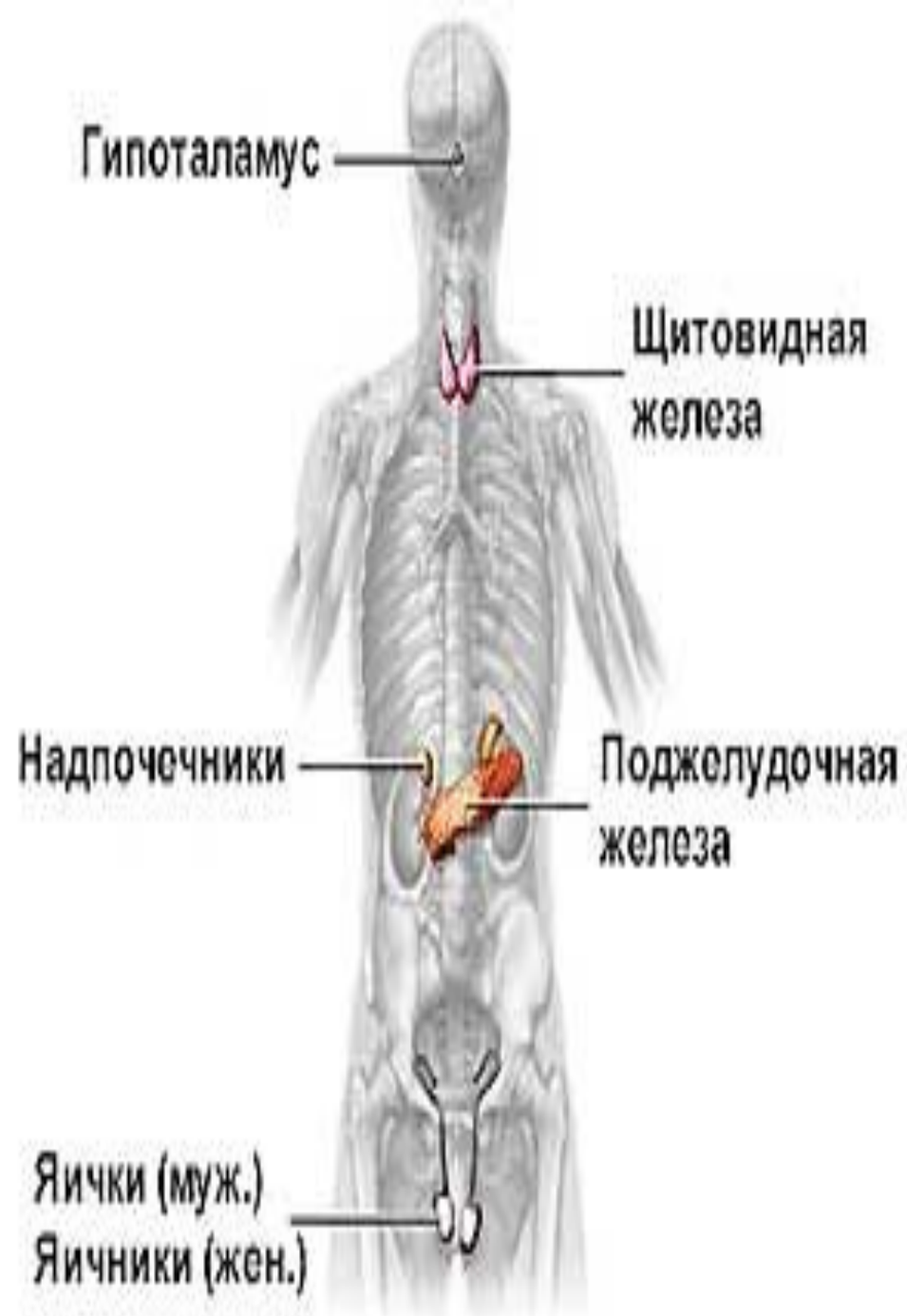Эстрогендер. Прогестеген,
редаксин, хорион,
генадотропин

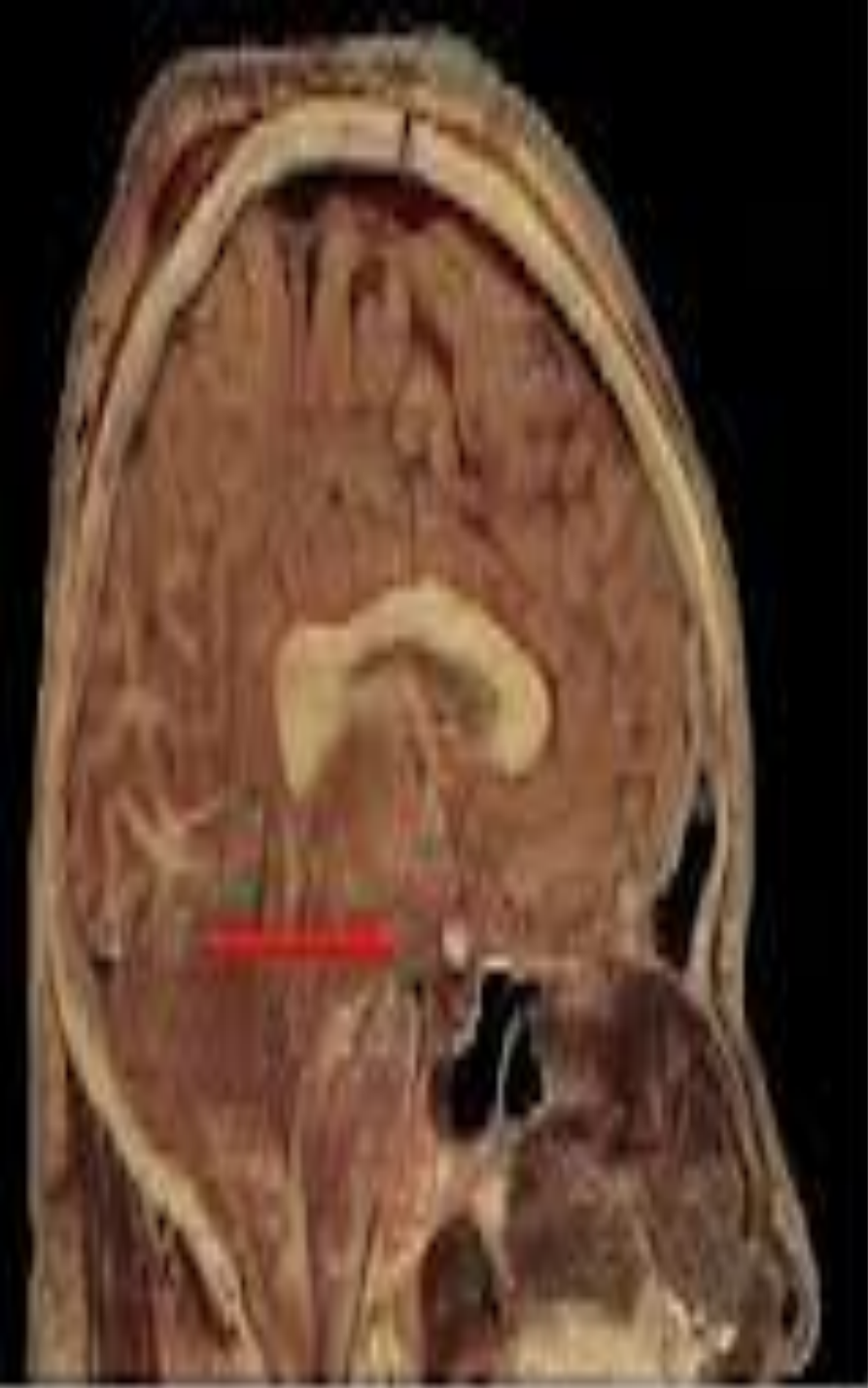

Гипоталамус жүйке жүйесінің бөлігі. Мұнда жүйкелік реттеу

эндокриндік реттеуге ауысады. Гипоталамус ядроларының нейрондары бөліп шығаратын нейропепидтер либерин және статин деп аталады. Соңғы кездегі химиялық зерттеулердің нәтижежінде гипоталамуста полипептидтерден құралған бірсыпыра бологиялық белсенді заттар түзілетіні анықталды. Олардың әрқайсысы гипофиздің алдыңғы және аралық бөлімдерінде белгілі бір гармонның түзілу жылдамдығына әсер етеді. Либерин (лат. Liber-бос деген мағынада) босатушы, күшейтуші, ал статин –тоқтатушы, тежеуші(ағыл. State- тежеу) факторлар. Қазіргі кезде 7 либерин мен 3 статин анықталып отыр. Либериндер тобына кортиколиберин, триолиберин, люлиберин, фольлиберин, соматолиберин, меланолиберин және пролатрлиберин жатады.

Орталық жүйке
жүйесінің ішкі
сөлініс бездерге
әсері
вегетативтік
жүйке
жүйесінің
талшықтары
мен
гипоталамус
гипофиз жүйесі
арқылы іске
асады.






Гипофиздің артқы бөлігі – нейрогипофиз пирамида тәрізді үлкен жасушалар –питуициттерден және гипоталамустың нейросекрециялық жасушаларының талшықтарынан тұрады. Нейрогипофиздің екі гормонының екеуі де (вазопрессин мен окситоцин) гипоталамуста түзіліп, нейросекрециялық нирондарының бойымен гипофизге жетеді де сонда сақталады. Вазопрессин бүйректің несеп жиналатын түтігінде судың қайтадан деңеге сіңуін үдетіп несеп көлемін азайтады, сондықтан оны антиурездік гормон дейді. Вазопрессин шектен тыс азайса, несеп қалыптан тыс көп шығады. Окситоцин жатыр еттерін жиырылтады, жатырдың жиырылуы, әсіресе толғақ кезінде күшейеді. Бұл гормон құрсақтағы нәрестенің тууын тездетеді, сүт түзілуін, оның шығуын үдетеді.

Қорытынды

Гипофиздің ортаңғы бөлігінде меланотропин түзіледі. Бұл гормон терідегі жасушаларды бояушы түйіршіктерді көбейтіп жасуша талшығын кеңейтеді және олардың біркелкі орналасуын қамтамасыз етеді. Мұның салдарынан тері қарайып кетеді. Адамның күнге күйген кезде тотығуы осыған байланысты. Күн сәулесінің әсерінен интермедин әсері күшейіп теріде қара зат фусцин түзілуі үдейді. Интермедин түзілуінде гипоталамус реттейді

Пайдаланылған әдебиеттер

- **Неврология” I-том С.Қайшыбаев Алматы 1999**
- **“Неврология” II-том С.Қайшыбаев Алматы 2003**
- **www.google.ru**
- **youtube.ru**
- **Түсіпқалиев “ Физиологиялық негіздер” Ақтөбе 2011**



Назар
аударғандарыңызға
рахмет



Сердечное
спасибо !!!

