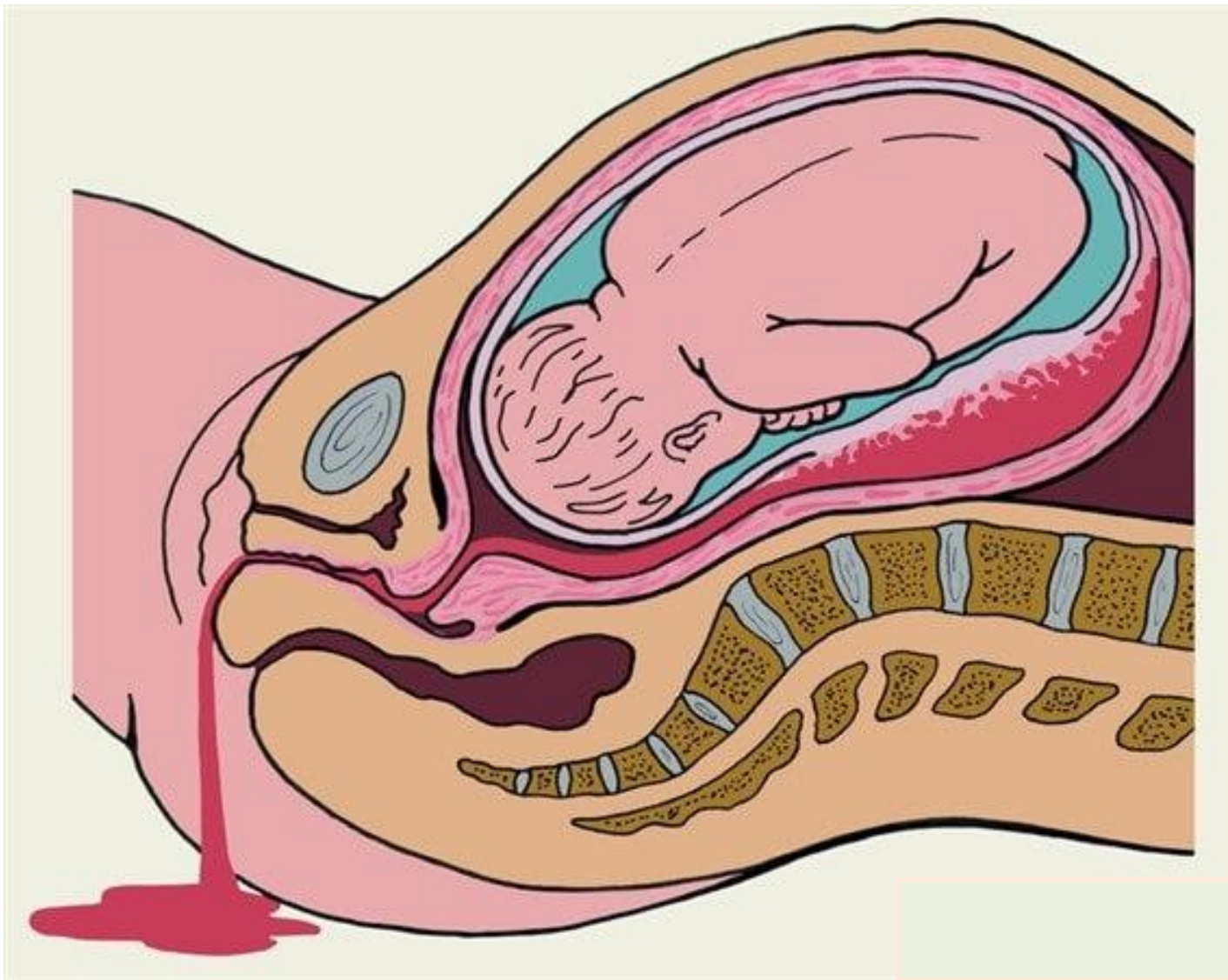


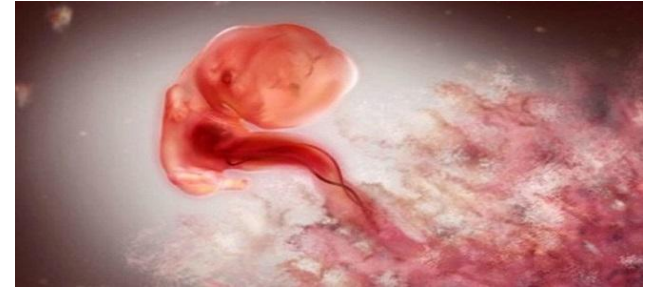**I. АКУШЕРСКИЕ КРОВОТЕЧЕНИЯ
ПРИ БЕРЕМЕННОСТИ,
В РОДАХ,
И ПОСЛЕРОДОВОМ ПЕРИОДЕ**

**II. ГЕМОРРАГИЧЕСКИЙ ШОК И
СИНДРОМ ДВС В АКУШЕРСКОЙ
ПРАКТИКЕ**

АКУШЕРСКИЕ КРОВОТЕЧЕНИЯ ПРИ БЕРЕМЕННОСТИ, В РОДАХ, И ПОСЛЕРОДОВОМ ПЕРИОДЕ



Акушерские кровотечения в период беременности. Основные причины кровотечений в I половину (до 22 недель) беременности:



- 1) самопроизвольный выкидыш;
- 2) прерывание эктопической беременности с разрывом плодоемности (трубная, яичниковая, шеечная и шеечно-перешеечная беременность);
- 3) трофобластическая болезнь (пузырный занос);
- 4) кровотечение из мягких тканей родовых путей: травматическое повреждение; варикозное расширение вен влагалища, вульвы, промежности; эрозия, эрозированный эктропион, эктопия шейки матки, полипы цервикального канала; рак шейки матки.

* САМОПРОИЗВОЛЬНЫЙ ВЫКИДЫШ

- это **самопроизвольное прерывание** беременности до достижения плодом жизнеспособного гестационного срока. В соответствии с определением ВОЗ, выкидышем является самопроизвольное изгнание или экстракция эмбриона (плода) **массой до 500 г**, что соответствует гестационному возрасту **менее 22 недель** беременности.

Факторы, связанные с ранней потерей беременности

- **Поздний возраст матери** (в возрасте от 20 до 30 лет риск самопроизвольного выкидыша составляет 9-17%, в 35 лет - 20%, в 40 лет - 40%, в 45 лет - 80%)
- **Употребление алкоголя** (умеренное)
- **Использование кофеина** (дозозависимый эффект: 4-5 чашек кофе, или более 100 мг кофеина)
- **Курение** (более 10 сигарет в день)
- **Употребление кокаина**
- **Хронические заболевания матери**: антифосфолипидный синдром, тромбофилии, синдром поликистозных яичников, заболевания щитовидной железы, некорригированный сахарный диабет, возможно, целиакия (энтеропатия, связанная с повреждением ворсинок тонкой кишки)
- **Инфекции у матери**: листериоз, сифилис, хламидии, токсоплазмоз; микоплазмы или уреоплазмы влагалища (противоречивые данные)
- **Препараты**: итраконазол (противогрибковое средство), метотрексат (цитостатик), нестероидные противовоспалительные препараты (нарушают процессы имплантации за счет угнетения синтеза простагландинов), ретиноиды (экспериментальный тератогенный эффект)

- **Ожирение**
- **Предыдущая потеря беременности на раннем сроке** (риск последующей потери беременности у женщин с одним самопроизвольным выкидышем в анамнезе риск составляет 18-20%, после двух выкидышей он достигает 30%, после трех выкидышей - 43%. Для сравнения: риск выкидыша у женщин, предыдущая беременность у которых закончилась успешно, составляет 5%)
- **Аномалии и органические заболевания половых органов:** врожденные аномалии матки, миома матки, операции на шейке матки, внутриматочные синехии
- **Токсины и профессиональные вредности:** ионизирующее излучение, пестициды, вдыхание анестезиологических газов
- **Лихорадка (гипертермия)** (повышение температуры тела более 37,7 град. С приводит к увеличению частоты ранних самопроизвольных выкидышей).
- **Непосредственная травма плодного яйца (НЕ ТУПАЯ ТРАВМА ЖИВОТА)**
- **Дефицит фолиевой кислоты** (повышается риск

Факторы, которые ошибочно ассоциируют с ранней потерей беременности

- - Авиаперелеты.
- - Тупая травма живота.
- - Использование контрацептивных средств до беременности (включая оральные контрацептивы, внутриматочные средства, имплантаты, спермициды).
- - Физические упражнения (при условии, если женщины продолжают физические упражнения, которые делали до наступления беременности).
- - Вакцинация против вируса папилломы человека (бивалентная вакцина 16/18).
- - Сексуальная активность.
- - Стресс.
- - Предыдущие аборты по желанию женщины в первом триместре беременности

Основные причины кровотечений во II половину (до 22 недель) беременности:

- 1) **предлежание плаценты** (placenta preavia)
- 2) **преждевременная отслойка нормально расположенной плаценты (ПОНРП);**
- 3) **разрыв матки** вследствие гистопатических изменений миометрия – *рубец на матке*:
 - а) после операции кесарево сечение;
 - б) после резекции или иссечения трубного маточного угла при интерстициальной трубной беременности;

в) после консервативной миомэктомии со вскрытием полости матки;

г) после перфораций стенки матки во время проведения искусственного аборта или диагностических манипуляций на матке (гистероскопия, гистерография, зондирование полости матки);

4) кровотечение из мягких тканей родовых путей, в т.ч. и травматического происхождения: варикозное расширение вен влагалища, вульвы, промежности; фоновые процессы и рак шейки матки.

1) ПРЕДЛЕЖАНИЕ ПЛАЦЕНТЫ -

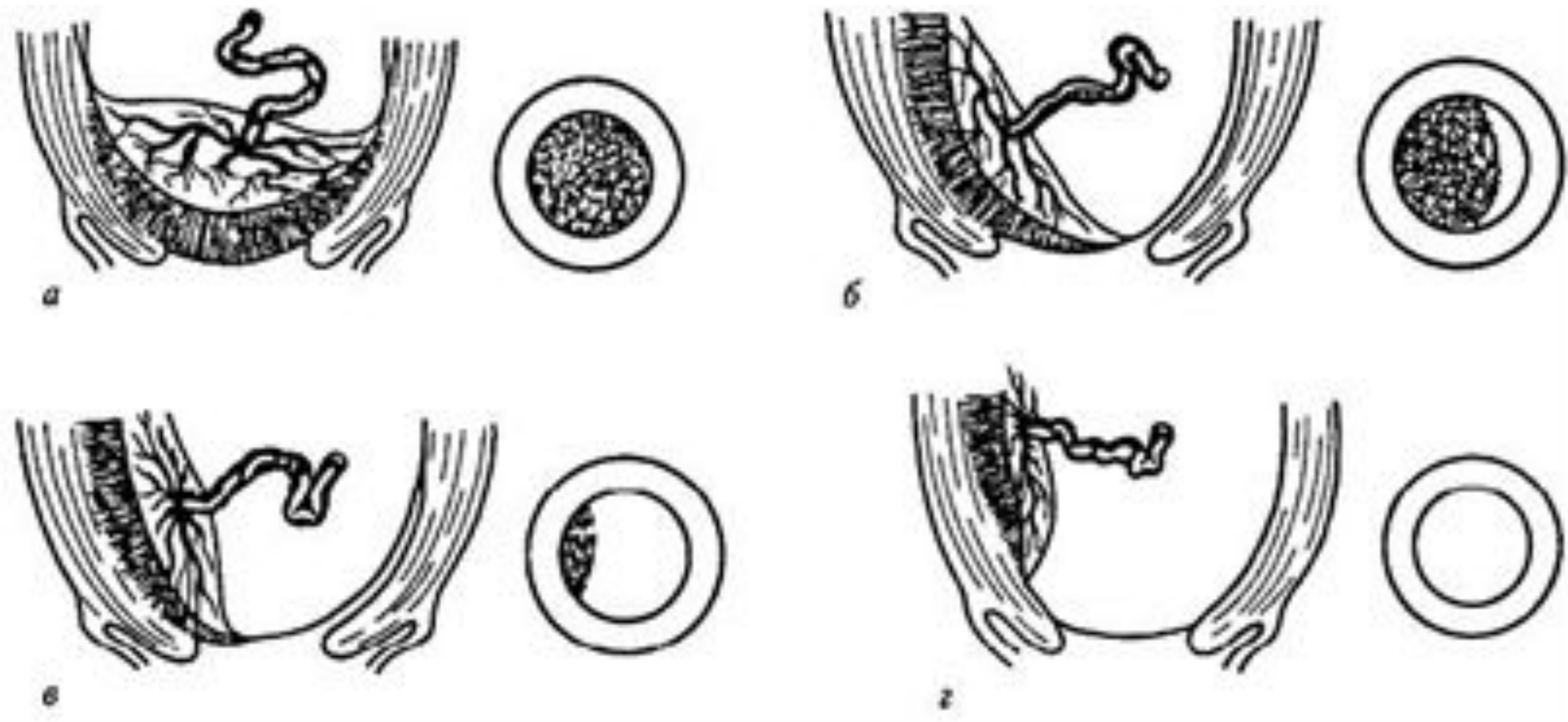
это состояние у беременных женщин, при котором плацента перекрывает выход из полости матки (0,5-0,8% от общего числа родов).

Клинические признаки предлежания плаценты:

- возможны эпизоды кровотечений без болевого синдрома и повышенного тонуса матки;
- в основе кровотечения лежит отслойка плаценты от стенок матки вследствие растяжения нижнего сегмента в процессе беременности, а затем быстрого развёртывания его во время родов
- наружное кровотечение алой кровью, визуальный объем кровопотери соответствует состоянию больной;
- высокое расположение предлежащей части плода или неправильное его положение;
- развитие признаков страдания плода, степень дистресса плода соответствует объему наружной кровопотери.
- **указания на наличие еще в I триместре кровянистых выделений из влагалища (тревожный сигнал глубокого внедрения хориона в подлежащие ткани матки с разрушением сосудов)**

ВАРИАНТЫ ПРЕДЛЕЖАНИЯ

- 1) **центральное**, при котором плацента располагается в нижнем сегменте и полностью перекрывает внутренний маточный зев;
- 2) **боковое**, при котором плацента частично располагается в нижнем сегменте и не полностью перекрывает внутренний зев;
- 3) **краевое**, когда плацента также располагается в нижнем сегменте, достигая краем внутреннего зева



*а - центральное, б — боковое, в — краевое,
г — низкая плацентация*

Факторы, предрасполагающие к предлежанию плаценты – разнообразные патологические изменения матки

- травмы
- заболевания, сопровождающиеся атрофическими, дистрофическими изменениями эндометрия
- истмико-цервикальная недостаточность.
- генитальный инфантилизм,
- эндокринопатии,
- рубцы на матке,
- миома

ДИАГНОСТИКА

- при наружном акушерском обследовании часто выявляют поперечное или косое положение плода, тазовое предлежание, высокое расположение предлежащей части.
- данные УЗИ,
- сроки возникновения *основного клинического симптома – кровотечения.*

При любом кровотечении во второй половине беременности – влагалищное исследование проводится только в условиях развернутой операционной.

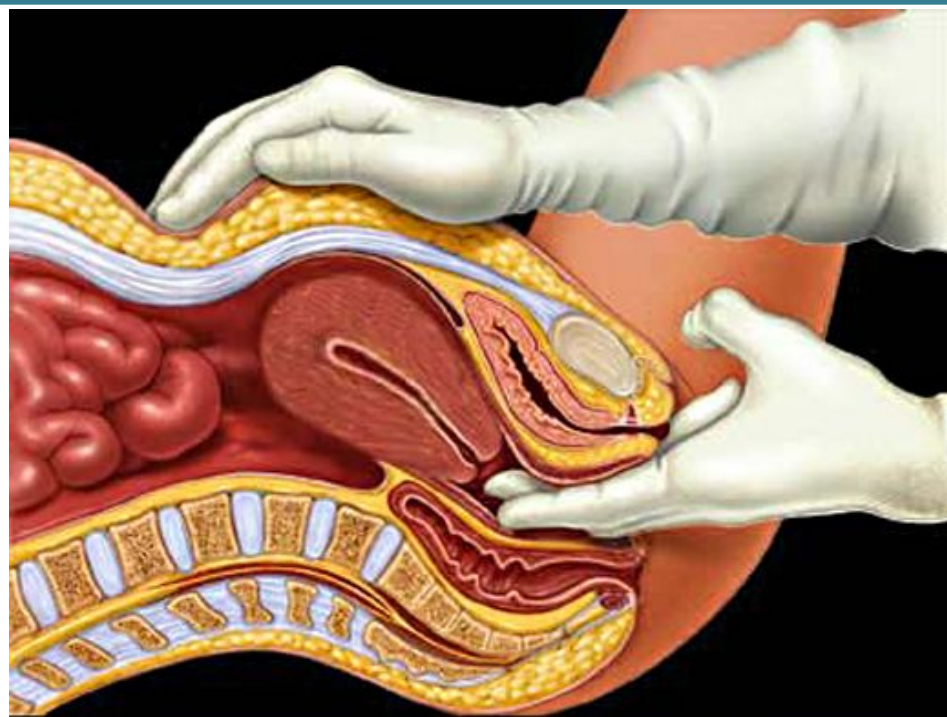
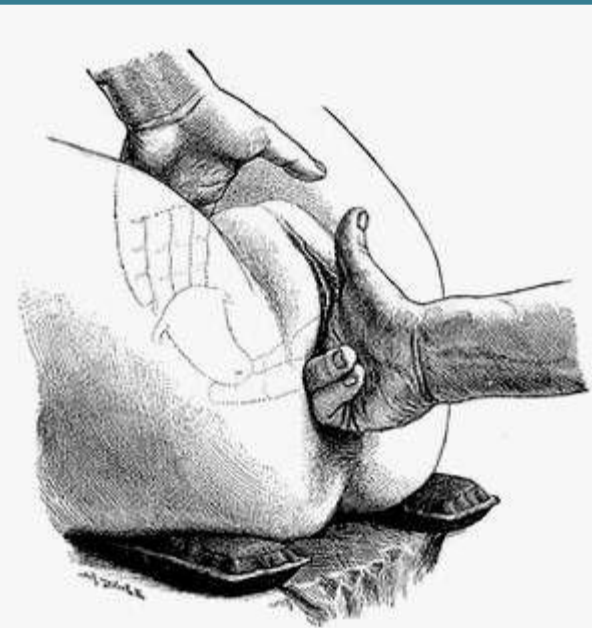
В зависимости от вида предлежания плаценты наружное кровотечение возникает чаще всего:

- ✓ при полном предлежании – с 16-20 недель до родов; при неполном предлежании – в течение III триместра беременности и в родах;
- ✓ при низком расположении плаценты – в родах.

ДИФФЕРЕНЦИАЛЬНАЯ ДИАГНОСТИКА

При перечисленных вариантах хорион часто прорастает стенки шейки; если это относится к влагалищной части шейки или сводам влагалища, то его можно обнаружить при осмотре в зеркалах; если прорастание, отмеченное выше, проникает в параметрий, то этот вариант диагностировать труднее, так как клиника его сходна с разрывом нижнего сегмента матки.

- осмотреть шейку матки в зеркалах – если шейка частично раскрыта и видна ткань плаценты – диагноз очевиден;
- если шейка матки закрыта, то осторожно пропальпировать своды влагалища: если определяется губчатая ткань, диагноз предлежания плаценты подтверждается; если пальпируется твердая головка плода, предлежание плаценты исключается;
- если диагноз предлежания плаценты по-прежнему вызывает сомнения, необходимо провести осторожное пальцевое исследование цервикального канала: если пальпируются мягкие ткани внутри шейки матки, предлежание плаценты подтверждается.



Лечебная тактика при предлежании плаценты:

Предлежание плаценты **без кровотечения** (плановая госпитализация)

Полное предлежание плаценты – абсолютное показание для **родоразрешения путем операции кесарева сечения**. Наиболее приемлемый срок проведения планового кесарева сечения для уменьшения риска рождения незрелого ребенка – **37 недель** беременности.

Кесарево сечение **проводится в нижнем маточном сегменте** поперечным разрезом.

При неполном предлежании плаценты **возможны роды через естественные родовые пути**. В данном случае для прекращения или уменьшения степени кровопотери показана ранняя амниотомия, так как предлежащая головка прижимает край плаценты. Плановое родоразрешение проводится в стационаре 3-го уровня.

Предлежание плаценты и **кровоотечение** (экстренное родоразрешение)

1. Экстренная госпитализация в ближайшее родовспомогательное учреждение.
2. При продолжающемся кровотечении (более 250 мл) родоразрешить оперативным путем в экстренном порядке в ближайшем родовспомогательном учреждении. При сроке беременности **до 34 недель родоразрешение проводить с вызовом неонатальной реанимационной бригады на себя.**
3. При остановившемся кровотечении (при этом объем кровопотери менее 250 мл)

если плод живой и гестационный срок менее 34 недель – консервативная тактика (начать профилактику РДС плода глюкокортикоидами)

если плод живой и гестационный срок 34-37 недель – консервативная тактика;

если плод живой и доношенный – решение вопроса об оперативном родоразрешении;

если плод мертвый или с аномалиями развития, несовместимыми с жизнью, то при любом сроке гестации – подготовка к родоразрешению (при полном предлежании плаценты оперативным путем).

2) ПОНРП –

это преждевременная отслойка нормально расположенной плаценты (от 0,05 до 0,5%)

Клинические признаки ПОНРП:

- **абдоминальный болевой синдром** (от нерезко выраженных болей в животе до резких, сочетающихся с гипертонусом матки);
- **гипертонус матки вне и во время схватки**, болезненность матки при пальпации (локальная или тотальная); при выраженной отслойке плаценты, локализованной по передней стенке матки, характерно локальное выпячивание, асимметрия матки;
- **кровотечение возникает чаще в третьем триместре** беременности, в первом или втором периоде родов; кровотечение чаще внутреннее, реже наружное или смешанное (объем наружной кровопотери не соответствует тяжести состояния пациентки);
- **признаки страдания плода** (беспокойное поведение плода вначале, а затем ослабление движений – до 3 в течение 1 часа);
- при выраженной отслойке клинические **проявления**

Причины ПОНРП

- Раньше считали основной причиной механические факторы (травму живота, увеличение объема матки, а затем ее быстрое опорожнение (при многоводии, многоплодии, крупном или гигантском плоде), короткость пуповины, запоздалый разрыв плодного пузыря, дистрофические изменения эндометрия.
- Изменения сосудов вследствие позднего токсикоза беременных, ГБ и заболеваний почек
- иммунологический конфликт между материнским организмом и тканями фетоплацентарного комплекса, в результате чего наступает отторжение.

Что видим макро- и микроскопически?

Макро: старая отслойка □ ФАСЕТКИ
 острая отслойка □ СГУСТКИ КРОВИ

Микро: картина острых и подострых
 геморрагических инфарктов.

 массивное отложение фибрина с
 закрытием просвета капилляров,
 пролиферативный эндартериит,
 разрыв децидуальных артерий.

КРОВОТЕЧЕНИЕ

ВНУТРЕННЕЕ

НАРУЖНОЕ

КОМБИНИРОВАННОЕ

**ГЕМАТОМА
ВОЗНИКАЕТ В
ЦЕНТРЕ
ПЛАЦЕНТЫ.
МАТОЧНО-
ПЛАЦЕНТАРНАЯ
АПОПЛЕКСИЯ □
«МРАМОРНАЯ»
МАТКА**

**ОТСЛОЙКА
ПЛАЦЕНТЫ
ПРОИСХОДИТ ПО
ПЕРИФЕРИИ □
КРОВЬ
МОЖЕТ БЫСТРО
ОТСЛОИТЬ
ПЛОДНЫЕ
ОБОЛОЧКИ**

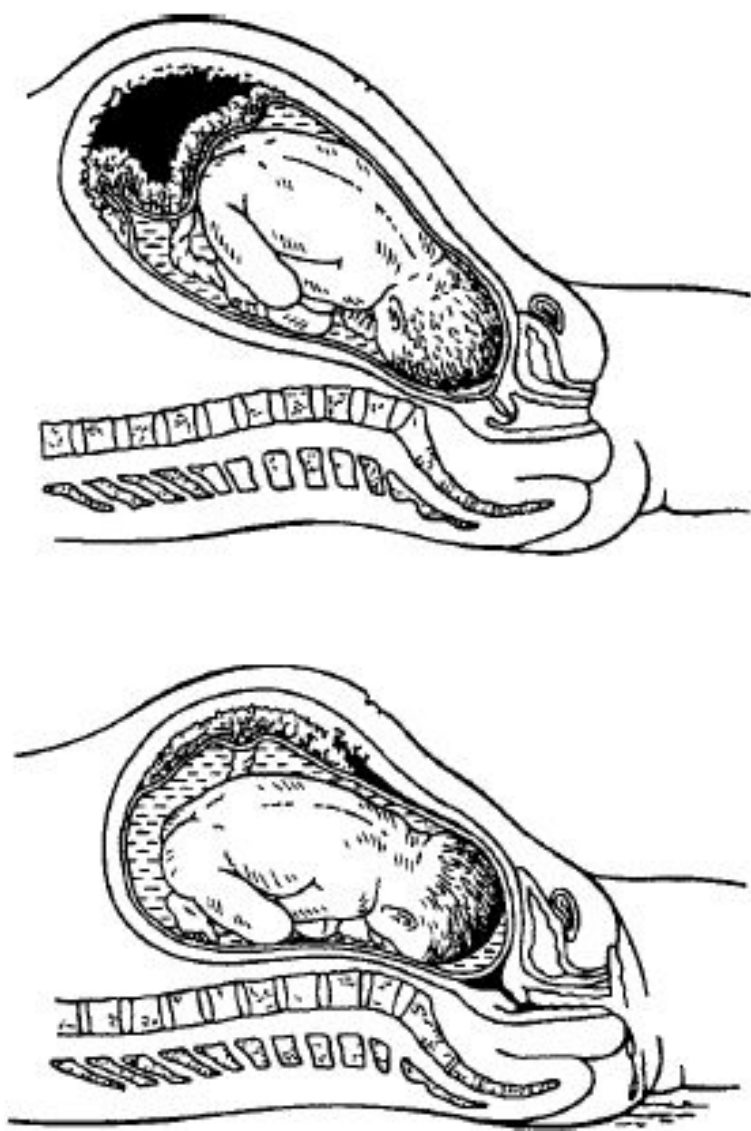


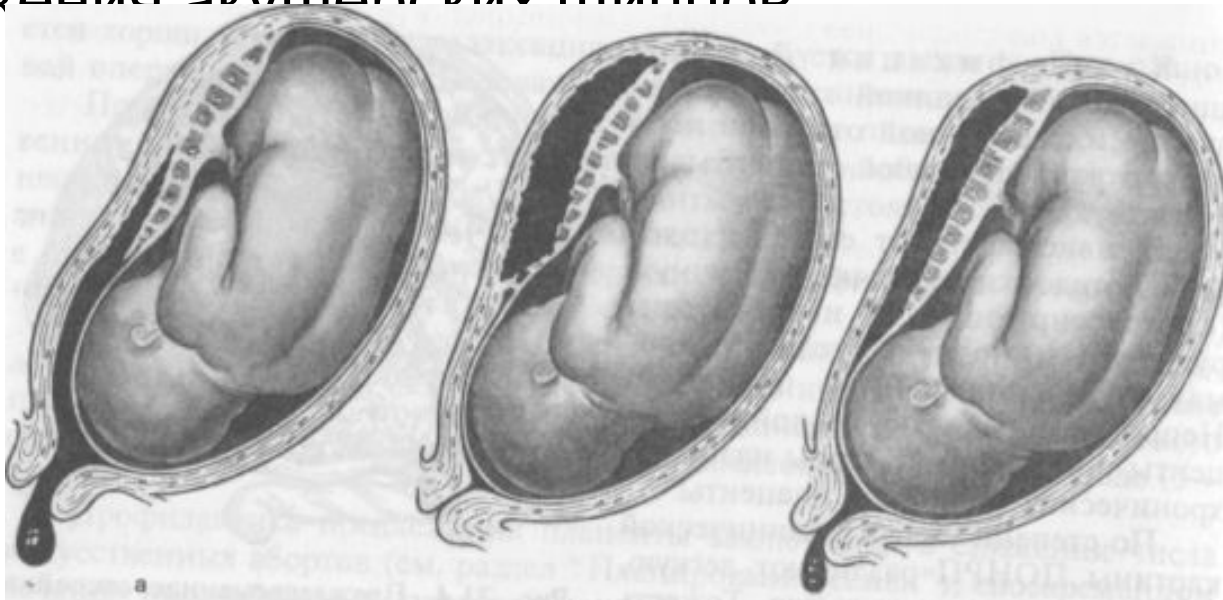
Рис. 87. Преждевременная отслойка
нормально расположенной плаценты:

а — центральная; *б* — краевая

Любой случай антенатального кровотечения – показание для срочной госпитализации в ближайшее родовспомогательное учреждение (в сроке до 34 недель желательно в родовспомогательные учреждения третьего уровня).

При любом кровотечении во второй половине беременности – влагалищное исследование проводится в условиях развернутой операционной.

- При наличии клиники ПОНРП - родоразрешить **оперативным путем в экстренном порядке**, при возможности – с предварительной амниотомией для снижения внутриматочного давления.
- При ПОНРП, **возникшей во втором периоде родов, или непрогрессирующей ПОНРП легкой степени** возможны роды **через естественные родовые пути** с исключением использования утеротоников в I и во II периоде родов. В данном случае для уменьшения степени кровопотери и улучшения перинатального исхода целесообразно окончание родов путем наложения акушерских щипцов



3) РАЗРЫВ МАТКИ ВСЛЕДСТВИЕ ГИСТОПАТИЧЕСКИХ ИЗМЕНЕНИЙ МИОМЕТРИЯ

- после операции кесарево сечение;
- после резекции или иссечения трубного маточного угла при интерстициальной трубной беременности;
- после консервативной миомэктомии со вскрытием полости матки;
- после перфораций стенки матки во время проведения искусственного аборта или диагностических манипуляций на матке (гистероскопия, гистерография, зондирование полости матки).

КЛИНИКА

- наличие локальной болезненности матки при ее пальпации, наличие кровянистых выделений из половых путей, а также гипоксия плода.
- *Акушерская тактика основана на быстром родоразрешении путем операции кесарева сечения и последующей интраоперационно решаемой задачи – выбор объема операции (органосохраняющий или гистерэктомия).*

Основные причины акушерских кровотечений в родах в зависимости от периодов родового акта

- предлежание плаценты, в т.ч. разрыв бокового синуса плаценты при ее низкой локализации;
- ПОНРП;
- разрыв матки вследствие гистопатических изменений миометрия или механического препятствия продвижению головки плода и перерастяжения нижнего маточного сегмента (при клинически узком тазе);
- разрыв сосудов пуповины при ее прикреплении к плодным оболочкам или дополнительной дольке плаценты (*insertio velamentosa*), в т.ч. и при предлежании сосудов пуповины (*vasa praevia*);
- эмболия околоплодными водами (ЭОВ).

Эмболия околоплодными водами (ЭОВ)

Основные условия проникновения околоплодных вод в сосудистое русло матери:

- наличие сообщения между амнионом и материнским сосудистым руслом,
- повышение гидростатического давления в полости амниона по сравнению с давлением в венозном сосудистом русле матери

***Возможные пути:* через сосуды тела и шейки матки и через интервиллезные пространства;**

Причины проникновения околоплодных вод при разрыве плодных оболочек:

- чрезмерно сильная или дискоординированная родовая деятельность;
- предлежание плаценты;
- ПОНРП;
- разрыв матки;
- Во время выполнения кесарева сечения или ручного отделения плаценты;
- несвоевременное излитие околоплодных вод; многоводие;
- многоплодие;
- крупный плод;
- нерациональное применение родостимулирующей терапии;

Ведущий симптомокомплекс клинической картины ЭОВ

- Развитие анафилактического шока и острой сердечнососудистой и легочной недостаточности с нарастающими проявлениями отека легких, к которому достаточно быстро присоединяется коагулопатическое кровотечение, манифестирующее после опорожнения матки и сопровождающееся ее атонией;

Принципы оказания неотложной помощи при ЭОВ

- восстановление и обеспечение адекватных функций сердечно-сосудистой и дыхательной систем (ИВЛ, инфузионная терапия, сердечные гликозиды, кортикостероиды);
- купирование анафилактического шока;
- предупреждение или коррекция геморрагических осложнений (кровотечение, развитие синдрома ДВС крови);

Осуществление быстрого и бережного родоразрешения (кесарево сечение, вакуум-экстракция плода или наложение акушерских щипцов) после выполнения неотложных лечебных мероприятий и уточнения акушерской ситуации.

III период родов:

- нарушения процессов отделения плаценты вследствие аномалий прикрепления плаценты: плотное прикрепление (*placenta adhaerens*) и приращение плаценты (*placenta accreta, placenta increta, placenta percreta*);
- нарушения процессов выделения последа из матки (задержка рождения последа или его частей при отделившейся плаценте);
- травмы мягких тканей родовых путей (шейки матки, влагалища, промежности);
- коагулопатические кровотечения вследствие наследственных или приобретенных нарушений гемостаза.

Аномалии прикрепления плаценты (плотное ее прикрепление или приращение)

- чаще всего *возникают вследствие частичной или полной атрофии губчатого слоя децидуальной оболочки, расположенной между плацентой и мышечным слоем матки по причине дистрофических структурно-морфологических изменений эндо- и миометрия после воспалительных заболеваний или операций на матке, или аномалии расположения плаценты.*

КЛИНИКА

- **при полном виде** – отсутствие признаков отделения плаценты и отсутствие кровотечения в последовом периоде,
- **при частичном** – отсутствие признаков отделения плаценты и наличие патологической кровопотери в последовом периоде.

ДИФФЕРЕНЦИАЛЬНАЯ ДИАГНОСТИКА

- осуществляется в процессе выполнения акушерской операции – ручного отделения плаценты и выделения последа, производимой в случае отсутствия признаков отделения плаценты в течение 30 минут после рождения плода или наличии патологической кровопотери в последовом периоде.

В случае задержки рождения
отделившегося последа (при наличии
признаков отделения плаценты) по
причине т.н. «ущемления» последа в
нижнем отделе матки или области одного
из трубных углов – показано применение
наружных ручных **методов Креде–
Лазаревича, Абуладзе, Гентера,
Роговина, Брандт–Эндрю – на фоне
возможного применения
спазмолитических препаратов**
(*дротаверин (но-шпа® 40-80 мг),
папаверина гидрохлорид (20-40 мг).*)

Основные методы профилактики акушерских кровотечений в последовом и раннем послеродовом

периодах:

- рациональное ведение родов, профилактика аномалий родовой деятельности;
- в/в введение окситоцина 1,0 мл (5 ЕД) с последней потугой (при прорезывании головки плода);
- в/в или в/м однократное (!) введение карбетоцина 1,0 мл – 100 мкг (пабал®) сразу после рождения плода (в группе высокого риска развития кровотечения);
- рациональное ведение последового периода (активная или активно-выжидательная тактика);
- своевременная диагностика и коррекция нарушений гемостаза;
- своевременное опорожнение мочевого пузыря.