

# ПОВРЕЖДЕНИЕ КОСТЕЙ ТАЗА И ТАЗОВЫХ ОРГАНОВ.

- Повреждение костей таза составляет около 5-7% всех переломов. В связи с обилием рефлексогенных зон и хорошим кровоснабжением переломы таза сопровождаются тяжелым шоком.

# МЕХАНИЗМ ТРАВМЫ.

## Прямой.

- 1. Удар па тазу.
- 2. Удар тазом

о посторонний предмет

## Непрямой.

- 1. Резкое сокращение мышц, прикрепляющихся к костям таза.
- 2. Нагрузка на нижние конечности по продольной оси.

# Клиническая картина и рентгенологическая диагностика.

- Группы переломов 1, 2 и 3 возникают в результате прямой травмы. Перелом вертлужной впадины (группа 4) возникает в результате непрямой травмы. Группа 5 сопровождается симптомами повреждения костей таза, а также нарушением целостности тазовых органов.

# Классификация повреждений таза и тазовых органов

- **1 группа.** Переломы костей, не входящих в состав тазового кольца .1 краевые переломы (крылья подвздошных костей, копчик и крестец нижя крестцово-подвздошного сочленения, бугры и бугорки седалищных, лобка! вых и подвздошных костей).
- **2 группа.** Переломы костей, входящих в состав тазового кольца, но без нарушения его непрерывности (изолированные переломы одной ветви лобковой или седалищной костей, но в разных половинах таза).
- **3 группа.** Повреждения (переломы, разрывы) с нарушением непрерывности тазового кольца: а)-в переднем отделе ветвей!; б) в заднем; в) в обоих отделах - одновременный односторонний перелом переднего и заднего полукольца - перелом Мальгенья, наоборот.
- **4 группа.** Переломы вертлужной впадины: а) перелом крыши; б) дна; в) центральный вывих.
- **5 группа.** Переломы костей таза с повреждением (ушиб, полный и I неполный разрыв) тазовых органов (мочевой пузырь, уретра, прямая кишка, внутренние половые органы).

# Симптомы, возникающие при переломах костей таза:

- Боль.
- Нарушение функции таза и нижних конечностей.
- Вынужденное положение больного;
- Ссадины, припухлость;
- Деформация таза;
- Крепитация;
- Симптомы:
  - А. Габая-«перекрещенные ноги»
  - Б. «Прилипшей пятки»
  - В. «Заднего хода»
  - Г. «Осевой нагрузки» - боль в месте перелома при сжатии таза в сагиттальной или фронтальной плоскостях
    - а) симптом Ларрея – боль в месте перелома при разведении крыльев подвздошных костей
    - б) симптом Вернейля – боль при сжатии крыльев подвздошных костей

# Симптомы, возникающие при повреждении тазовых органов

Кроме травматического шока и внутритканевых кровоизлияний отмечаются:

- Признаки переломов костей таза;
- Дизурические расстройства:
  - а) свободная жидкость в брюшной полости
  - б) симптом Джойса – укорочение перкуторного звука в отлогих местах брюшной полости с неизменяемыми границами при перемене положения тела
  - в) пустой или переполненный мочевой пузырь
  - г) признаки раздражения брюшины
  - д) нависание пузырьно-прямокишечного углубления при исследовании через прямую кишку
  - е) симптом Зельдовича - большое количество жидкости, полученное при катетеризации мочевого пузыря с высоким содержанием белка
  - ж) мочевые затеки в околопузырную, параректальную клетчатку и клетчаточное пространство бедер.

Правильность укладки определяется признаками:

- Одинаковая величина и форма крыльев подвздошных костей, запирательных отверстий и «фигуры слезы» с обеих сторон.
- Вход в малый таз имеет округлую форму, а по середине входа должен располагаться крестец с копчиком.
- Линия, ограничивающая тазовую кость, на всем протяжении должна быть непрерывной.
- Линия перехода правой половины таза на левую в области лобкового симфиза и крестцово - подвздошного сочленения должны быть симметричными.
- Задненижние ости подвздошных костей справа и слева находятся на
- одной прямой относительно симметричных межпозвонковых отверстий крестца.

Рентгенологические данные обязательно должны совпадать с предварительно выявленными клиническими признаками. Учитывая, что рентгенологическое исследование возможно не на всех этапах, клиника должна быть ведущей в диагностике.

# ПОВРЕЖДЕНИЯ ТАЗОВЫХ ОРГАНОВ.

## Повреждения уретры

- Характерными признаками повреждения уретры считают триаду: задержка мочи, уретроррагия и промежностная гематома.
- Катетеризация уретры с целью диагностики ее разрыва бесцельна и небезопасна. Она наносит добавочную травму, способствует развитию инфекции и если все-таки удастся, то диагноз этим не уточняется.



## ***Повреждения мочевого пузыря.***

- Повреждения мочевого пузыря встречаются довольно часто и составляют от 4 до 12% всех травм внутренних органов. При переломах костей таза они случаются в 3-10%.
- Механизм повреждения мочевого пузыря преимущественно не прямой и имеет несколько разновидностей: **первая** - это перфорация стенки мочевого пузыря острым костным отломком; **вторая** - отрыв, а точнее разрыв части его стенки в месте прикрепления связки или мышцы; **третья** - это разрыв наполненного мочевого пузыря в результате резкого повышения гидростатического давления при травме.
- Различают **не проникающие** и **проникающие** разрывы мочевого пузыря.

*Не проникающие* делят на **наружные**, когда слизистая оболочка остается целой, и **внутренние**, когда, наоборот, страдает слизистая.

*Проникающие* делят на

- внутрибрюшинные
- Внебрюшинные

# ЛЕЧЕНИЕ ПОВРЕЖДЕНИЙ ТАЗА И ТАЗОВЫХ ОРГАНОВ.

## Алгоритм оказания помощи больным с переломами костей таза и повреждением тазовых органов на догоспитальном этапе

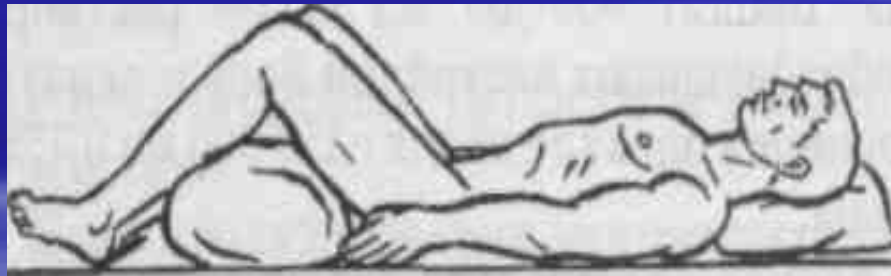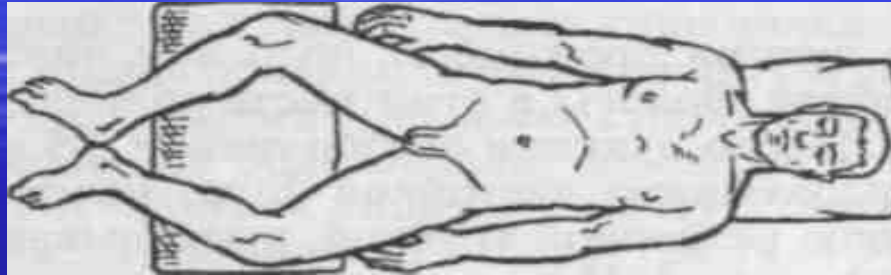
- Остановить кровотечение (тампонада, зажим) и наложить асептическую повязку на рану.
- Ввести анальгезирующие средства.
- Пострадавшего уложить на жесткую ровную поверхность (щит, доски, носилки и т.д.) в положение по Волковичу - легкое сгибание в коленных и тазобедренных суставах и разведение нижних конечностей. Выполнить блокаду по Школьникову-Селиванову.
- При переполнении мочевого пузыря опорожнить его путем катетеризации или капиллярной пункции.
- Срочно транспортировать в стационар.

## *Техника блокады по Школьникову-Селиванову. :*

Предварительно выясняют индивидуальную переносимость новокаина больным. Затем пострадавшего укладывают на спину и определяют точку вкола иглы: на 1,5 см книзу и кнутри от верхней передней подвздошной ости. Кожу обрабатывают настойкой йода. В месте вкола через тонкую иглу вводят 0,25% раствор новокаина, создавая «лимонную корочку». Пункция длинной иглой (12-14 см), скользя по внутреннему краю крыла подвздошной кости доходят до дна подвздошной ямки, предпосылая ходу иглы порции новокаина. Вводят 400-500 мл 0,25% раствора новокаина. Иглу извлекают, кожу обрабатывают настойкой йода и делают асептическую наклейку. При двусторонней блокаде вводят 250-300 мл 0,25% раствора новокаина с каждой стороны.

При выполнении новокаиновых блокад обязательно следует контролировать место нахождения иглы потягиванием поршня на себя и оценкой поступающего содержимого.

# Положение по Волковичу.



# Рентгенологическая картина разрыва уретры

