

ПРАКТИЧЕСКОЕ ЗАНЯТИЕ № 10. Оперативное лечение наружных грыж живота (принципы), демонстрация способов пластики пахового канала на муляже паховой области (Жирара- Спасокукоцкого, Мартынова, Басини, Лихтенштейна).

Освоение навыка операции при пупочной грыже на тренажере (оперативный доступ, прием, виды пластик по Лексеру, Сапезко, Мэйо).

Контрольный опрос по теме: «Брюшная стенка, грыжи»

Цели занятия: Освоить навыки наиболее распространенных способов хирургического лечения наружных грыж живота.

План практического занятия

1. Входной контроль
2. Разбор принципов хирургического лечения грыж, основные этапы планового грыжесечения
3. Современные способы пластик
4. Способы пластики при паховых грыжах, демонстрация на муляже пластики по Лихтенштейну
5. Способы пластик при пупочных грыжах, освоение навыка грыжесечения и пластики на муляже
6. Особенности грыжесечения при скользящей грыже
7. Особенности грыжесечения при ущемленной грыже
10. Итоговый контроль

Входной контроль

- **Вариант 1.** перечислите стенки пахового канала
- **Вариант 2.** перечислите артерии передней брюшной стенки по часовой стрелке
- **Вариант 3.** какие межсистемные венозные анастомозы образуются на передней брюшной стенке
- **Вариант 4.** перечислите оболочки семенного канатика
- **Вариант 5.** какую область брюшной стенки иннервируют подвздошно-подчревный и подвздошно-паховый нервы?
- **Вариант 6.** перечислите нервы надчревной области
- **Вариант 7.** какие нервы иннервируют пупочную область?
- **Вариант 8.** границы пахового промежутка?
- **Вариант 9.** какая артерия ограничивает наружную паховую ямку с медиальной стороны?
- **Вариант 10.** Облитерированный мочевой проток образует ... пупочную складку?
- **Вариант 11.** Нижняя надчревная артерия образует ... пупочную складку?
- **Вариант 12.** медиальная паховая ямка расположена между...?

Входной контроль написать за **1** минуту

1. Перечислите границы эпигастральной области (1,2,3)
2. Перечислите границы гипогастральной области (1,2,3)
3. Между какими линиями находится мезогастральная область?
4. Какие мышцы образуют боковой отдел передней брюшной стенки?
5. Перечислите артерии, отходящие от бедренной артерии на переднюю брюшную стенку.
6. Какой нерв иннервирует пупочную область?
7. Какие нервы иннервируют повздошно-паховую область?
8. Между какими складками находится медиальная паховая ямка?
9. В какой паховой ямке находится глубокое кольцо пахового канала?
10. Какую пупочную складку образует нижняя надчревная артерия?

Этапы планового грыжесечения

1. Оперативный доступ.
2. Оперативный прием
 - 2.1. Выделение грыжевого мешка до шейки
 - 2.2. Вскрытие грыжевого мешка у дна
 - 2.3. Ревизия грыжевого содержимого и погружение его
 - 2.4. Прошивание мешка у шейки с перевязкой
 - 2.5. Отсечение мешка
 - 2.6. Пластика грыжевых ворот

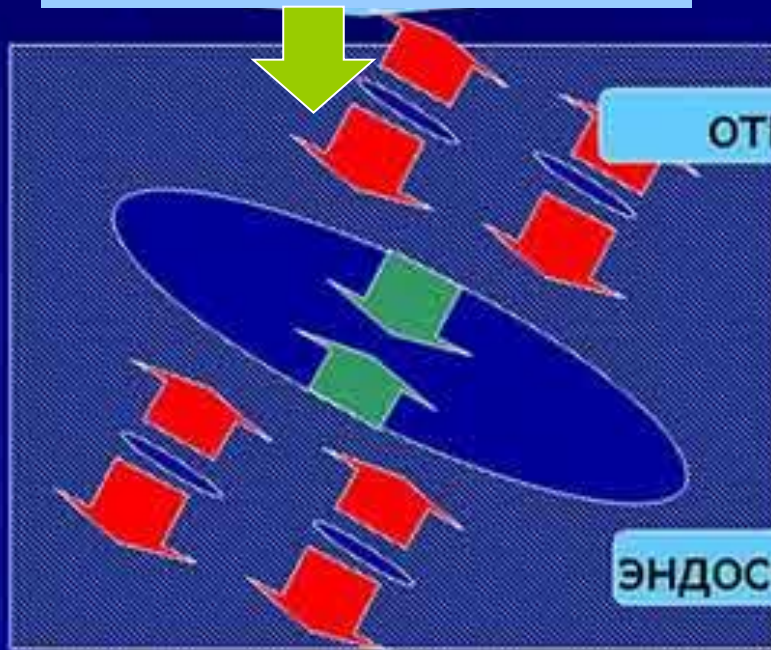
Методы оперативного ЛЕЧЕНИЯ

Заключительный этап : пластика грыжевых ворот-

Способ закрытия дефекта

С натяжением тканей

традиционные

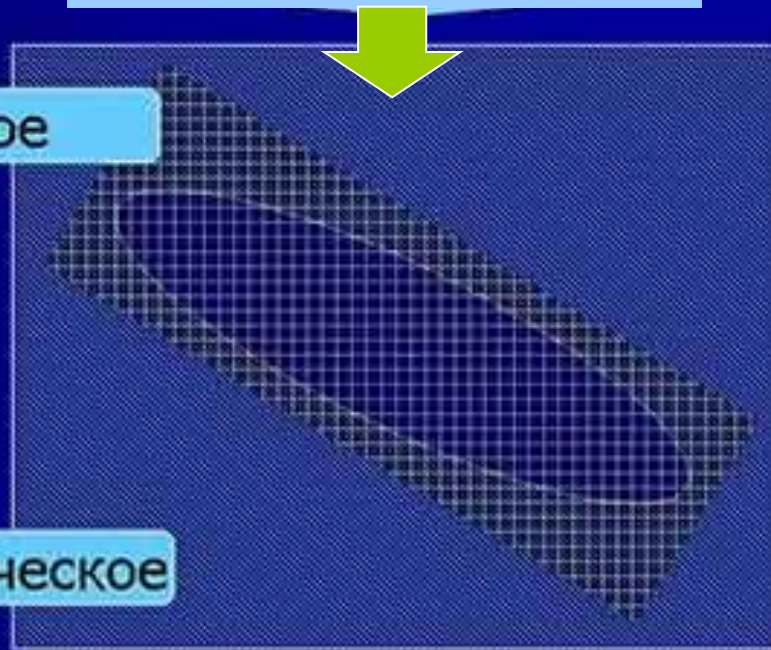


открытое

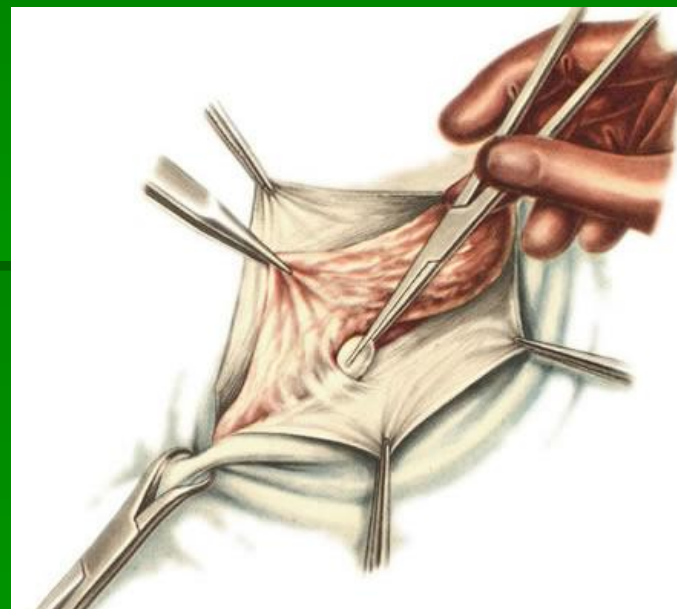
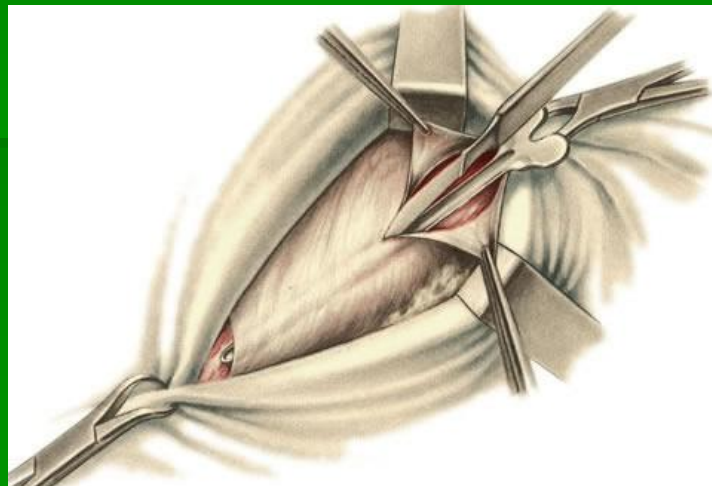
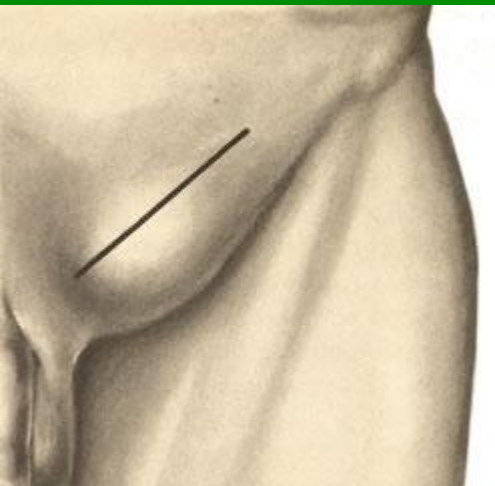
эндоскопическое

Без натяжения тканей

Способ Лихтенштейна

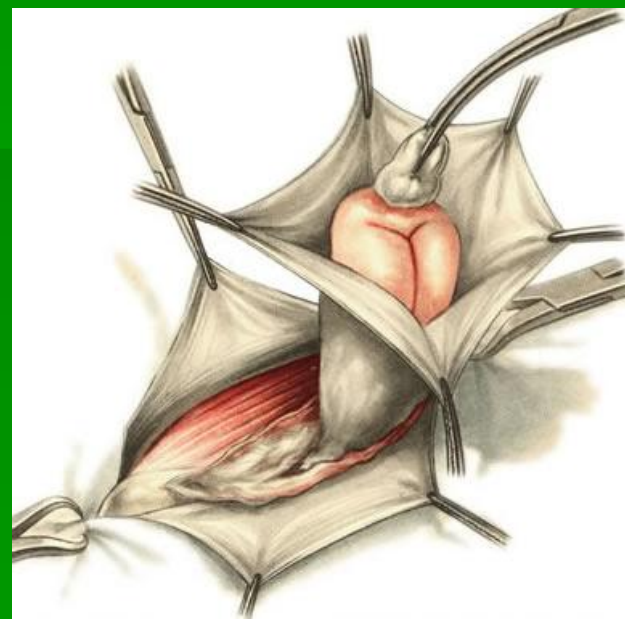
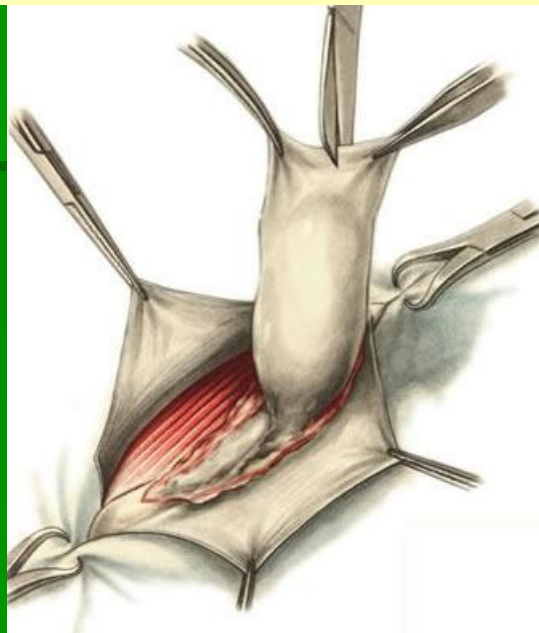
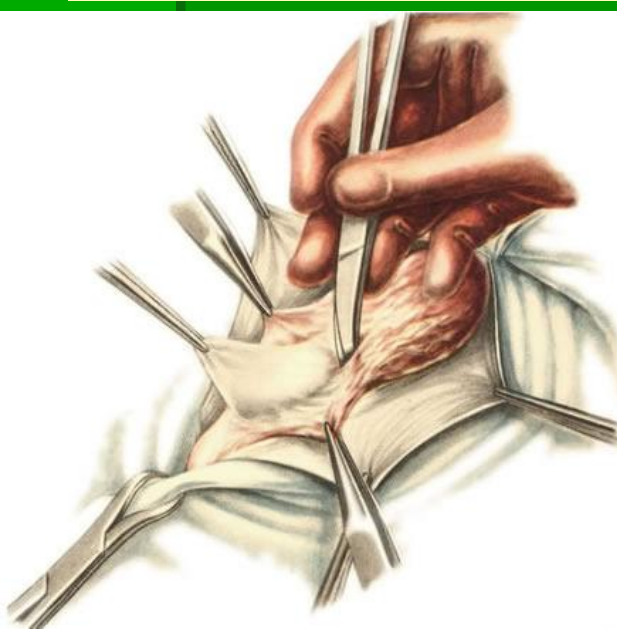

Основные этапы грыжесечения

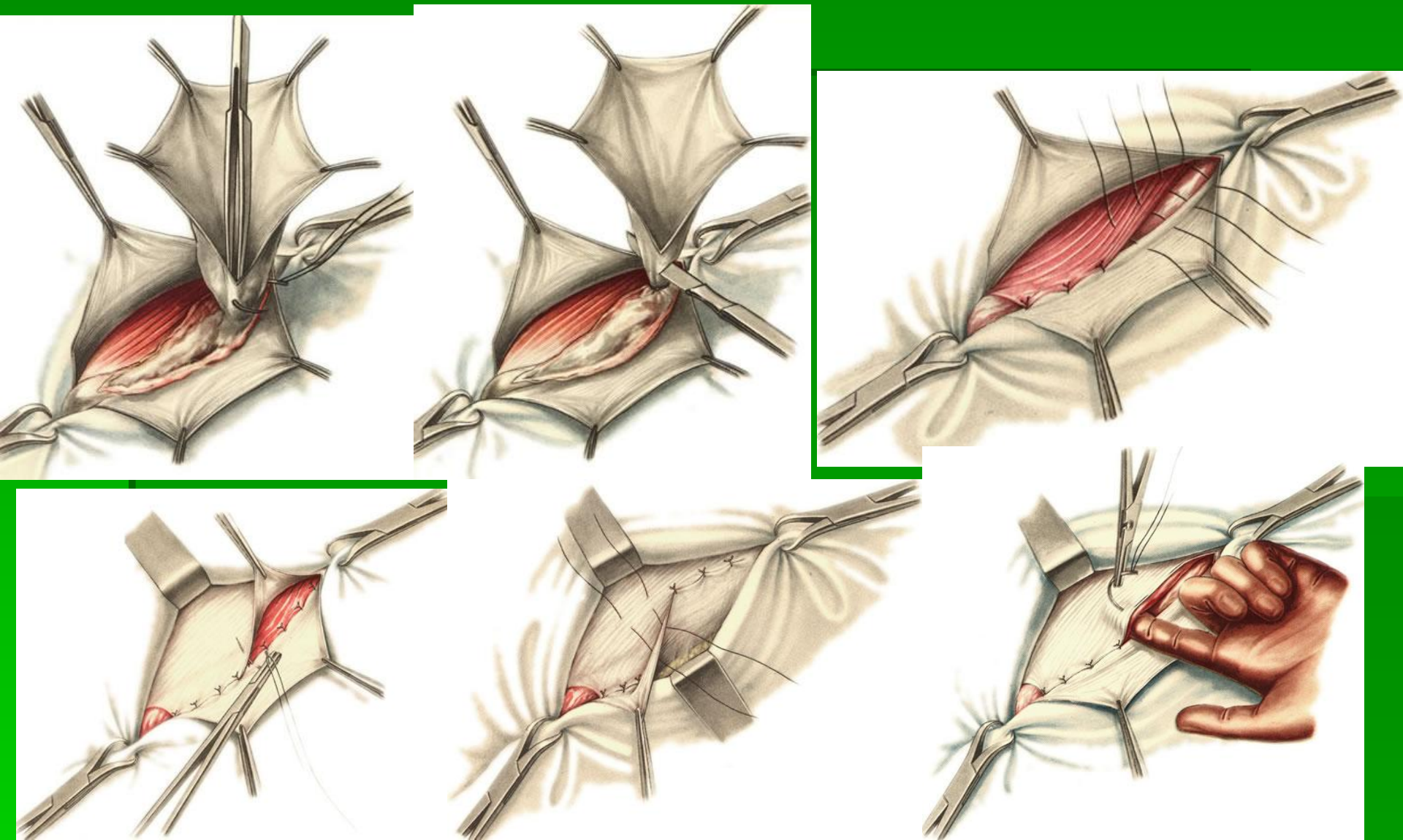


Оперативный доступ

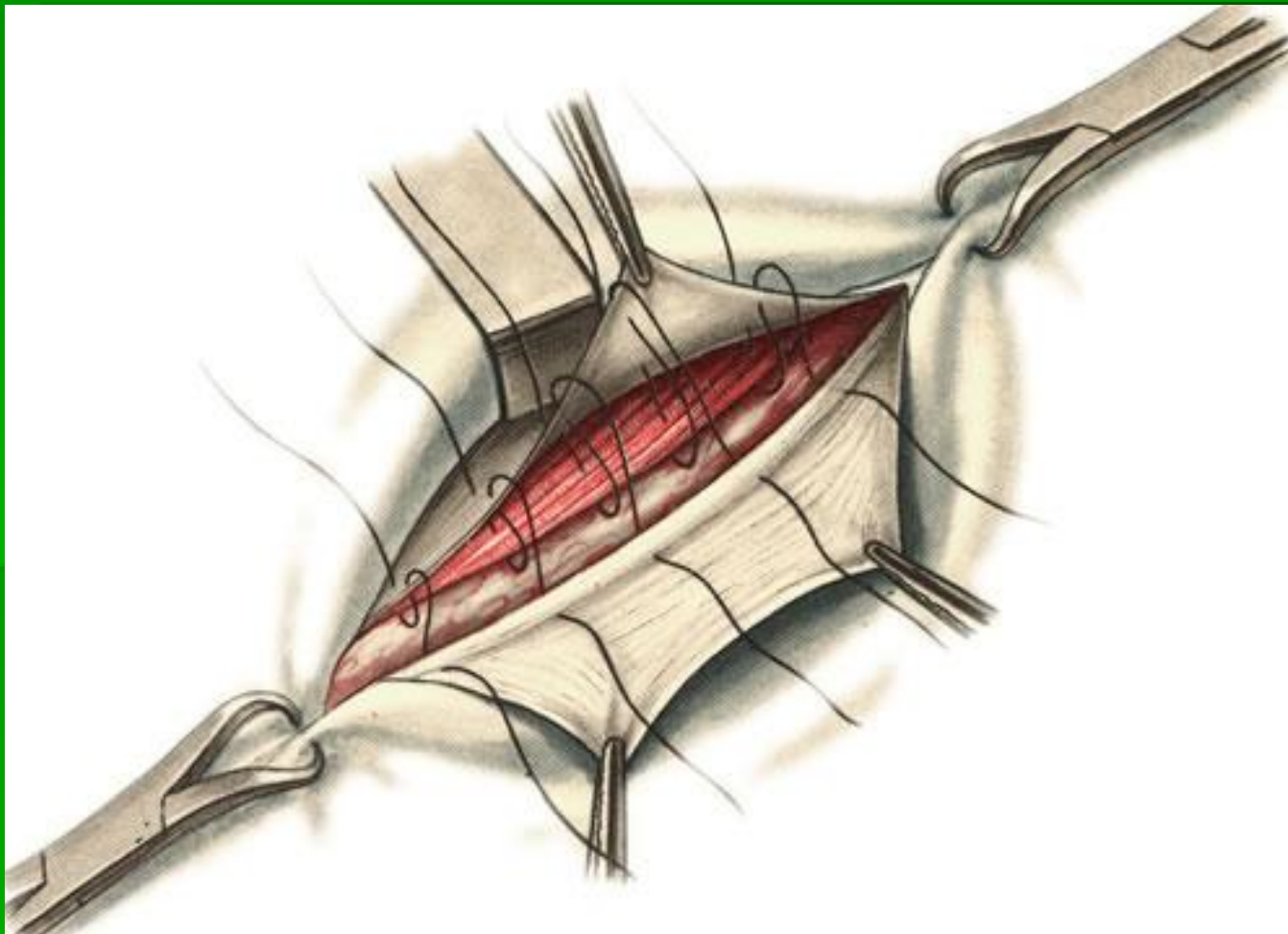
оперативный прием



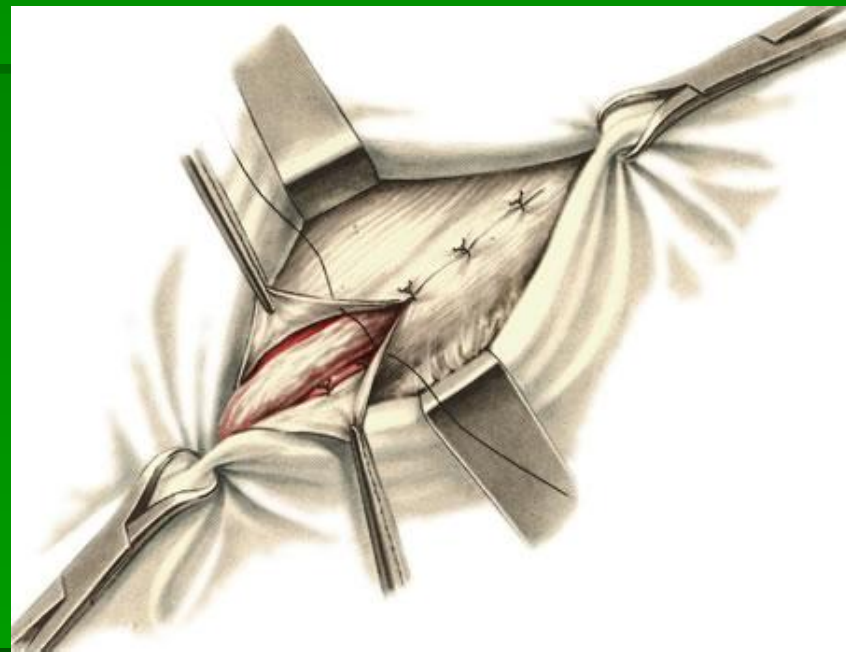
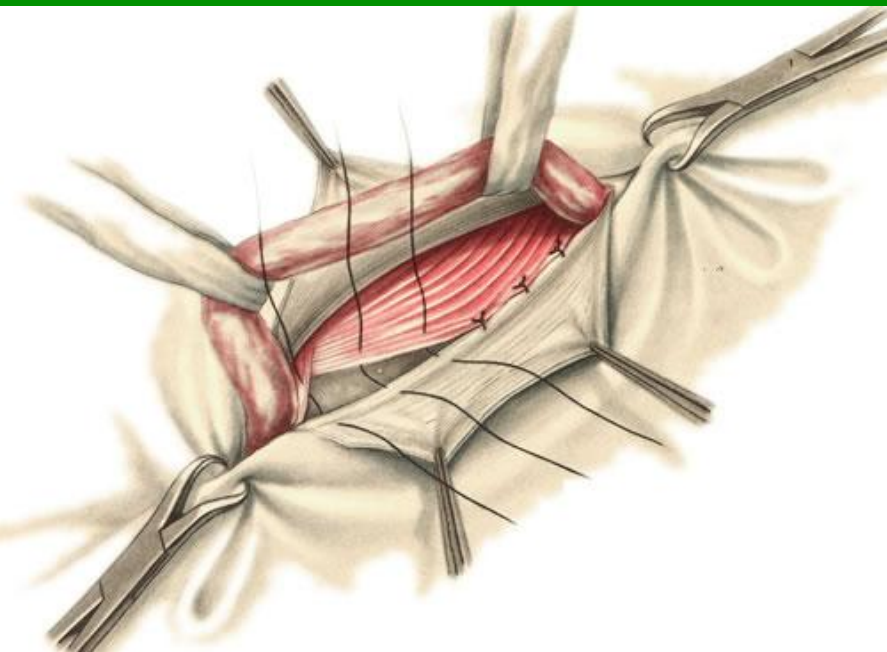
Этапы грыжесечения с пластикой по Жирану-Спасокукоцкому



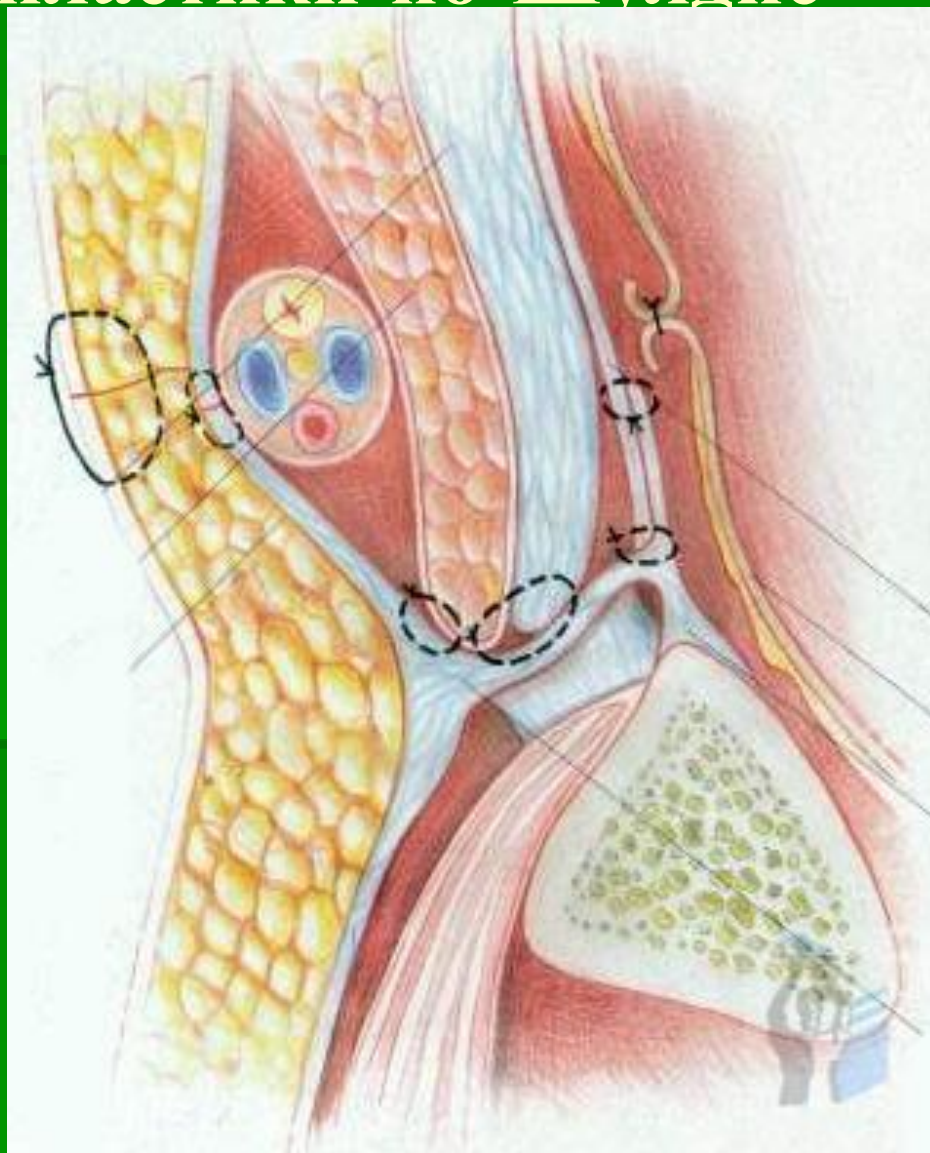
Пластика по Жирару-Спасокукоцкому со швом Кимбаровского



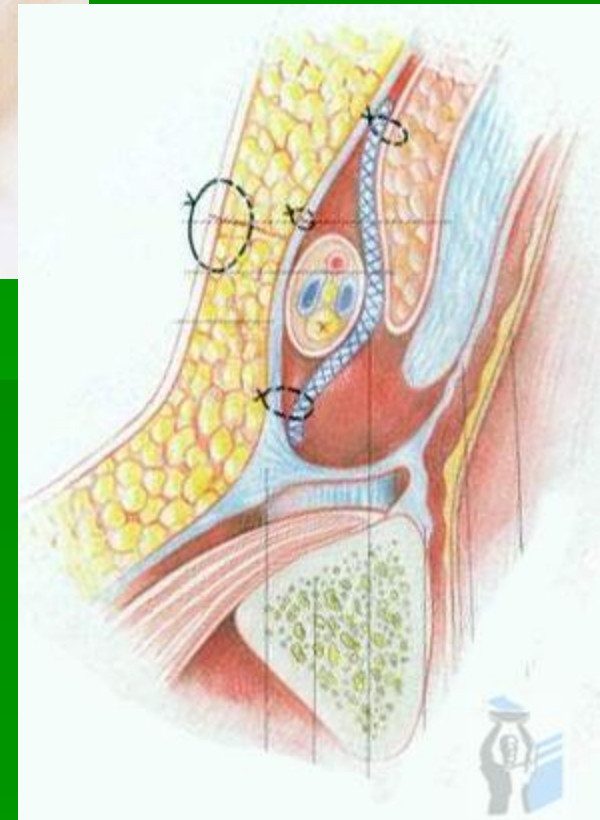
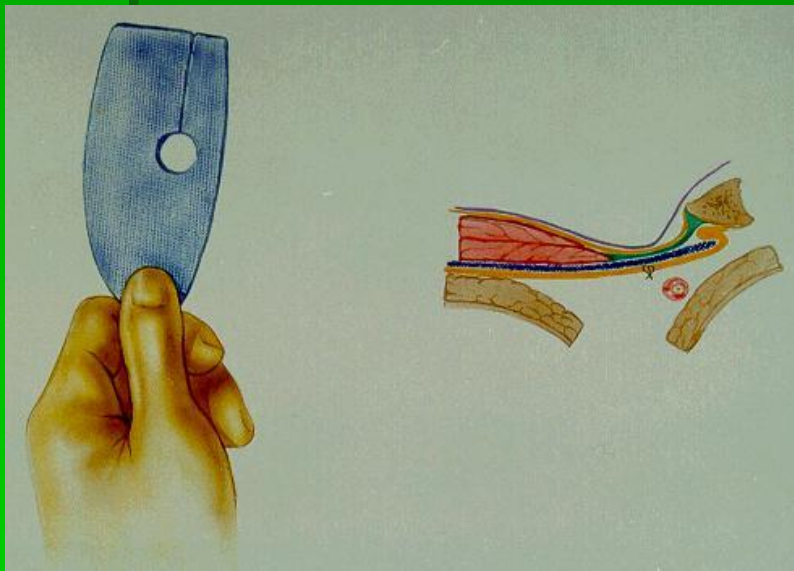
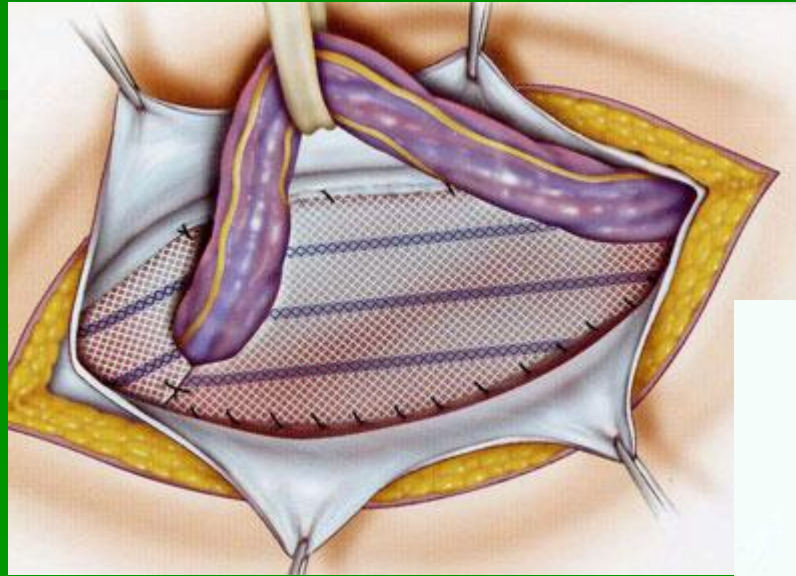
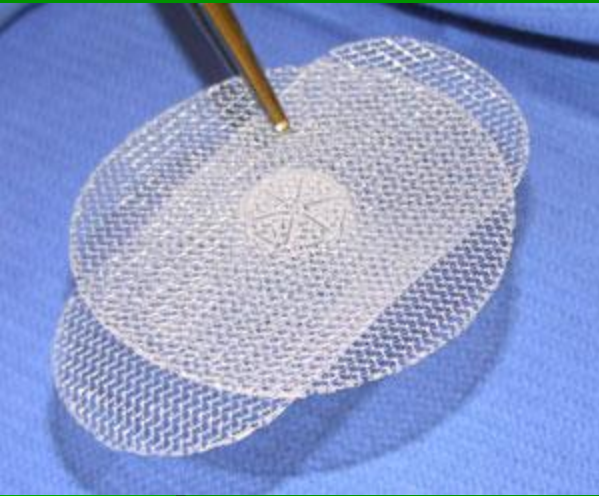
Способ пластики по Бассини



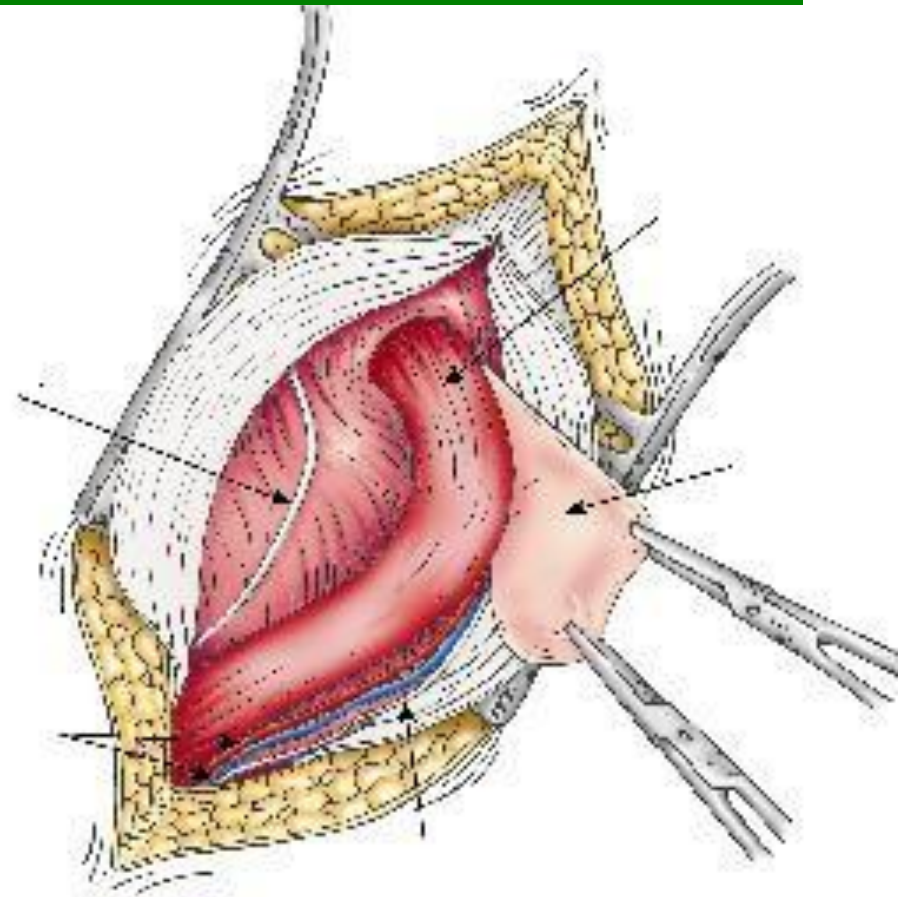
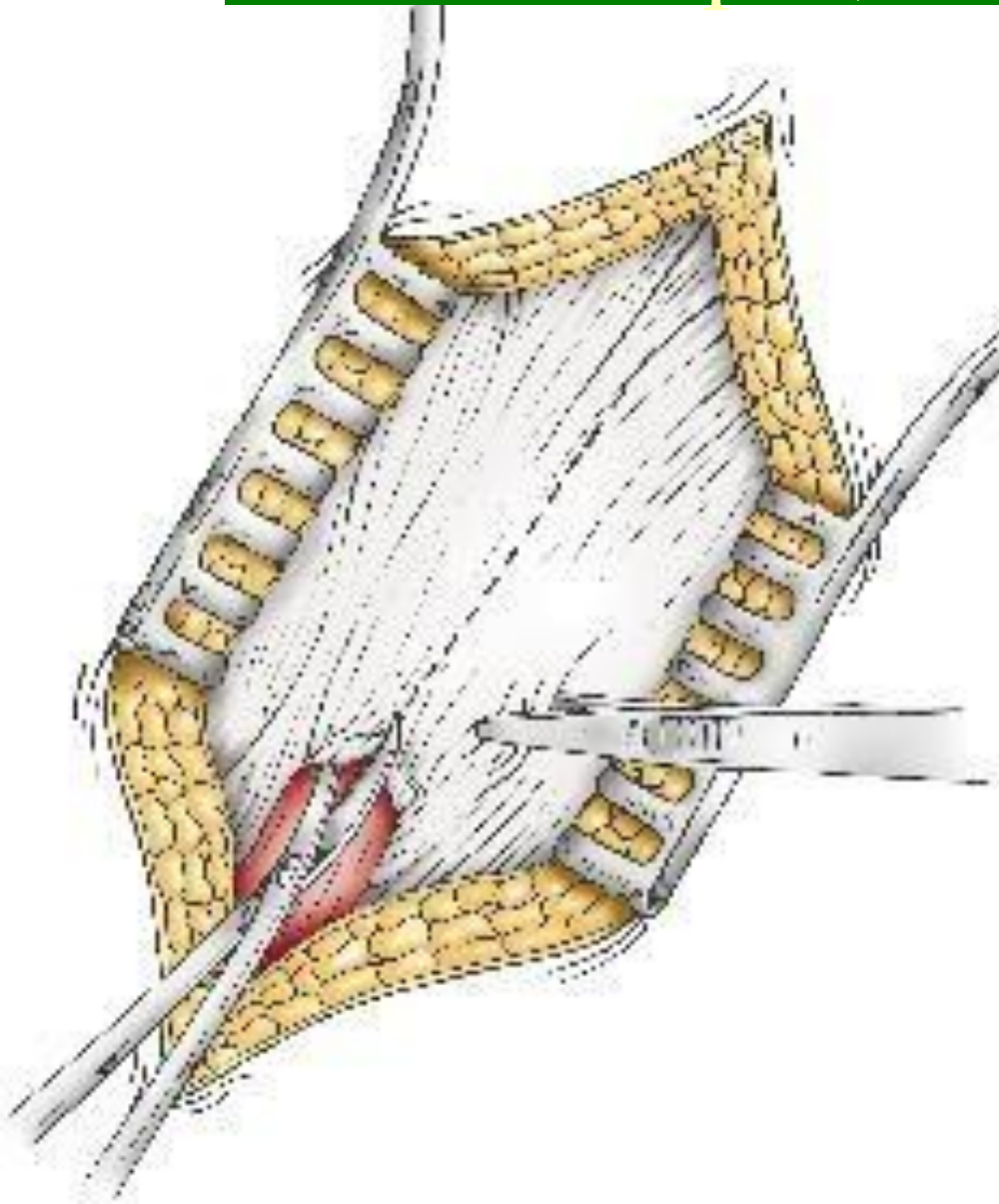
Способ пластики по Шульц



Способ пластики Лихтенштейна с использованием полипропиленовой сетки

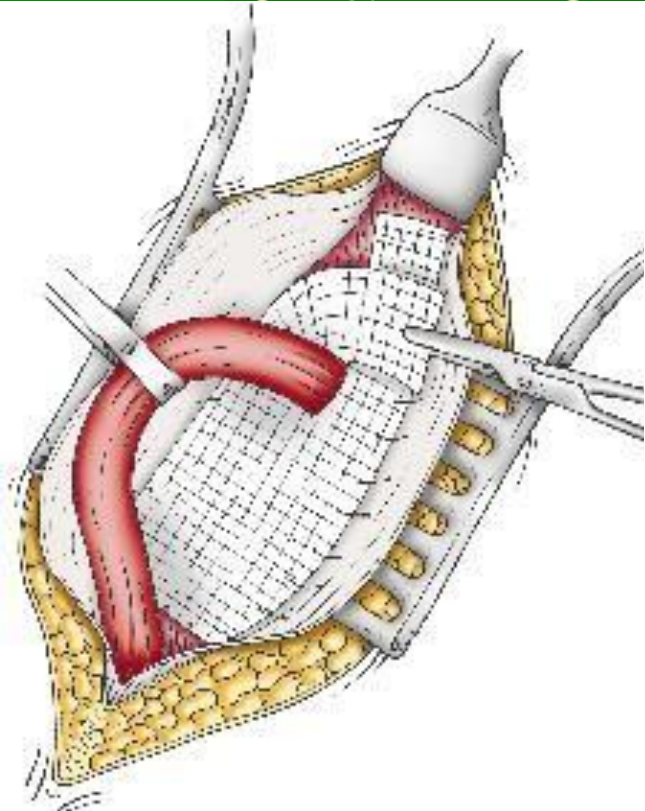


Операция Лихтенштейна- этапы операции

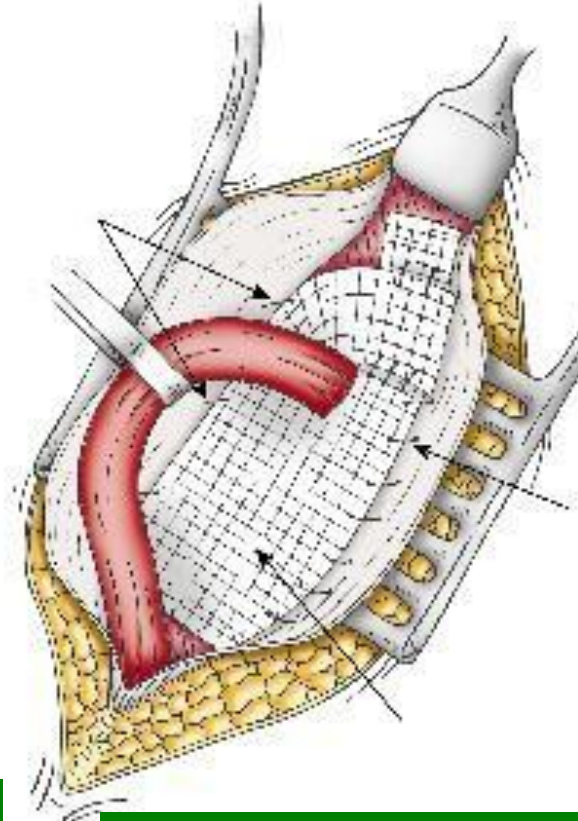


**2. Выделение и удаление
Грыжевого мешка**

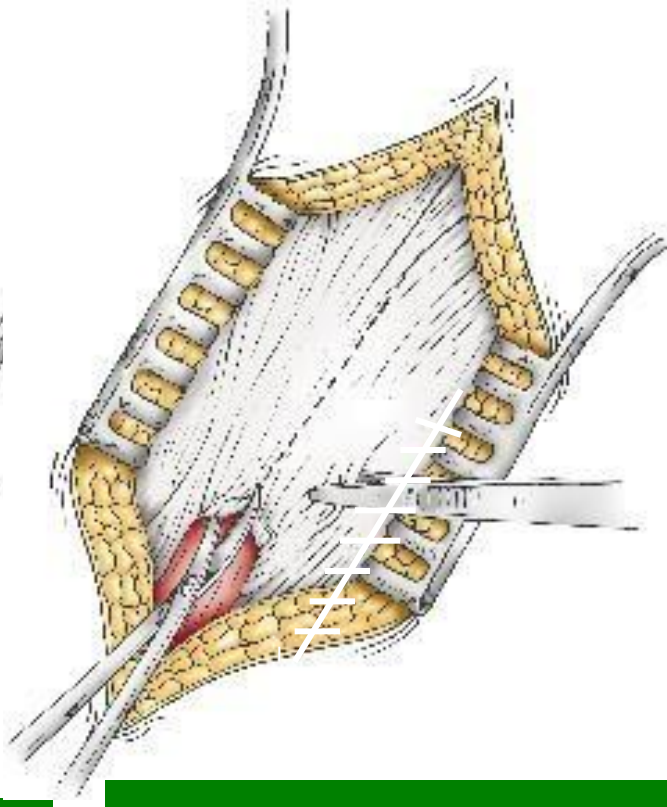
Операция Лихтштейна- этапы операции



3. Подшивание сетки к паховой связке

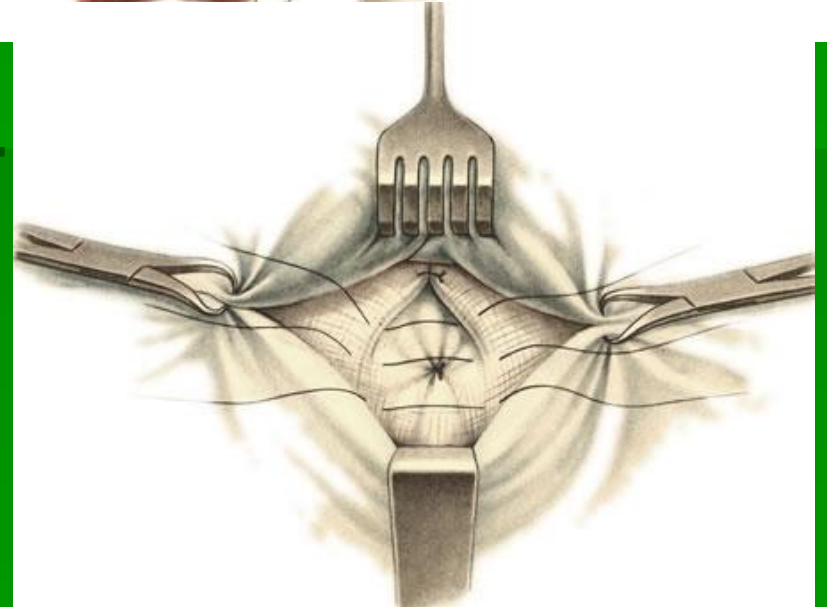
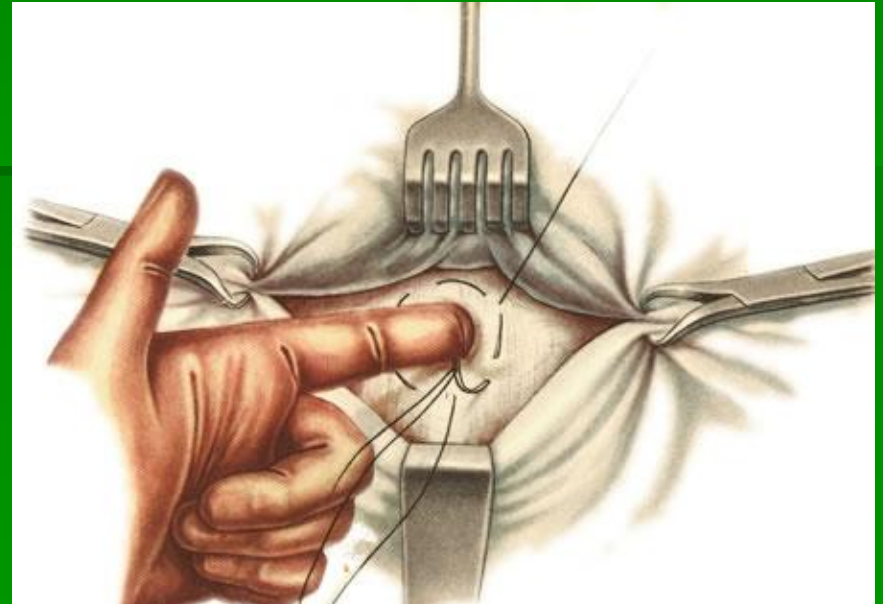
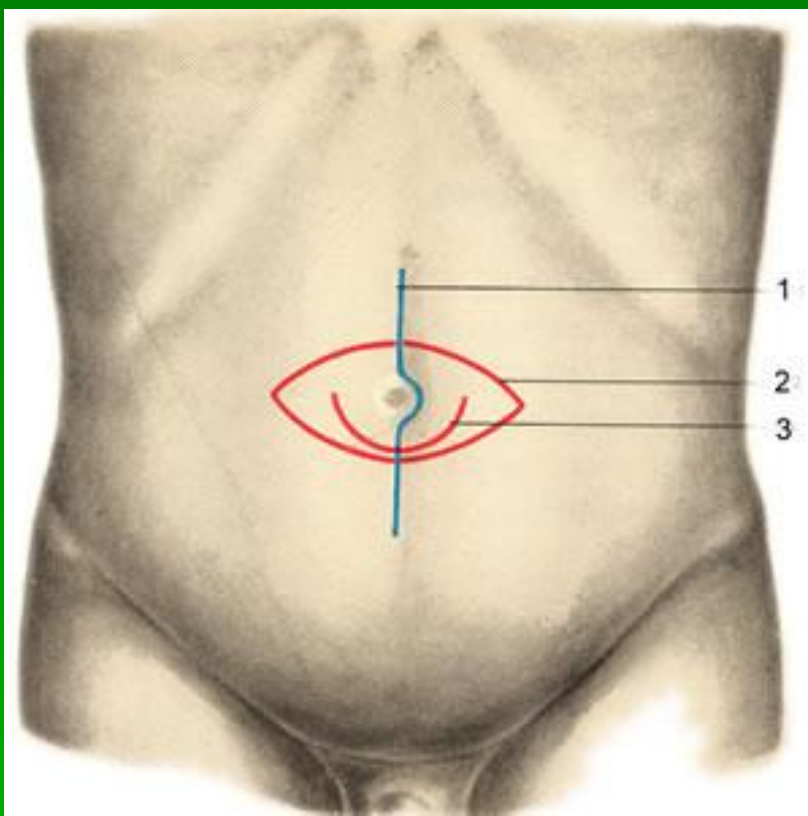


4. Подшивание сетки к верхнему лоскуту



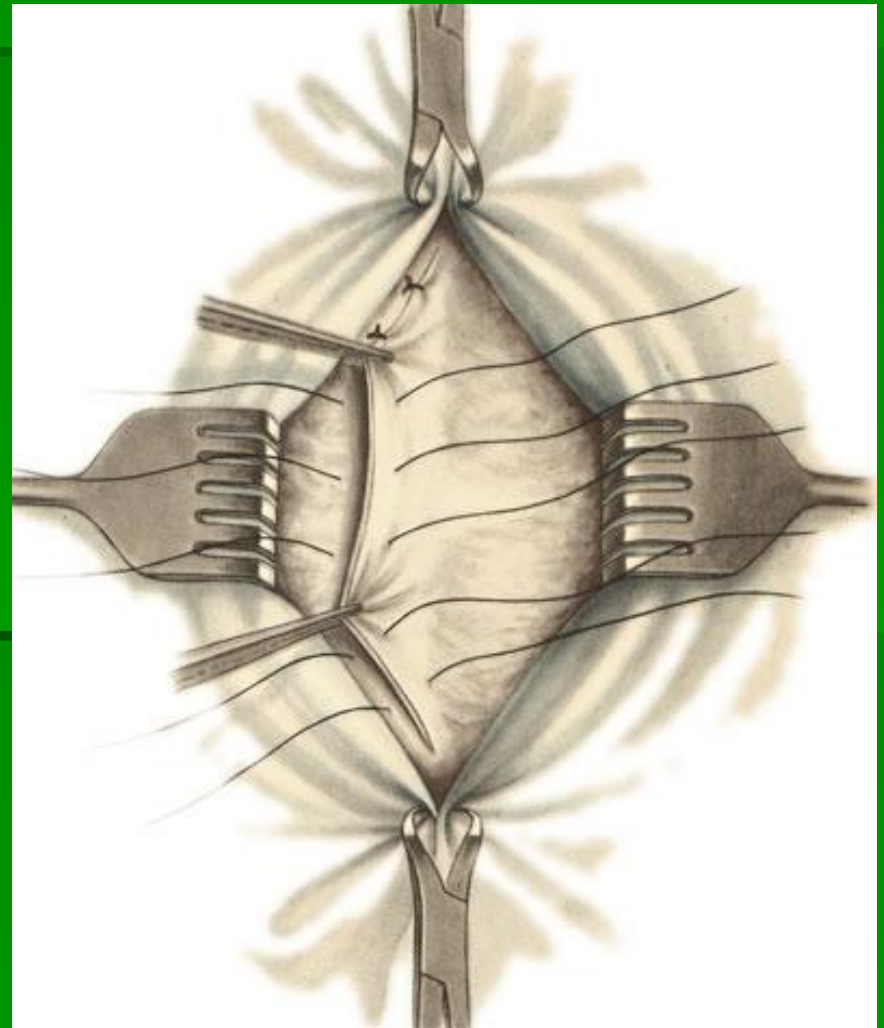
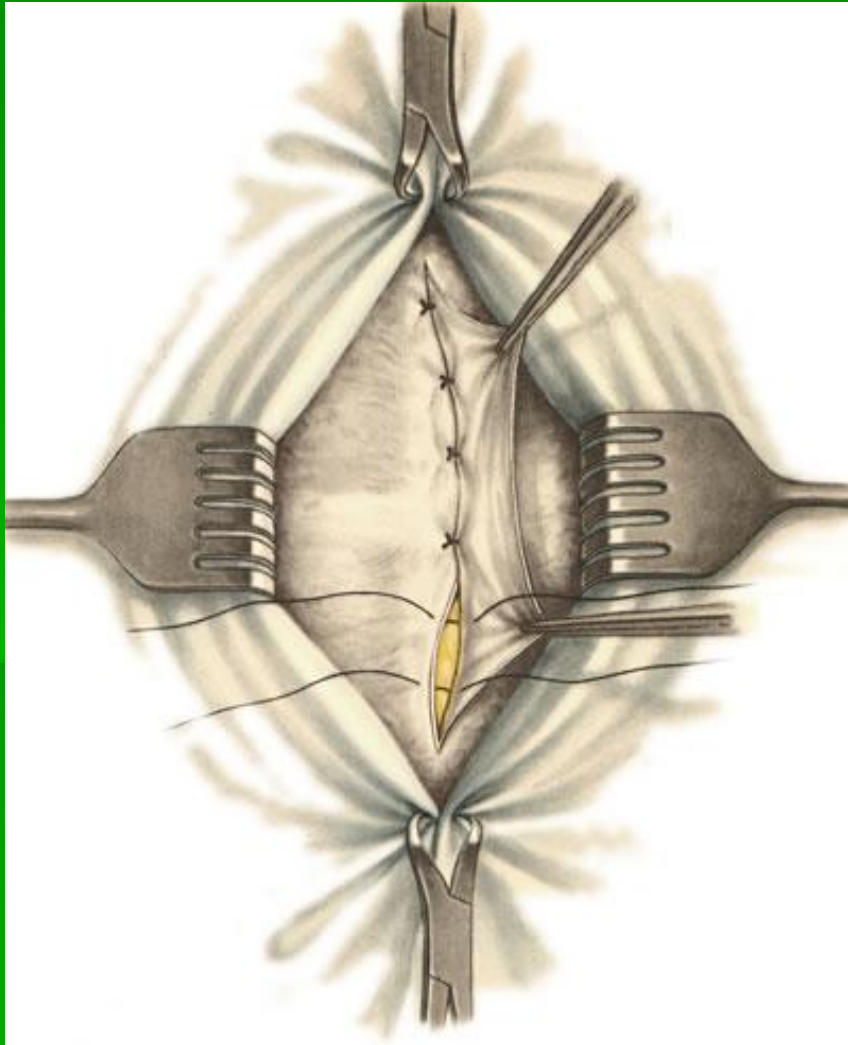
5. Восстановление передней стенки пахового канала

Операция при пупочной грыже по Лексеру

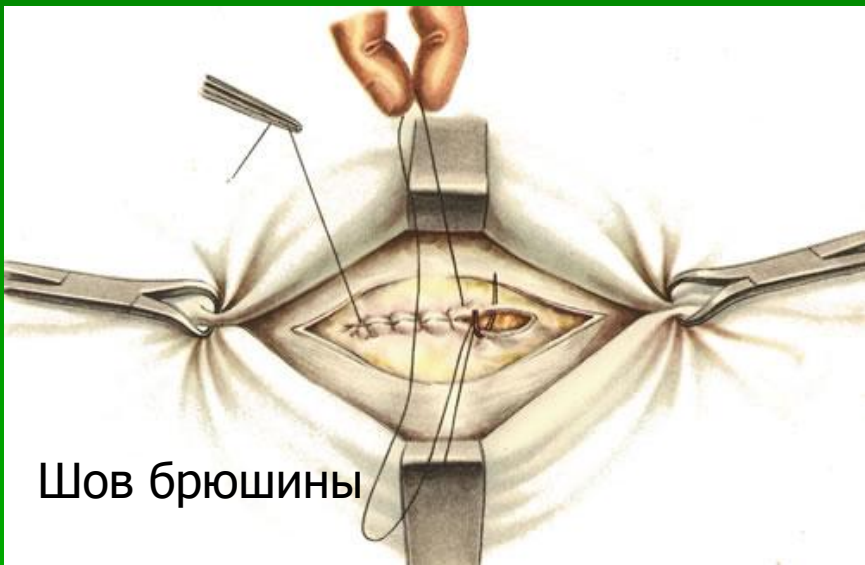


**Доступы при грыжесечении
пупочной грыжи**

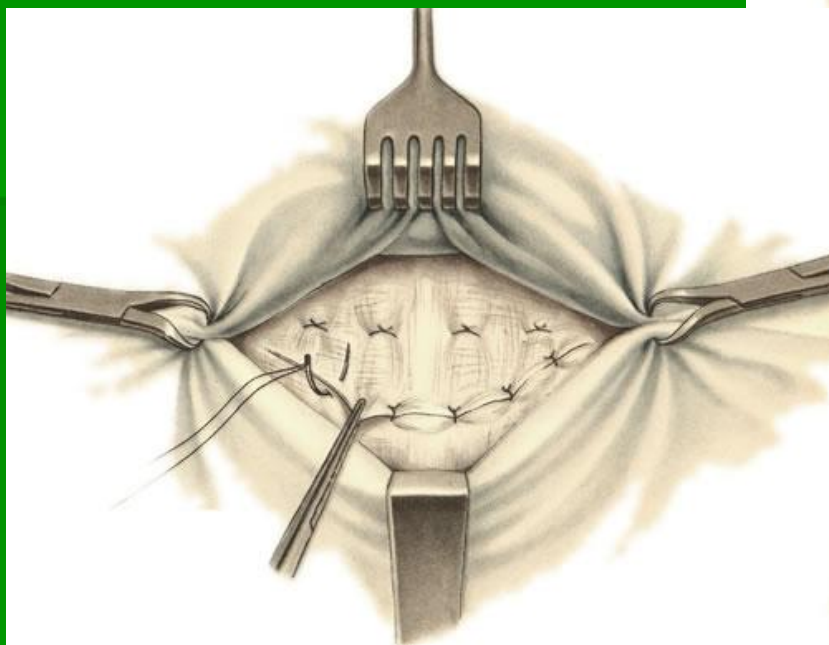
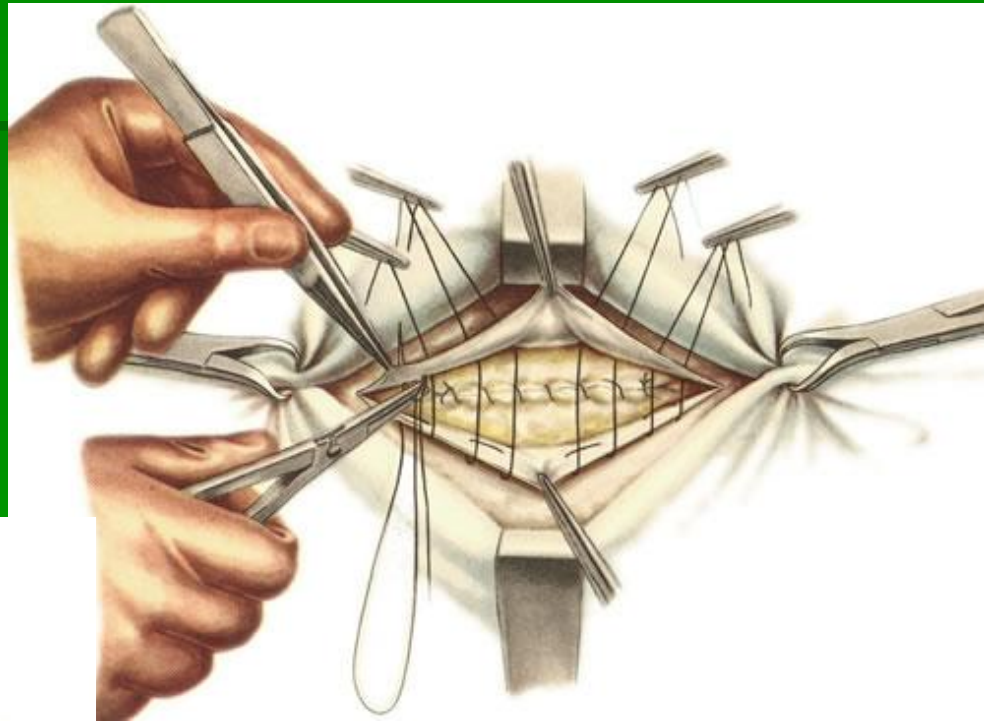
Операция при пупочной грыже по Сапежко



Операция при пупочной грыже по Мэйю

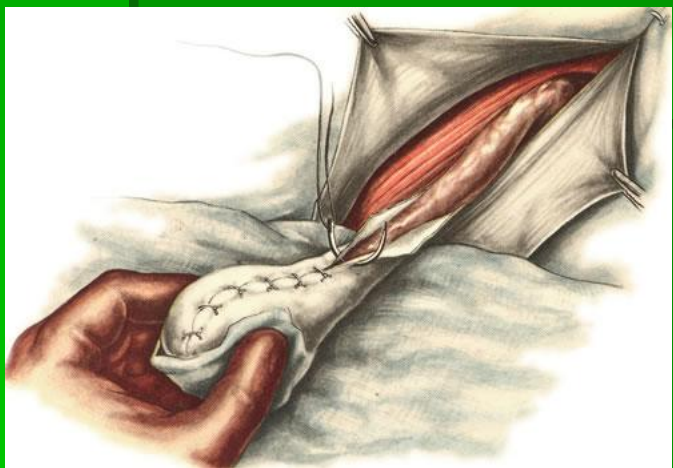
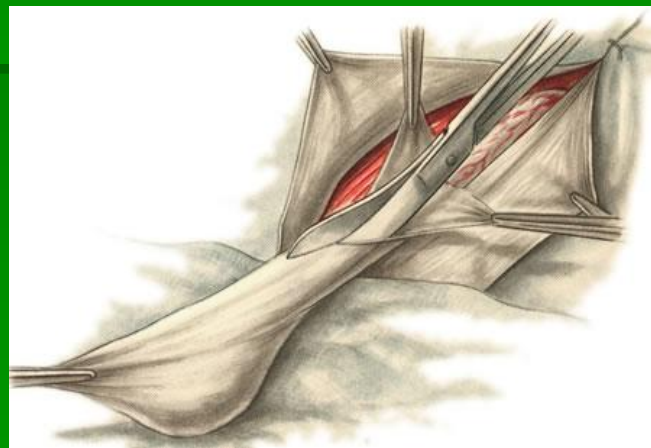
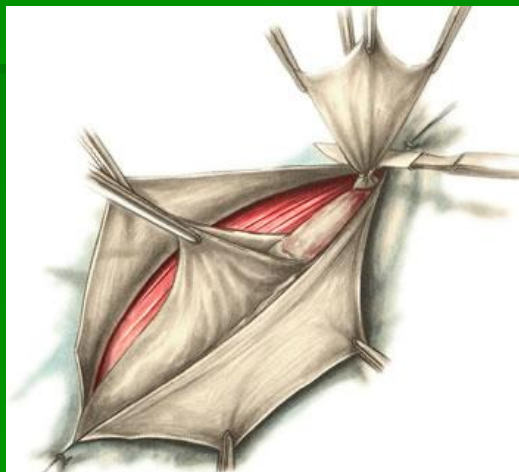
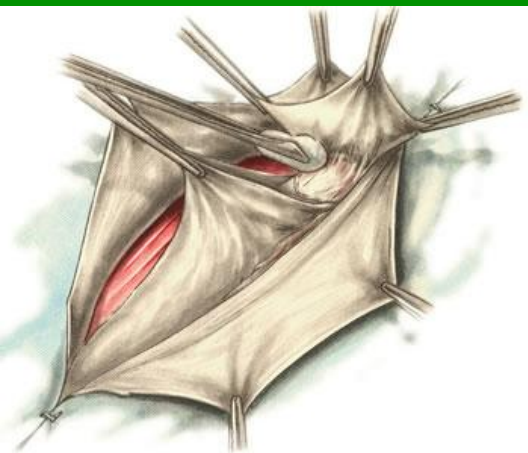
Шов брюшины



**Дубликатура
апоневроза**

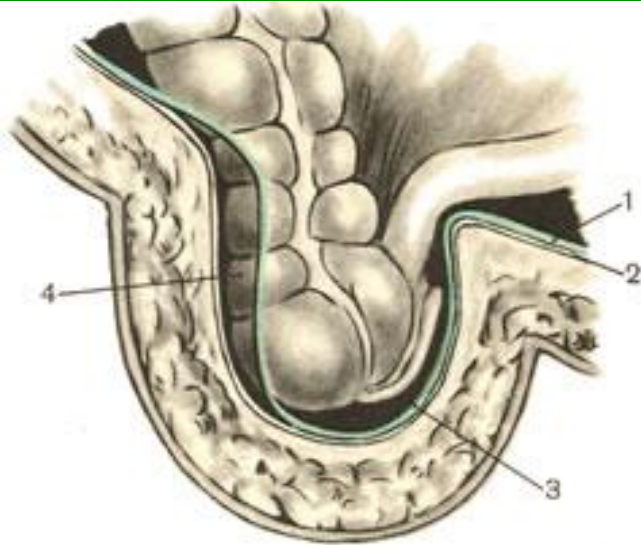
Операция при врожденной паховой грыже- операция Винкельмана



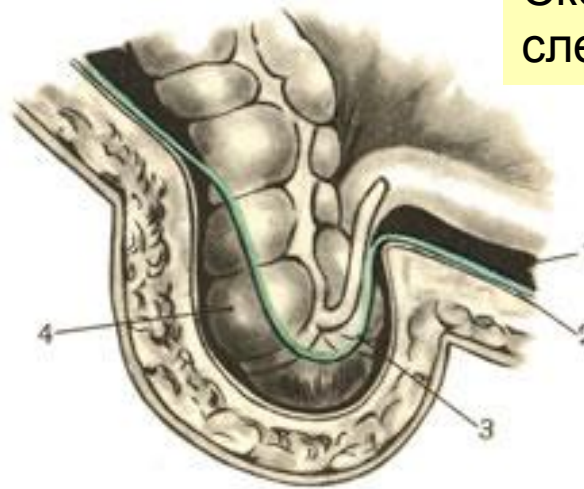
Операция Винкельмана

Скользящая грыжа

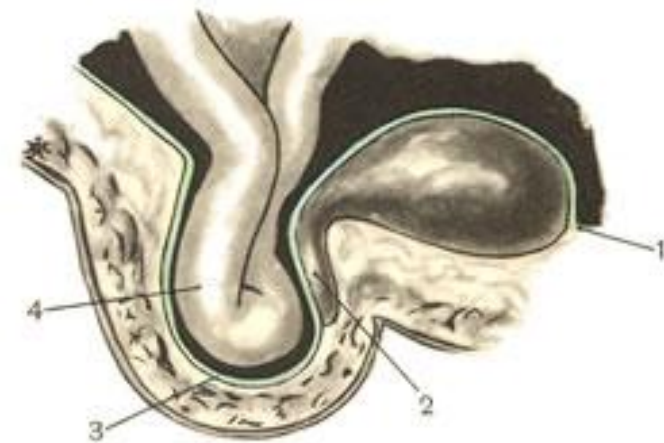
Скользящая грыжа
слепой кишки



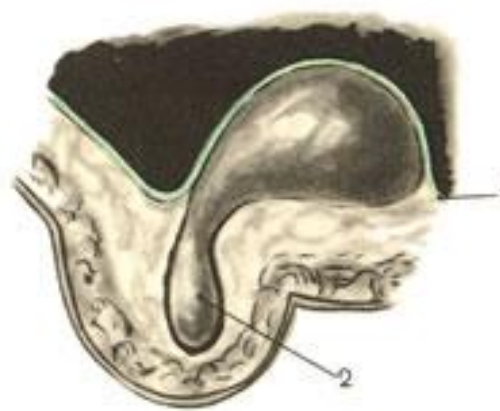А



Б

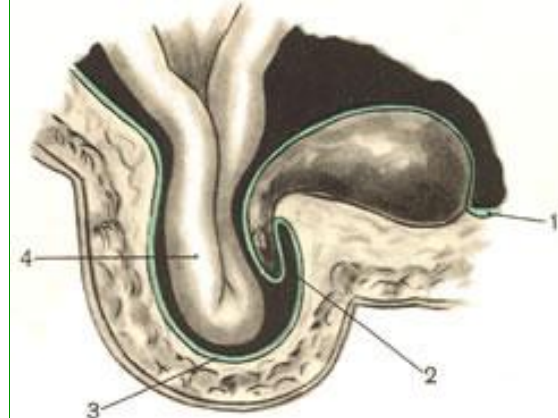


А

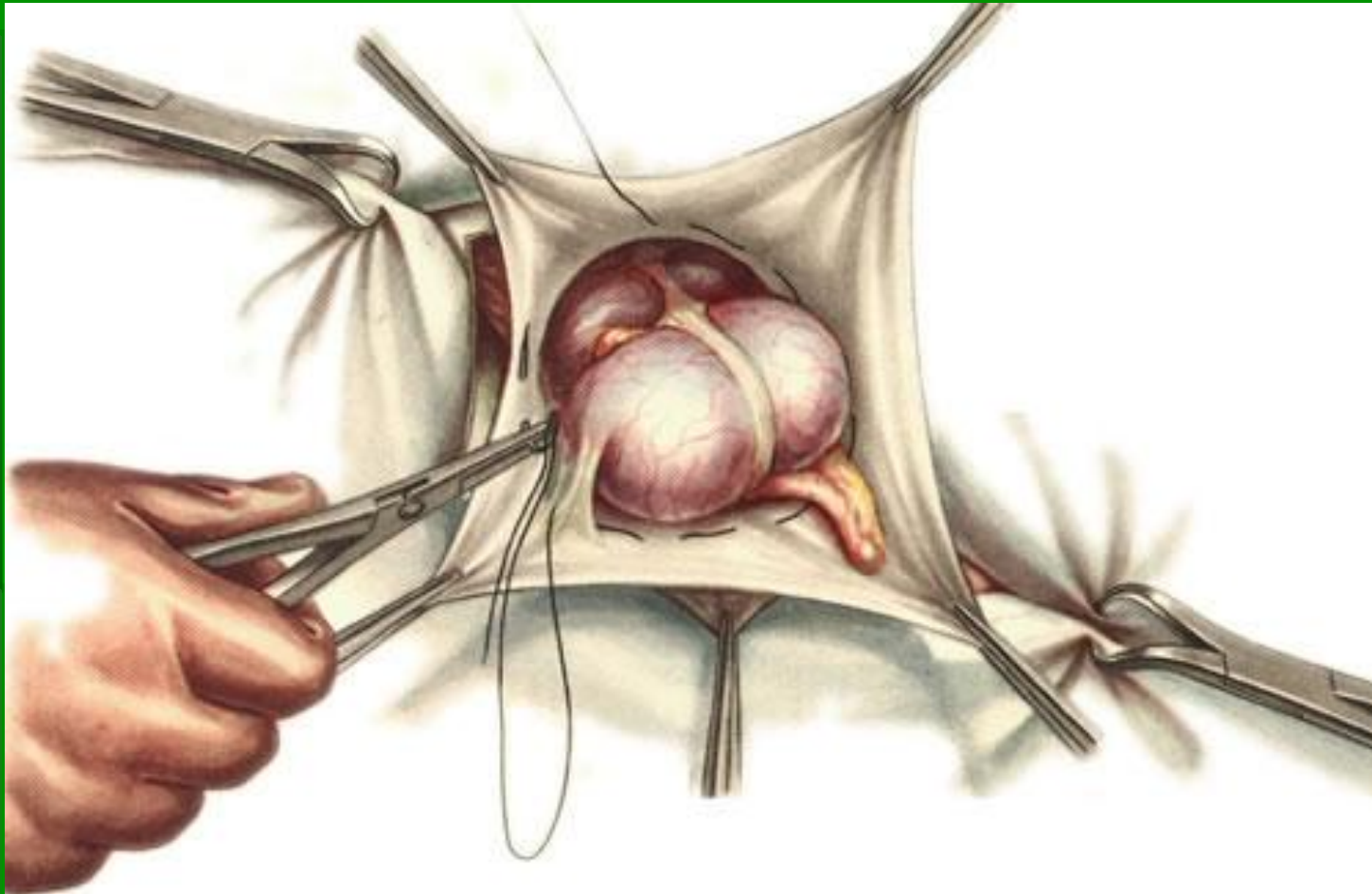


Скользящая грыжа мочевого пузыря

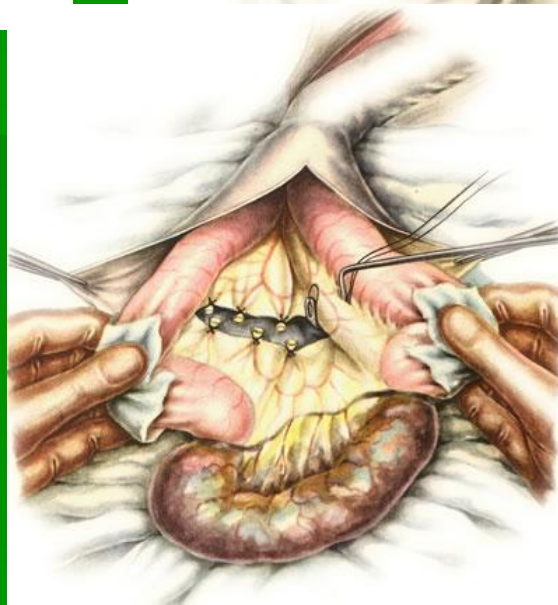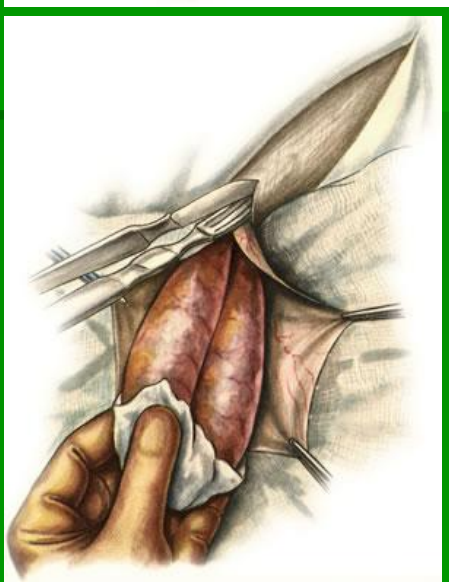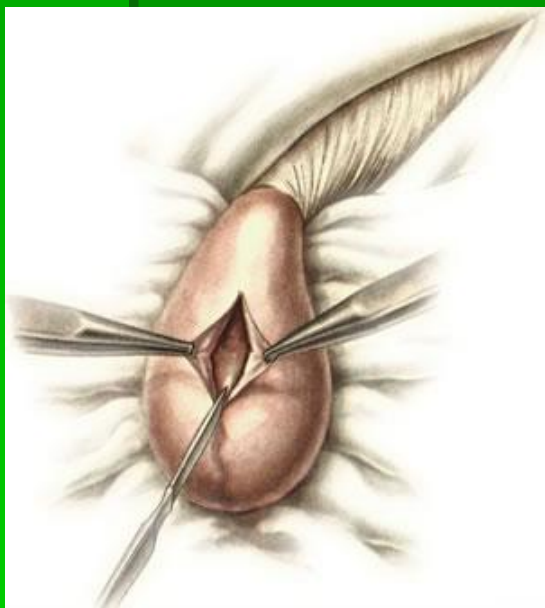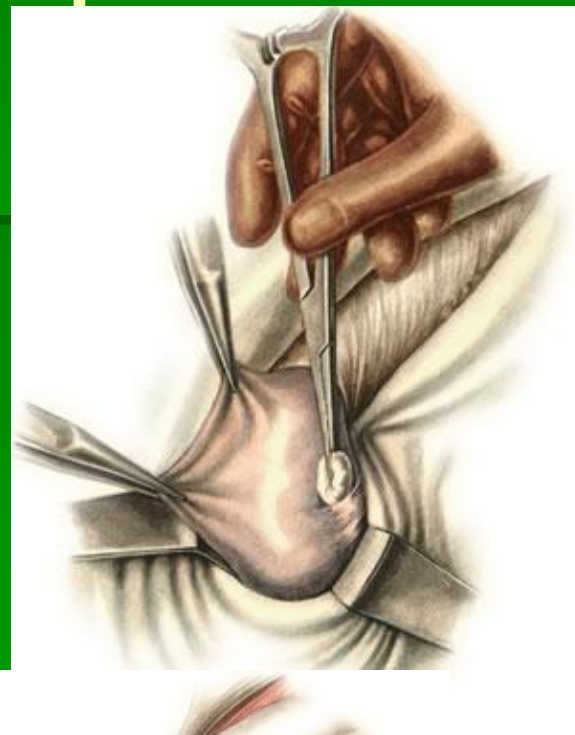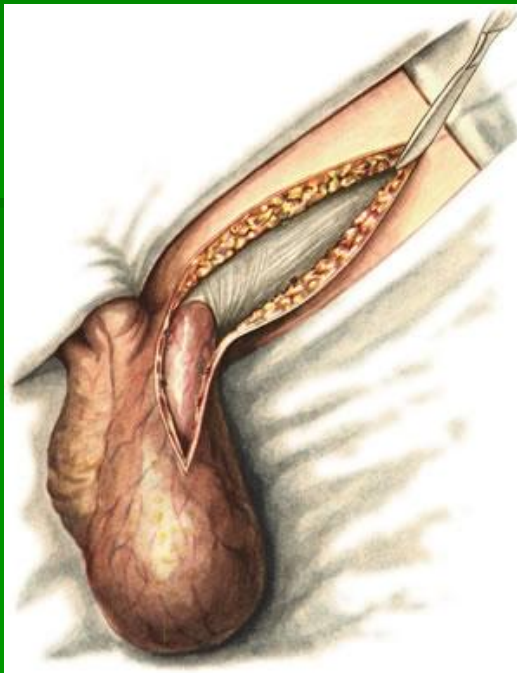
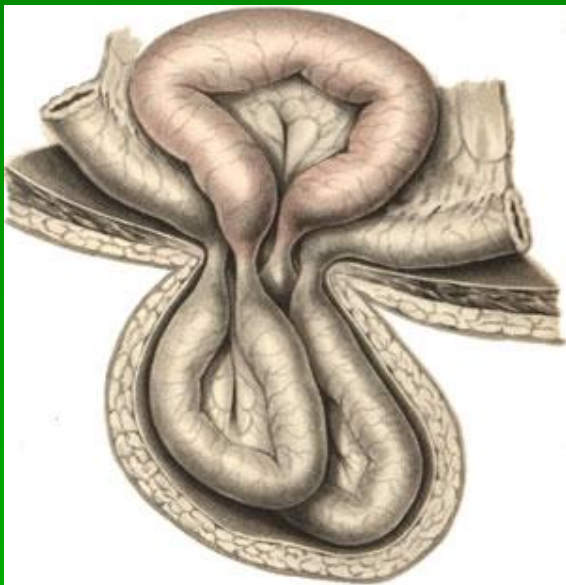
Б



Операция при скользящей грыже

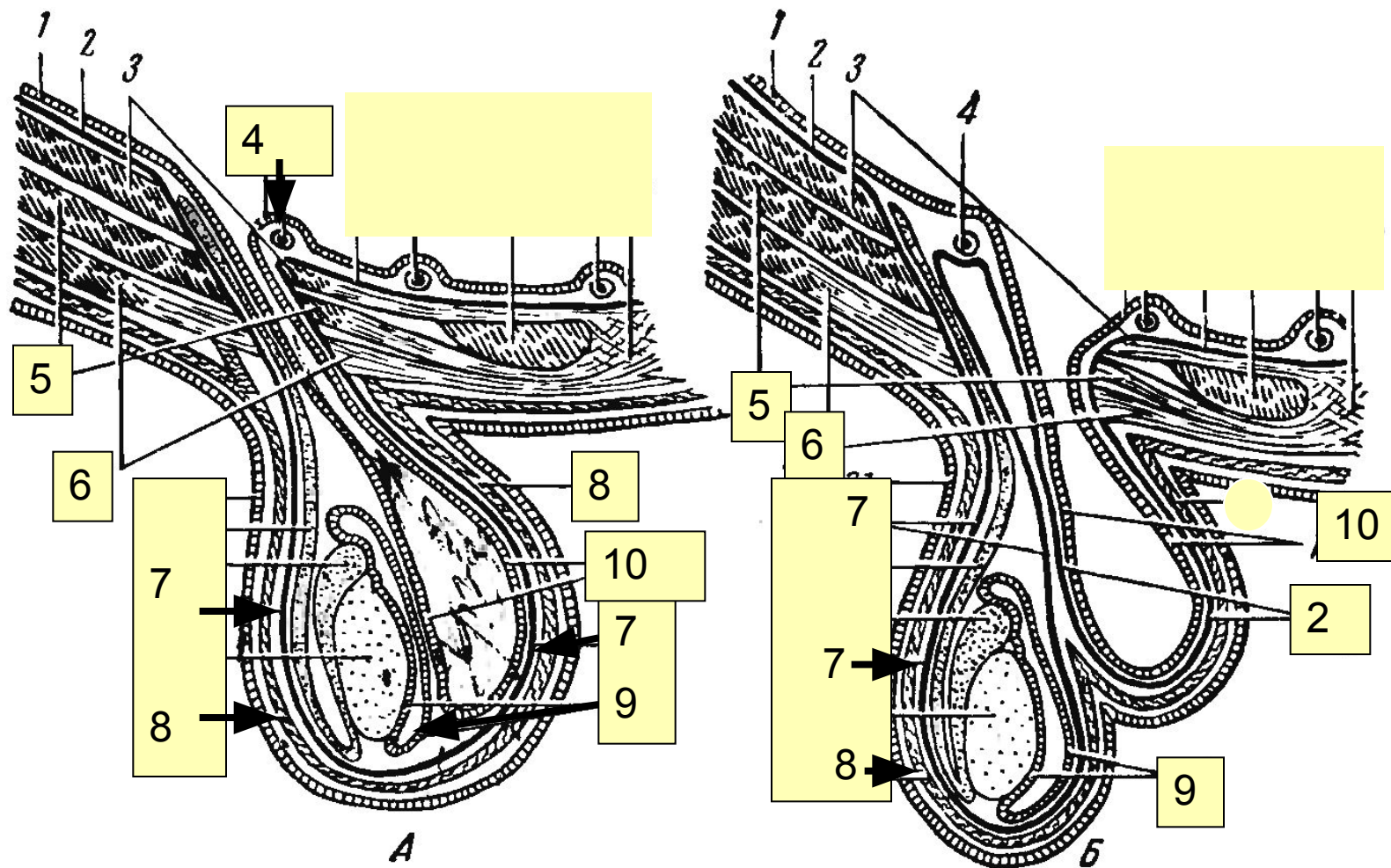


Операция при ущемленной грыже



Итоговый тест-контроль по теме “Брюшная стенка, наружные грыжи живота”.

УКАЗАТЬ ВИД ГРЫЖИ: А-?, Б-?, и подписать выноски (1-10)



Вариант 1.

Вариант 2

Ключ теста

Вариант 1.

А- косая паховая грыжа

1. брюшина
2. Поперечная фасция
3. Поперечная мышца
4. Нижняя надчревная артерия
5. Внутренняя косая мышца
6. наружная косая мышца
7. Внутренняя семенная фасция
8. Наружная семенная фасция
9. Влагалищная оболочка яичка
10. Грыжевой мешок

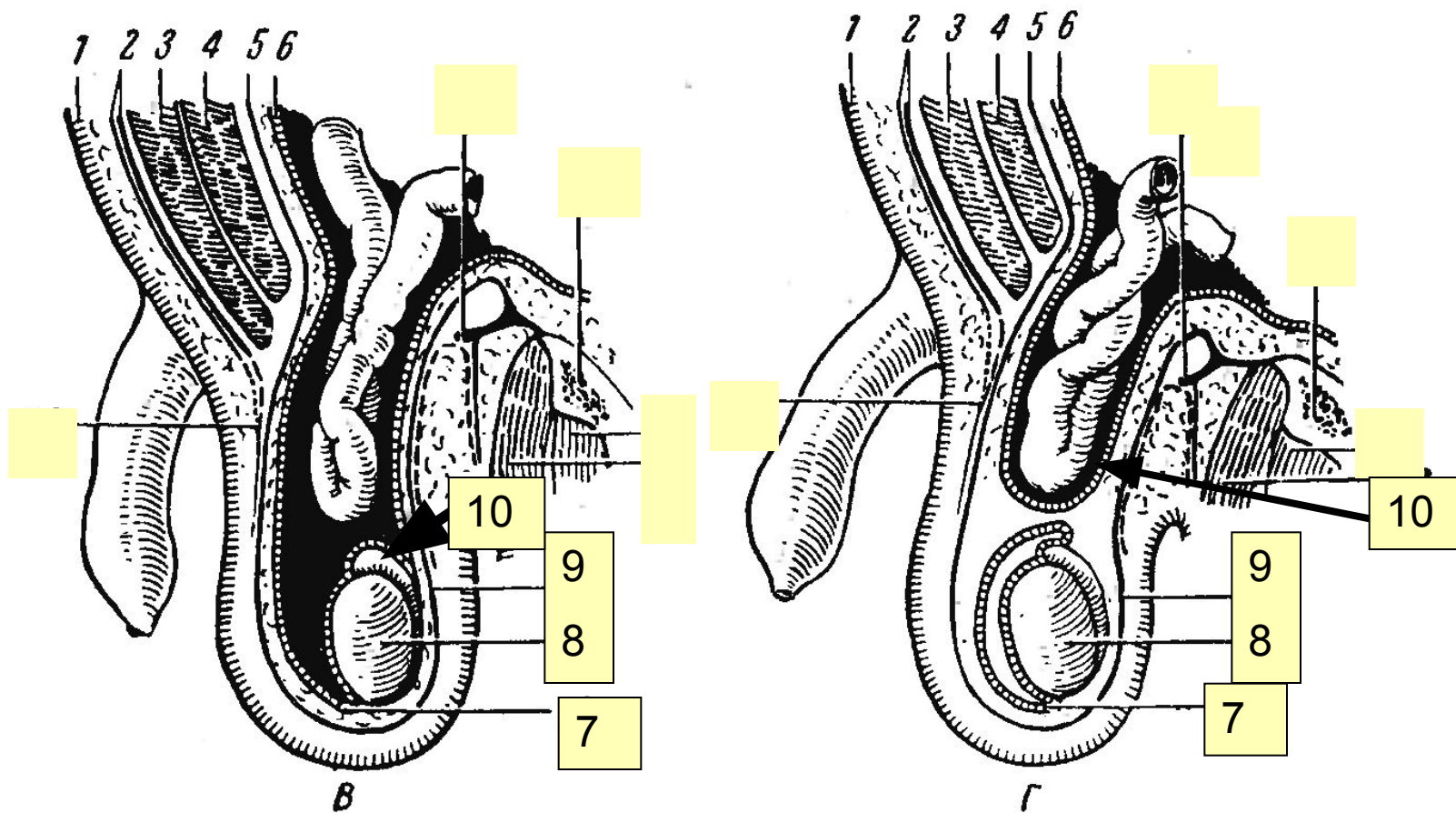
Вариант 1.

Б- прямая паховая грыжа

1. брюшина
2. Поперечная фасция
3. Поперечная мышца
4. Нижняя надчревная артерия
5. Внутренняя косая мышца
6. наружная косая мышца
7. Внутренняя семенная фасция
8. Наружная семенная фасция
9. Влагалищная оболочка яичка
10. Грыжевой мешок

Итоговый тест-контроль по теме “Брюшная стенка, наружные грыжи живота”.

УКАЗАТЬ ВИД ГРЫЖИ: А-?, Б-?, и подписать выноски (1-10)



Вариант 3

Вариант 4

Ключ теста

■ Вариант 3.

- В- врожденная паховая грыжа
- 1. кожа с п/к клетчаткой
- 2. апоневроз наружной косой мышцы
- 3. Внутренняя косая мышца
- 4. Поперечная мышца
- 5. поперечная фасция
- 6. брюшина
- 7. влагалищный отросток брюшины
- 8. яичко
- 9. внутренняя семенная фасция
- 10. придаток яичка

■ Вариант 4.

- Г- приобретенная косая паховая грыжа
- 1. кожа с п/к клетчаткой
- 2. апоневроз наружной косой мышцы
- 3. Внутренняя косая мышца
- 4. Поперечная мышца
- 5. поперечная фасция
- 6. брюшина
- 7. влагалищная оболочка яичка
- 8. яичко
- 9. внутренняя семенная фасция
- 10. грыжевой мешок