



Оперативные доступы к органам  
брюшной полости.

Виды, Классификации, преимущества и  
недостатки.

КАФЕДРА ТОПОГРАФИЧЕСКОЙ АНАТОМИИ И ОПЕРАТИВНОЙ ХИРУРГИИ.

ПРЕПОДАВАТЕЛЬ: ПЯЛЬЧЕНКОВА Н.О

ВЫПОЛНИЛ: СТУДЕНТ 422 ГРУППЫ АБРАМЕНКО А.Е.

# Доступы

- ▶ Для обнажения органов брюшной полости доступы через переднебоковую брюшную стенку используются наиболее часто. Через эту область можно подойти практически ко всем органам брюшной полости кратчайшим путем.
- ▶ Доступы сбоку к органам брюшной полости с боковых сторон применяются реже. Они непригодны тем, что нарушают целостность широких мышц живота.



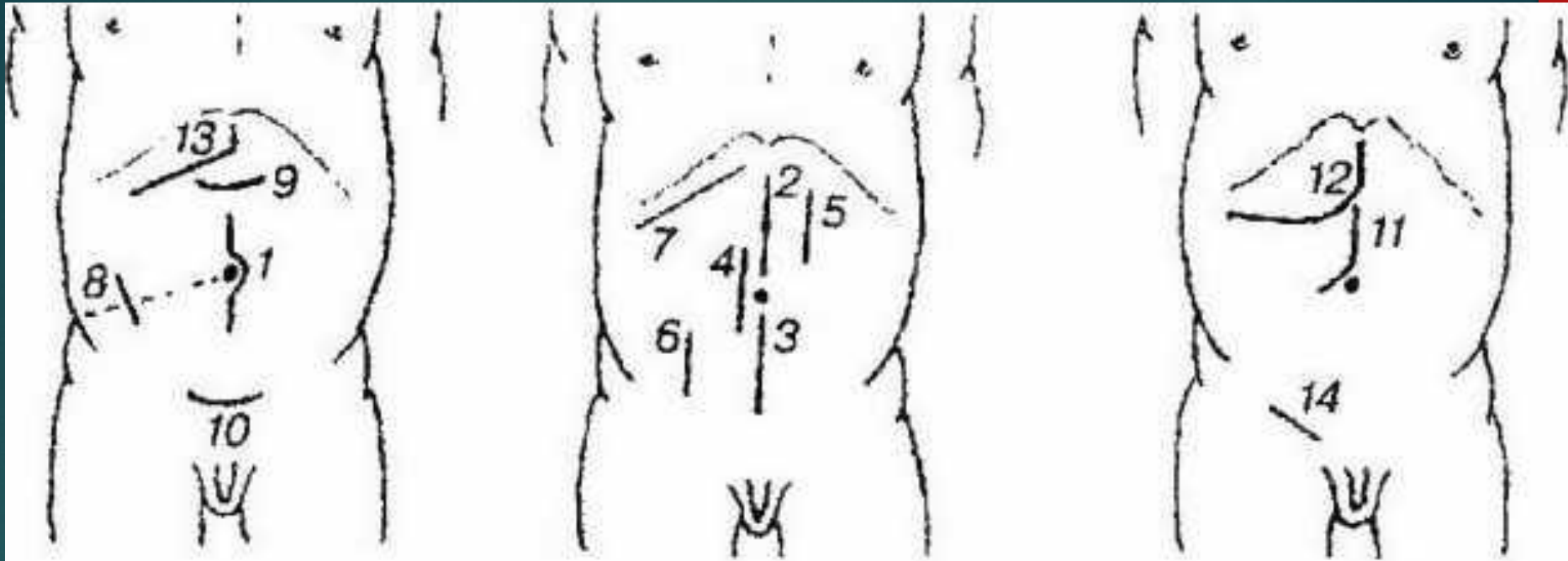
- ▶ Очень редко обнажают органы брюшной полости сзади – через поясничную область. Эта зона невелика по размерам, ограничена костными образованиями – гребнем подвздошной кости, XII ребрами и позвоночником, что не позволяет делать больших разрезов.

# ВИДЫ ДОСТУПОВ

- ▶ Все доступы к органам живота через переднюю брюшную стенку можно разделить на две группы:
- ▶ 1) общие (универсальные) доступы, позволяющие обнажать практически все органы живота;
- ▶ 2) специальные доступы для операции на одном органе или на группе близко расположенных друг к другу органов.

# ВИДЫ

- ▶ По направлению разреза доступы как одной, так и другой группы подразделяют на четыре вида:
- ▶ продольные,
- ▶ поперечные,
- ▶ косые,
- ▶ угловые (комбинированные).



- ▶ Продольные: 1 — срединный; 2 — верхнесрединный; 3 — нижнесрединный; 4 — парамедианный; 5 — трансректальный; 6 — параректальный.
- ▶ Косые: 7 — по Кохеру; 8 — по Мак Бурнею—Волковичу—Дьяконову; 14 — в паховой области. Поперечные: 9 — верхний; 10 — нижний; углообразные: 11 — по Брайцеву; 12 — по Рио-Бран-ко; 13 — по Федорову

# Классификация

- ▶ 1. Продольные разрезы
- ▶ Верхняя срединная Л.
- ▶ Центральная срединная Л
- ▶ Нижняя срединная Л.
- ▶ Парамедианная Л.
- ▶ Трансректальная Л.
- ▶ Параректальная Л. по Ленандеру-Добротворскому

# Классификация


- ▶ 2.Косые разрезы
- ▶ Косая Л. по Кохеру
- ▶ Косая Л. по Федорову
- ▶ Косая Л. по Черни-Керу
- ▶ Косая Л. по Мак Бурнею
- ▶ Косо-переменный разрез по Волковичу-Дьяконову



# Классификация

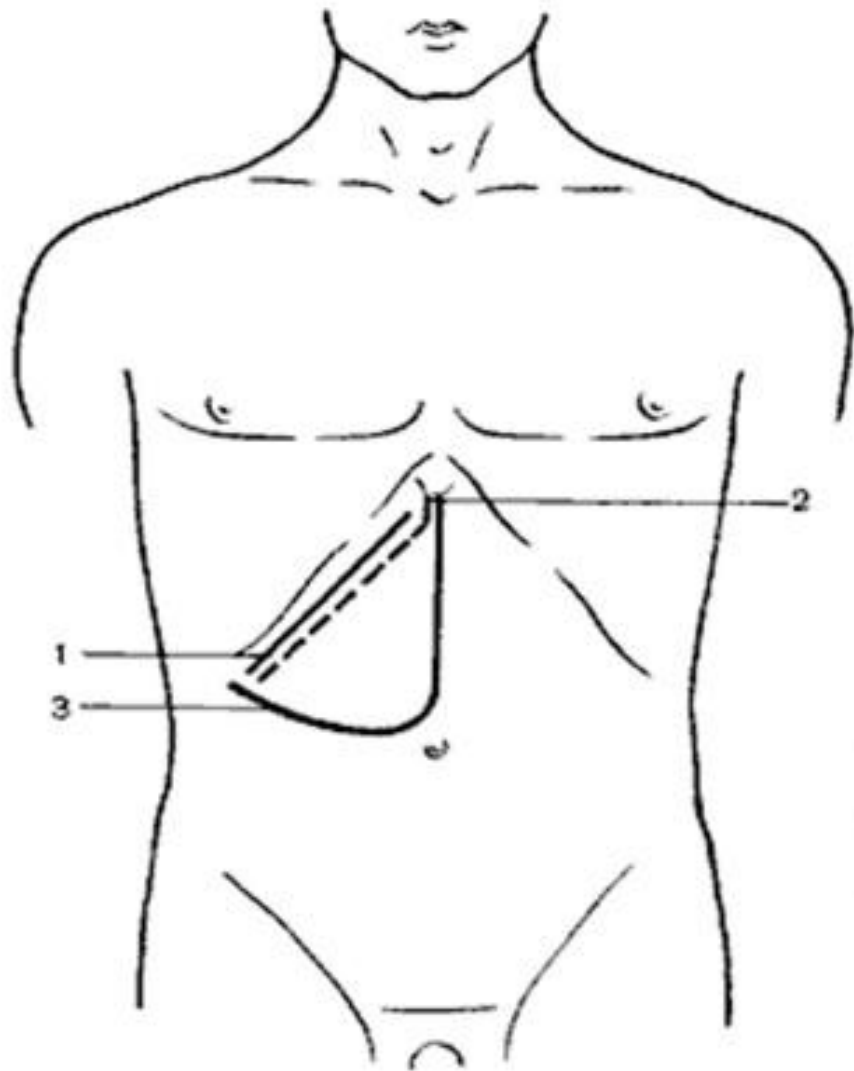
- ▶ 3. Поперечные разрезы
- ▶ Поперечная Л. в эпигастрии
- ▶ Поперечная Л. в мезогастрии
- ▶ Поперечная Л. в гипогастрии

# Классификация



- ▶ 4. Комбинированные разрезы
- ▶ Угловой разрез
- ▶ Угловой разрез по Рио-Бранко
- ▶ Разрез по Керу
- ▶ Штыкообразный разрез
- ▶ Якореподобный разрез
- ▶ 5. Торакоабдоминальные разрезы (тораколапаротомия)

## ОПЕРАТИВНЫЕ ДОСТУПЫ К ПЕЧЕНИ



1) Трансабдоминальные  
доступы (к правой доли  
печени, желчному пузырю,  
внепеченочным протокам):

- ✓ доступ Кохера (1)
- ✓ доступ С.П. Федорова (2)
- ✓ доступ Рио-Бранко (3)
- ✓ доступ типа «Мерседес»

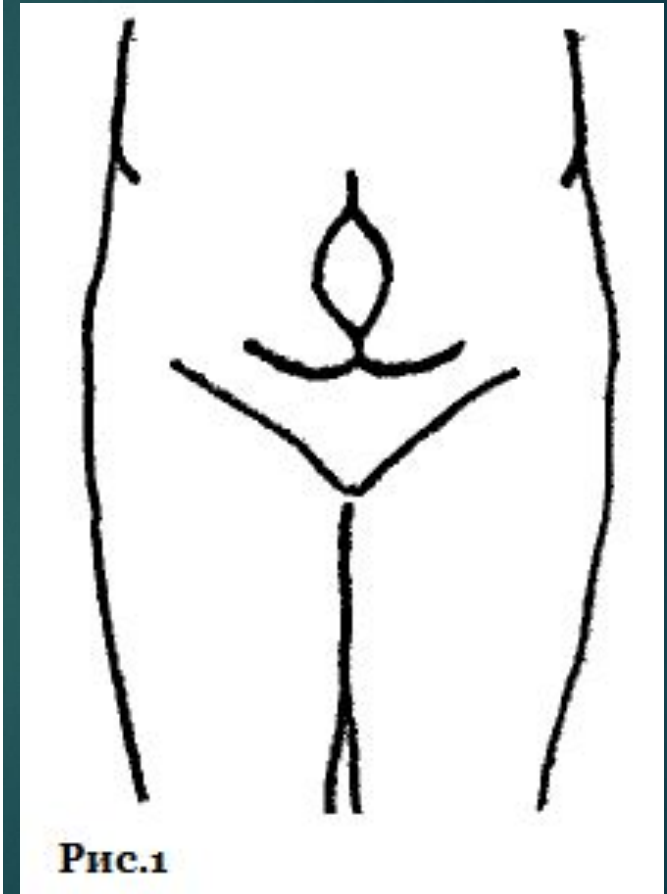


Рис.1

## Схема разрезов передней брюшной стенки, применяемых при операциях на толстой кишке

разрез

Волковича —

Дьяконова —

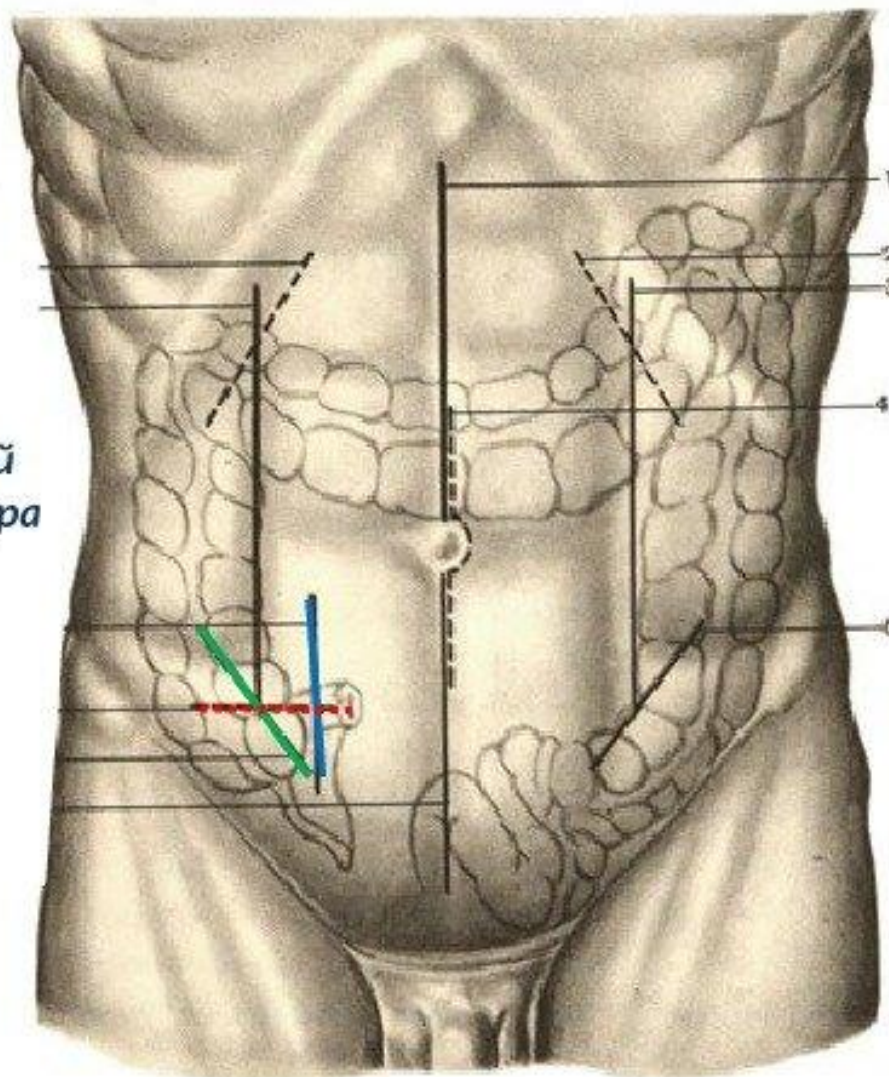
Мак Бурнея

Параректальный

разрез Леннандера

Разрез

Винкельмана

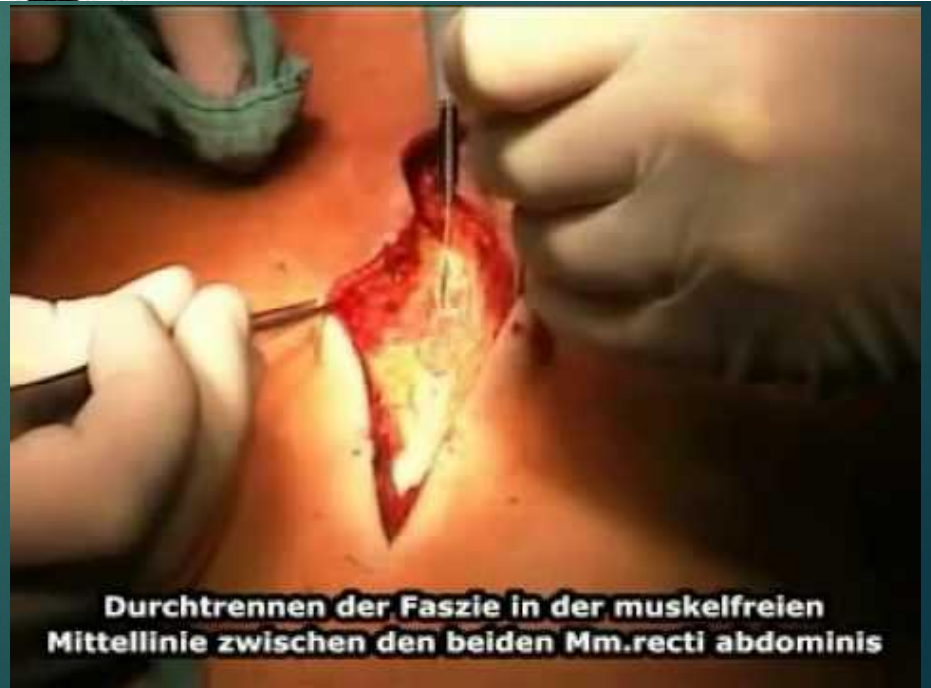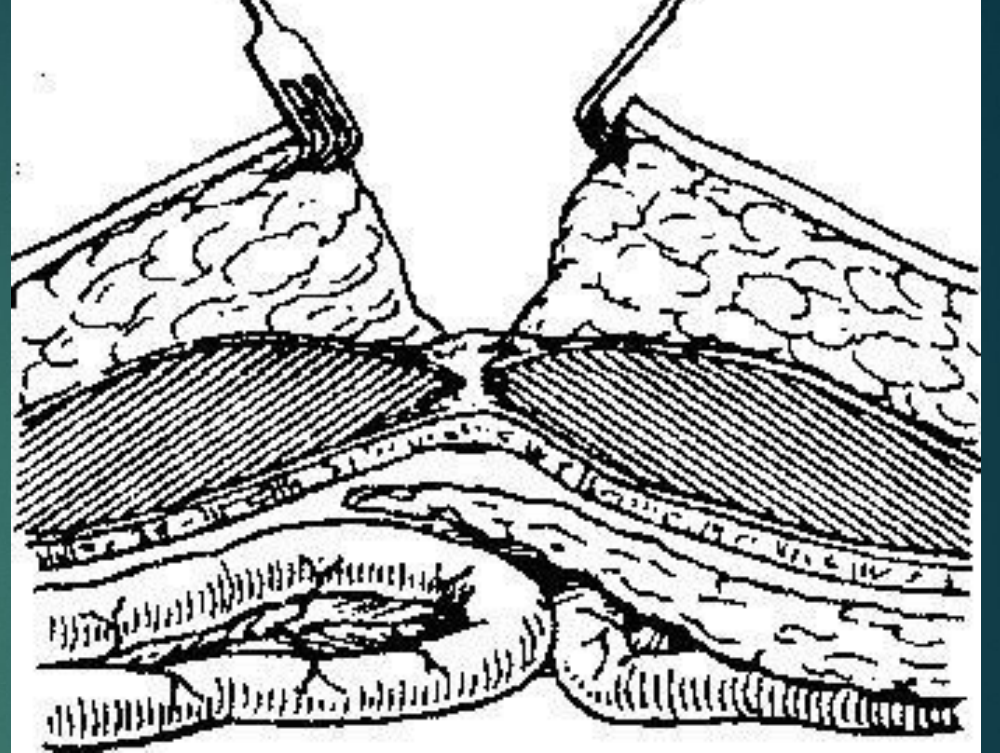
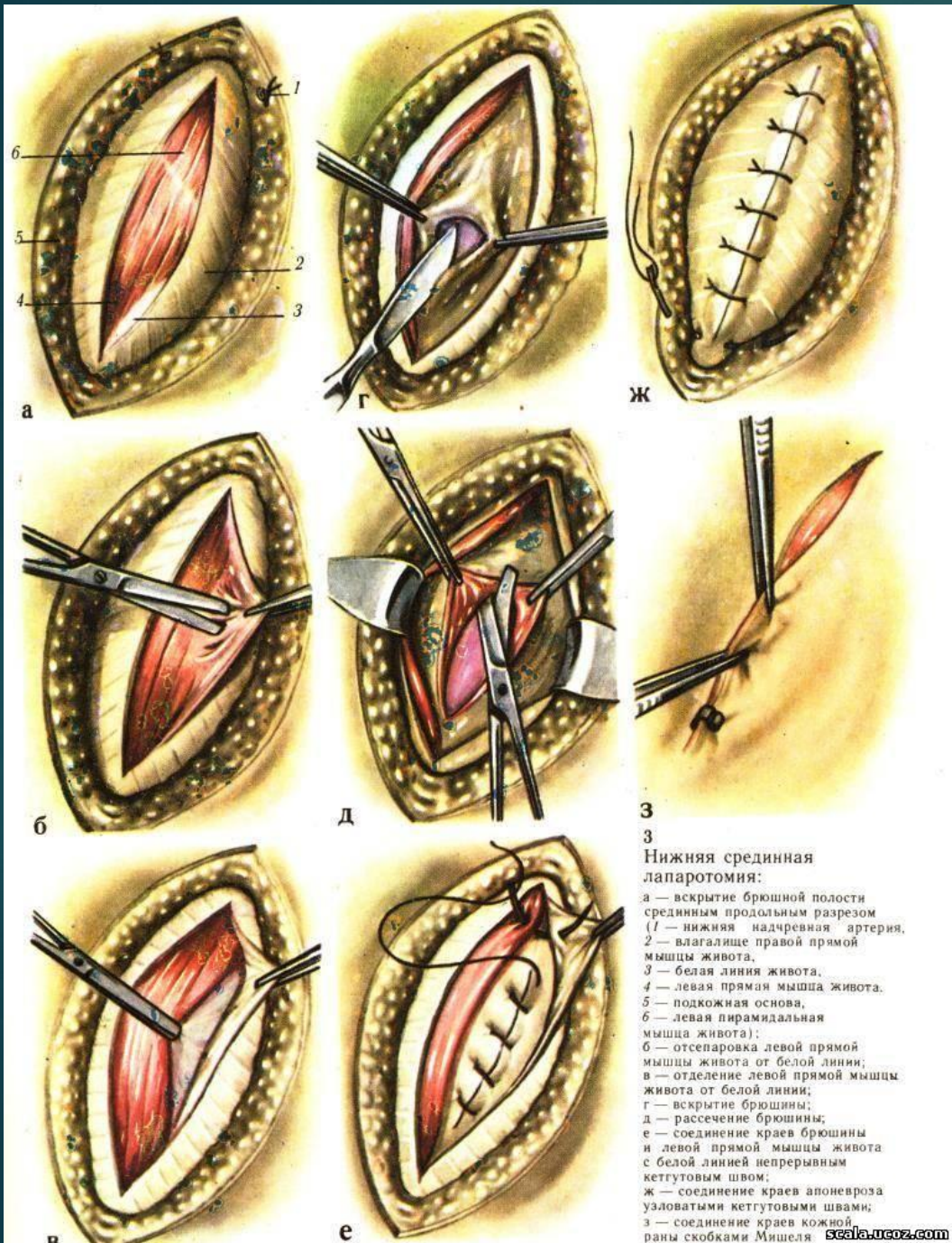


# Продольный доступ

- ▶ Типичным представителем общих продольных доступов является срединная лапаротомия. В зависимости от длины и локализации разреза можно выделить следующие виды срединной лапаротомии:
  - ▶ верхняя срединная (выше пупка);
  - ▶ нижняя срединная (ниже пупка);
  - ▶ тотальная срединная (от мечевидного отростка до лобкового симфиза).

# Срединная лапаротомия

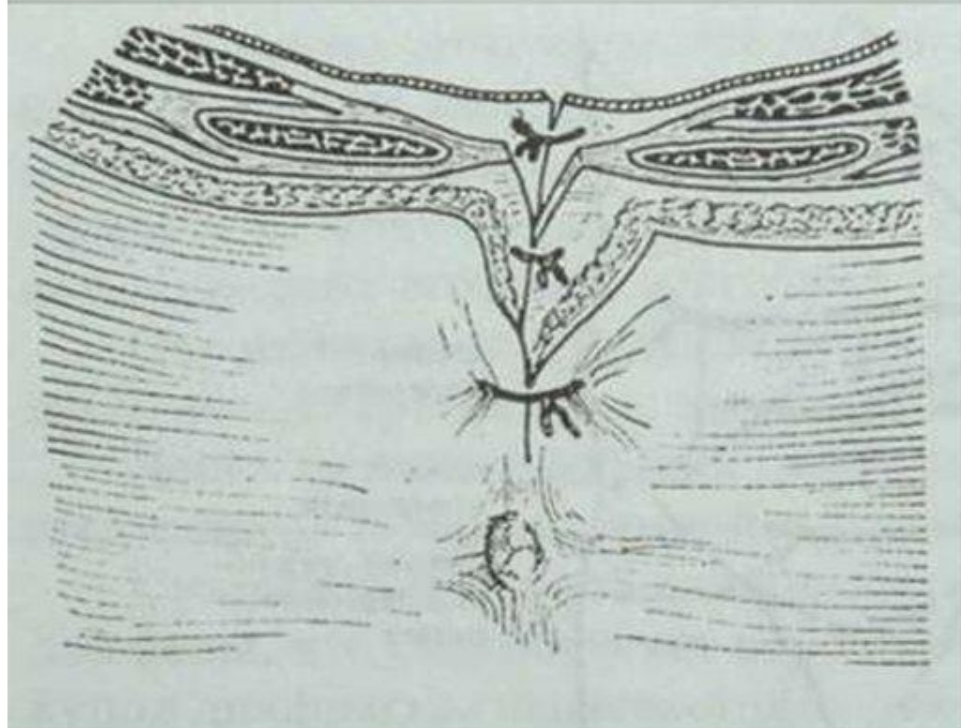
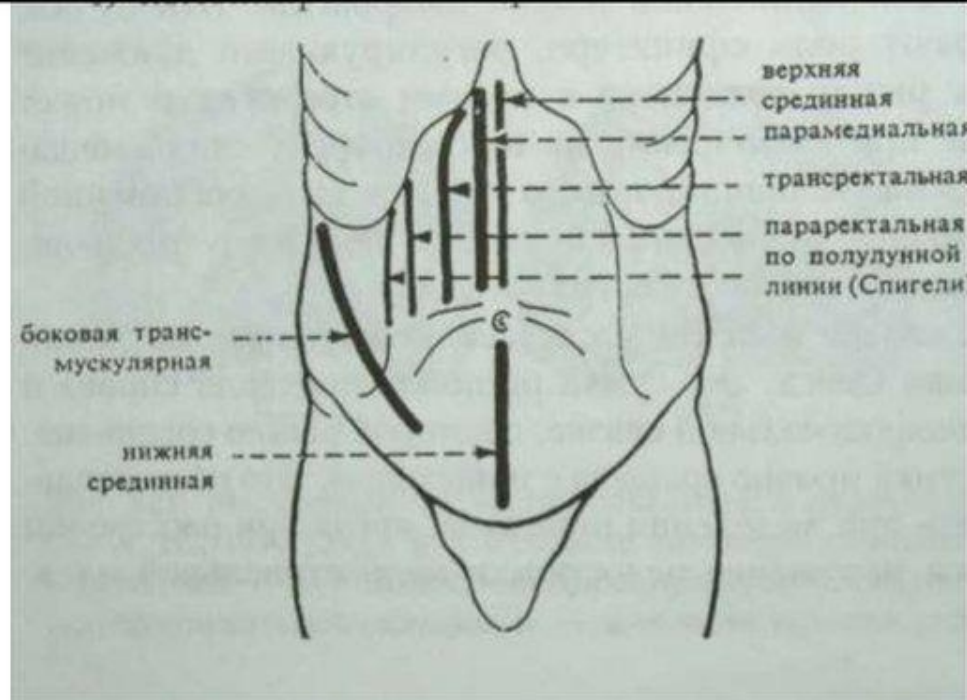
- ▶ Срединная лапаротомия имеет следующие преимущества: дает возможность хорошего обзора большинства органов брюшной полости; при рассечении тканей не повреждает мышцы; при выполнении срединной лапаротомии сохраняет в целостности крупные сосуды и нервы; доступ технически прост – рассекаются практически три слоя:
  - ▶ 1) кожа с подкожной клетчаткой;
  - ▶ 2) белая линия живота с прилежащими к ней поверхностной фасцией;
  - ▶ 3) париетальная брюшина. В случае необходимости верхняя срединная лапаротомия может быть продлена книзу, нижняя срединная лапаротомия может быть расширена кверху.



Доступы к органам живота  
Разрезы брюшной стенки:  
продольные: срединная  
лапаротомия:  
верхняя срединная ( выше  
пупка);  
нижняя срединная (ниже  
пупка);  
тотальная (полная) от  
мечевидного отростка до  
лобка).

с обходом пупка слева  
(справа проходит  
пупочная вена);

Послойно вскрывают: кожу,  
подкожную клетчатку,  
поверхностную  
фасцию, белую линию,  
париетальную брюшину.





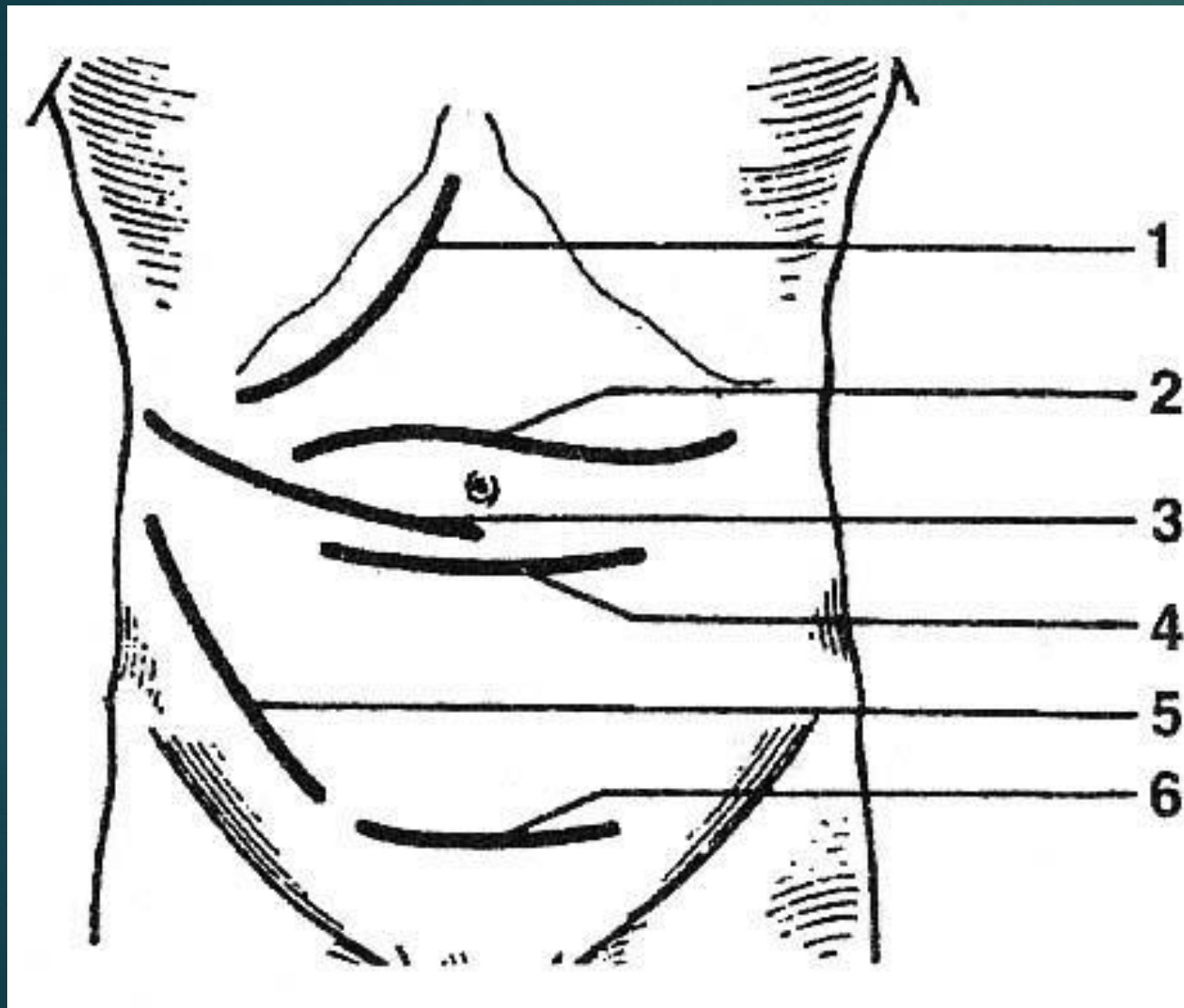
# Недостатки срединной лапаротомии

- ▶ К недостаткам срединной лапаротомии следует отнести сравнительно медленное срастание краев раны вследствие плохого кровоснабжения апоневрозов широких мышц живота по белой линии. В послеоперационном периоде линия швов испытывает сильную нагрузку из—за тяги краев раны в поперечном направлении. В ряде случаев это может привести к образованию неполноценного рубца и послеоперационным грыжам.

# Поперечные разрезы

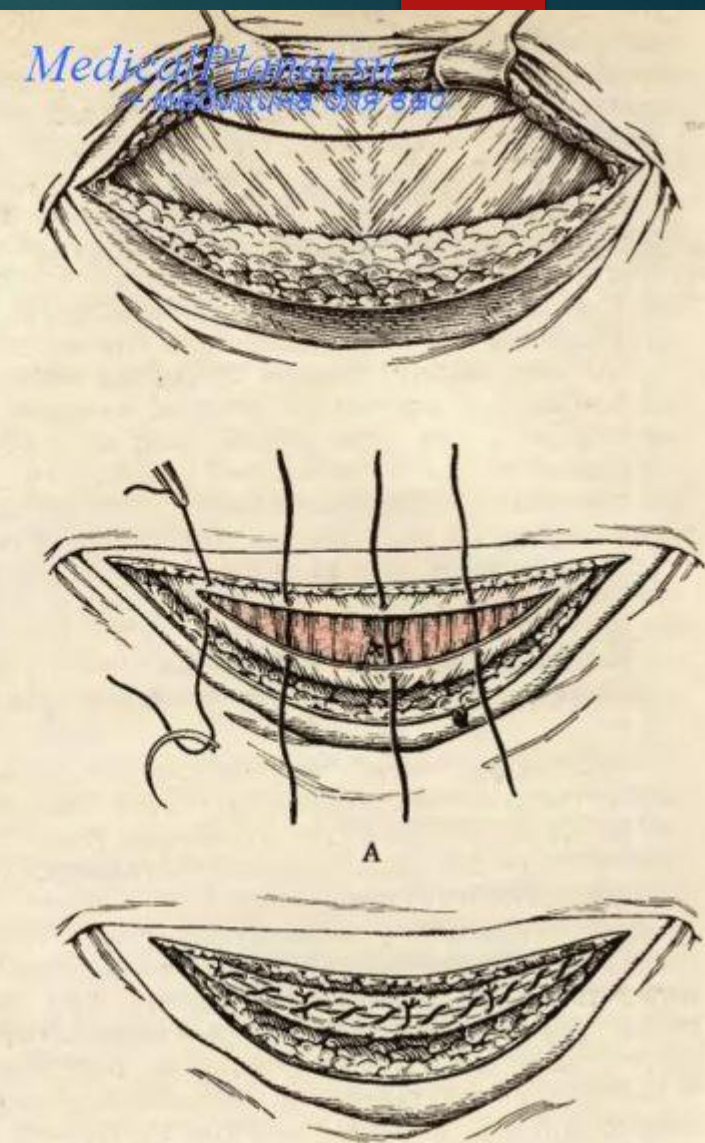
- ▶ Широкий доступ к органам брюшной полости может быть обеспечен при выполнении поперечных разрезов
- ▶ Поперечный разрез брюшной стенки, проведенный на 3–4 см выше пупка от одной средней подмышечной линии до другой, позволяет осмотреть большинство органов брюшной полости. При этом особенно доступны органы, лежащие у боковых стенок живота (восходящая и нисходящая части ободочной кишки).
- ▶ Если нет необходимости полной ревизии органов, поперечная лапаротомия может быть более ограниченной как по протяженности разреза, так и по уровню его выполнения (верхняя поперечная или нижняя поперечная лапаротомия).

- ▶ При поперечных разрезах выполняют расслоение (рассечение) широких косых мышц живота, а также пересекают одну или обе прямые мышцы живота (доступ Черни). При некоторых способах поперечной лапаротомии прямые мышцы могут раздвигаться (надлобковый доступ Пфанненштиля).
- ▶ **Поперечные разрезы** выполняют в виде кривой, провисающей в сторону лона. Кривизна сечения рассчитана на возможность сохранения нервов брюшной стенки, расположенных по ходу паховых связок. Поперечное сечение мышц стенки живота, в том числе прямой мышцы, делает рану широко зияющей, позволяющей свободно оперировать на органах брюшной полости.



Разрез апоневроза в нашей модификации. Кожа с подкожной жировой клетчаткой отделена от апоневроза вверх на 4—5 см. Дугообразный разрез апоневроза производится на 5—6 см выше лона.

Послойное зашивание брюшины, мышцы и апоневроза (А и Б) при надлобковом поперечном разрезе.



MedicalPlanet.ru  
 Медицинский сайт

# Преимущества

- ▶ Преимущества поперечных доступов: сохранение в целостности межреберных сосудисто—нервных пучков, поскольку разрезы выполняются параллельно их ходу; доступы легко могут быть продлены в латеральную сторону практически до средней подмышечной линии; края раны хорошо срастаются, поскольку перпендикулярная длине раны тяга мышц сравнительно невелика.

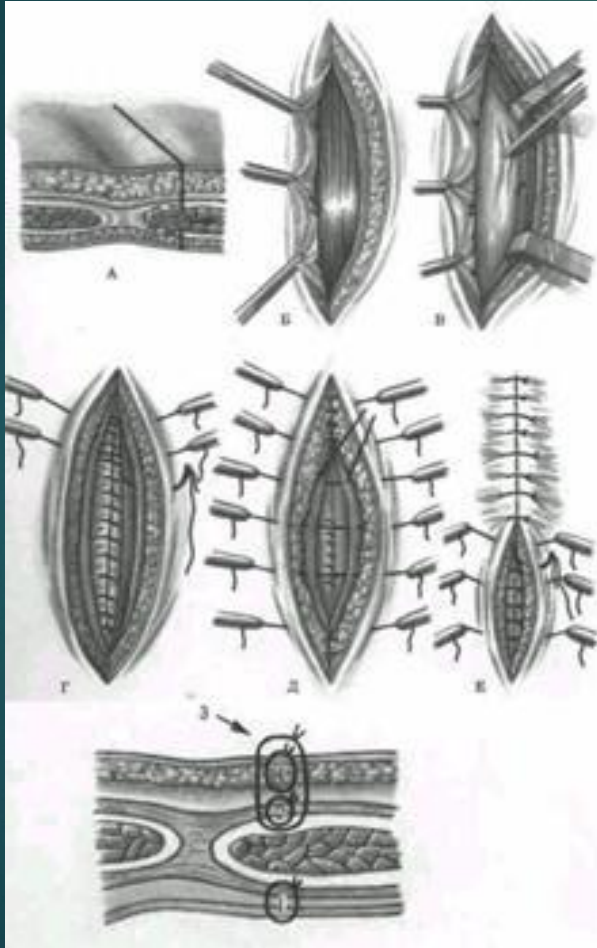
# Недостатки

- ▶ Недостатки поперечных доступов:
- ▶ 1) относительная ограниченность обзора – доступ позволяет хорошо осмотреть органы только одного этажа (верхнего или нижнего);
- ▶ 2) трудоемкость при рассечении и последующем восстановлении прямых мышц живота.

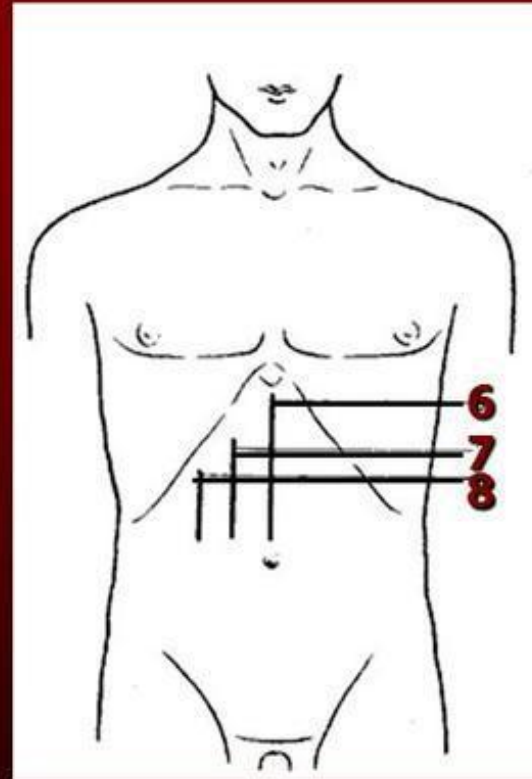
# Специальные доступы

- ▶ 1. Продольные разрезы через влагалище прямой мышцы.
- ▶ Парамедианный разрез. Этот разрез проводят над медиальным краем прямой мышцы живота, рассекая при этом передний листок ее влагалища в том же направлении. Преимуществом этого разреза является образование прочного послеоперационного рубца за счет «кулисного» смещения прямой мышцы живота и несовпадения проекций разрезов переднего и заднего листков ее влагалища.
- ▶ Трансректальный разрез (доступ через толщу прямой мышцы живота). Разрез проводят параллельно наружному краю прямой мышцы живота. Рассекают переднюю стенку влагалища мышцы, отводят медиально ее край, а затем рассекают заднюю стенку влагалища и париетальную брюшину. Разрез может выполняться только на ограниченном протяжении. При попытке расширения доступа повреждаются межреберные нервы, подходящие к мышце с латеральной стороны.

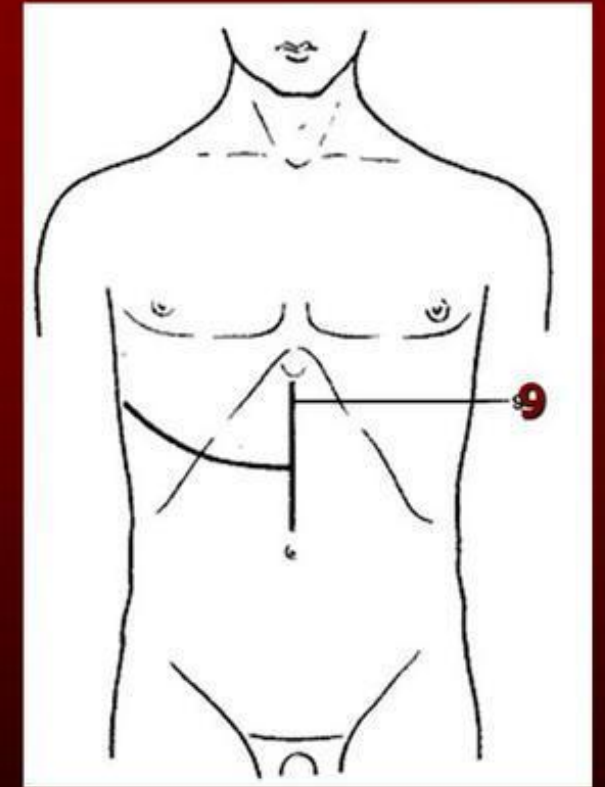
- ▶ Левый парамедианный разрез при операции на желудке



## Схема разрезов, применяемых при операциях на печени, желчном пузыре и желчных путях



6 — верхний срединный разрез; 7 — трансректальный разрез; 8 — параректальный разрез

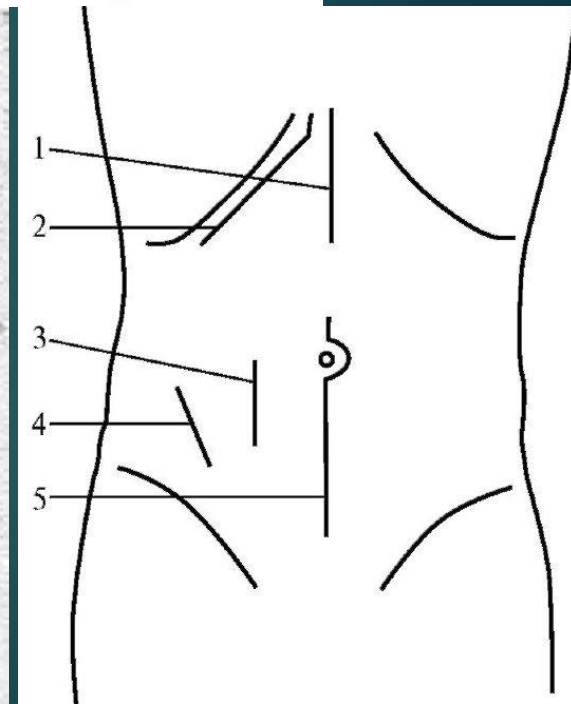
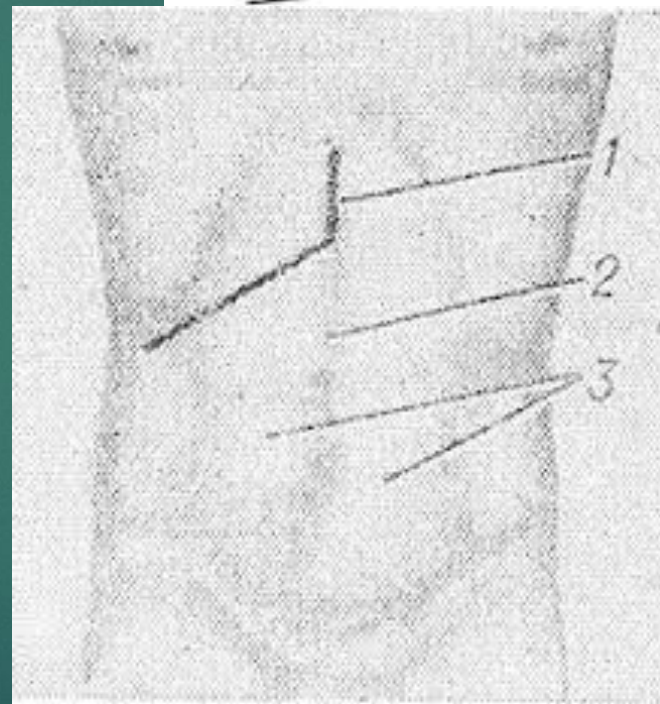
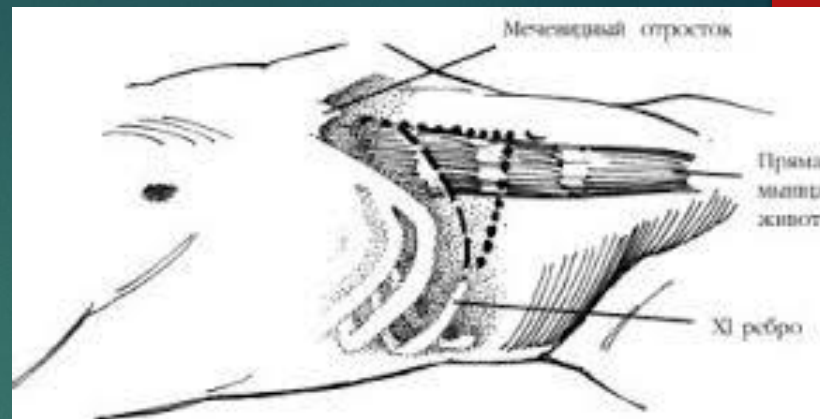


9 - торакоабдоминальный разрез (Райфершайд);



## ▶ Косые разрезы.

- ▶ Подреберный косой разрез широко используется для выполнения операций на желчных путях и селезенке. Разрез проводят от мечевидного отростка вниз и наружу с изгибом параллельно реберной дуге, отступив от нее на 2–3 см. Косые разрезы могут выполняться и в других отделах брюшной стенки, косой доступ Волковича—Дьяконова—Мак—Бурнея.



- ▶ Угловые (комбинированные) разрезы брюшной стенки используют при необходимости расширения доступа, иногда, «комбинируя» продольный разрез с косым, формируют массивный лоскут, позволяющий открыть широкий обзор соответствующей области.

