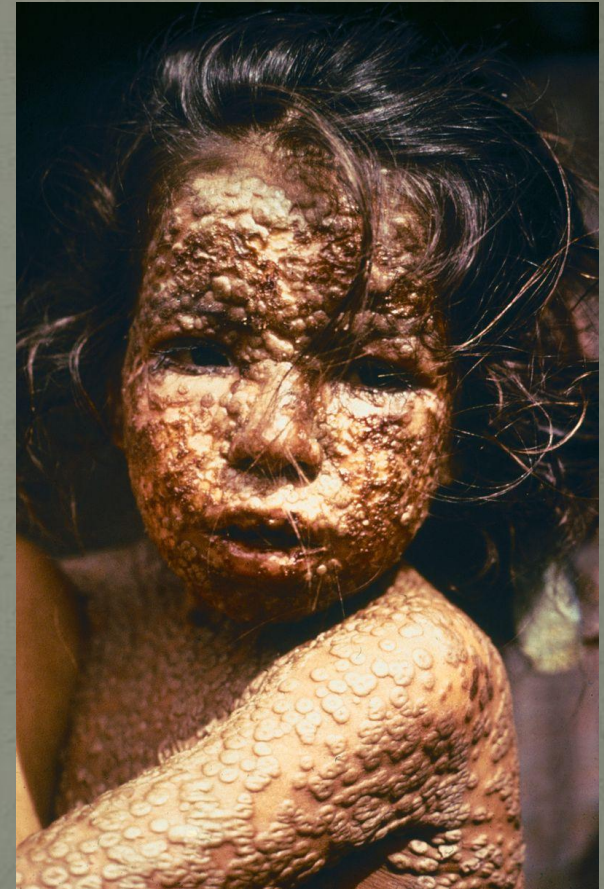

Оспа

Подготовил Колесников Егор 8В

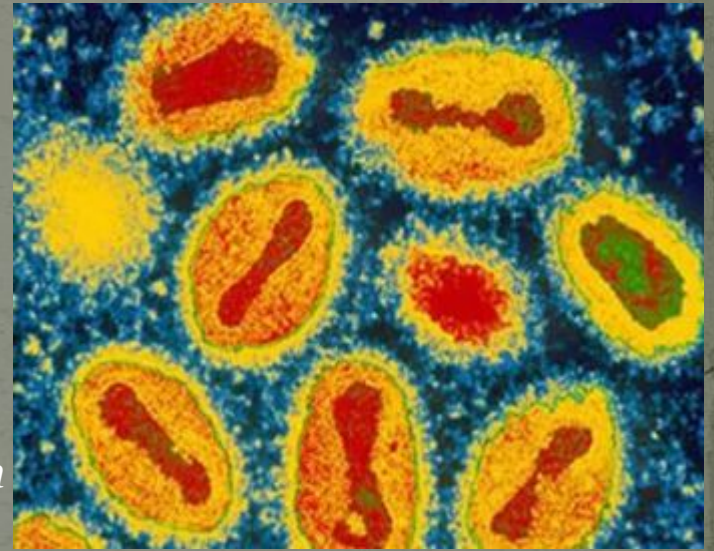
Натуральная оспа

- **Натуральная или чёрная оспа** высокозаразная вирусная инфекция. Её вызывают два вида вирусов: *Variola major* (летальность 20—40 %, по некоторым данным — до 90 %) и *Variola minor* (летальность 1—3 %), которые относятся к семейству *Poxviridae*, подсемейства *Chordopoxvirinae*, рода *Orthopoxvirus*. Люди, выживающие после оспы, могут частично или полностью терять зрение, и практически всегда на коже остаются многочисленные рубцы в местах бывших язв.
- Последний случай заражения оспой был зарегистрирован 26 октября 1977 года в сомалийском городе Марка



Эволюция вируса

- Вопрос о времени появления вируса натуральной оспы окончательно не разрешён. Скорее всего, вирус оспы эволюционировал между 68—16 тысячами лет назад. Широкий диапазон дат связан с различными отсчётами, используемыми для калибровки молекулярных часов. Одна клада штаммов принадлежит *Variola major* (вируса, вызывающего клинически более тяжёлую форму заболевания), которая перешла на человека и распространялась из Азии между V и XVI веками. Вторая клада включает две разновидности *Variola Alastrim minor* (фенотипически мягкая форма оспы), описанная в Америке и изолированная в Западной Африке, которая отделилась от общего предка вируса натуральной оспы между XV в. до н. э. и VII в. н. э. В дальнейшем эта клада разошлась на две субклады около XIII века.



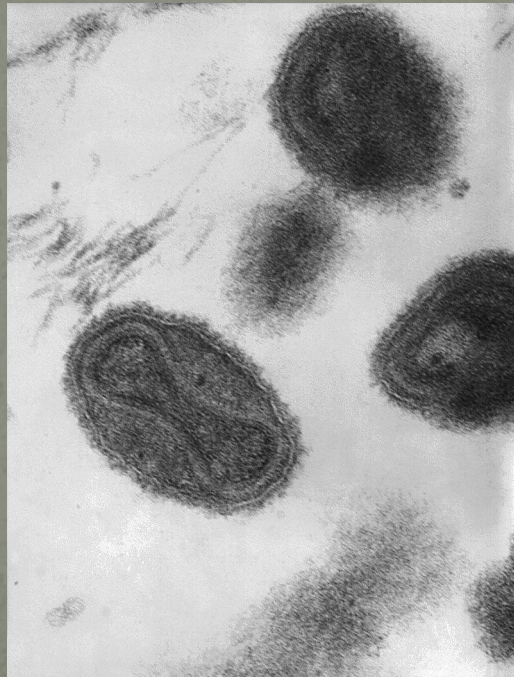Оспа и оспопрививание в России

- В России, как и повсюду, оспа не была редкостью — об этом свидетельствует, в частности, тот факт, что существует более десятка русских фамилий, образованных от разных диалектных слов, обозначающих специфический внешний вид людей, которые переболели оспой (Рябовы, Рябцевы, Рябинины, Щедрины, Шадрины, Корявины и др.). Однако само слово «оспа» встречается впервые лишь в 1653 году, в переписке доктора Белау (прозванного в России Белоусовым) с аптекарским приказом, которому он предложил приобрести от него чудодейственное средство «инрог» (единорог) против неё. В 1680 году уже был издан указ о мерах предупреждения против распространения оспы, за которым в последовавшее время следовали разные правила о порядке объявления и пресечения развития этой болезни.

Вспышка оспы в Москве в 1959—1960 гг.

- Хотя болезнь и была побеждена в границах СССР, до всемирной ликвидации этого заболевания случались вспышки оспы, завезенной из-за рубежа. Одним из последних явился случай в Москве в декабре 1959 — январе 1960 гг. Всего во время данной вспышки в Москве от Кокорекина заразилось 19 человек (7 родственников, 9 человек персонала и 3 пациента больницы, в которую он был госпитализирован с нераспознанной оспой). От них заразились ещё 23 человека и от последних — ещё трое. 3 из 46 заразившихся скончались

- Вот так выглядят вирионы натуральной оспы (увеличено в 370000 раз)



СИМПТОМЫ

- При типичном течении оспы инкубационный период длится 8—14 дней.
- Начальный период характеризуется ознобом, повышением температуры тела, сильными рвущими болями в пояснице, крестце и конечностях, сильной жаждой, головокружением, головной болью, рвотой. Иногда начало болезни мягкое.
- На 2—4-й день на фоне лихорадки появляется инициальная сыпь на коже либо в виде участков гиперемии (кореподобная, розеолезная, эритематозная), либо геморрагическая сыпь по обеим сторонам грудной клетки в области грудных мышц до подмышечных впадин, а также ниже пупка в области паховых складок и внутренних поверхностей бедер («треугольник Симона»); кровоизлияния выглядят как пурпура и даже как экхимозы. Пятнистая сыпь держится несколько часов, геморрагическая — более продолжительное время.
- На 4-й день наблюдается снижение температуры тела, ослабляются клинические симптомы начального периода, но появляются типичные оспины на коже головы, лица, туловища и конечностей, которые проходят стадии пятна, папулы, пузырька, пустулы, образования корочек, отторжения последних и образования рубца. Одновременно появляются оспины на слизистой оболочке носа, ротоглотки, гортани, трахеи, бронхах, конъюнктивах, прямой кишке, женских половых органов, мочеиспускательного канала. Они вскоре превращаются в эрозии.
- На 8—9-й дни болезни в стадии нагноения пузырьков вновь ухудшается самочувствие больных, возникают признаки токсической энцефалопатии (нарушение сознания, бред, возбуждение, у детей — судороги). Период подсыхания и отпадения корок занимает около 1—2 недель. На лице и волосистой части головы образуются многочисленные рубцы.

Лечение

- В настоящее время, в случае возрождения данного заболевания, для его лечения могут применяться противовирусные препараты (метисазон по 0,6 г 2 раза в день курсом 5—6 суток), противооспенный иммуноглобулин 3—6 мл внутримышечно. Для профилактики присоединения бактериальной инфекции на поражённые участки кожи наносятся антисептические препараты. При наличии бактериальных осложнений больным назначаются антибиотики широкого спектра действия (полусинтетические пенициллины, макролиды, цефалоспорины). Проводятся мероприятия, направленные на детоксикацию организма, к ним относятся введение коллоидных и кристаллоидных растворов, в некоторых случаях проводится ультрафильтрация и плазмаферез.
- В конце XIX века доктор В. О. Губерт предложил лечение оспы путём ежедневных повторных прививок противооспенной вакцины уже заражённым людям, как до появления симптомов болезни, так и во время её течения. В результате данного лечения удавалось значительно смягчить течение заболевания, сделав его менее тяжёлым. Неизвестно, почему усиленные прививки не вошли в широкое употребление.

Вирус натуральной оспы в настоящее время

- Считается, что в настоящее время вирус натуральной оспы существует только в двух лабораториях в мире: в ГНЦ ВБ «Вектор» (Россия) и в CDC (США). Многие эксперты призывают к их уничтожению в целях безопасности.
- В июле 2014 года шесть пробирок с вирусом были обнаружены в забытой картонной коробке на складе в кампусе института здравоохранения в Мэрилэнде. Компетентные органы не исключают, что этот случай не единичен. Было установлено, что вирус сохранял жизнеспособность. 24 февраля 2015 года пробирки были уничтожены под надзором представителя ВОЗ.

Спасибо за внимание