

ГОСУДАРСТВЕННЫЙ  
РОСТОВСКИЙ БАЗОВЫЙ МЕДИЦИНСКИЙ  
КОЛЛЕДЖ

***МЕТОДЫ ИССЛЕДОВАНИЯ В  
АНТРОПОГЕНЕТИКЕ.  
МЕТОДЫ ПРЕНАТАЛЬНОЙ  
ДИАГНОСТИКИ***

Петрова В.А.  
Преподаватель  
генетики

# Понятие пренатальной диагностики

- Пренатальная диагностика – дородовая диагностика с целью обнаружения патологии на стадии внутриутробного развития.
- В случае наличия у плода болезни родители при помощи врача-консультанта взвешивают возможности современной медицины и свои собственные в плане реабилитации ребёнка.
- К пренатальной диагностике относится и определение отцовства на ранних сроках беременности, а также определение пола ребёнка.

# Методы пренатальной диагностики

## *Неинвазивные*

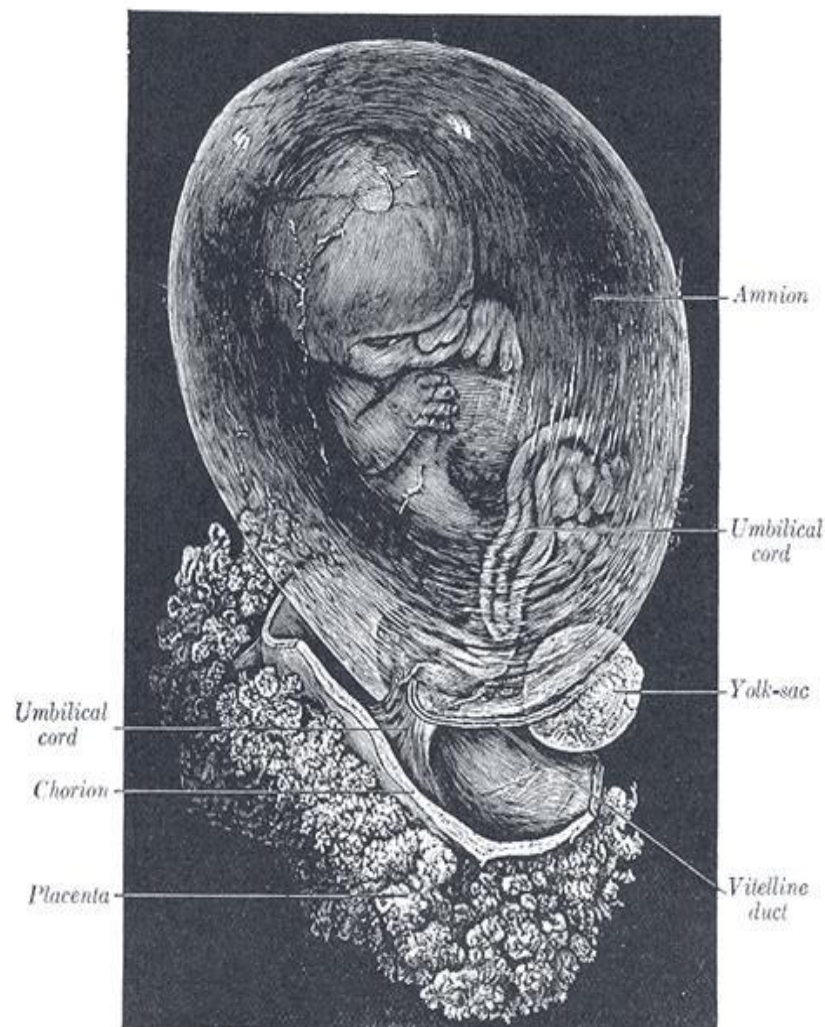
- УЗИ

## *Инвазивные*

- Биопсия хориона
- Амниоцентез
- Кордоцентез
- Фетоскопия

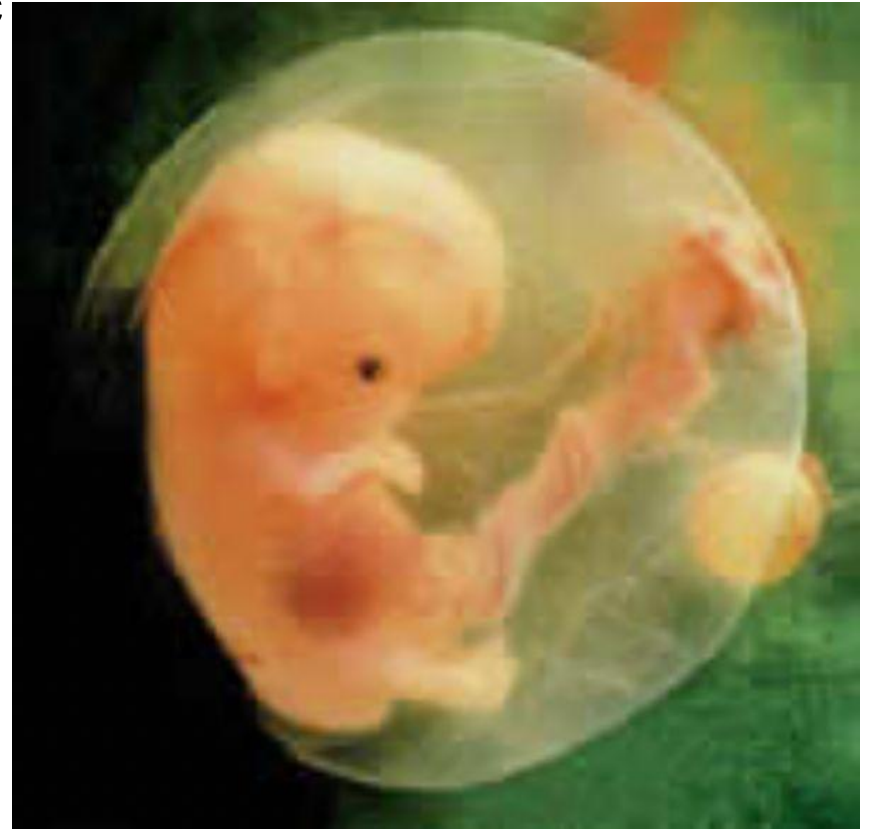# Биопсия хориона

- Получение образца ткани хориона с целью выявления и профилактики хромосомных болезней, носительс хромосомных аномалий, моногенне болезней.
- 10 – 15 мг ткани хориона
- 9,5 – 12 недель
- Осложнения: самопрерывание, кровотечение, болевые ощущения, инфицирование
- Под контролем УЗИ
- Показания: возраст больной 35 лет старше, семейное носительство наследственных аномалий

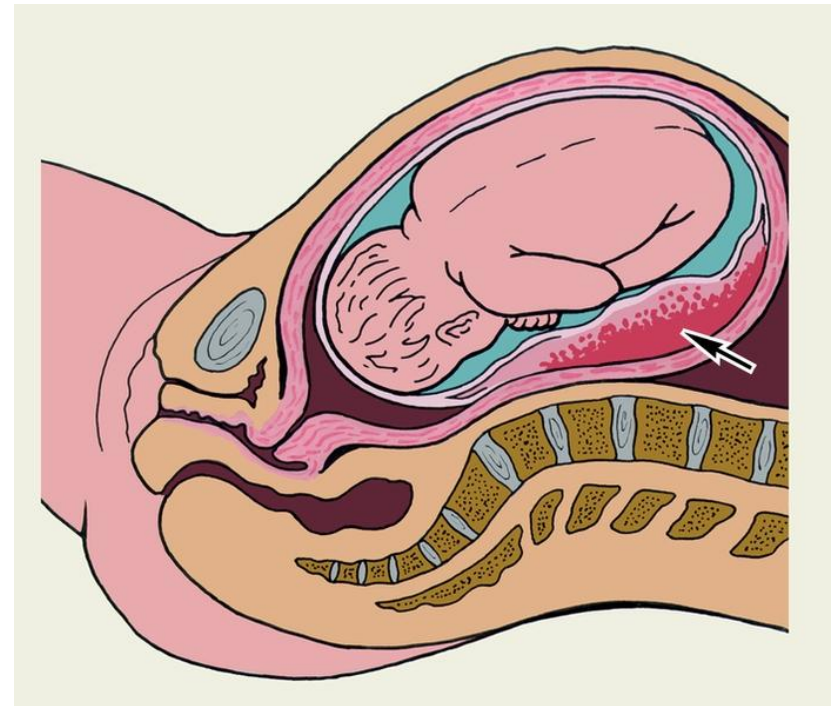
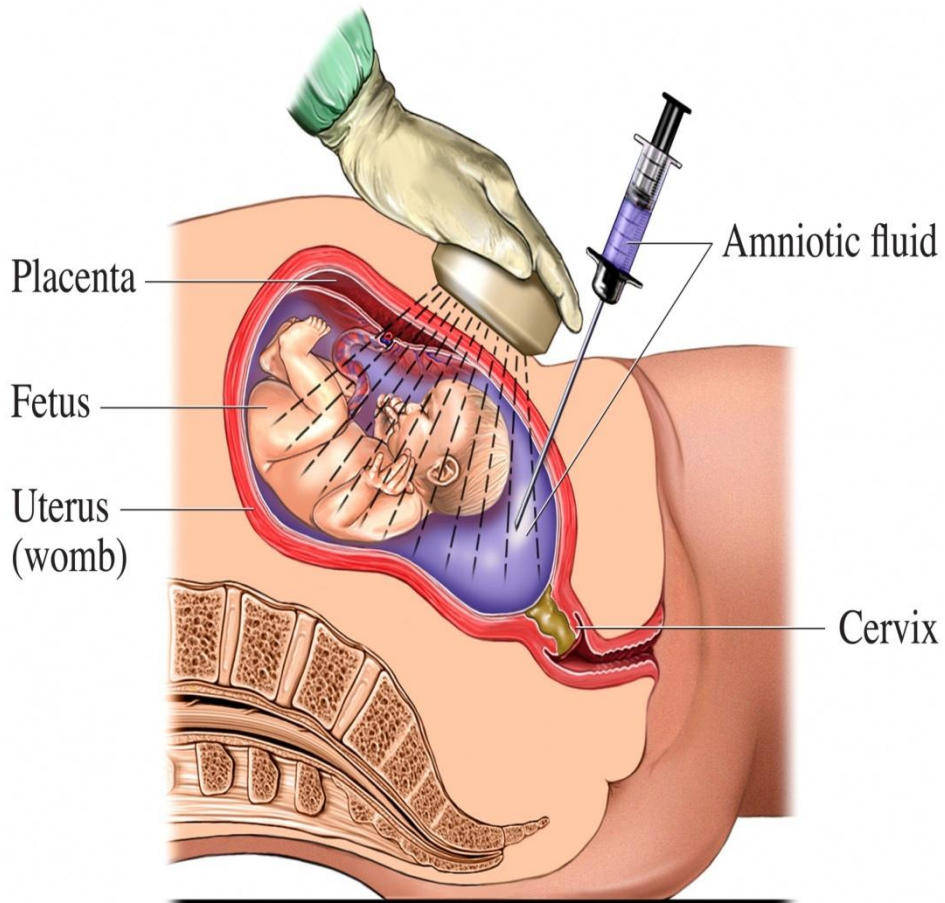


# Амниоцентез

- Пункция амниотической оболочки с целью получения околоплодных вод для последующего лабораторного исследования, амниоредукции или введения лекарственных средств
- Ранний амниоцентез 10 – 14 недель, поздний – после 15 недели
- Осложнения: преждевременное излитие околоплодных вод, подтекание ОВ в течение суток, инфицирование, отслоение плодных оболочек
- Под контролем УЗИ



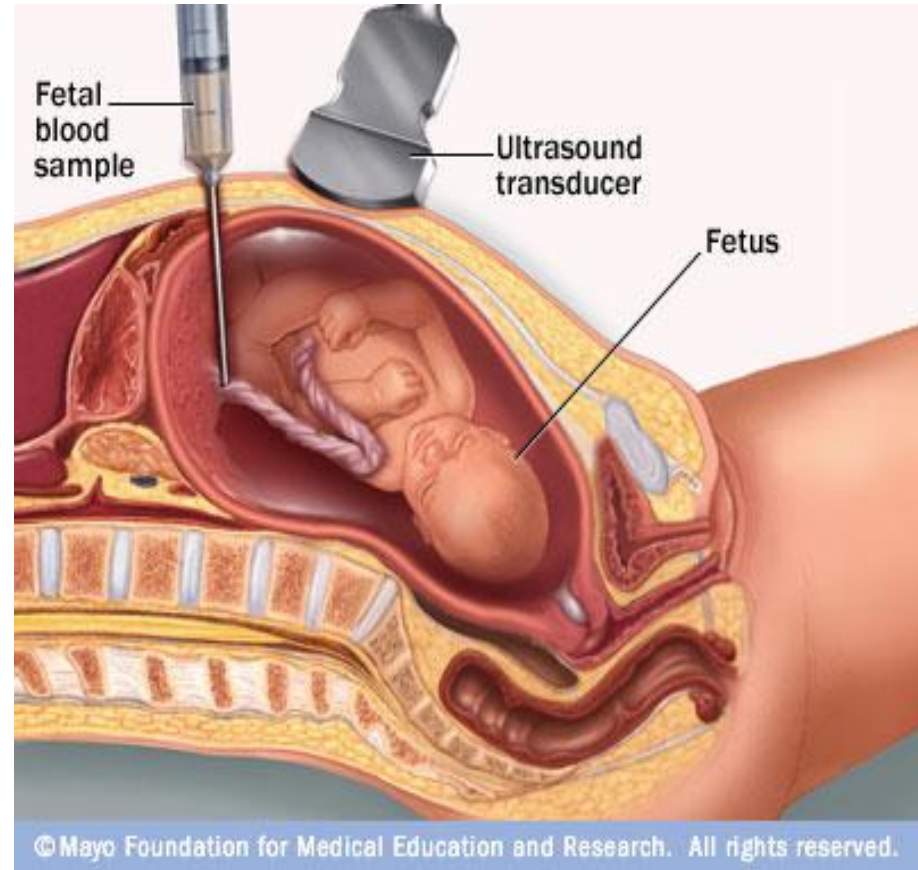
# Амниоцентез





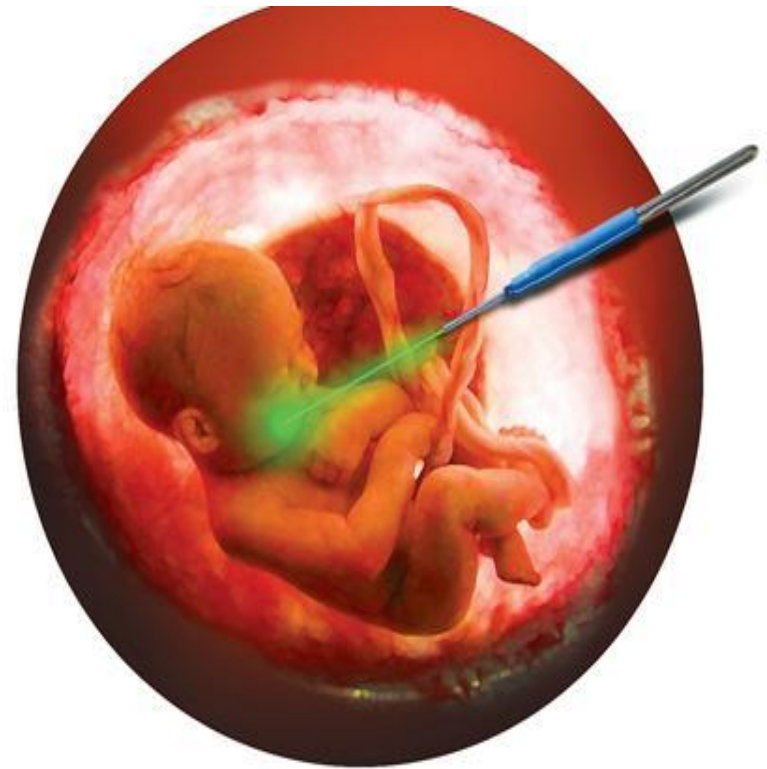# Кордоцентез

- Взятие крови из пуповины
- С 15 – 20-й недель беременности
- Осложнения: болевые ощущения, инфицирование
- Под контролем УЗИ



# Фетоскопия

- Метод, основанный на прямом рассмотрении через специальный прибор – фетоскоп. Зонд вводится в полость амниона через брюшную систему и осматривается плод
- На 18 – 22 неделе
- Под контролем УЗИ
- Осложнения: 8% выкидышей







***Спасибо за внимание!***