

Методы пальпации, перкуссии и аускультации в диагностике заболеваний внутренних органов

**Выполнили: студенты 6 курса 615 группы МПФ
Ефимов В. Ю.
Соломин И. С.**

Дефиниция пальпации

место метода в клиническом обследовании

от лат. palpatio - поглаживание, ощупывание

- **Метод диагностического исследования путем ощупывания определенной части тела, основанный на тактильной, температурной, стереометрической и других видах чувствительности кожи ладоней.**
- **Проводится **наряду с осмотром**, при исследовании кожи и местном осмотре.**
- **При исследовании внутренних органов - пальпацию проводят **вслед за осмотром**.**

Диагностическая ценность пальпации

метод позволяет определить

- Локализацию, размеры и форму исследуемого органа или иного образования.
- Характер пальпируемой поверхности, ее плотность (консистенцию).
- Подвижность органа или образования.
- Взаимоотношения с окружающими органами и тканями.
- Болезненность - со слов больного, по изменению выражения его лица, наличию мышечного напряжения в месте пальпации или по рефлекторным движениям

Виды пальпации

- **Поверхностная скользящая или ориентировочная.**
- Глубокая - *palpatio profunda*
- Проникающая - *palpatio penetrans*
- **Баллотирующая или толчкообразная**
- Бимануальная - *palpatio bimanualis*
- Методическая по Образцову и Стражеско.
- Рентгенологическая

Правила пальпации

1. **Положение больного** во время пальпации должно соответствовать целям исследования, обеспечивая наилучший доступ к органу - стоя, лежа на спине или на боку.
2. Врач проводит пальпацию с учетом топографической анатомии, **соблюдая определенную последовательность** исследования и применяя различные методы пальпации.

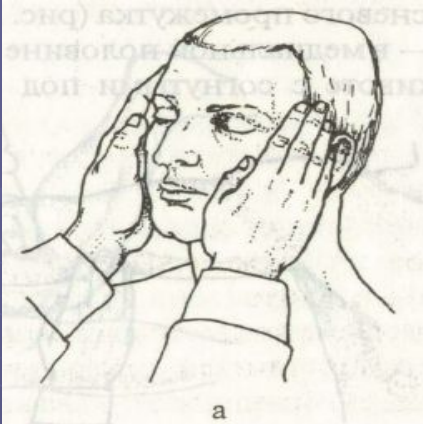
Поверхностную скользящую или ориентировочную пальпацию используют при исследовании

- кожи, подкожной жировой клетчатки**
- периферических (подкожных) лимфатических узлов**
- щитовидной и молочных желез**
- мышц, костей, суставов.**
- периферических артерий**
- грудной клетки и передней брюшной стенки**

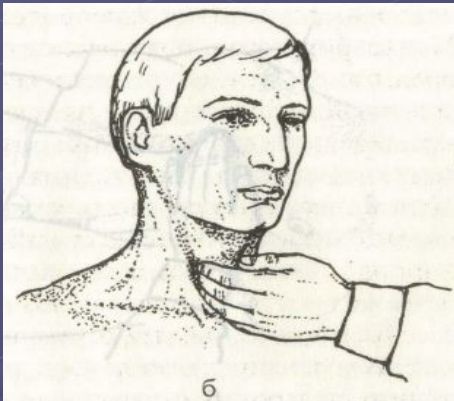
Методика поверхностной скользящей пальпации

- **кожу** пальпируют поглаживанием, слегка соприкасаясь с ней ладонями;
- **подлежащие ткани** - путем скольжения по их поверхности пальцами руки **вместе с кожей** исследуемого участка, слегка надавливая на исследуемую ткань.
- для определения толщины, плотности и эластичности кожи, ее **захватывают в складку между большим и указательным пальцами**, аналогичный прием - при исследовании подкожной жировой клетчатки, скелетных мышц и увеличенных лимфатических узлов.

Пальпация артерий

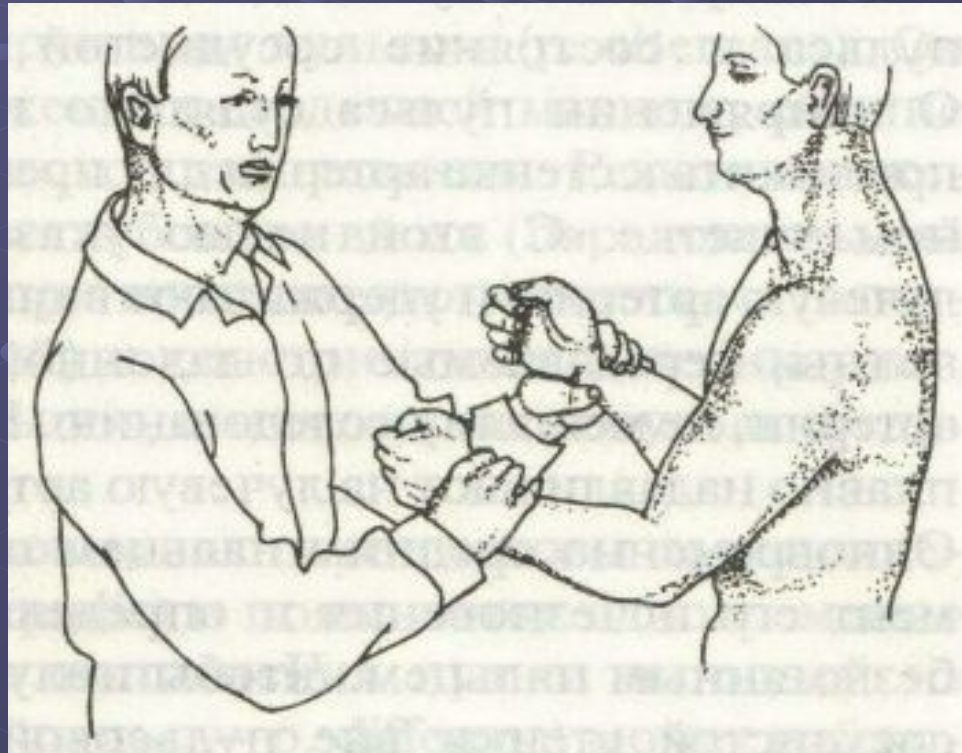


Височных

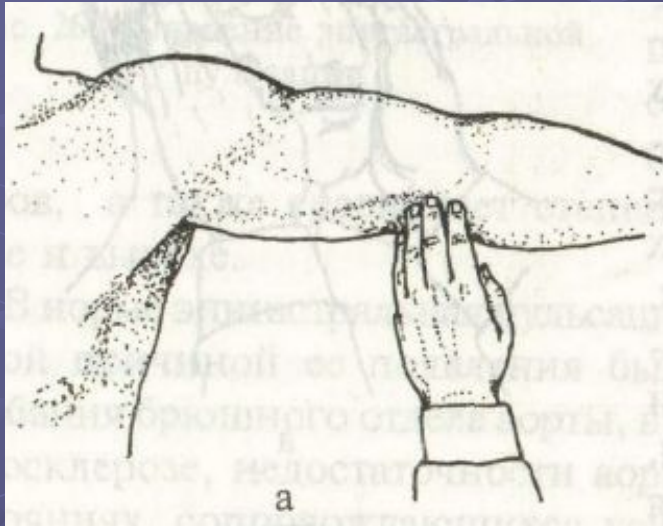


Сонной

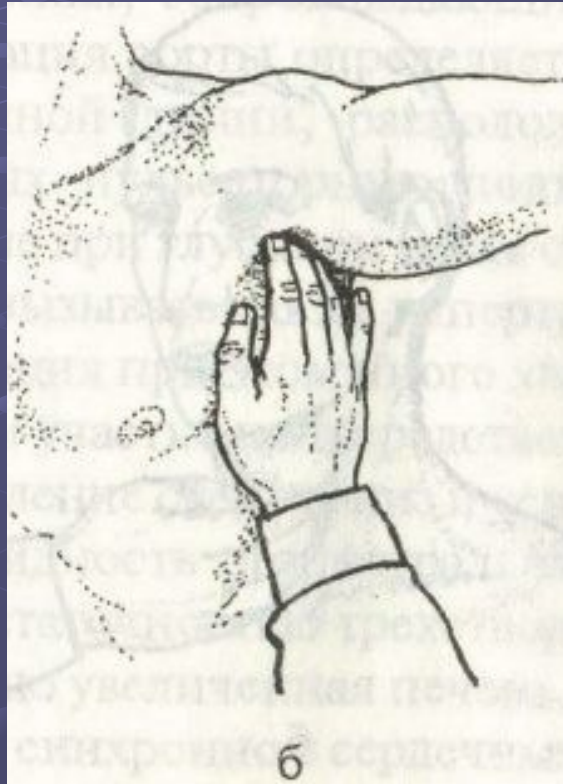Пальпация пульса



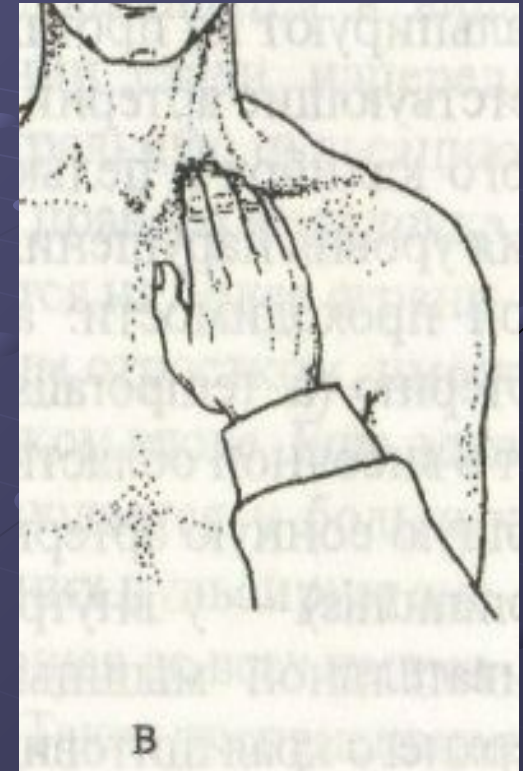Пальпация артерий



Плечевой

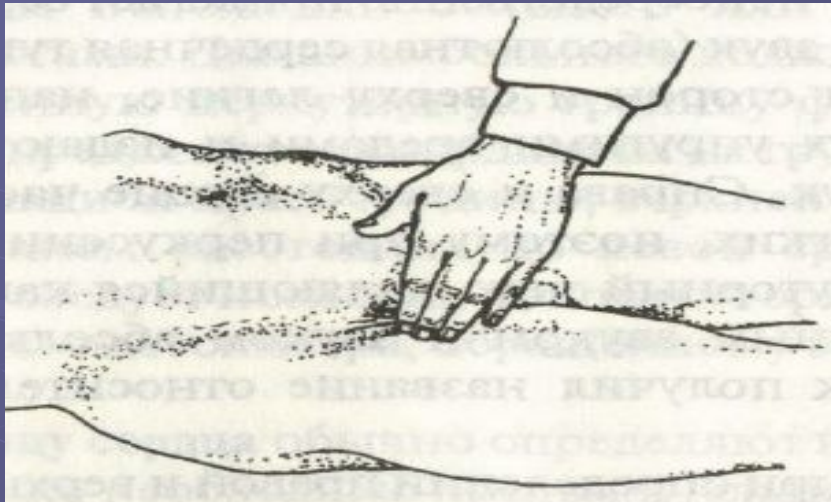

Подмышечной

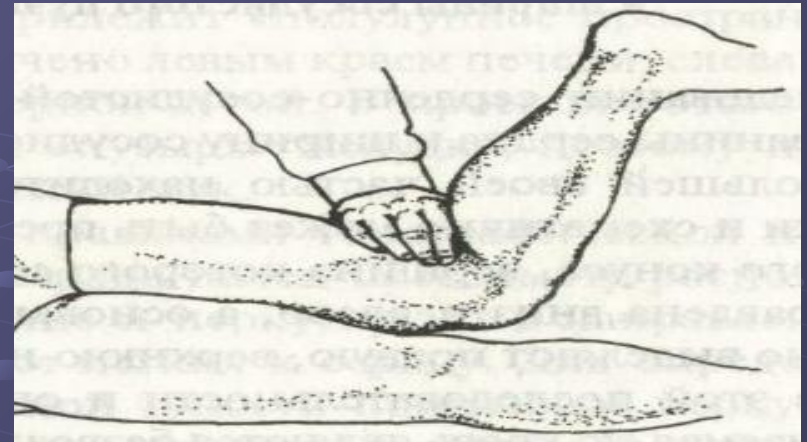

Подключичной

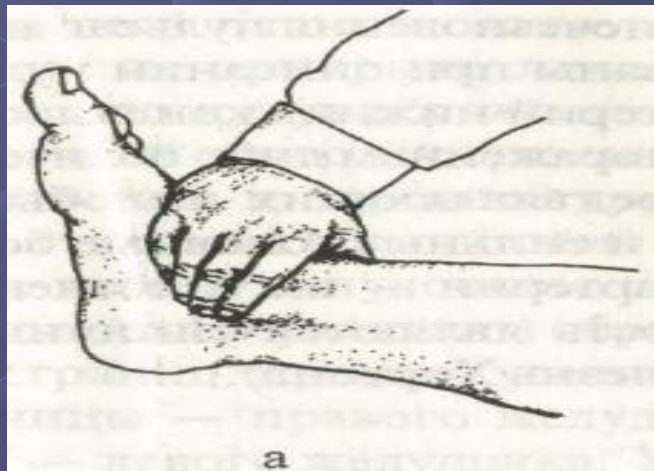
Пальпация артерий нижних конечностей



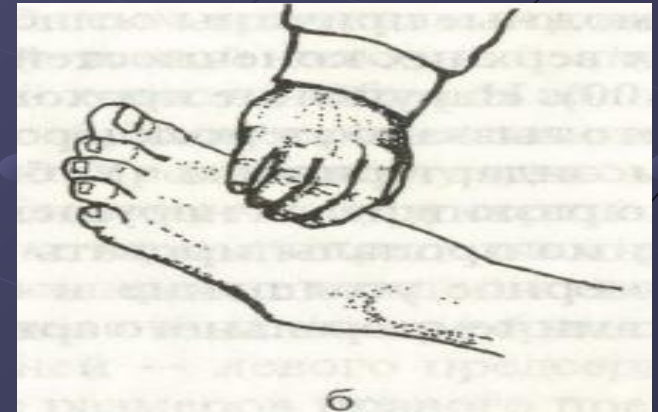Бедренной



Подколенной

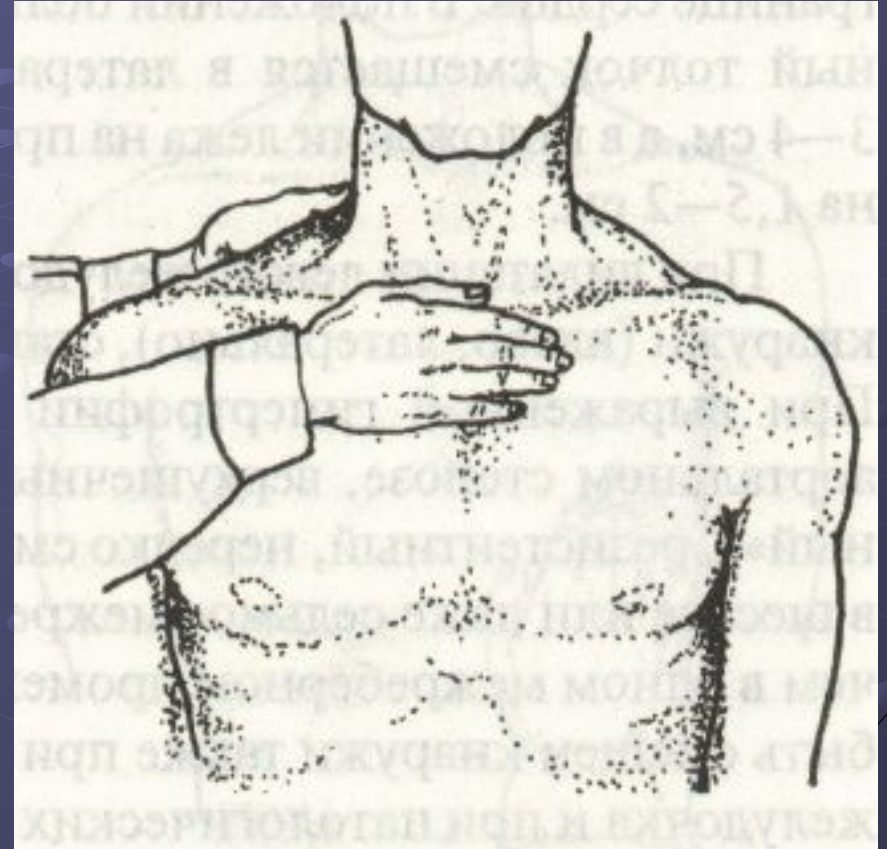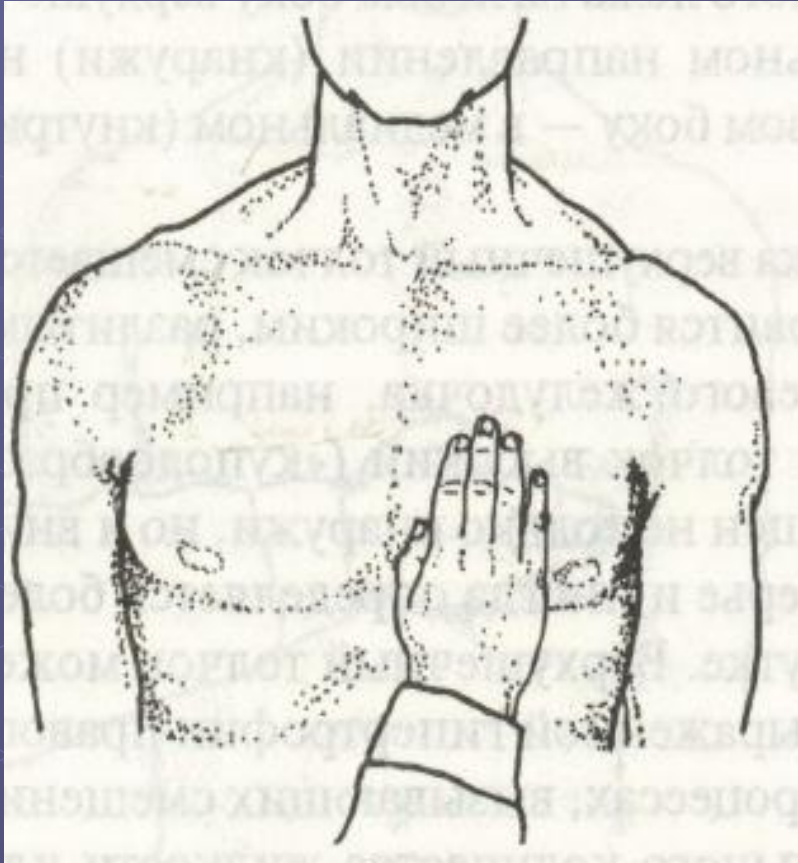


Задней большеберцовой



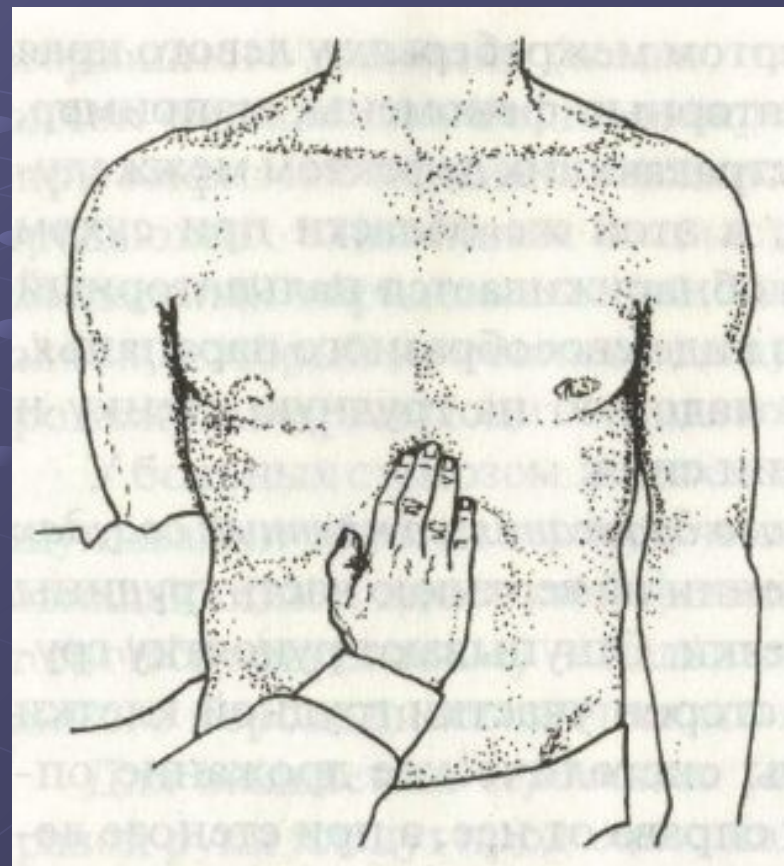
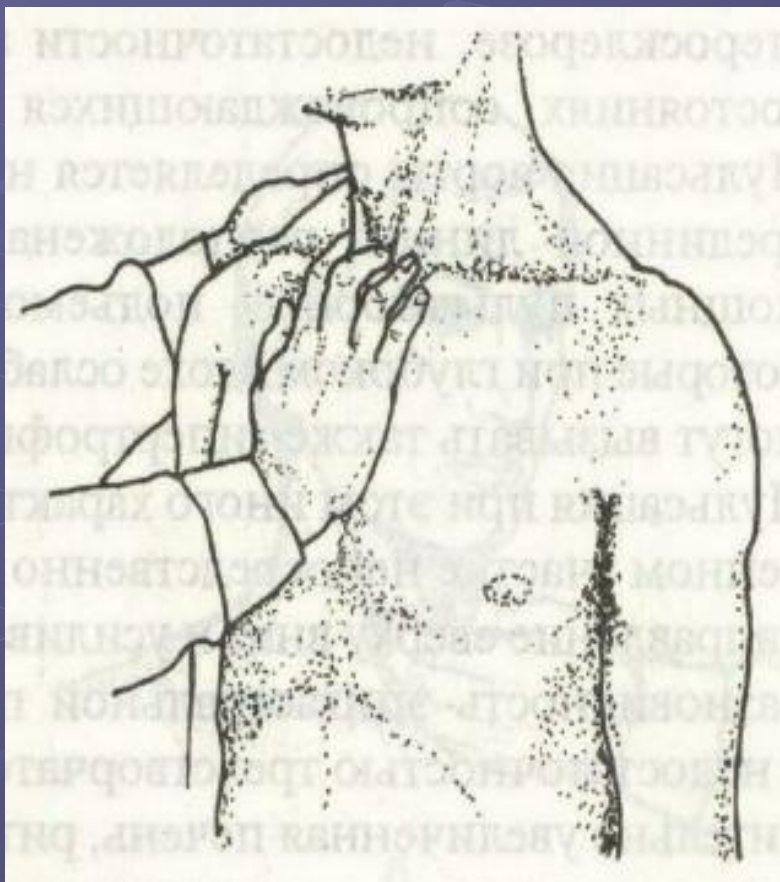
Тыла стопы

Пальпация грудной клетки



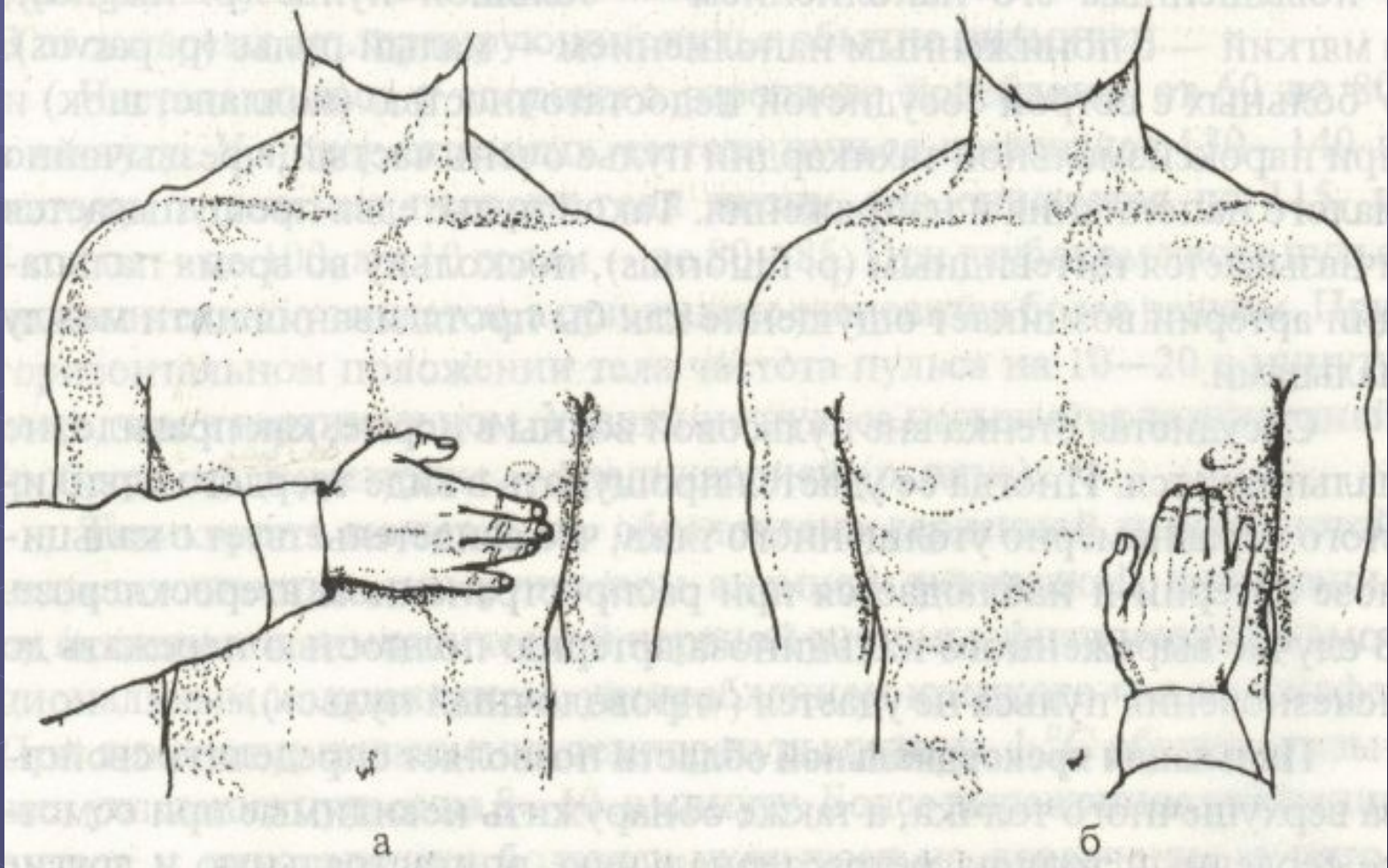
Пальпация сердечного толчка (слева); систолического дрожания над аортой и легочной артерией(справа)

Пальпация грудной клетки

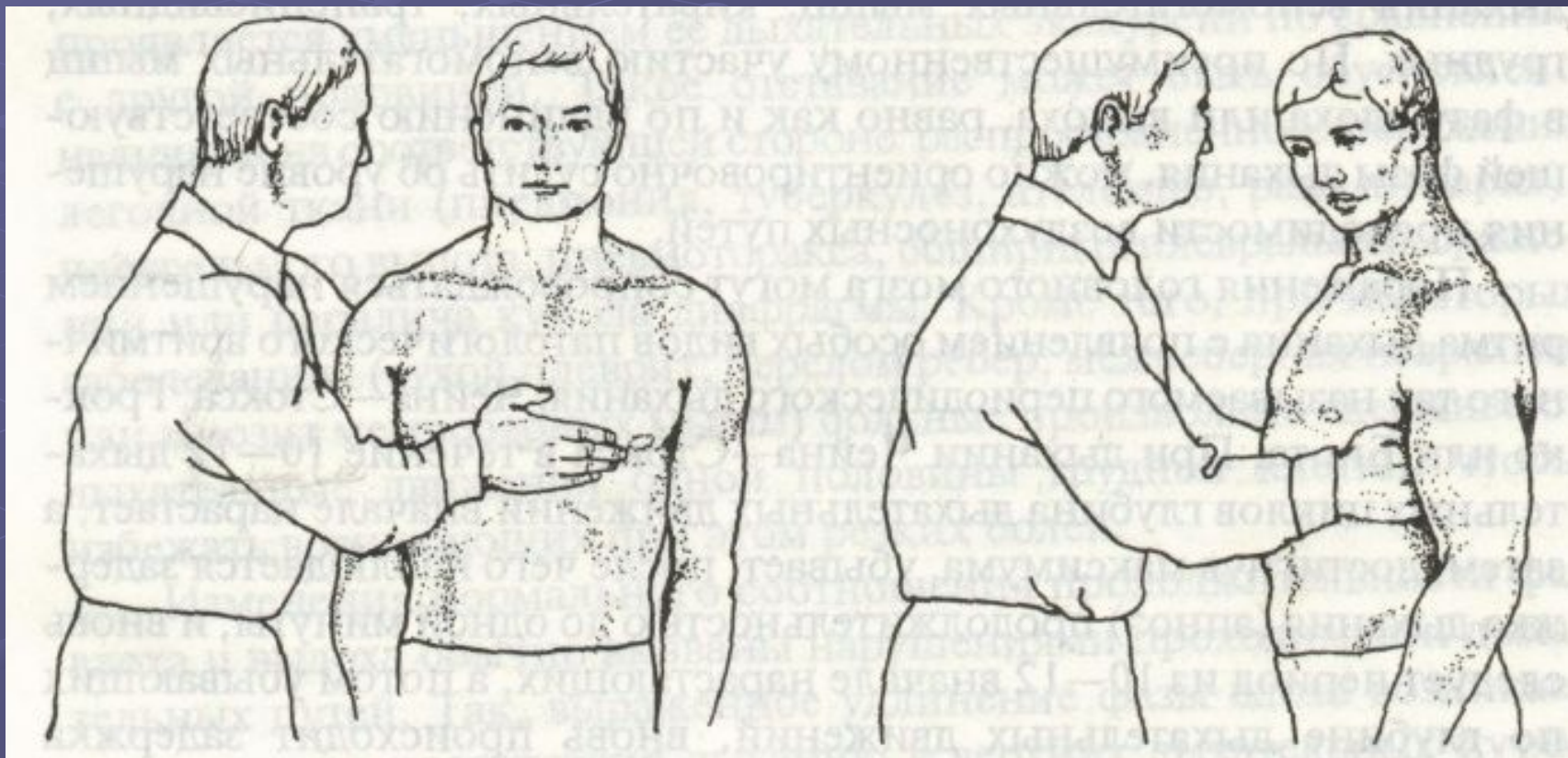


**Пальпация загрудинной пульсации (слева),
эпигастральной пульсации (справа).**

Пальпация верхушечного толчка



Резистентность грудной клетки определяется путем сдавливания



**в переднезаднем
направлении**

**в поперечном
направлении**

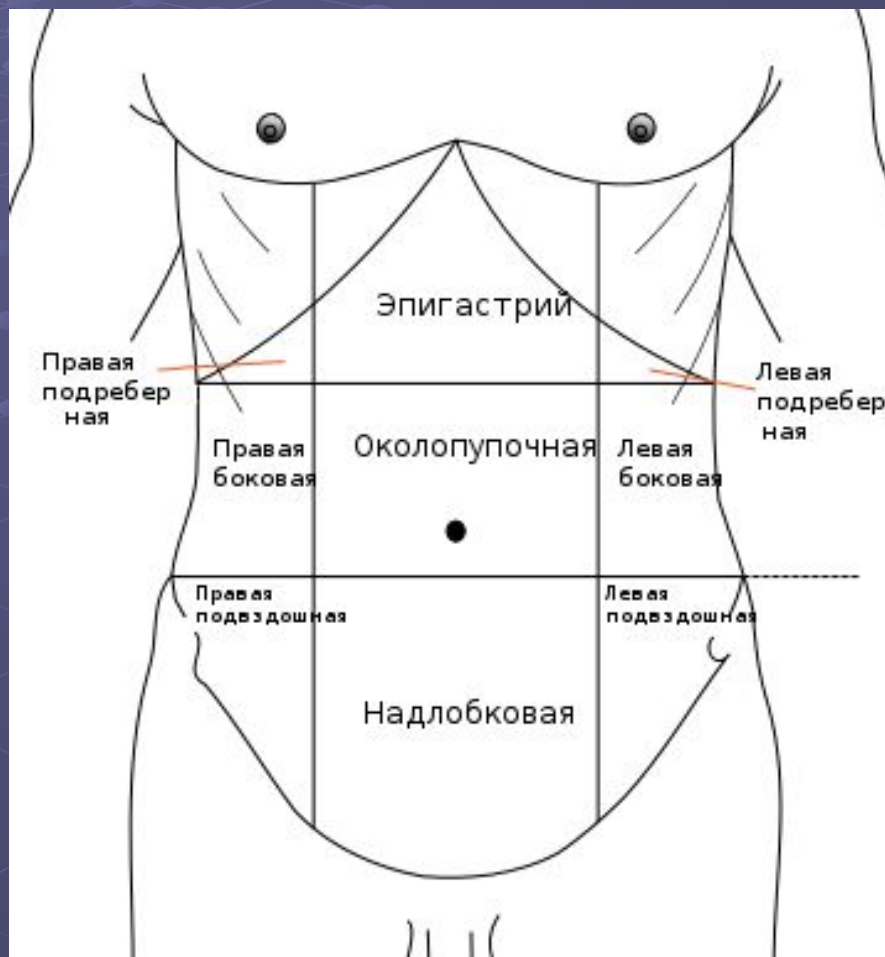
Проникающая пальпация применяется для обнаружения локальной болезненности в проекции органов, недоступных для ощупывания

- *Сущность метода - кончиком пальца или двух-трех пальцев - сильно надавливают на исследуемый участок тела.*

Правила глубокой пальпации

- В пальпации участвуют пальцы, которыми оказывают давление на переднюю брюшную стенку с целью проникновения в глубину брюшной полости и ощупывания исследуемых органов.
- Большой палец кисти в глубокой пальпации в большинстве случаев участия не принимает.

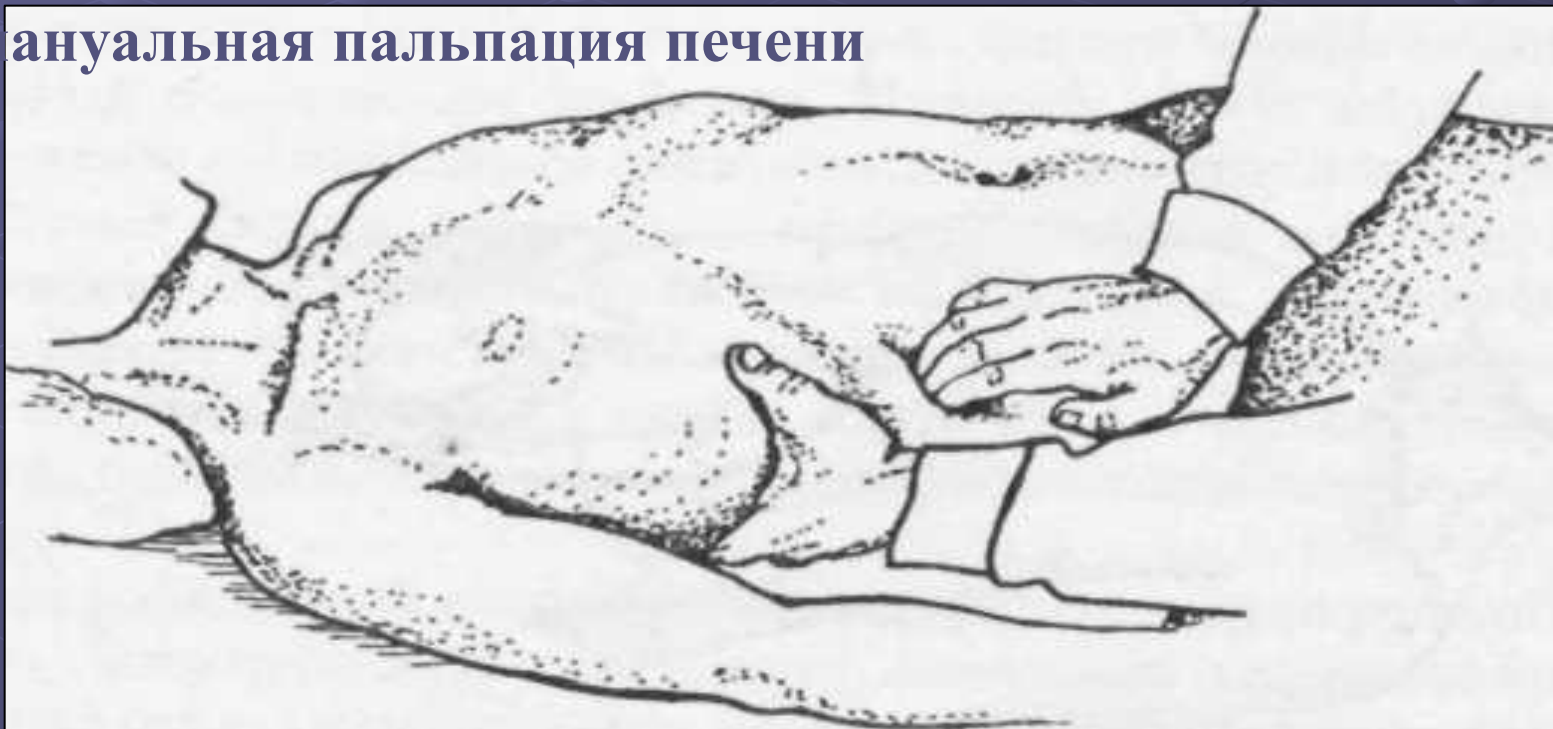Квадранты живота



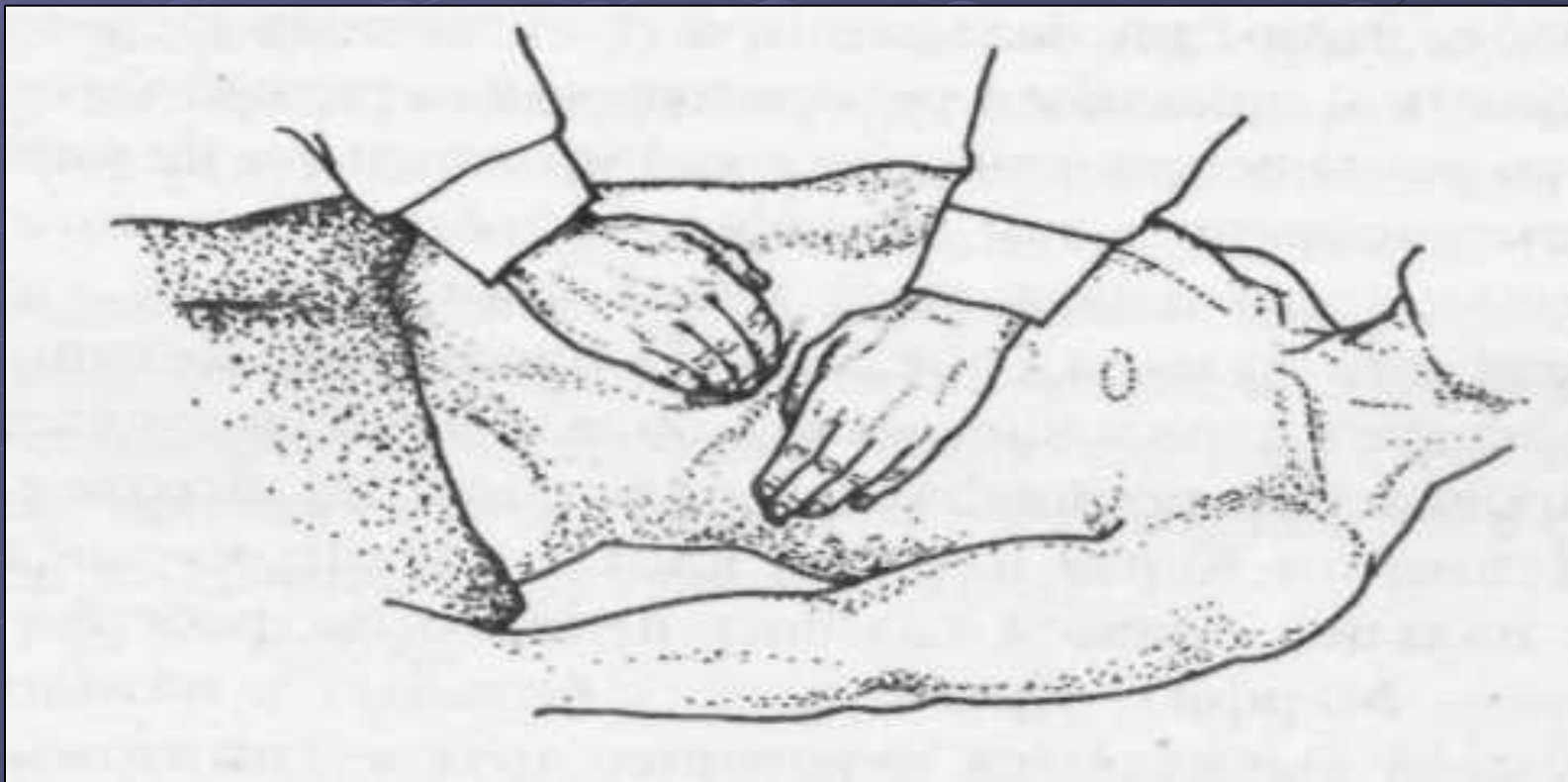
Бимануальная пальпация

- глубокая пальпация некоторых отделов толстой кишки, печени, селезенки и почек с участием обеих кистей

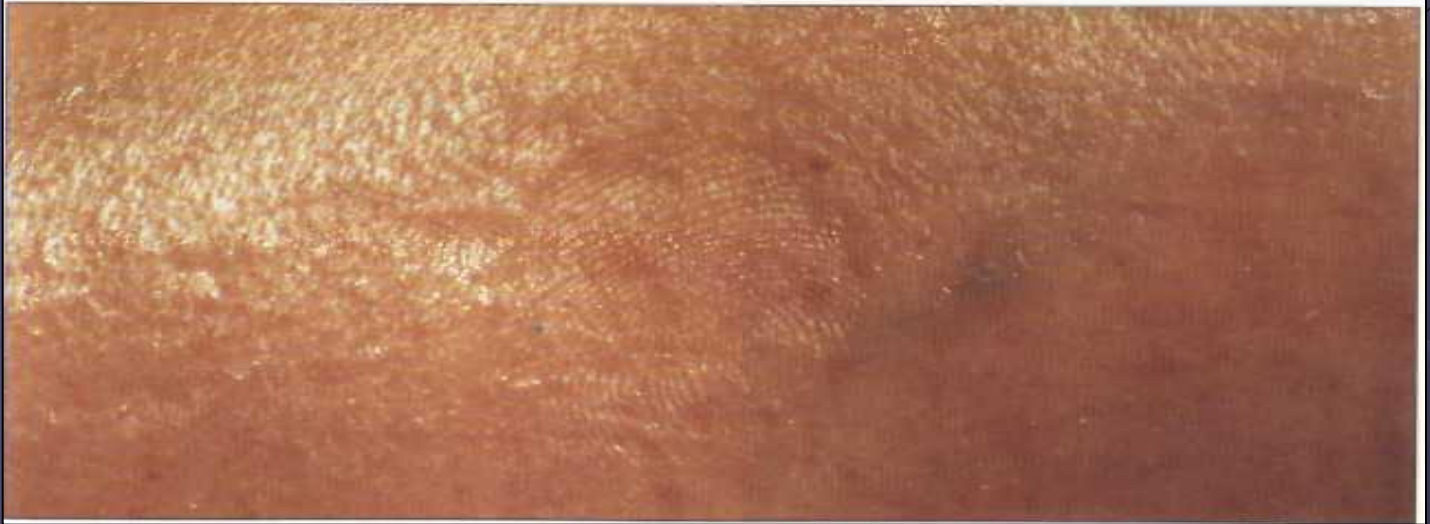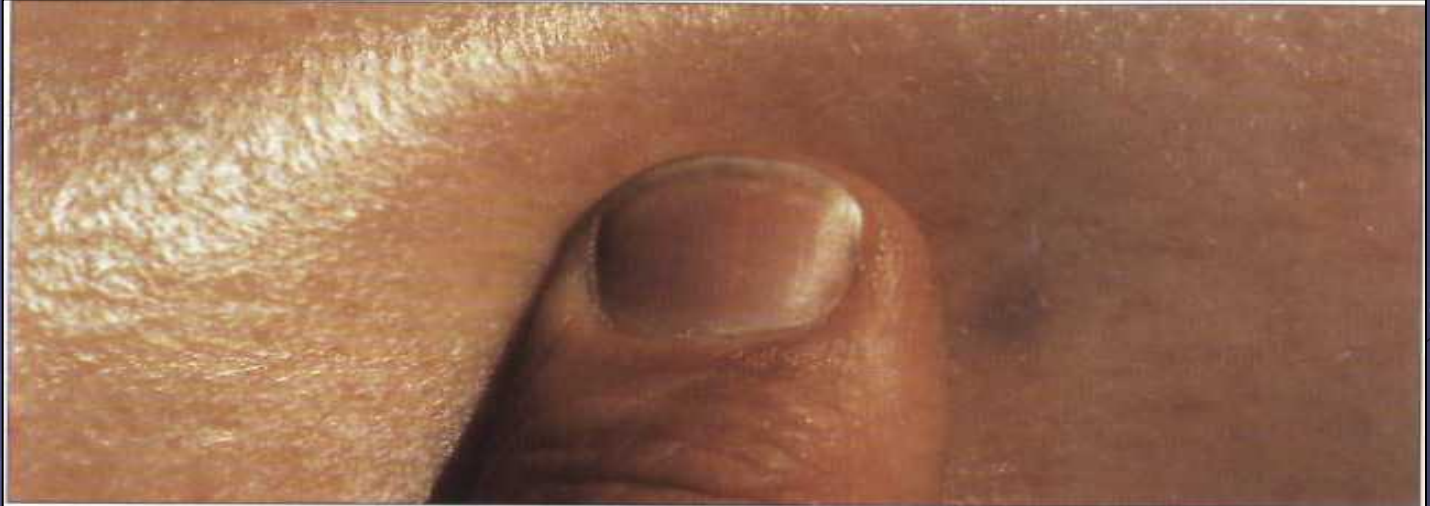Бимануальная пальпация печени



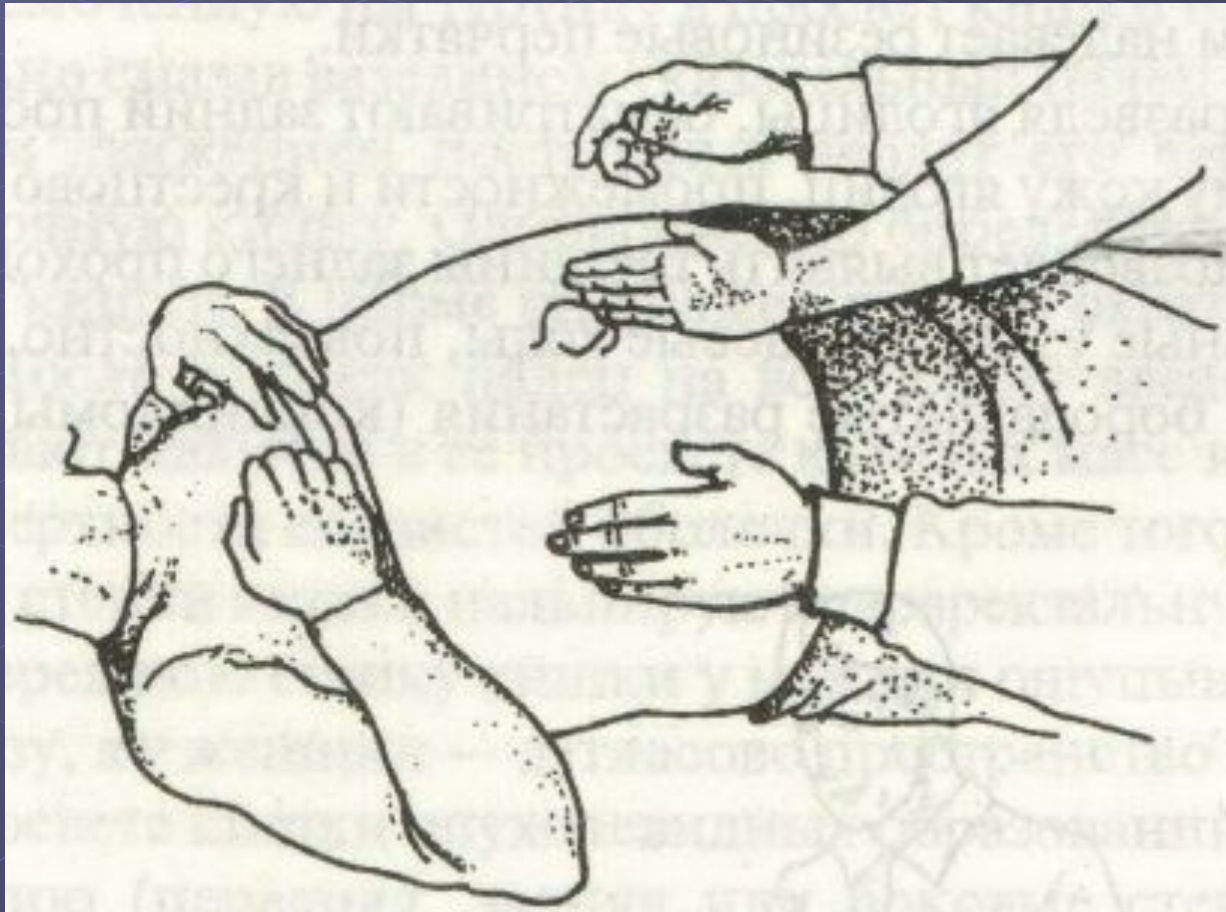
Бимануальная пальпация селезенки



Определение отеков пальпацией



Выявление асцита методом флюктуации с помощью ассистента



Пальце - пальцевой метод перкуссии

Это наиболее распространенный метод перкуссии. Основная заслуга в его разработке принадлежит:

- Пьеру А. Пиорри (1827)
- Г.И. Сокольскому (1839)
- К. Герхардту (Gerhardt С. 1840)

Непосредственная перкуссия

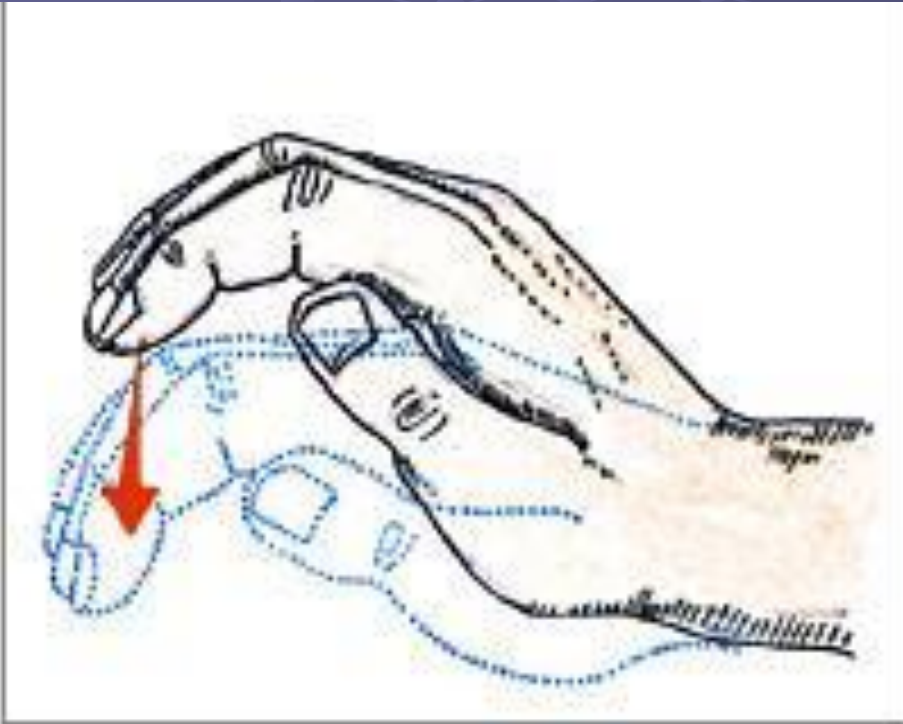


Рис. 2.53а.

Способы непосредственной перкуссии: по Л. Ауэнбруггеру.

постукивание по
грудной клетке -
метод

Л. Ауэнбруггера,
В.П. Образцова,
М.Г. Яновского.

Опосредованная перкуссия

- **инструментальная молоточко - плессиметровая** способы Барри, Гейбнера.
- **бимануальная пальце - пальцевая** способы Плеша, Г.И. Сокольского, Герхарда.

Опосредованная перкуссия

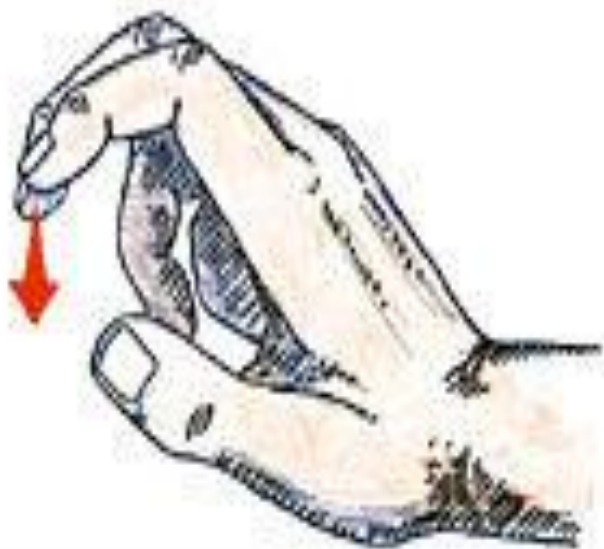


Рис. 2.54а.

Перкуссия пальцем по пальцу.

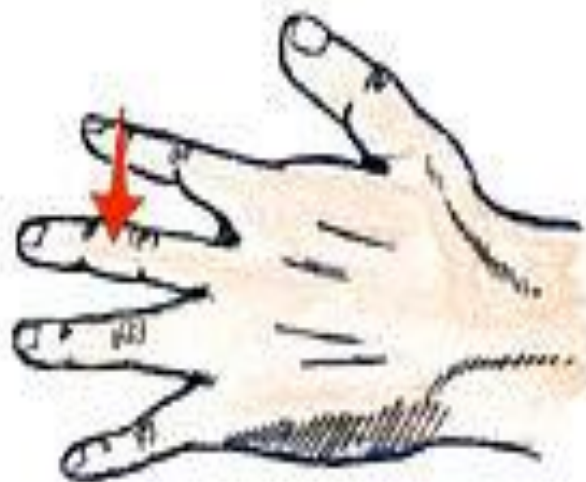

Рис. 2.54б.

Перкуссия пальцем по пальцу.

Опосредованная перкуссия

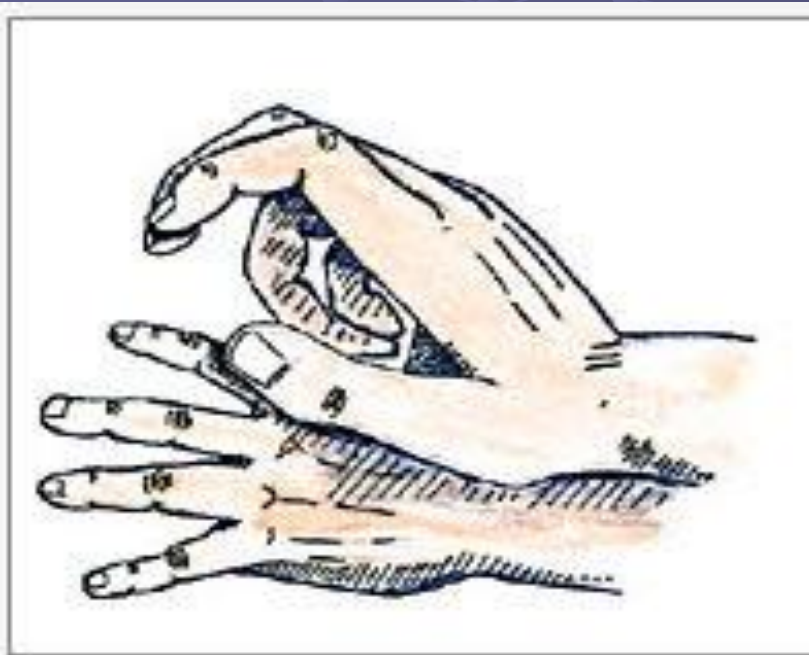


Рис. 2.54в.
Перкуссия пальцем по пальцу.

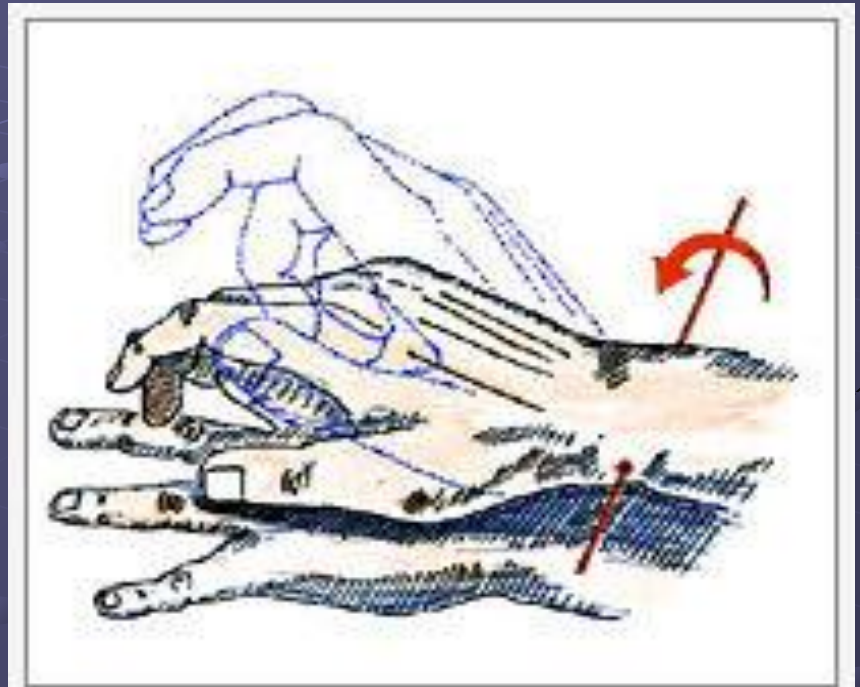

Рис. 2.54г.
Перкуссия пальцем по пальцу.

Опосредованная перкуссия по Г.И. Сокольскому (1935)

Пороговая перкуссия по Плешу

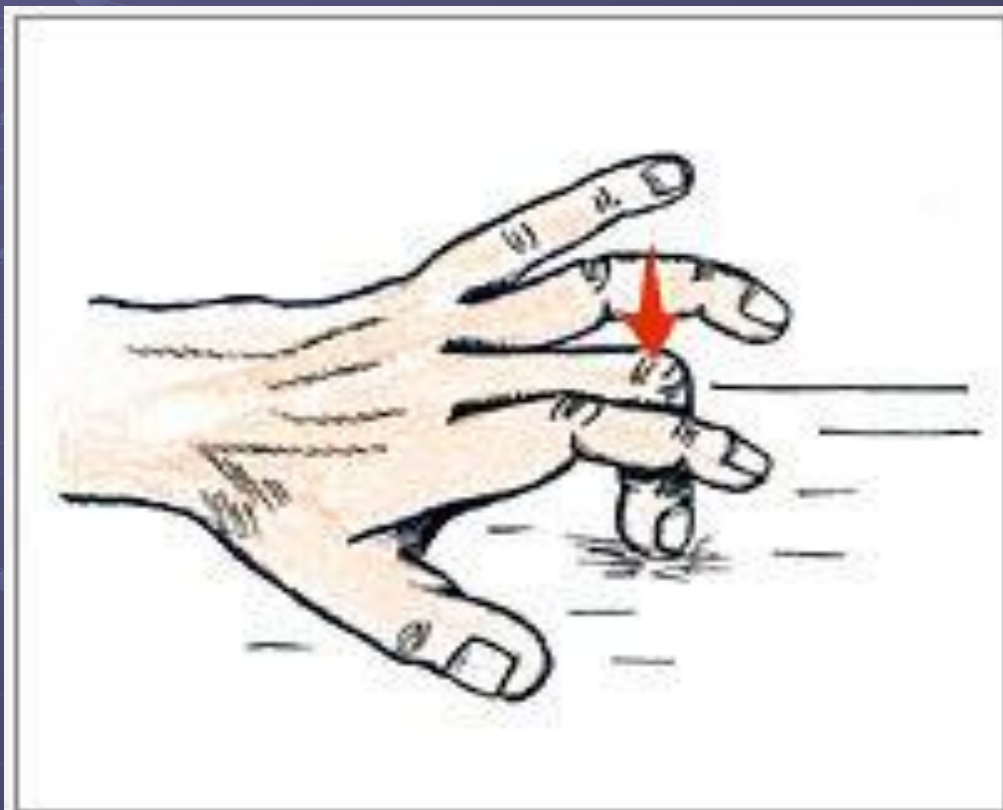


Рис. 2.55.

Пороговая перкуссия по Плешу.

Дефиниция перкуссии

percussio - выстукивание

**объективный метод
исследования больного
посредством постукивания
по его телу и оценки
возникающих при этом
звуков.**

Место метода в клиническом обследовании

- При исследовании объективного статуса перкуссию проводят вслед за пальпацией и применяют для исследования органов, расположенных в грудной клетке и брюшной полости.

В зависимости от целей исследования различают сравнительную и топографическую перкуссию

Сравнительная - выявление патологии методом сравнения перкуторного звука в симметричных участках.

Топографическая – определение местоположения, размеров и границ:

- высота стояния верхушек легких (спереди и сзади);
- поля Кренига;
- нижние края легких;
- подвижность нижнего легочного края.

Посредством перкуссии проводят

Определение гаммы звучности -
ступенеобразное уменьшение
громкости легочного звука.

Определение голосового дрожания -
определяемое на ощупь сотрясение
грудной клетки, передающееся при
произношении слов.

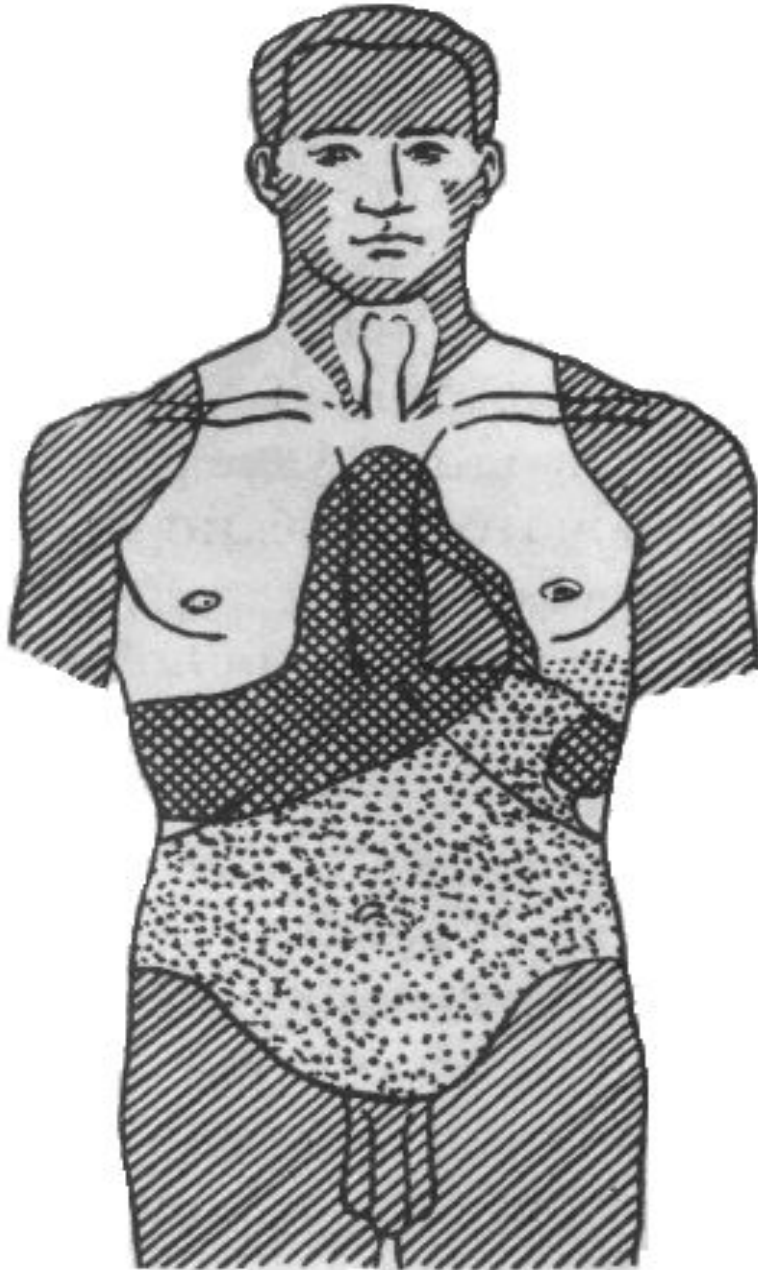
Характеристика звука: сила, продолжительность и высота

- **Громкость или сила звука** зависит от амплитуды звуковых колебаний перкутируемой части тела.
- **Амплитуда** звуковых колебаний зависит как от силы удара и способности перкутируемого тела давать колебательные движения.
- Плотные органы дают при перкуссии звук с малой амплитудой колебаний (**тихий**), а — содержащие воздух — звук с большой амплитудой колебаний - **громкий**.


Разновидности звука при перкуссии

- При одинаковых по силе ударах характер колебаний, а соответственно и свойства звука, в основном **зависят от степени плотности (воздушности) перкутируемой ткани.**


Разновидности перкуторного звука в норме




Лёгочный



Тимпанический



Тупой



Бедренный

Тупой перкуторный звук

При перкуссии над плотными, безвоздушными или содержащими мало воздуха органами и тканями (**печень, сердце, бедренные мышцы**) возникают быстро затухающие колебания, имеющие высокую частоту и малую амплитуду.

Образуется короткий, высокий по тональности и тихий звук - **тупой перкуторный звук.**

Ясный легочный звук

- Перкуссия над **нормальной легочной тканью** вызывает длительные колебания низкой частоты и большой амплитуды. Образуется продолжительный, низкий по тональности и громкий звук - **ясный легочный звук**

Тимпанический звук

Перкуссия над **однородной воздушной тонкостенной полостью** также дает **долгий, низкий и громкий звук**, но еще и музыкального тона за счет дополнительных обертонов, гармоничных основному перкуторному тону. Это **тимпанический звук**, так как он напоминает звук, возникающий при ударе в барабан (греч. *τυτρανον* бубен, барабан).

Тимпанический звук

В норме возникает **при перкуссии живота**, поскольку брюшная полость заполнена содержащими газ петлями кишки, при перкуссии в самой нижней части передней поверхности левой половины грудной клетки над воздушным «пузырем» желудка - **пространство Траубе**.

Тупой перкуторный звук

При уплотнении и уменьшении воздушности легочной ткани, при скоплении жидкости в плевральной полости - перкуссия над патологическим очагом вызывает **притуплённый или тупой перкуторный звук.**

Коробочный звук

При эмфиземе легких, появлении в них заполненной воздухом крупной полости, при скоплении воздуха в плевральной полости - перкуторный звук над соответствующим участком напоминает **тимпанический звук** или **звук от удара по пустому коробу - коробочный звук.**

Правила перкуссии

1. Направление удара должно быть перпендикулярным тыльной поверхности пальца-плессиметра.
2. Как после 1-го, так и после 2-го удара палец-молоточек должен отскакивать от пальца-плессиметра.
3. Каждая следующая пара ударов по силе и интервалу между ударами должна быть такой же, как и предыдущая пара ударов.

Принципы сравнительной перкуссии

1. Сравнивают звук **над симметричными участками грудной клетки** либо над соседними участками одного легкого.
2. Сила ударов, наносимых на симметричных участках грудной клетки должна быть одинаковой.

Топографические линии грудной клетки

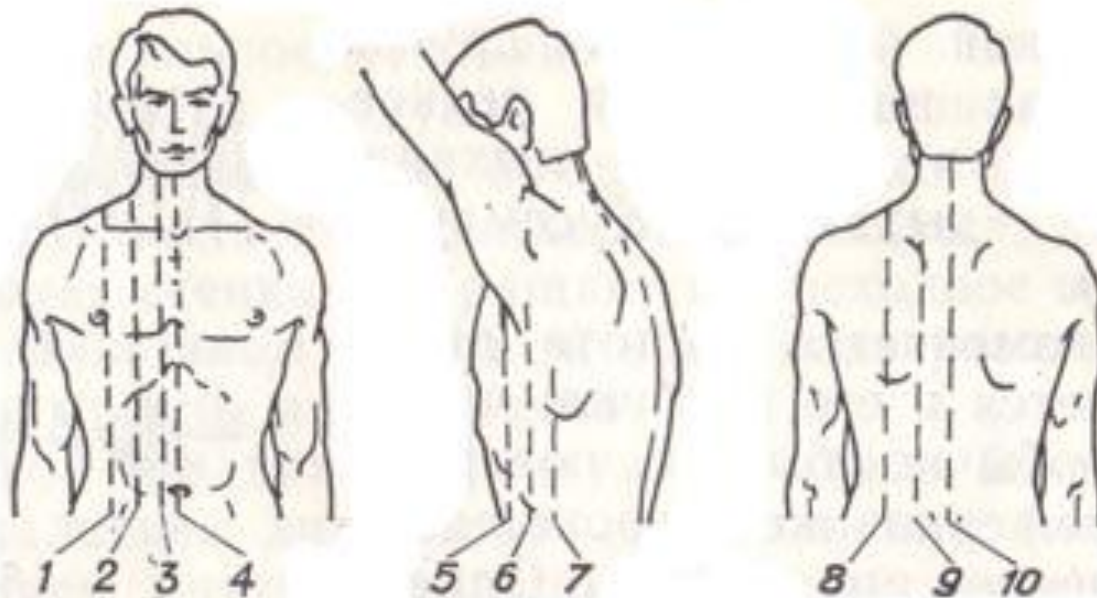
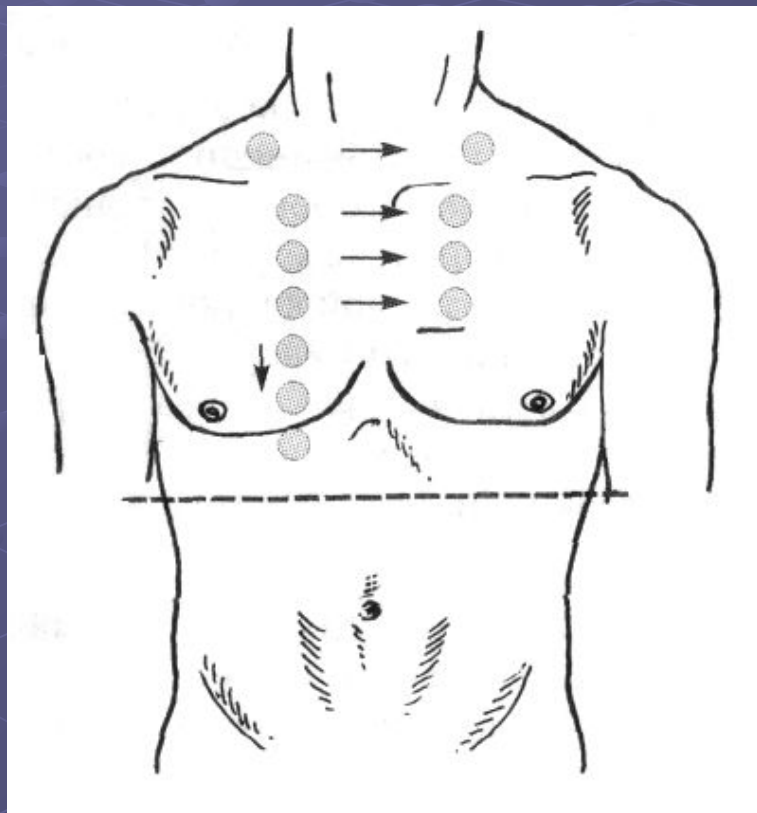


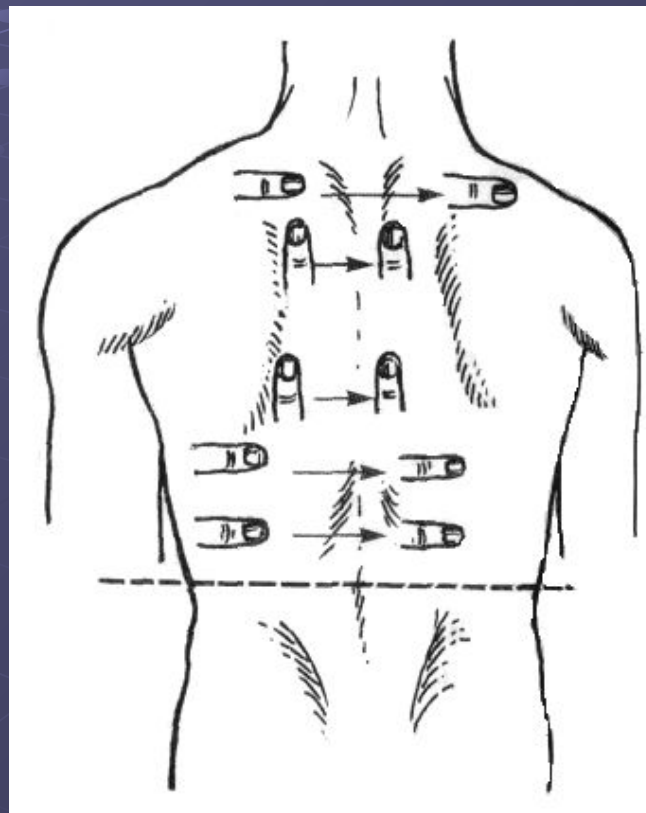
Рис. 27. Опознавательные линии на грудной клетке:

1 — срединно-ключичная; 2 — пригрудинная; 3 — грудинная; 4 — передняя срединная; 5—7 — передняя, средняя и задняя подмышечные; 8 — лопаточная; 9 — околопозвоночная; 10 — задняя срединная.

Точки для проведения сравнительной перкуссии лёгких

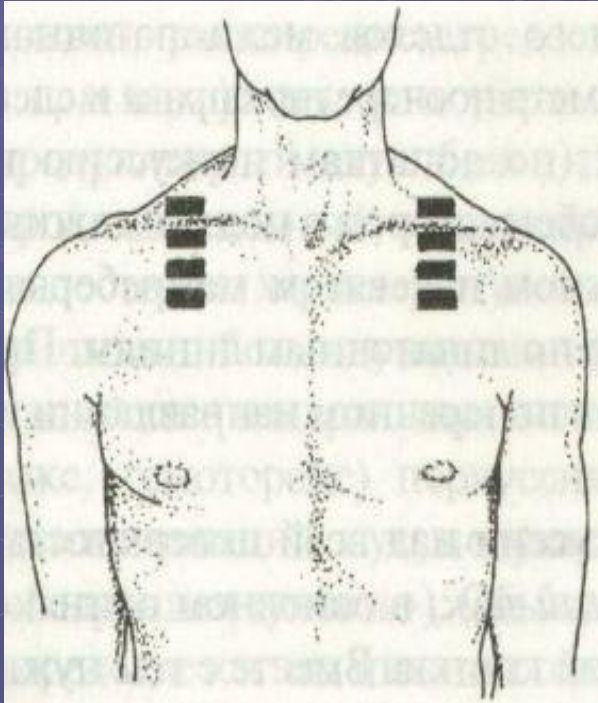


по передней поверхности
грудной клетки

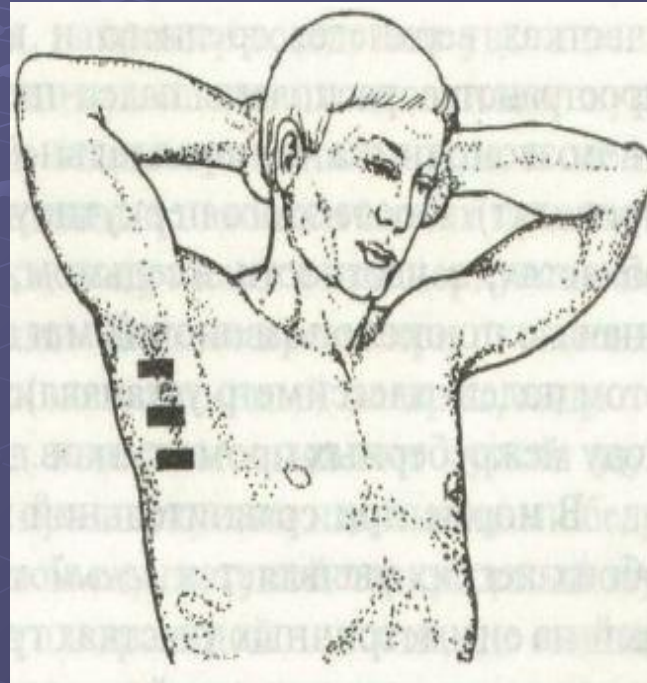


по задней поверхности
грудной клетки

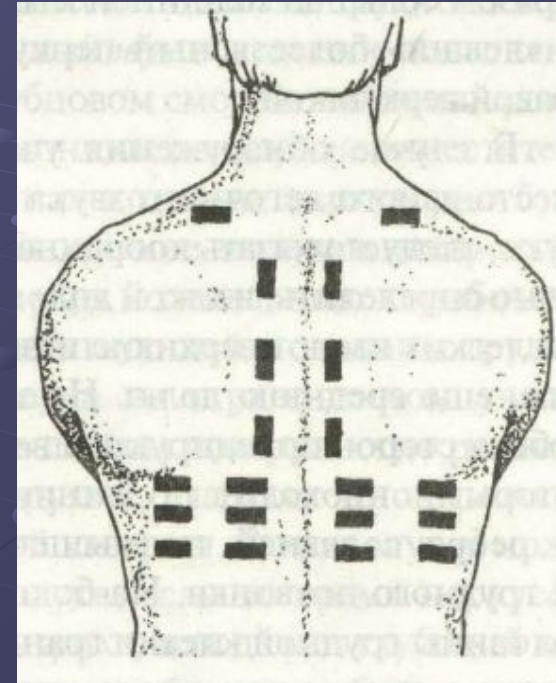
Точки для проведения сравнительной перкуссии лёгких



На передней
поверхности
грудной клетки



На боковых
поверхностях
грудной клетки



На задней
поверхности
грудной клетки

Принципы сравнительной перкуссии

3. Сила ударов определяется глубиной залегания и размерами патологического очага:
- использование сильных ударов позволяет обнаружить очаги, расположенные в глубине до 7 см. легочной ткани - **громкая или глубокая перкуссия.**
 - для выявления в легких поверхностно расположенных патологических очагов, особенно небольших размеров, должны применяться более слабые удары - **тихая, или поверхностная, перкуссия.**

Виды перкуссии зависимости от силы пальцевого удара

- Тихайшая - глубина около 1см.
- Поверхностная - глубина 2 - 4см.
- Глубокая - глубина 4 - 6см.

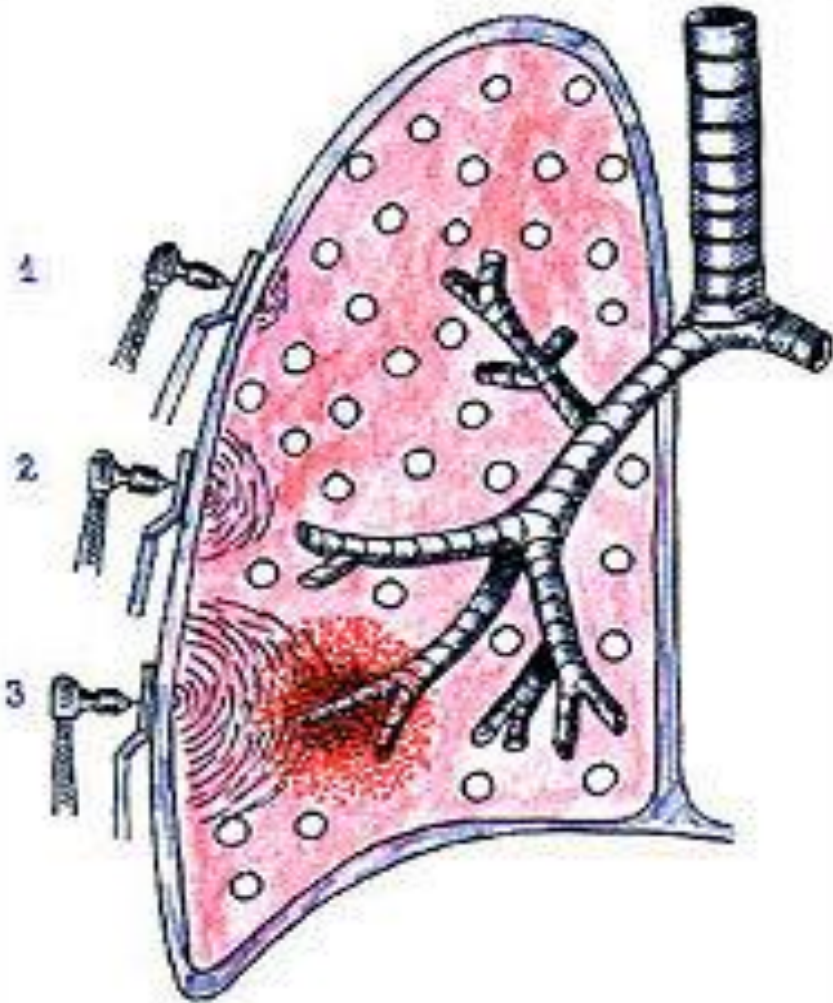


Рис. 2.58.

Распространение звуковых колебаний в легком при тихой (1), средней (2) и громкой перкуссии (3).

Диагностическая ценность метода топографической перкуссии

1. Определение границ - сердца, легких, печени и селезенки, что дает возможность судить о их величине и форме.
2. Выявление свободной жидкости в брюшной полости.

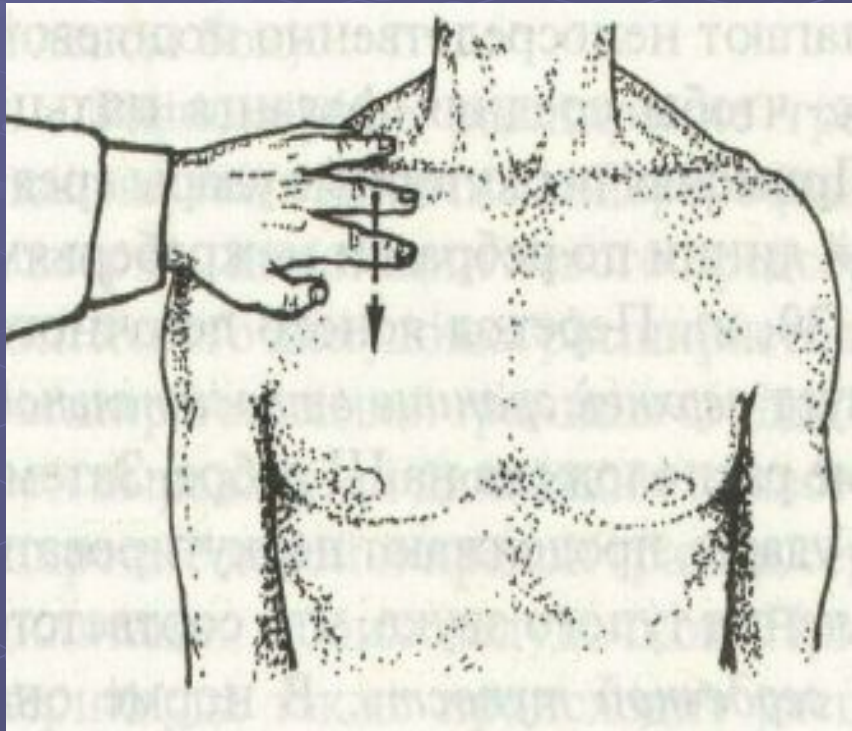
Перкуссия сердца

Цель : определение границ сердца, конфигурации и ширины сосудистого пучка.

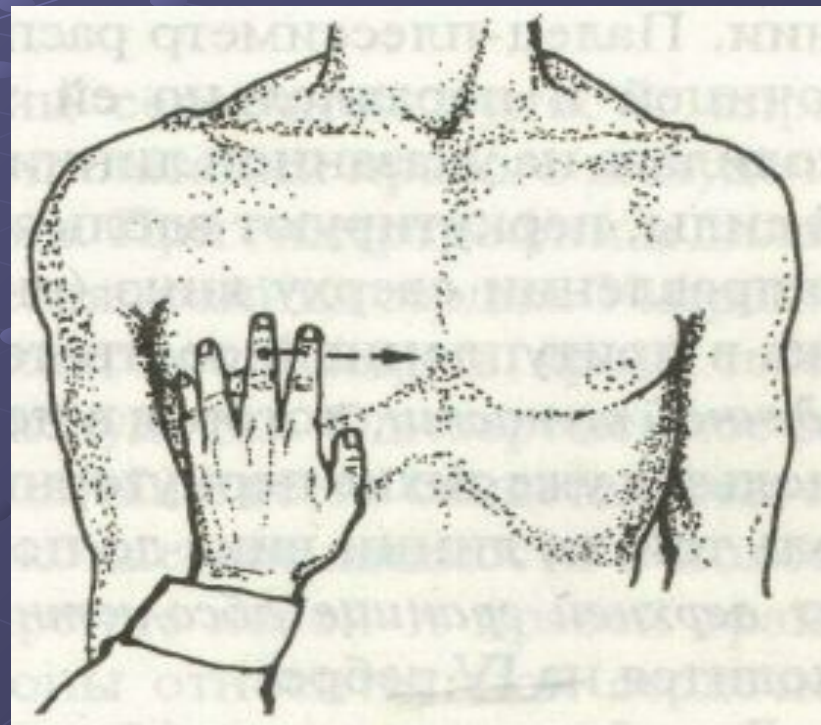
Различают **границы относительной сердечной тупости** (истинные границы сердца) – применяют среднюю силу перкуторного звука

Границы абсолютной сердечной тупости (часть сердца, не прикрытая легкими) – используют тишайшую перкуссию.

Определение границ относительной сердечной тупости

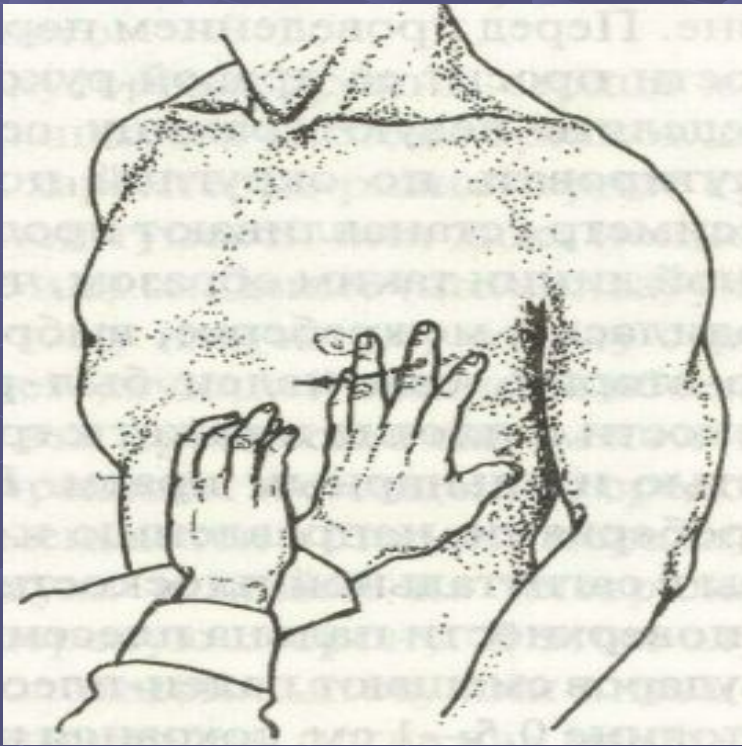


Определение верхней границы печени

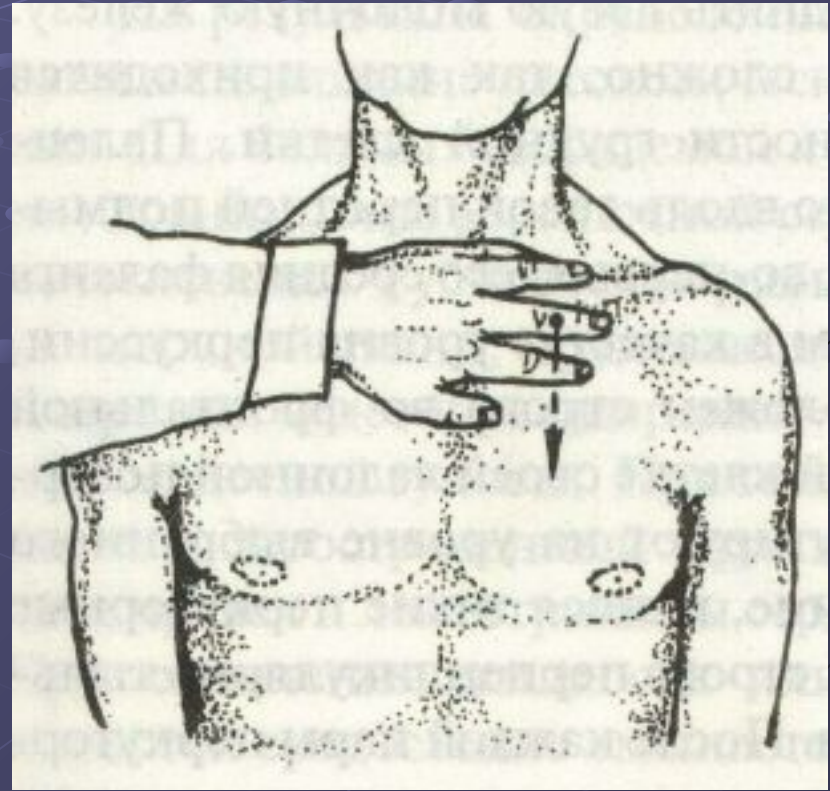


Определение правой границы сердца

Определение границ относительной сердечной тупости

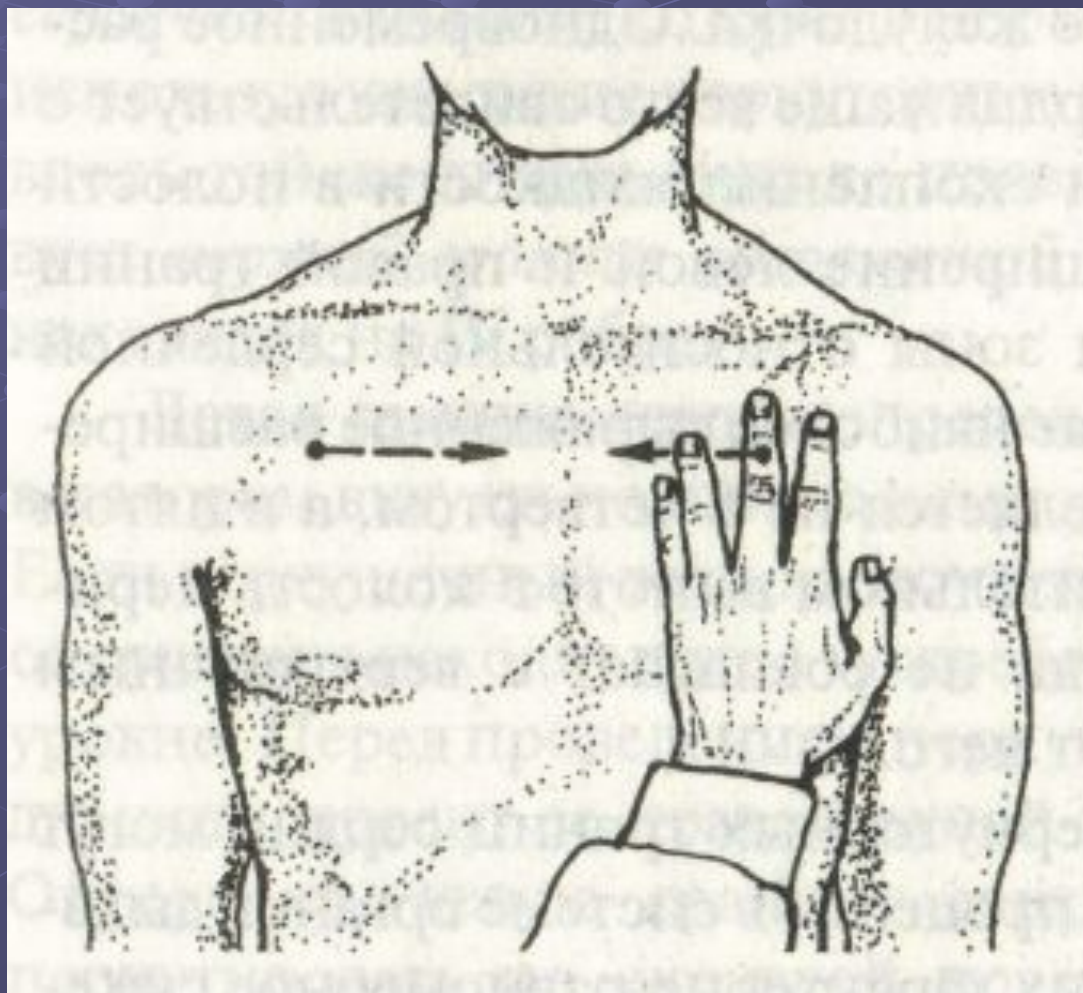


Левой границы сердца

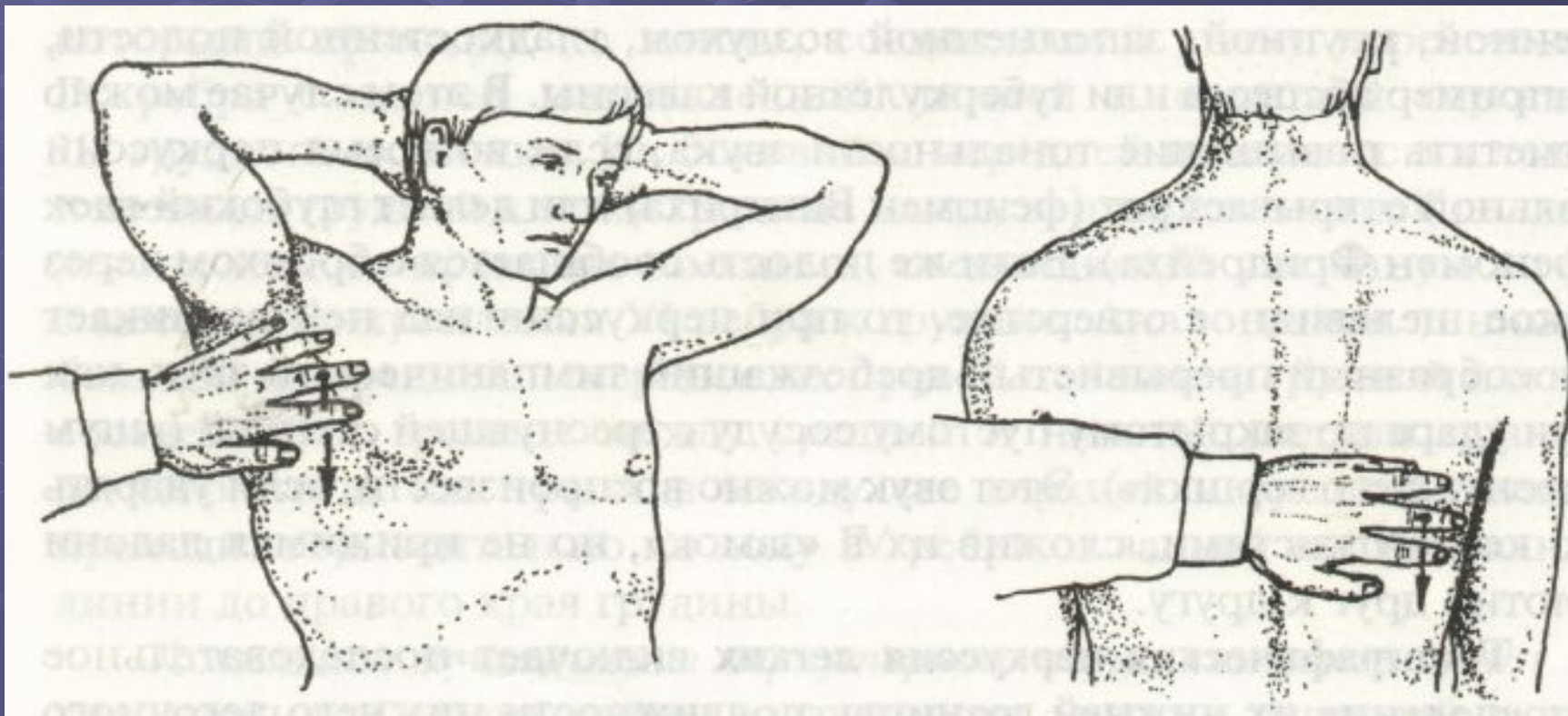


Верхней границы сердца

Определении ширины сосудистого пучка



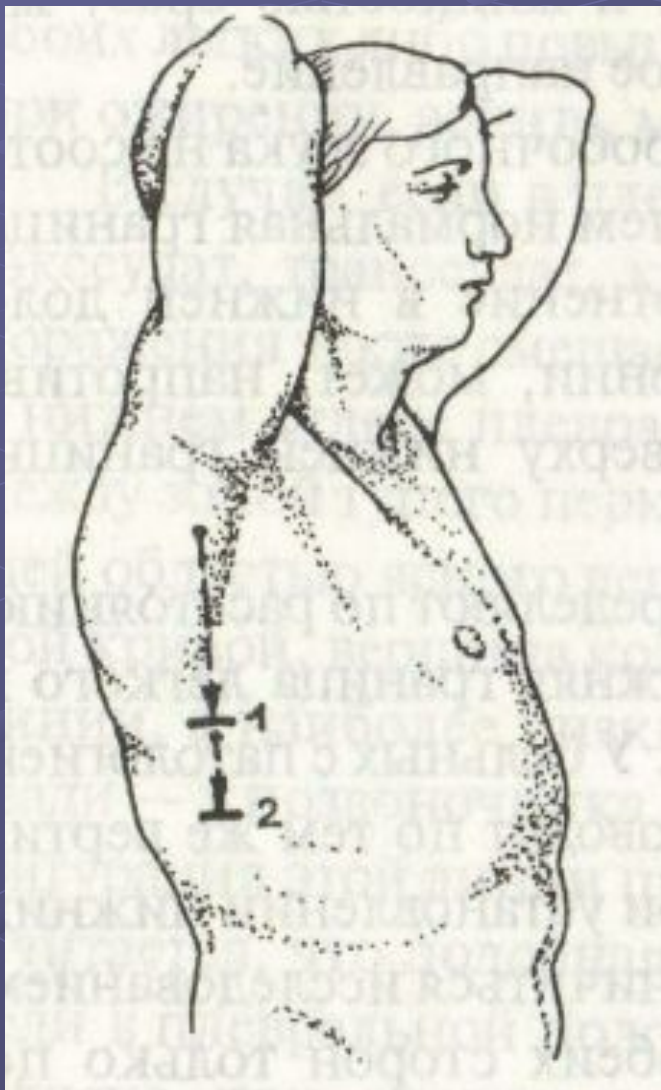
Определение нижней границы правого легкого



По передней
подмышечной линии

По лопаточной
линии

Определения подвижности нижнего легочного края



По правой задней подмышечной линии:

- 1 - нижняя граница легкого при полном выдохе;**
- 2 - нижняя граница легкого при глубоком вдохе**

Определение дыхательной экскурсии легких

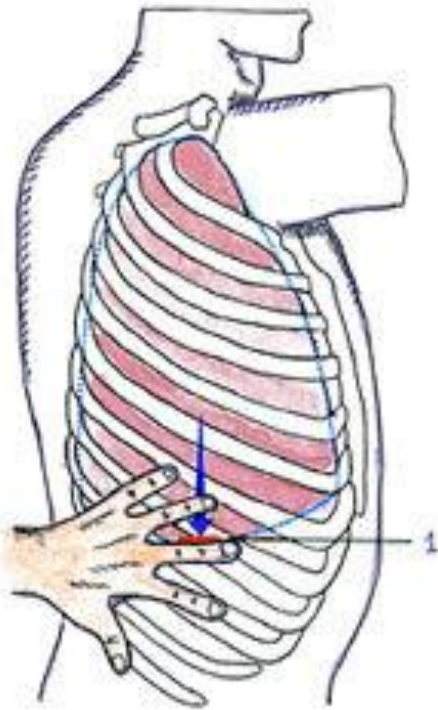


Рис. 2.72а.

Определение дыхательной экскурсии нижнего края легкого: перкуссия при спокойном дыхании. Схема.

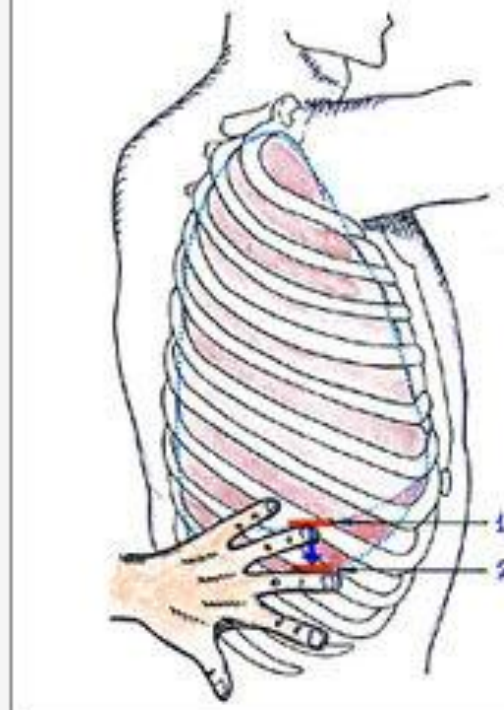


Рис. 2.72б.

Определение дыхательной экскурсии нижнего края легкого: перкуссия при задержке дыхания на высоте глубокого вдоха. Схема.

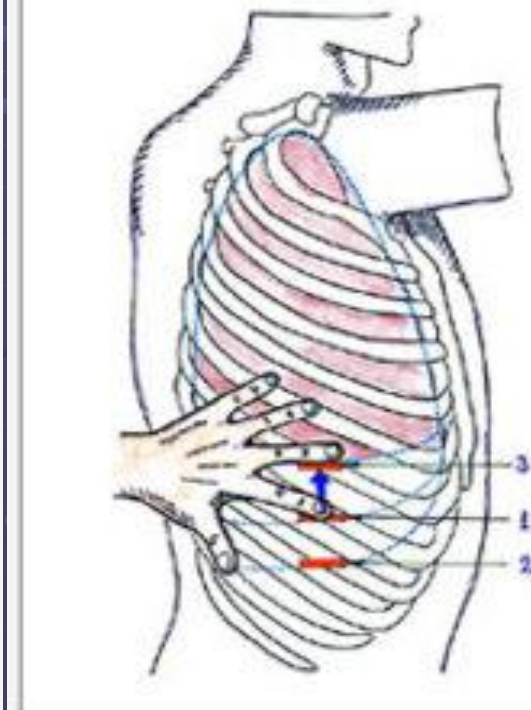
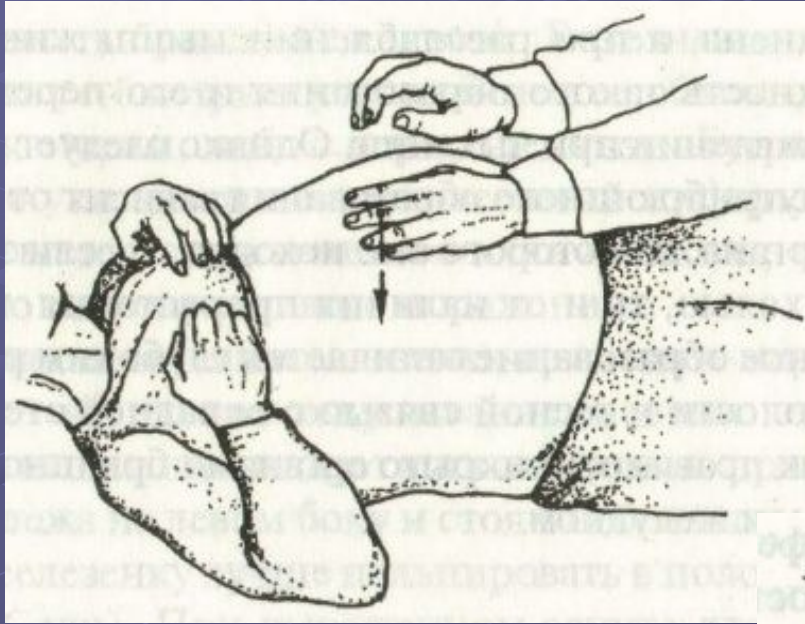


Рис. 2.72в.

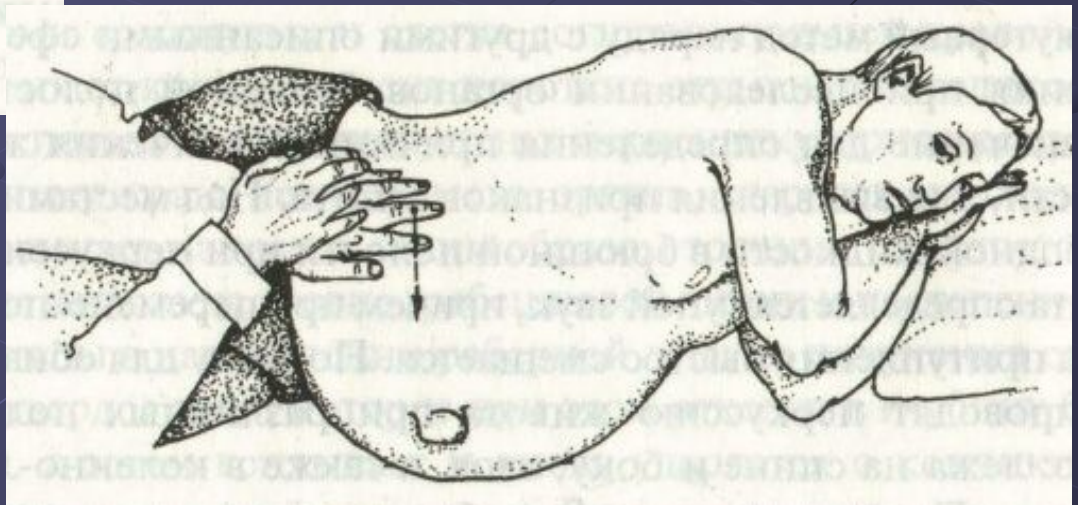
Определение дыхательной экскурсии нижнего края легкого: перкуссия при задержке дыхания после максимального выдоха. Схема.

Выявление асцита методом перкуссии

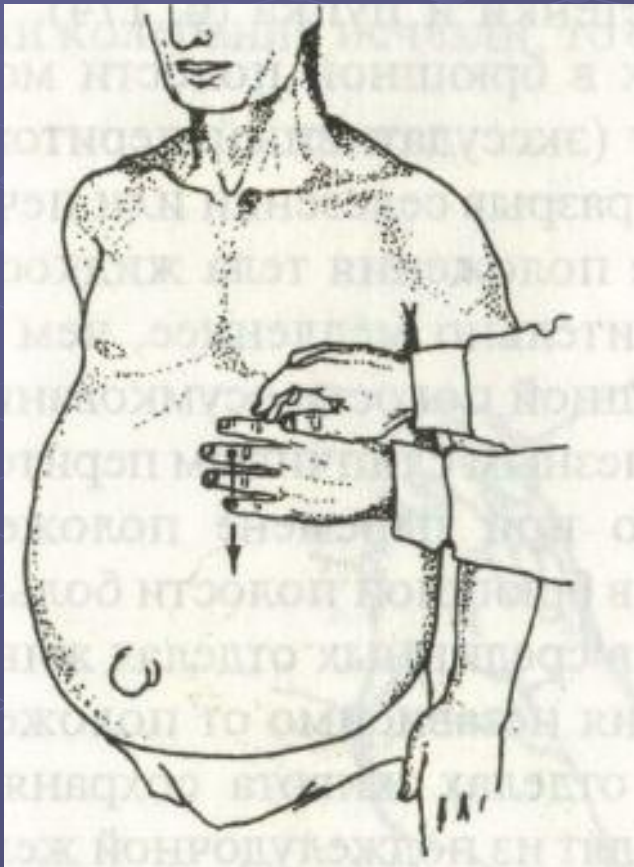


В положении
больного
лежа на спине

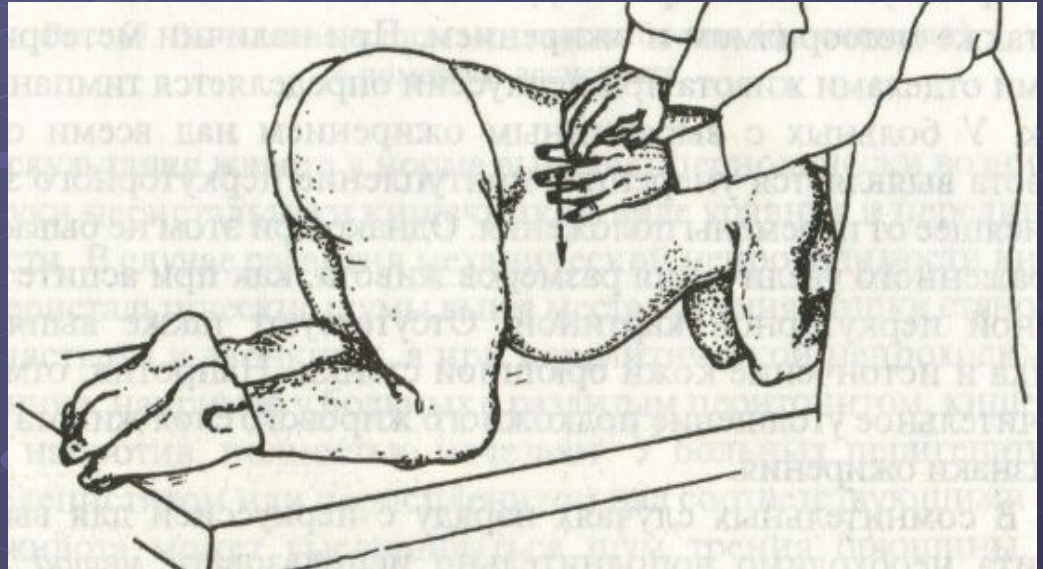
В положении
больного
лежа на боку



Выявление асцита методом перкуссии

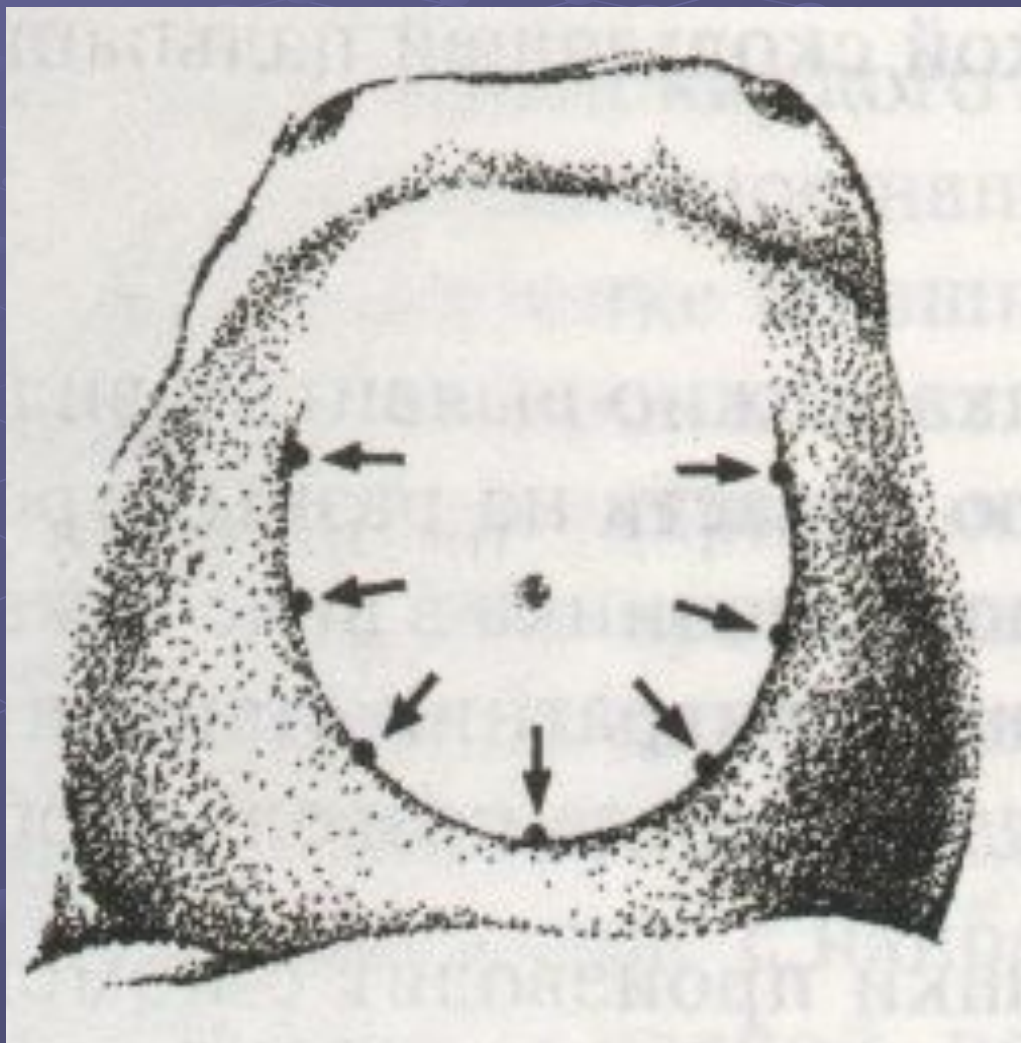


**В вертикальном положении
больного**



**В коленно-локтевом
положении больного**

Жидкость в брюшной полости



Направление перкуссии от области тимпанического звука к области тупого перкуторного звука.

Принципы топографической перкуссии

1. Положение пальца-плессиметра должно быть параллельным определяемой границе органа.
2. Перкуссию начинают от участка с ясным перкуторным звуком и проводят по направлению к участку с тупым звуком.

Принципы топографической перкуссии

3. Применяют только слабые перкуторные удары - **тихая перкуссия**.
4. После каждой пары перкуторных ударов палец-плессиметр смещают на 0,5-1 см по направлению к границе исследуемого органа.
5. Граница перехода ясного (тимпанического) перкуторного звука в тупой (притуплённый) соответствует границе органа.
6. Отметку найденной границы делают по краю пальца-плессиметра, обращенному к области ясного (тимпанического) звука.

Принципы топографической перкуссии

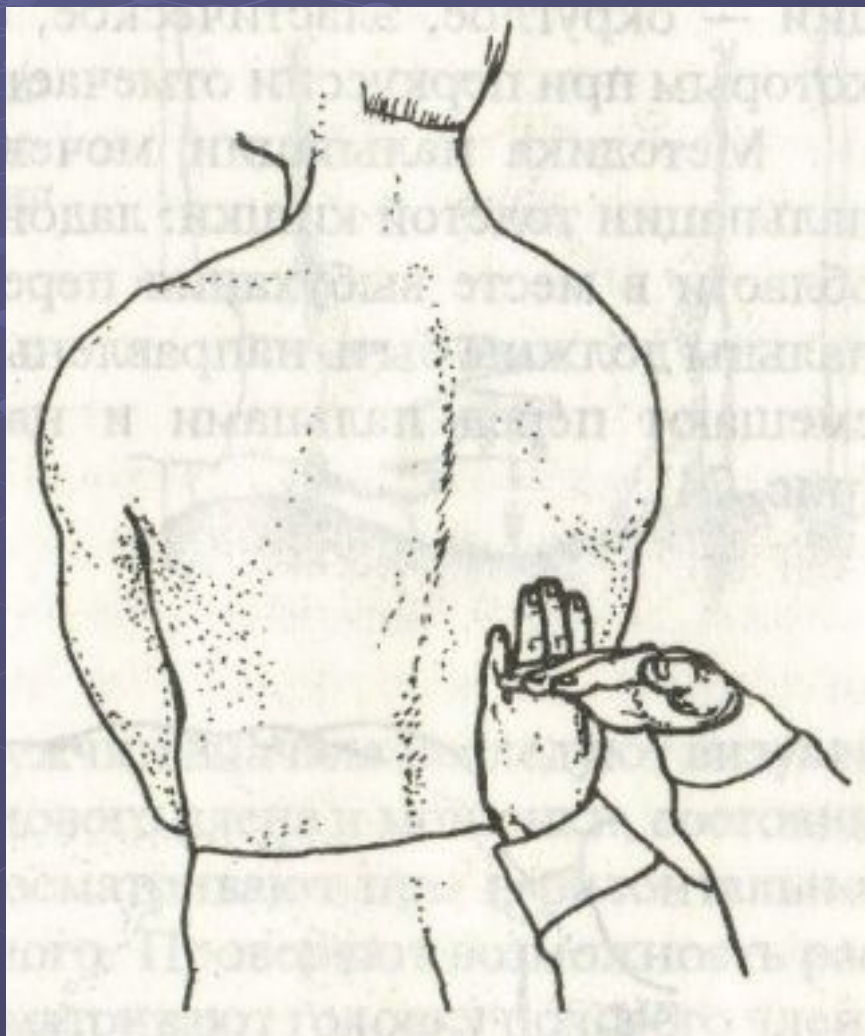
7. Отметку найденной границы делают по краю пальца-плессиметра, обращенному к области ясного (тимпанического) звука.

Для этого применяют **феномен красного дермографизма** - проводят по коже больного кончиком одноразовой иглы, слегка надавливая ею, но не царапая кожу или с согласия больного, используют маркер.

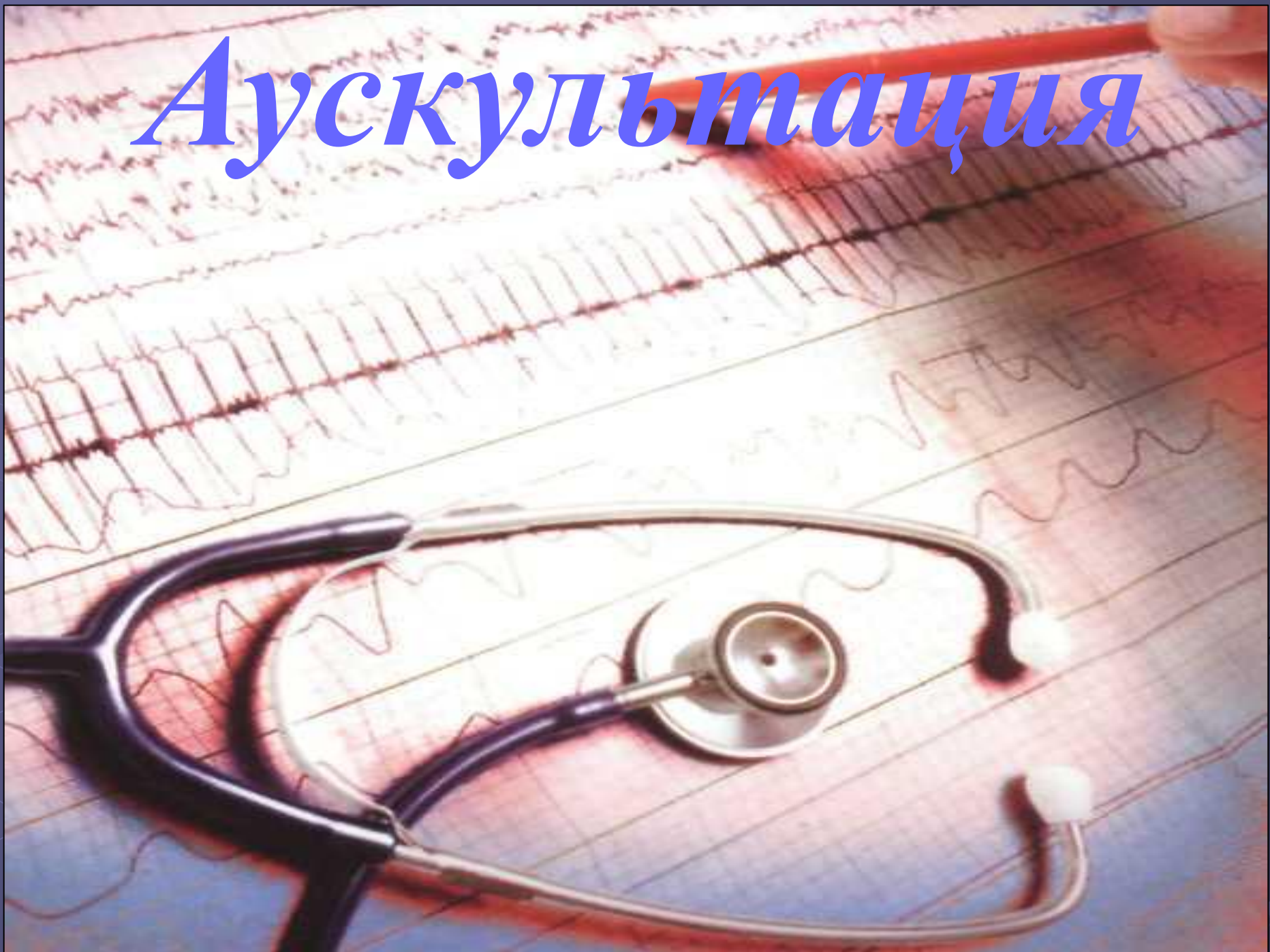Принципы топографической перкуссии

8. При исследовании **костей, желчного пузыря, почек, с целью выявления болезненности**, применяют поколачивание кончиками пальцев (неврологическим молотком, пальмарным краем кисти) непосредственно по поверхности тела больного, либо по тыльной стороне своей ладони, положив ее на соответствующий участок.

Поколачивание по области почек



Аускультация



Дефиниция аускультации

от лат. auscultatio – выслушивание

Метод исследования, основанный на выслушивании естественных звуковых феноменов, возникающих самостоятельно во внутренних органах и связанных с их жизнедеятельностью.

Аускультация легких метод исследования, основанный на выслушивании и оценке звуковых феноменов, образующихся в процессе вентиляции легких

Правила аускультации легких

Первое правило - исследование пациента проводят в различных положениях тела.

Аускультация легких только в ортостатическом положении может не выявить жесткое везикулярное дыхание и высокие сухие хрипы - самые достоверные признаки бронхо-обструктивного синдрома, которые выявляются в клиностатическом положении.

Второе правило - аускультацию проводят при различных маневрах дыхания, аускультацию основных дыхательных шумов - при носовом дыхании, побочных – при ротовом дыхании

Маневр дыхания	Цель маневра
Спокойное дыхание	выявление качества дыхательного шума
Форсированный выдох	выявление бронхоспазма
Более частое и глубокое дыхание - несколько движений	для более отчетливого выявления побочных дыхательных шумов
Более частое и глубокое дыхание и более глубокий вдох	для выявления крепитации
Покашливание, движение диафрагмой при закрытой голосовой щели и другие.	

Третье правило – комфорт пациента и врача при аускультации

- Тело пациента должно быть **обнажено до пояса** (избегать шорохов одежды), **температура в комнате должна быть в зоне комфорта** (при осмотре пациента в холодном помещении - сокращение мышц создает шум, мешающий аускультации; противоречит нормам деонтологии) и **тишина в помещении**, как общее условие для исследования больных.

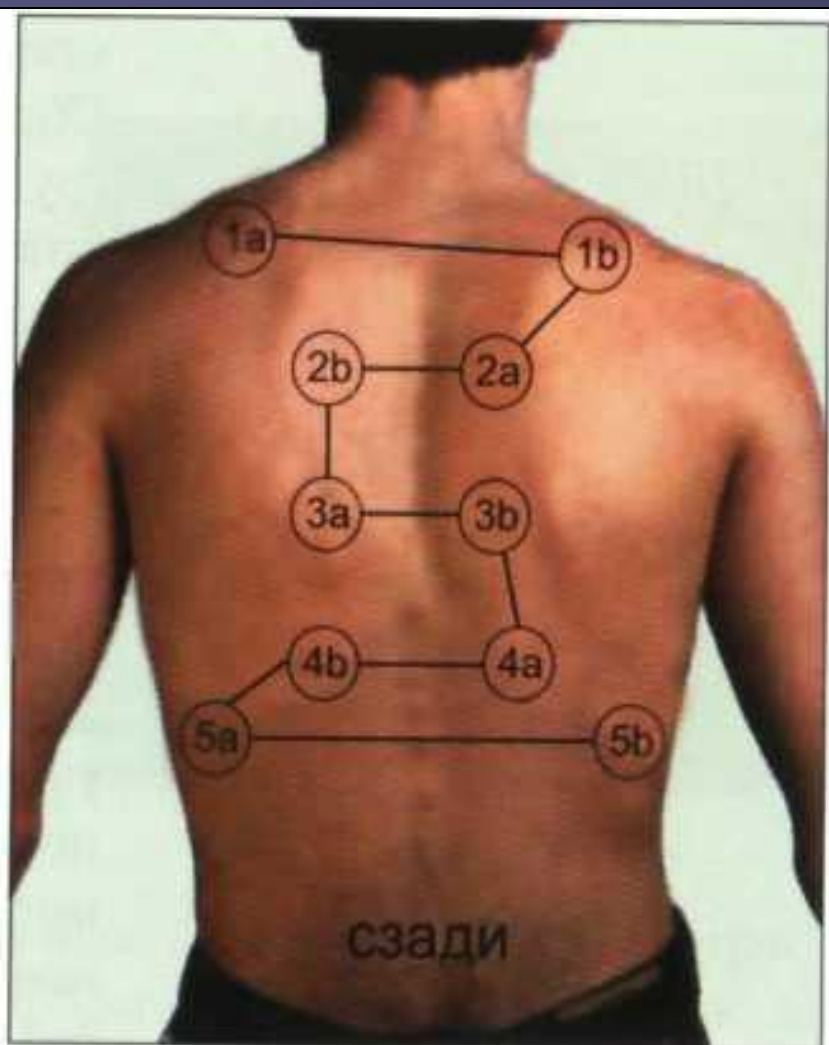
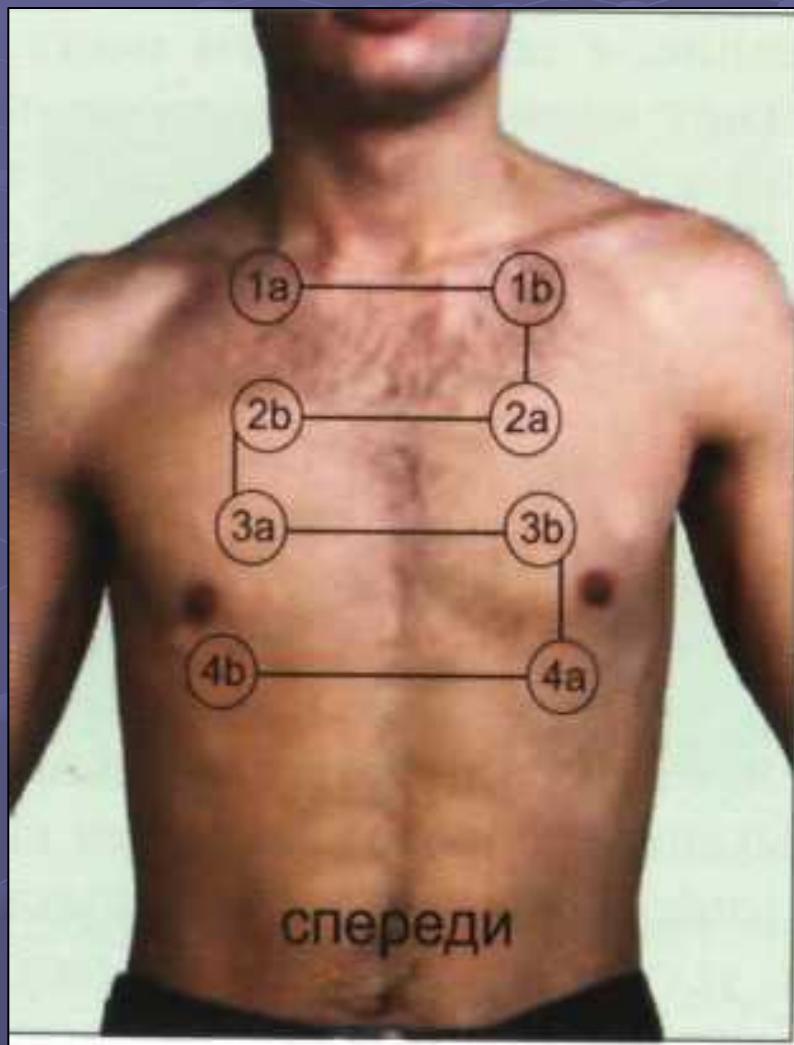
Четвертое и пятое правила аускультации

- **Фонендоскоп** должен плотно прилегать к поверхности тела. **Сухие волосы** на коже пациента создают шум, напоминающий крепитацию, поэтому в местах аускультации их нужно **смочить влажным полотенцем**.
- **Поза пациента** должна быть свободной, без напряжения какой - либо группы мышц, а **поза врача** - удобной и эстетически оправданной

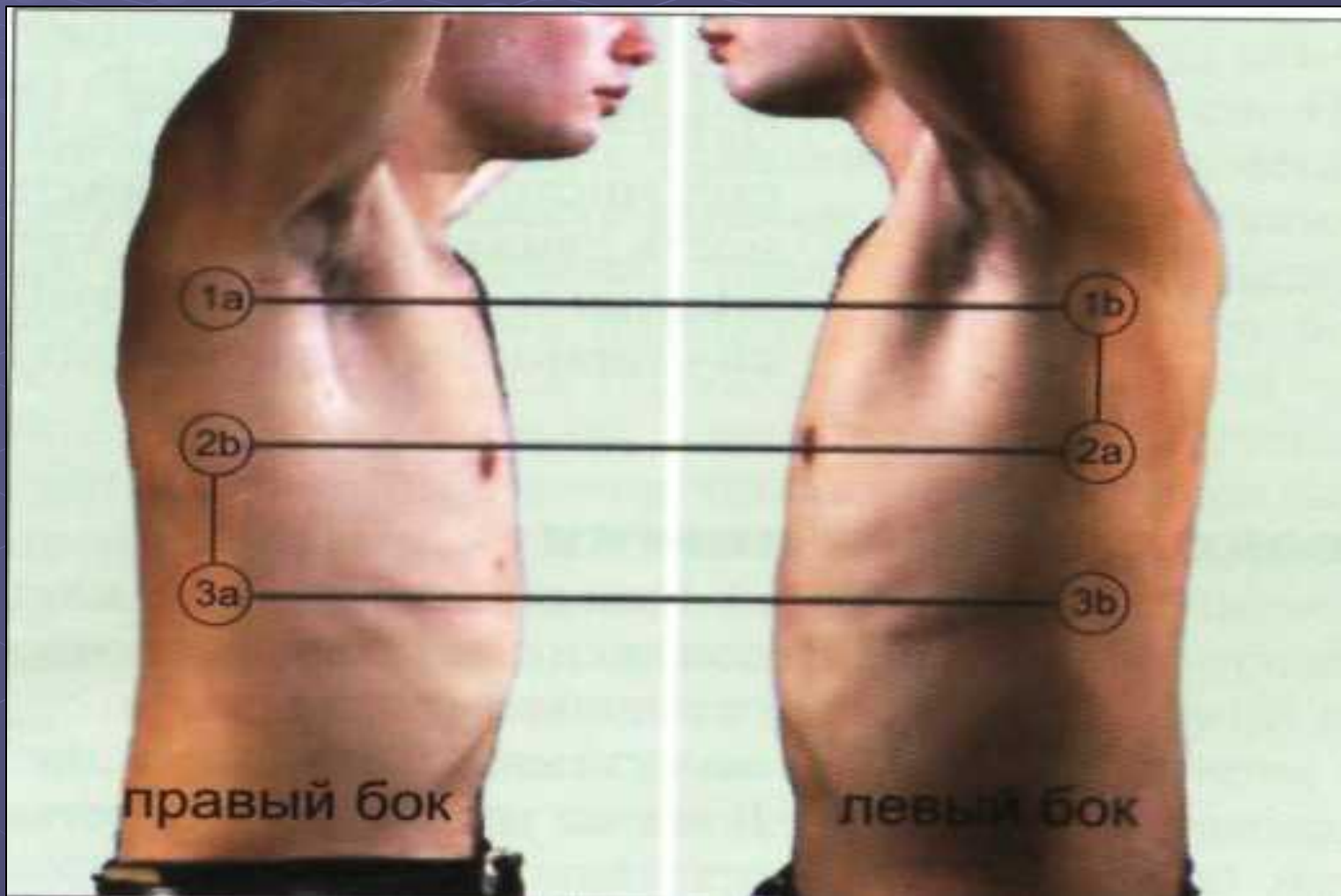Шестое правило аускультации

- Точки для выслушивания используются те же, что и при сравнительной перкуссии.
- Для детализации картины аускультации используется произвольное количество точек.
- Принцип сравнительного изучения звуков сохраняется.

Основные точки и порядок аускультации



Основные точки и порядок аускультации



Седьмое правило - слушать долго, каждую точку изучать с нескольких позиций:

1. Оценка длительности фаз дыхания (вдох - выдох);

2. Определение вида дыхательного шума:

- везикулярное или бронхиальное?
- если везикулярное, то патологическое или физиологическое?
- если патологическое, то какая его разновидность?

3. Сопоставить длительность шума на протяжении фазы выдоха, оценить тембр звука, сравнить силу и высоту звука вдоха и выдоха.

Восьмое правило - оценка побочных дыхательных шумов проводится только после того, как определен основной дыхательный шум

- **Основные дыхательные шумы** - везикулярное и ларинготрахеальное дыхание.
- **Побочные дыхательные шумы** – хрипы сухие и влажные; крепитация; шум трения плевры.
- Патологическим является бронхиальное дыхание, если выслушивается там, где должно быть везикулярное – это признак массивного уплотнения в легком.

Во время аускультации различают

- силу
- продолжительность
- высоту воспринимаемого звука.

Характер воспринимаемого ухом звука зависит от

- звукопроводности и
- резонирующей способности тканей, отделяющих ухо от звучащего органа (плотные ткани хорошо проводят звук, а мягкие, воздушные - гасят звуковые явления)

Непрямой метод аускультации

Чаще всего аускультацию проводят непрямым методом, используя биаурикулярный стетоскоп (фонендоскоп), состоящий из плотной резонансной камеры и отходящих от нее двух гибких воздуховодных трубок.

Побочные дыхательные шумы

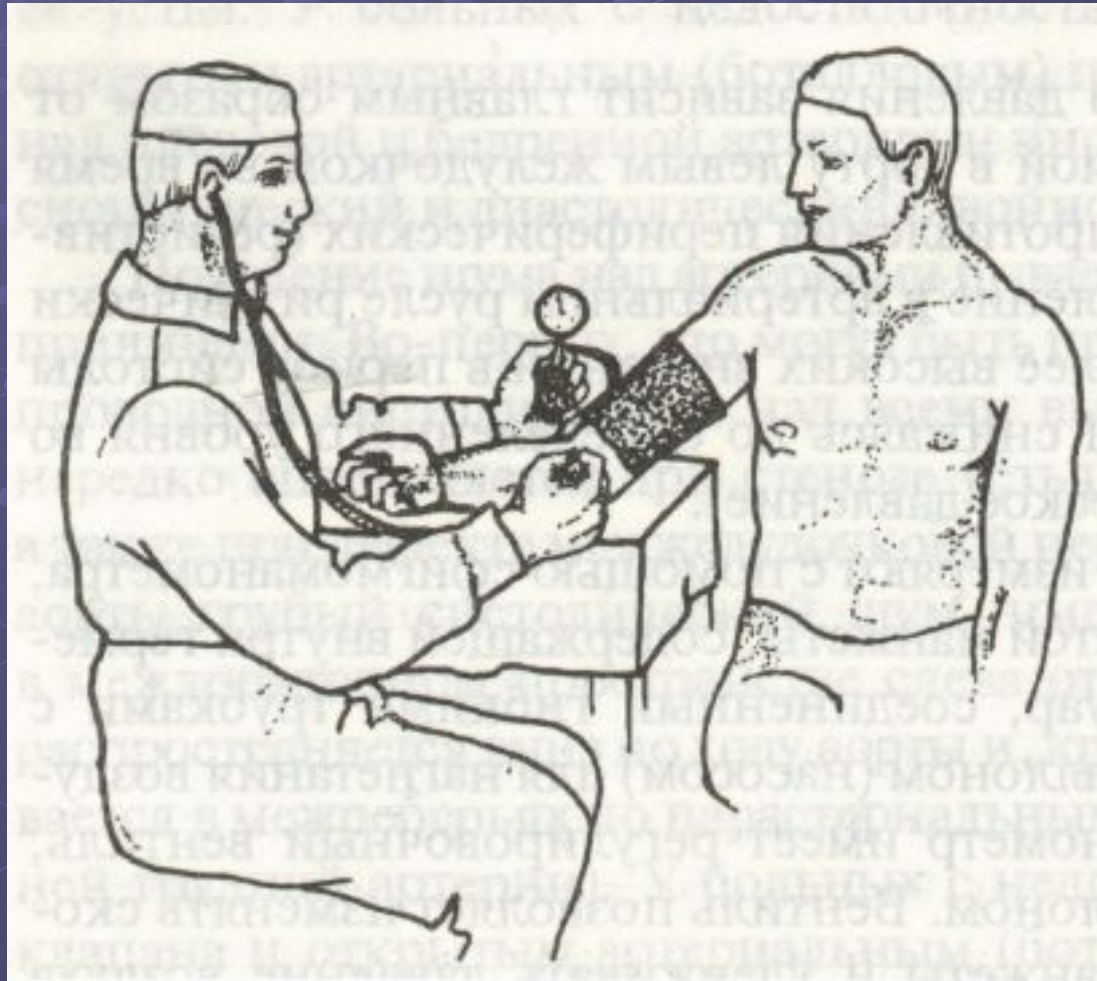
- В норме побочные **дыхательные шумы** не выслушиваются.
- При патологии бронхов и/или трахеи могут выслушиваться **хрипы**;
- патологический процесс на уровне альвеол может сопровождаться появлением **крепитации**;
- воспаление и шероховатость листков плевры приводит к появлению **шума трения плевры**, или реже **плевроперикардального шума**.

Побочные дыхательные шумы

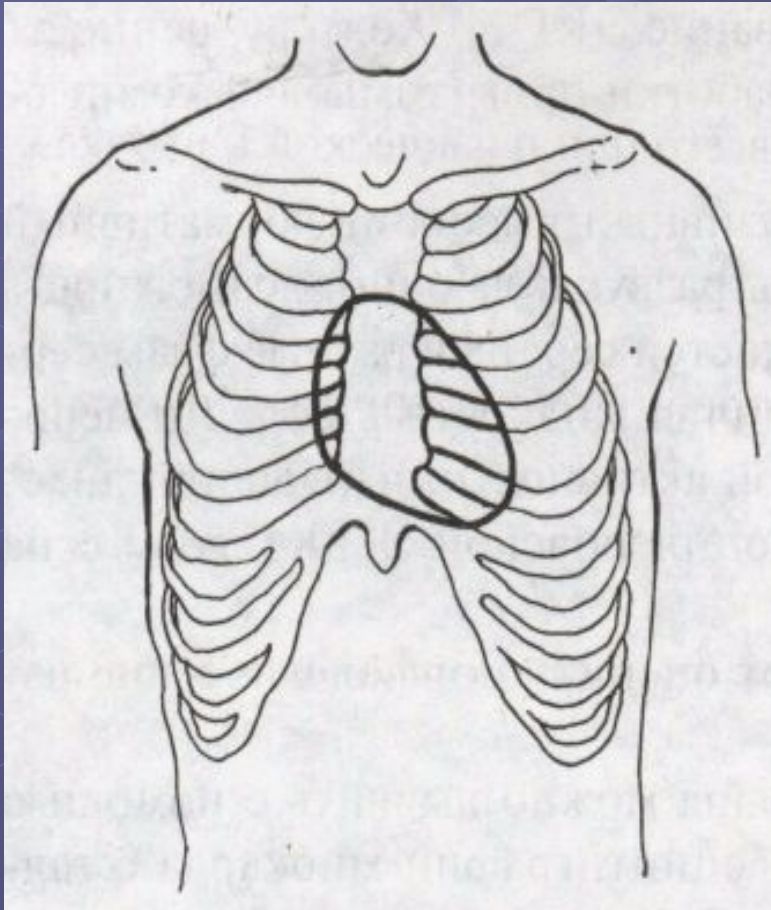
Хрипы могут быть

- **Сухими** - басовыми, жужжащими или дискантовыми свистящими.
- **Влажными** - мелко-, средне- и крупнопузырчатыми. При характеристике последних различают также звучные и незвучные влажные хрипы.

Аускультация сосудов: измерение артериального давления на плече



Аускультация сердца



Большая часть сердца расположена практически по средней линии за грудиной.

Точки выслушивания сердца зависят не только от места возникновения звуковых колебаний, но и от проведения их по току крови и прилегания к грудной стенке отдела сердца, в котором они образуются.

Аускультация сердца

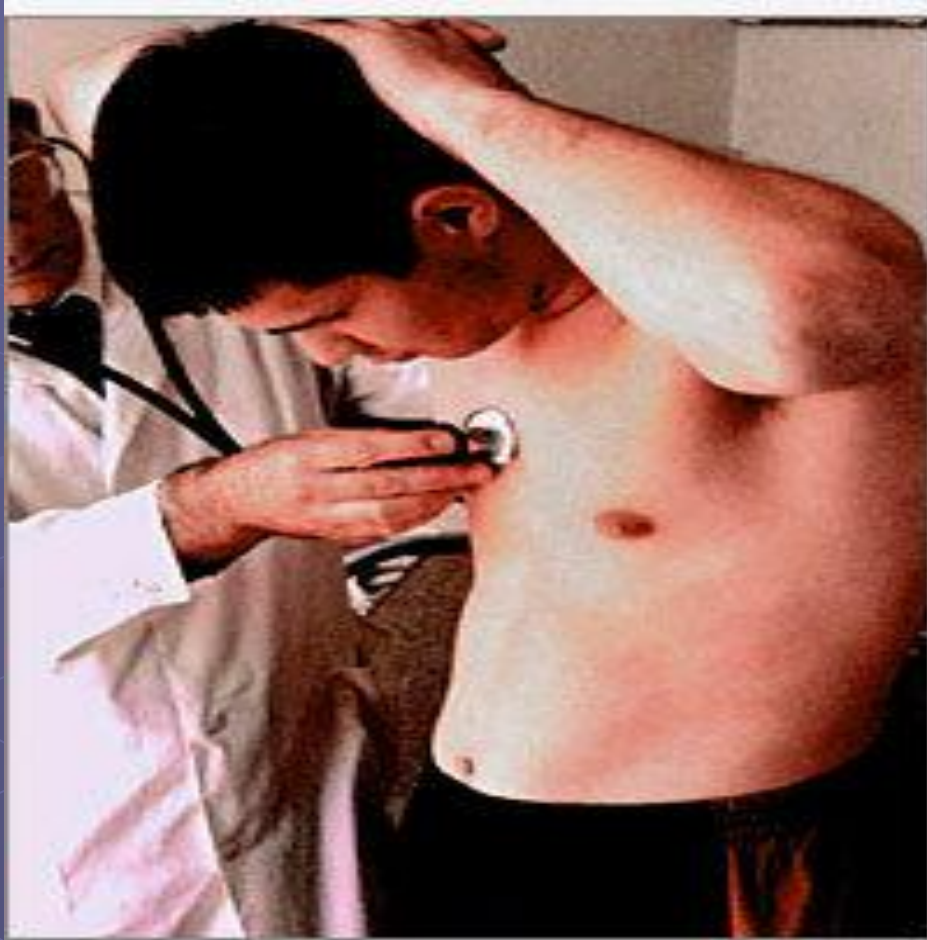


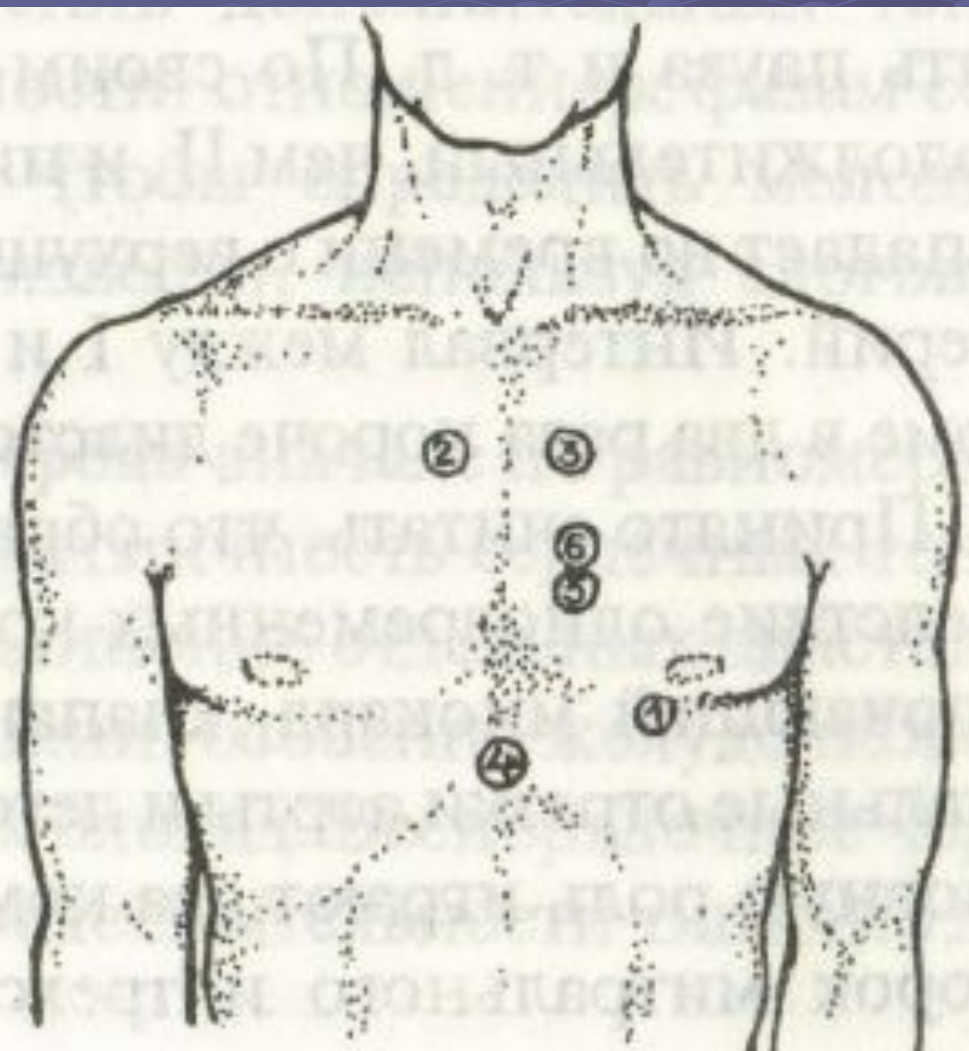
Рис. 3.84б.

Выслушивание сердца в вертикальном положении.

При аускультации сердца выслушиваются звуки, возникающие в сердце при его работе:

- **ТОНЫ**
- **ШУМЫ**

Точки аускультации сердечных клапанов

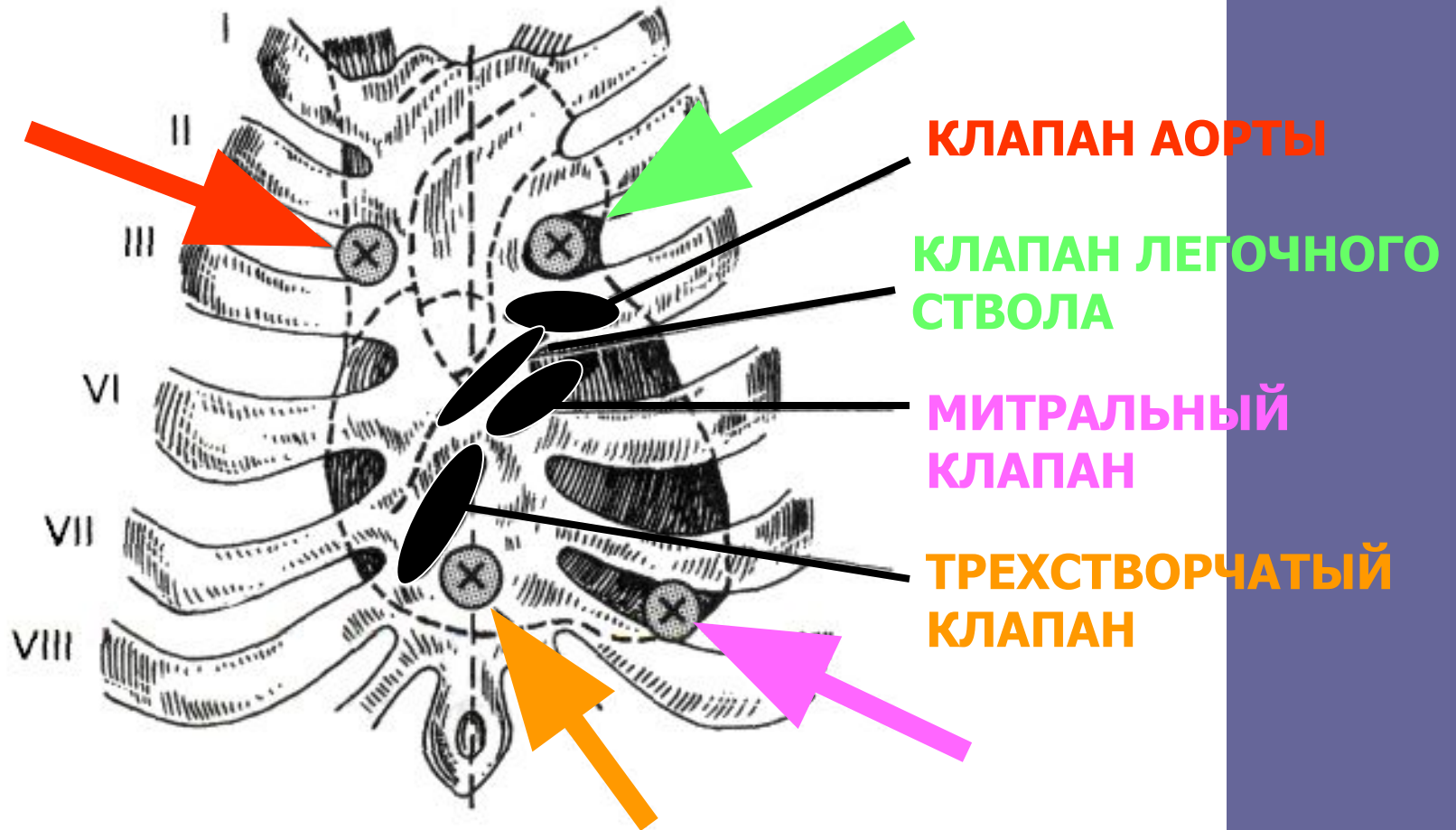


митрального (1),
аортального (2),
легочной артерии (3)
трехстворчатого (4).

**Анатомическая
проекция клапанов:**

митрального (5),
аортального (6).

Точки выслушивания клапанов сердца



A 3D grid of spheres on a dark blue background. The spheres are arranged in a regular, repeating pattern, creating a perspective effect that recedes into the distance. The spheres are light blue and have a slight shadow, giving them a three-dimensional appearance. The background is a solid, dark blue color.

Спасибо за внимание!