

Протокол Эхокардиографического исследования

Комолов А.Г., ветеринарная клиника «Белый Клык-М»

Проблемы эхокардиографии у ЖИВОТНЫХ

- ▶ Разная техника измерений;
- ▶ Преобладает субъективная оценка;
- ▶ Отсутствие норм многих важных показателей;
- ▶ Измерения, понятные только исследователю.

Задачи

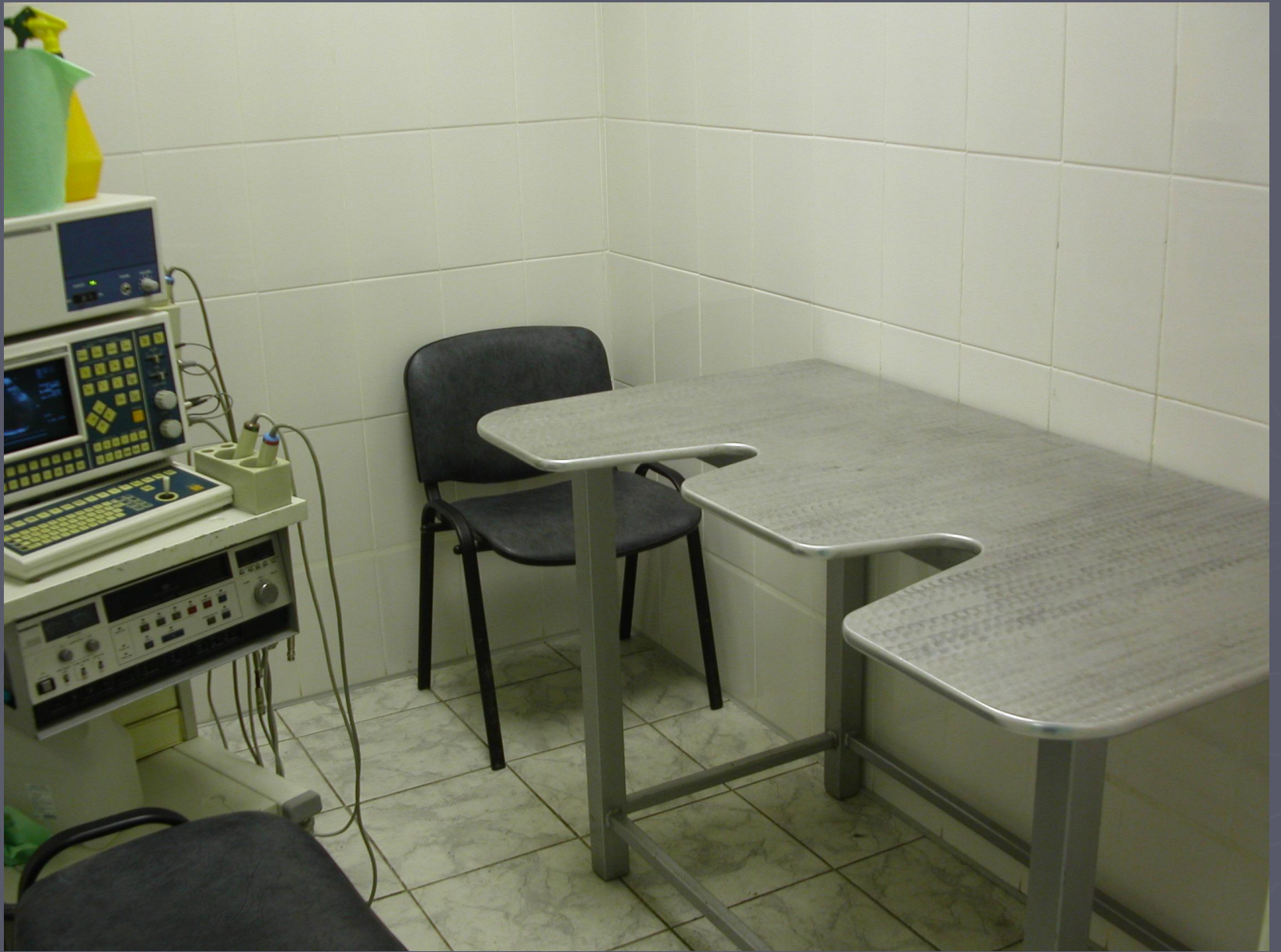- ▶ Стандартизировать исследование;
- ▶ Межисследовательская воспроизводимость;
- ▶ Объективизация исследования;
- ▶ Разработка новых норм;
- ▶ Доступный анализ

Вид _____ Кличка _____ Порода _____
Вес _____ кг № ИБ _____
ФИО владельца _____
ФИО врача _____

Аорта: ___ расширена _____ см _____
Ао-клап.: створки _____ уплотнены, _____ ограничены в подвижности

МЖПд: ___ утолщена _____ см; МЖПс: _____ см
ЗСЛЖд: ___ утолщена _____ см; ЗСЛЖс: _____ см
ЛЖ: КДР _____; КСР _____; Δ FS _____
 КДР _____; КСР _____; Δ FS _____
ПЖ: _____ расширен _____ (N= 1/3 от ЛЖ)
ЛП: _____ расширено _____ см; соотношение к Ао _____ (N= 1,3 : 1)
Митральный клапан: _____ изменен; _____
Трикуспидальный кл.: _____ изменен; _____
Ствол ЛА: _____ рсширен _____ см; ФК клапана ЛА _____ см
Клапан _____ изменен; _____
ЛП с верхушки: _____ см; ПП с верхушки: _____ см
ЛЖ с верхушки: _____ см; ПЖ с верхушки: _____ см
Зоны гипокинеза: _____ выявлены; _____
Полость перикарда: _____ расширена; _____
Комментарии: _____

Заключение: _____



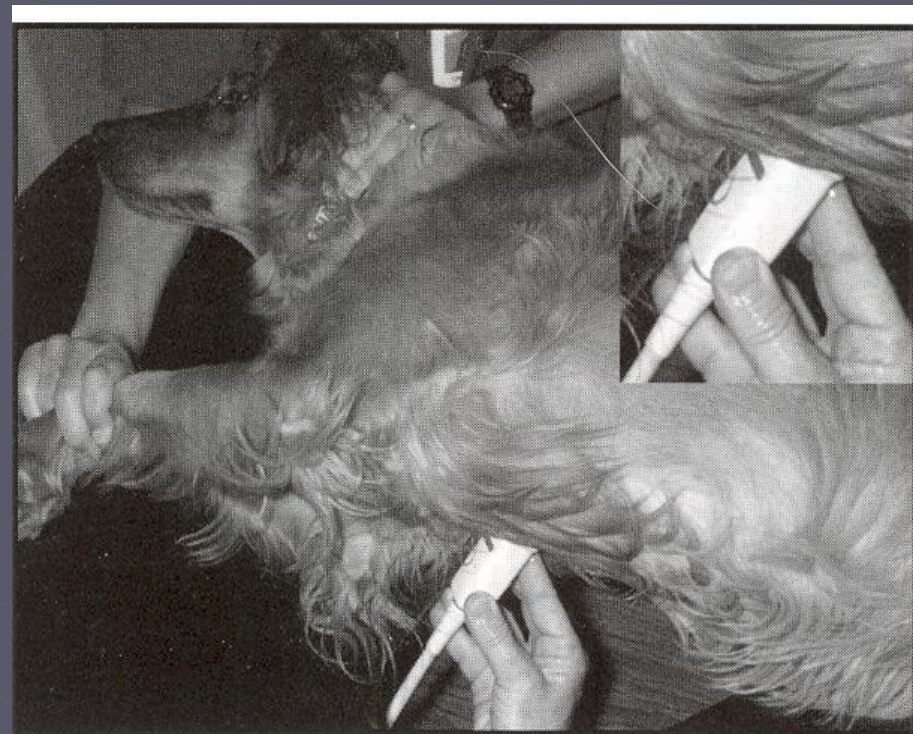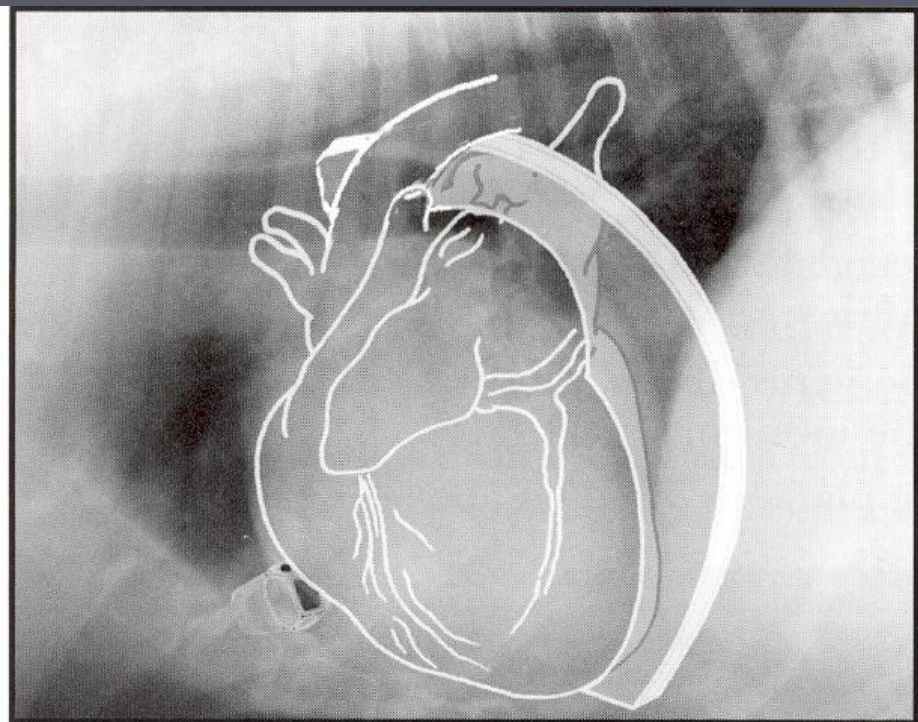
Подготовка пациента к ЭХО-КТ исследованию

- ▶ Выбрить шерсть в месте приложения ультразвукового датчика
- ▶ Уложить пациента (исследование можно проводить в положении лежа на спине, на боку, сидя и стоя)
- ▶ Обильно нанести гель на датчик
- ▶ Седация пациента нежелательна

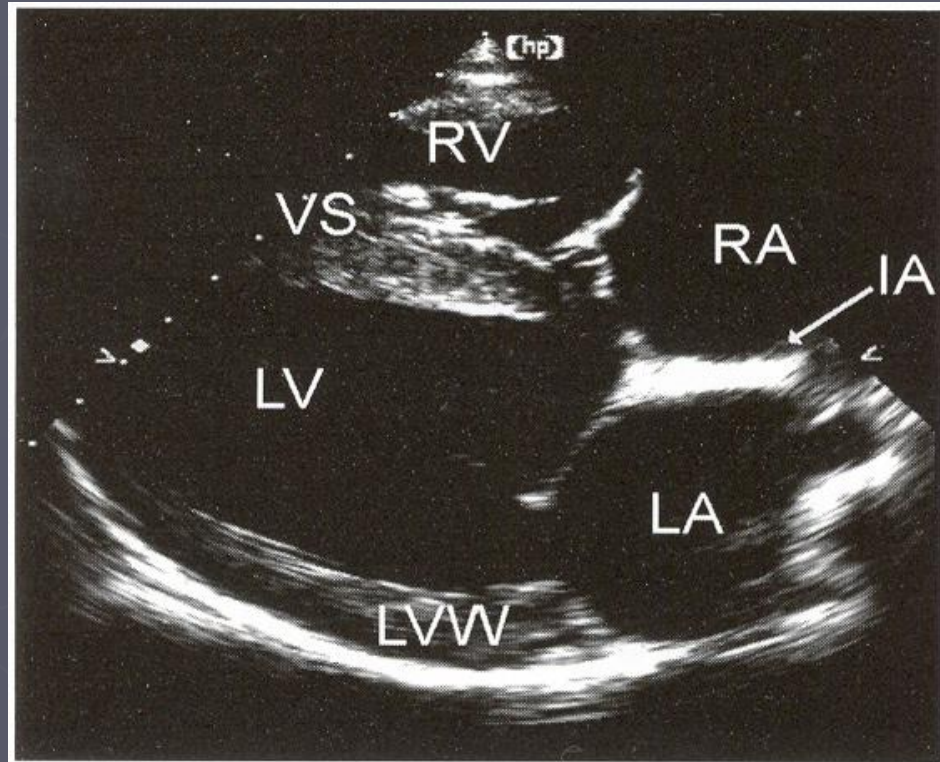
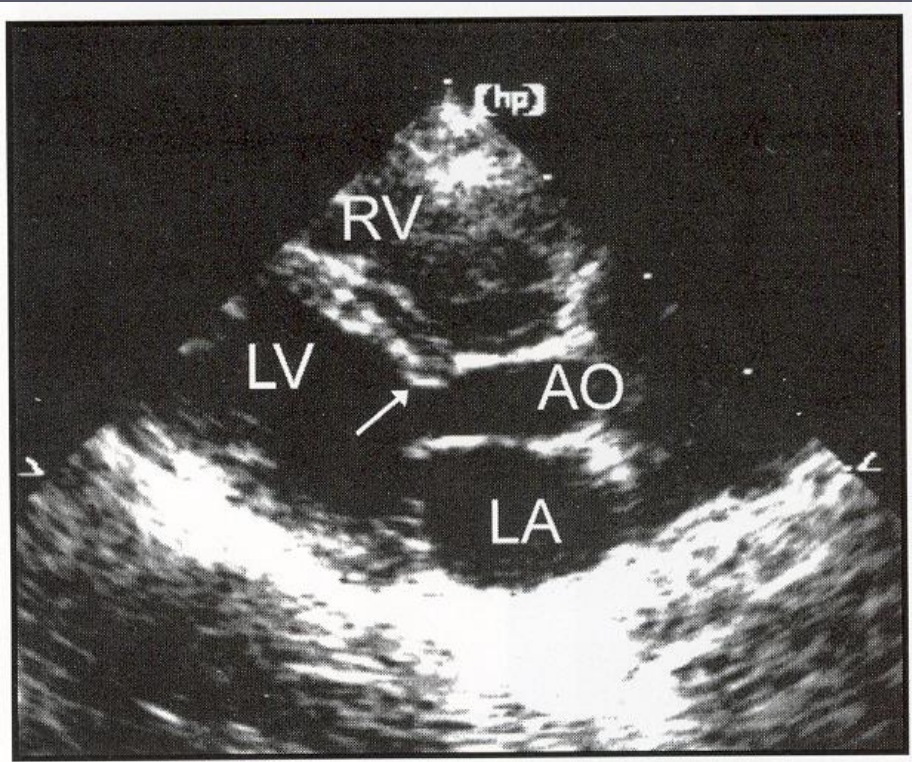
Стандартные позиции

- ▶ Парастернальный доступ длинная ось;
- ▶ Парастернальный доступ короткая ось;
- ▶ Верхушечная позиция

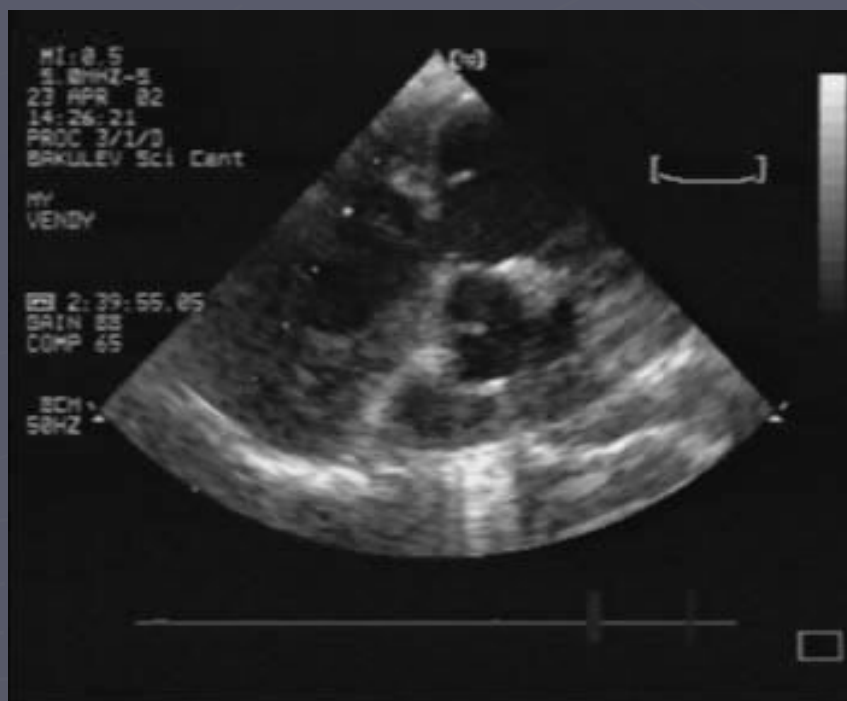Парастернальный доступ длинная ось

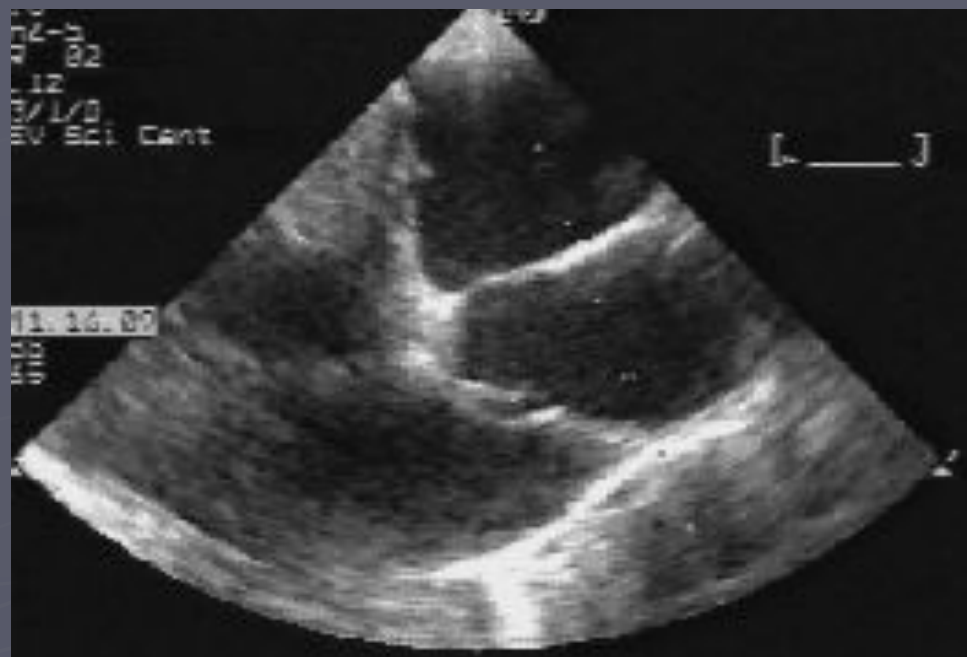

Длинная ось

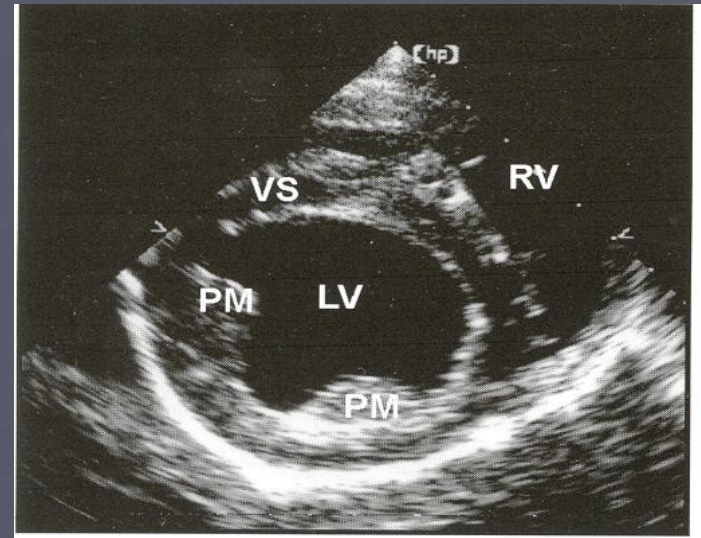
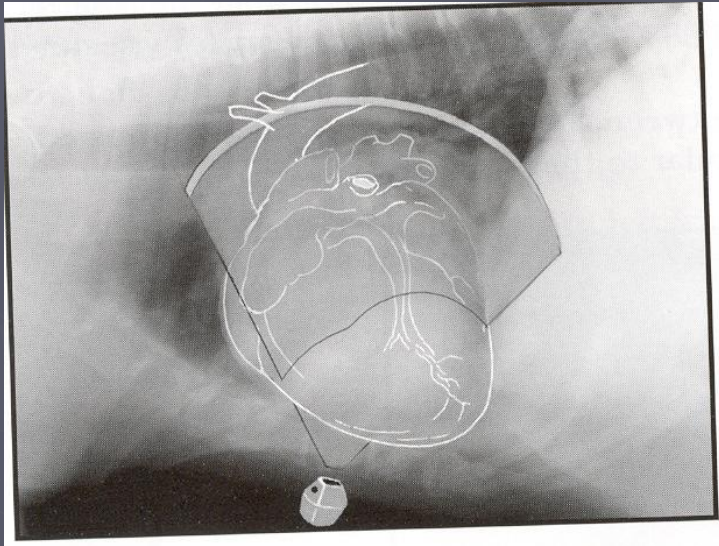


Парастернальная длинная ось

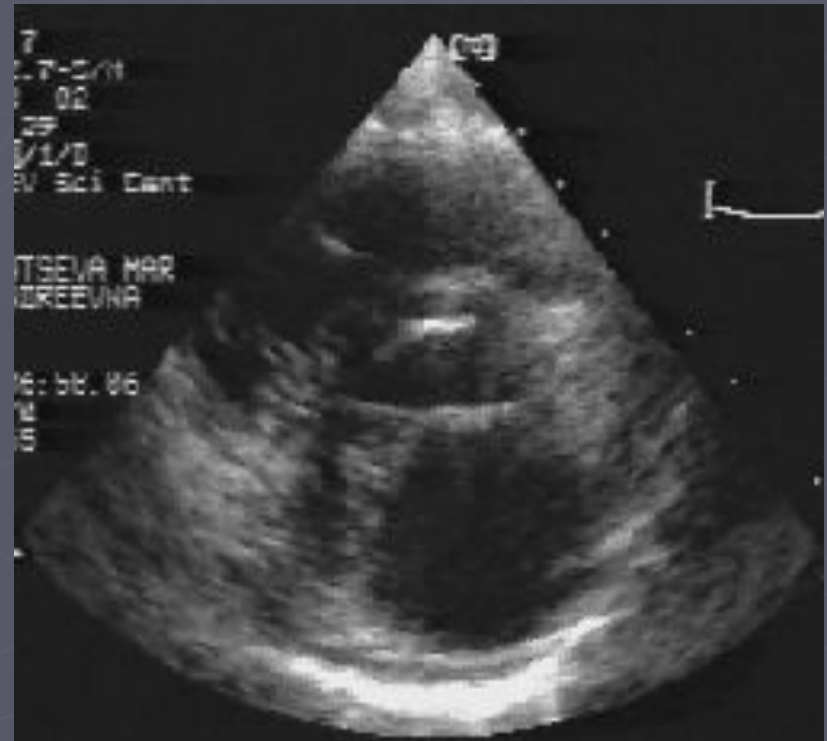
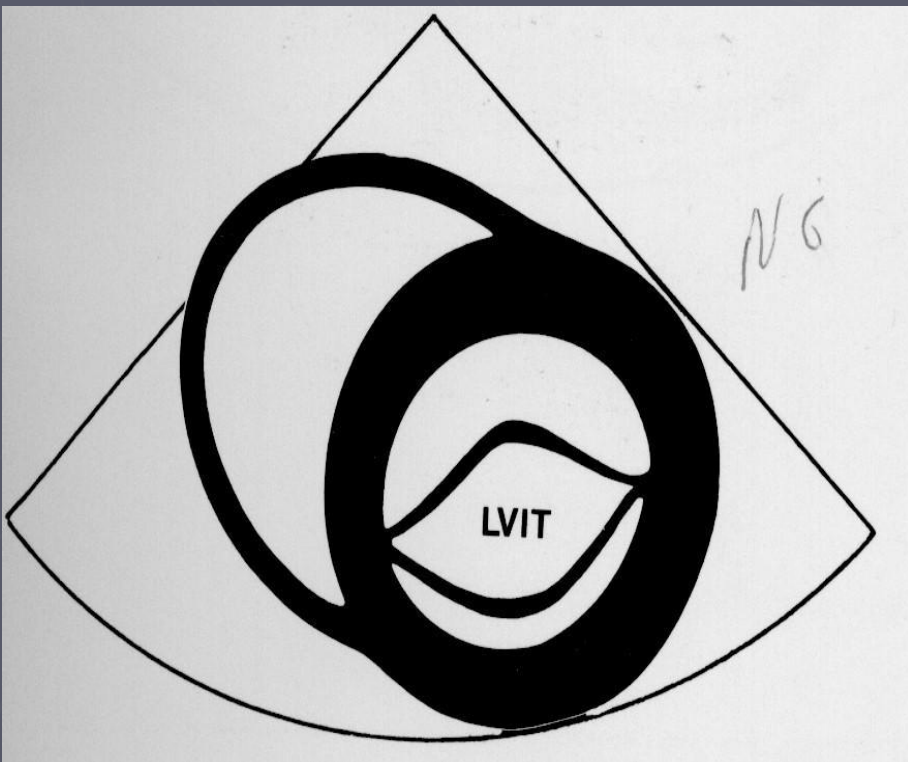




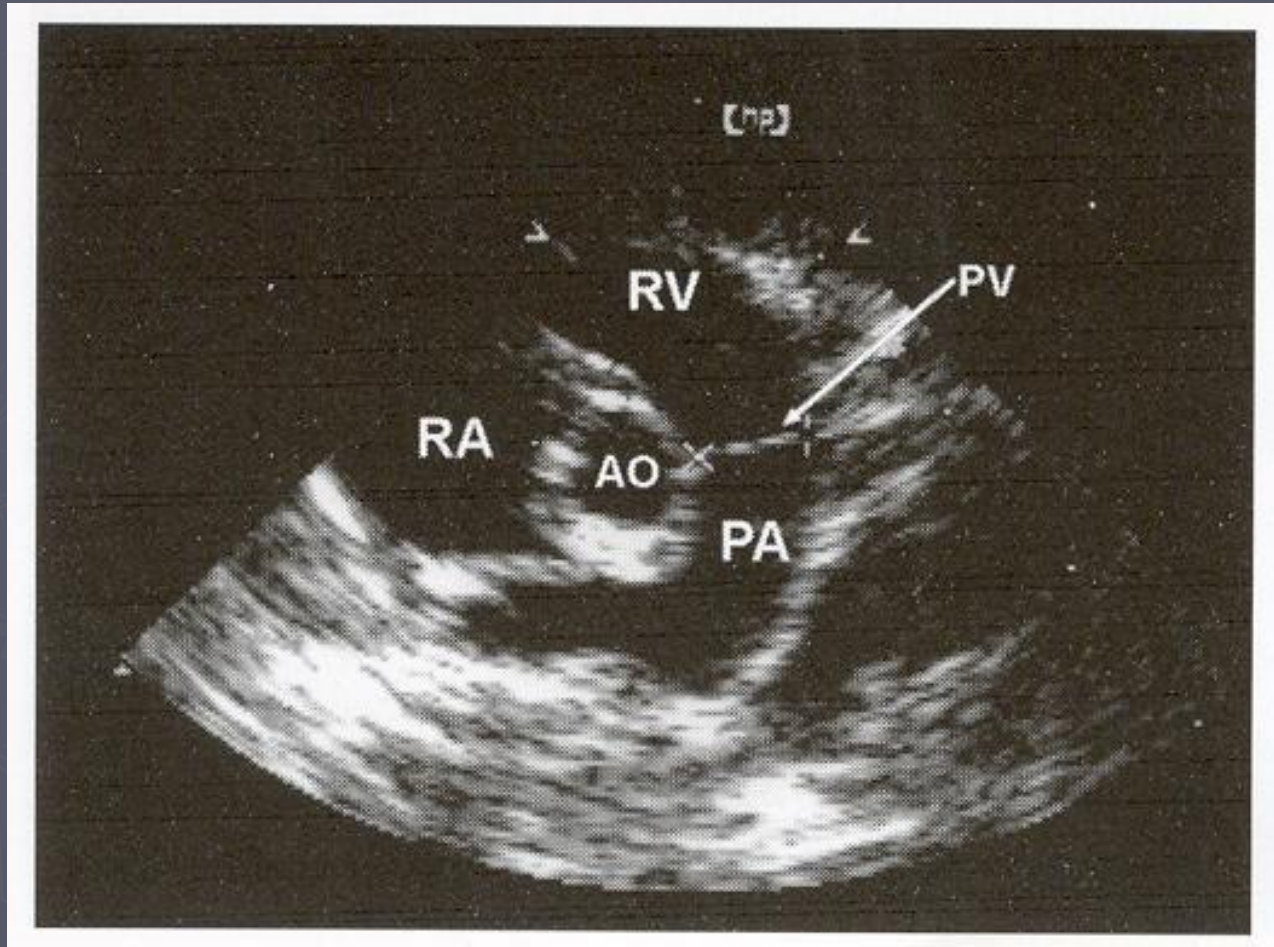
Парастернальный доступ короткая ось



Проекция короткой оси на уровне митрального клапана

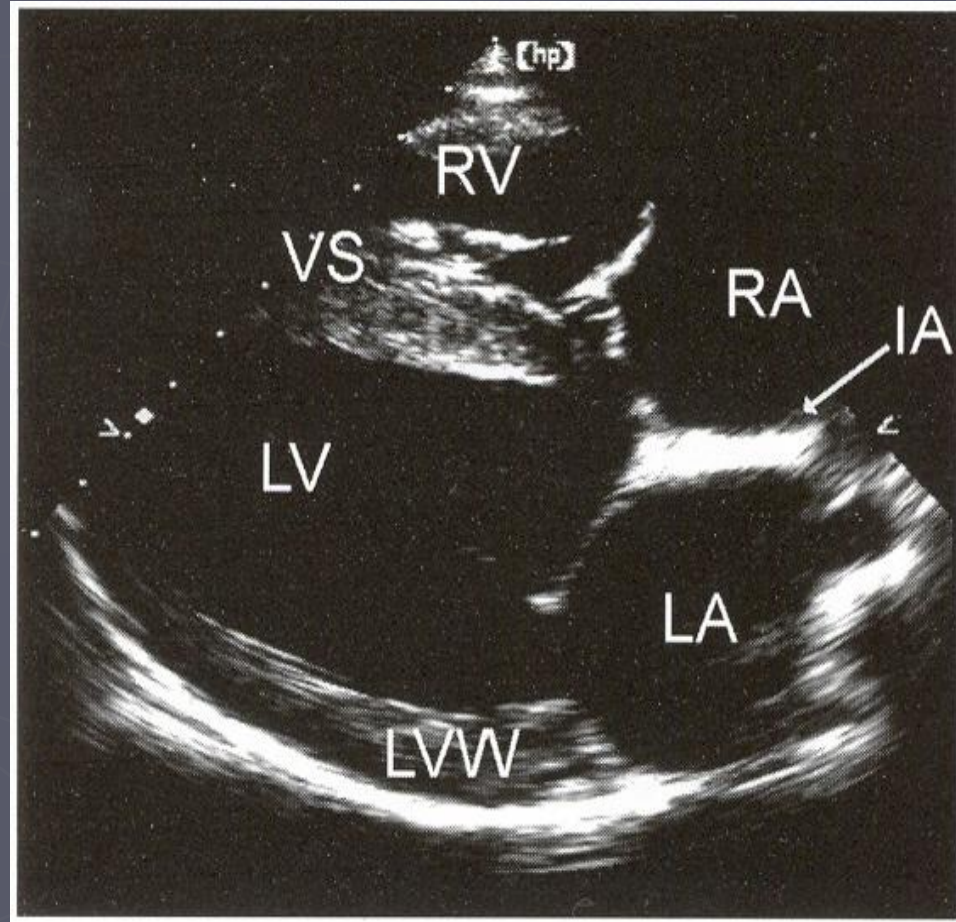


Парастернальный доступ короткая ось



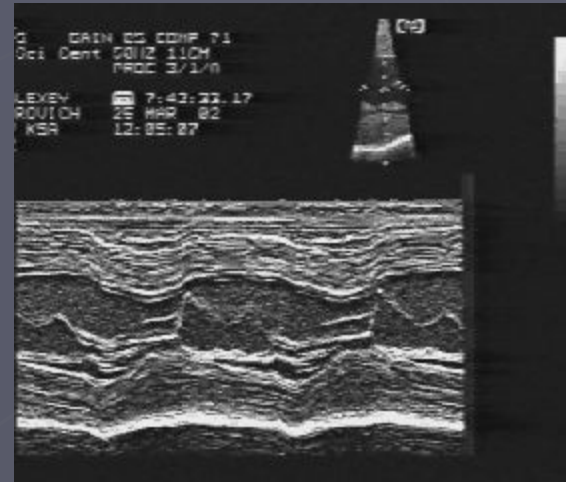
Левое предсердие

- ▶ ___ расширено;
___ см
- ▶ Соотношение к аорте
_____ (N = 1,5:1)



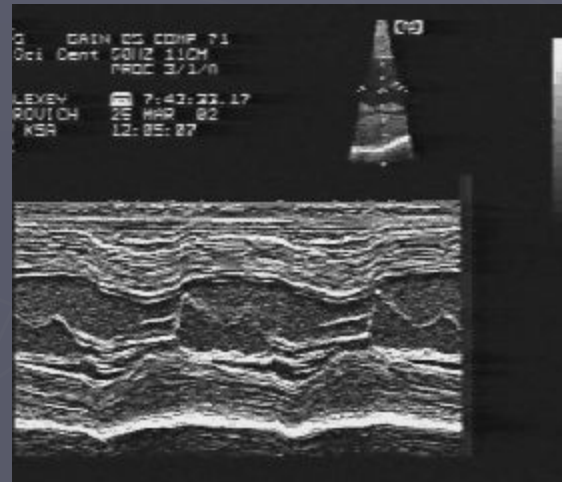
Длинная ось

- ▶ МЖПд: ____ утолщена
____ см;
- ▶ МЖПс: _____ см.



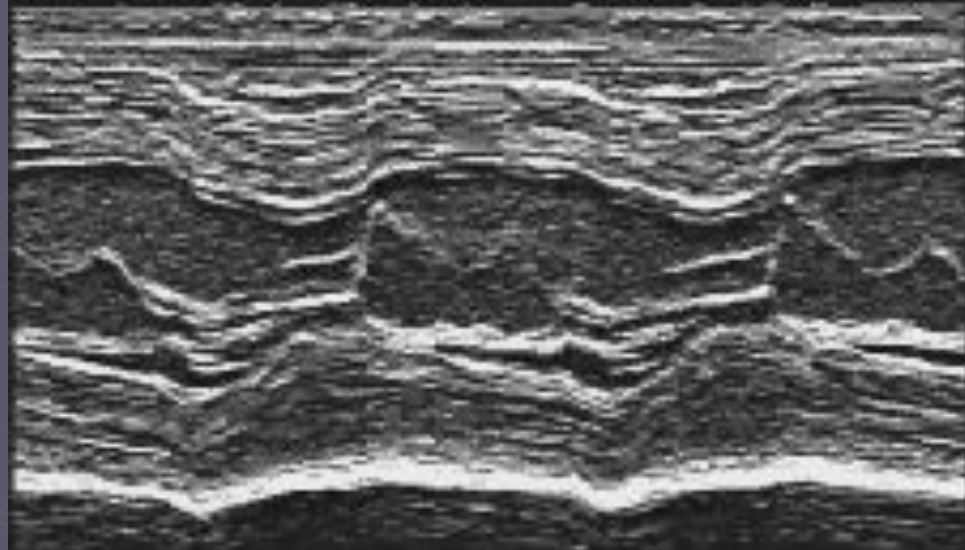
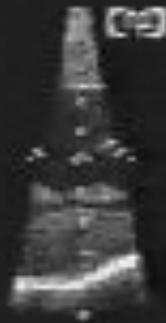Левый желудочек

- ▶ _____ расширен;
- ▶ КДР _____ см;
- ▶ КСР _____ см;
- ▶ Δ FS _____



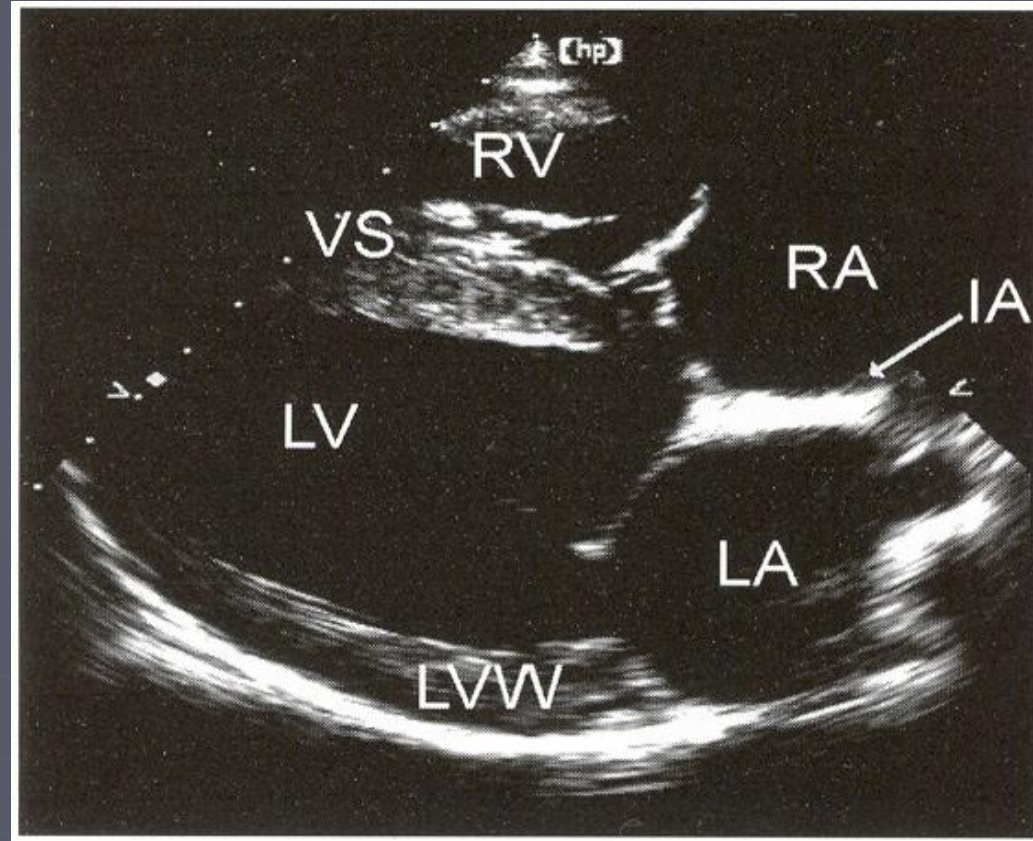
G DAIN ES COMP 71
Sci Cent 50112 110H
PROC 3/1/0

LEXEV 7:43:23.17
ROUICH 25 MAR 82
KSA 12:05:27

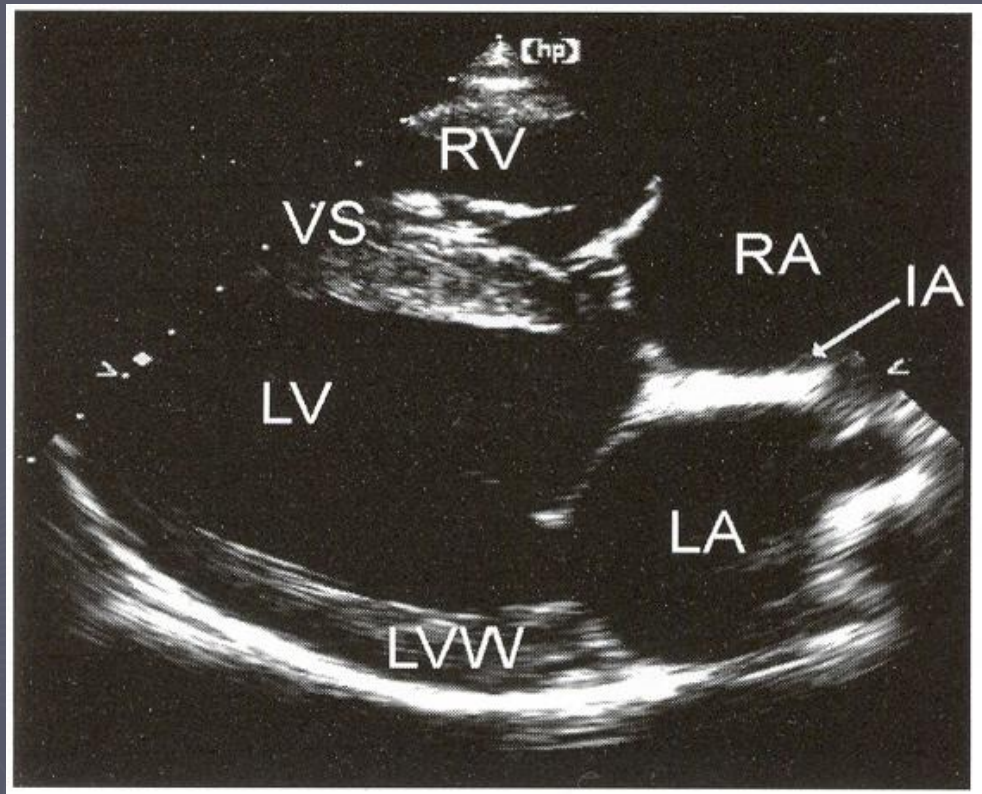


Правый желудочек

- ▶ _____ расширен;
_____ см
- ▶ Соотношение ПЖ к
ЛЖ (N= 1/3)

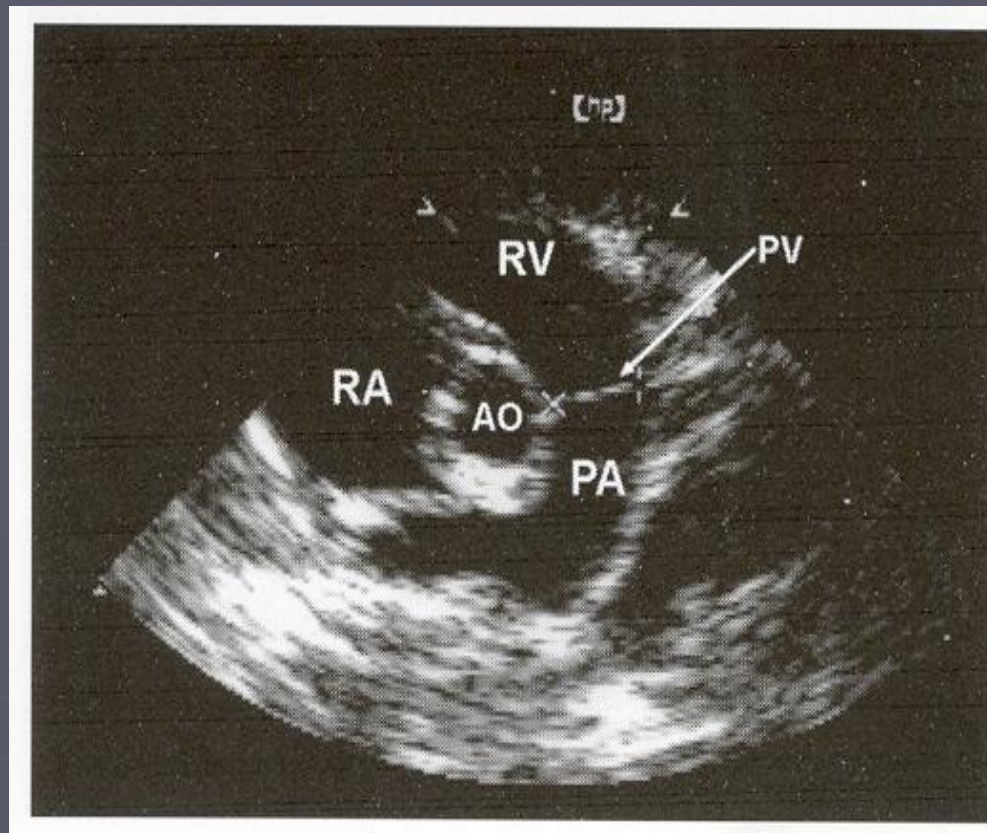


Митральный и трикуспидальный клапан

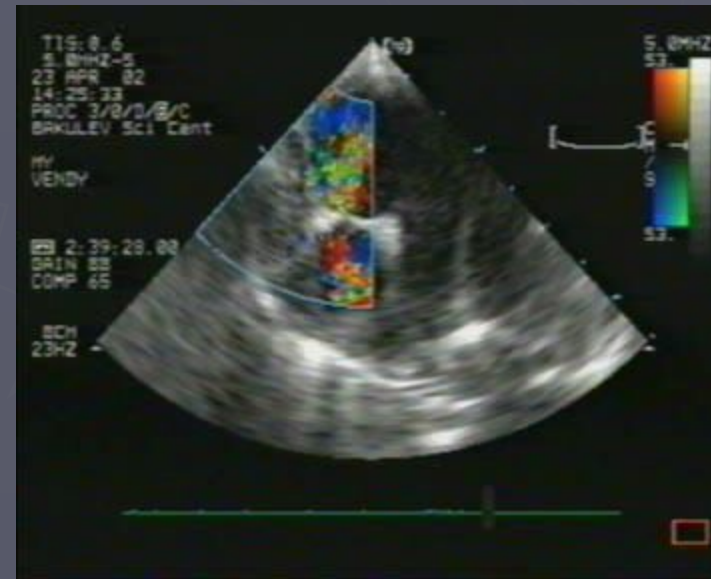
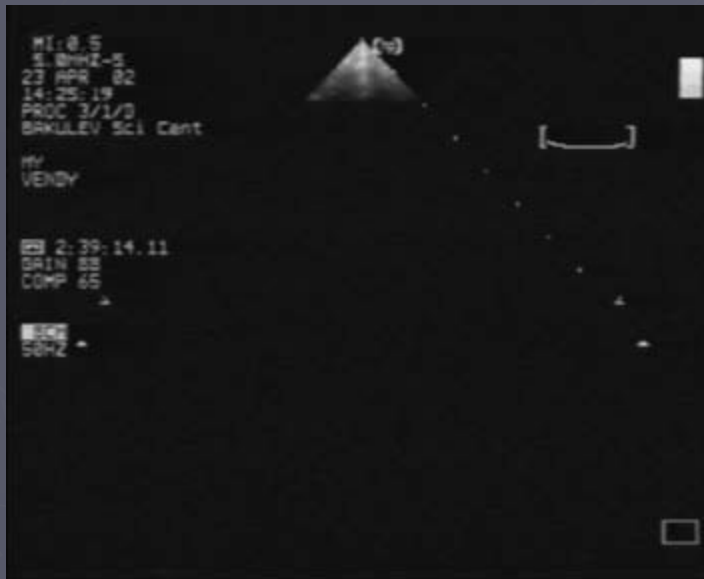

Легочная артерия

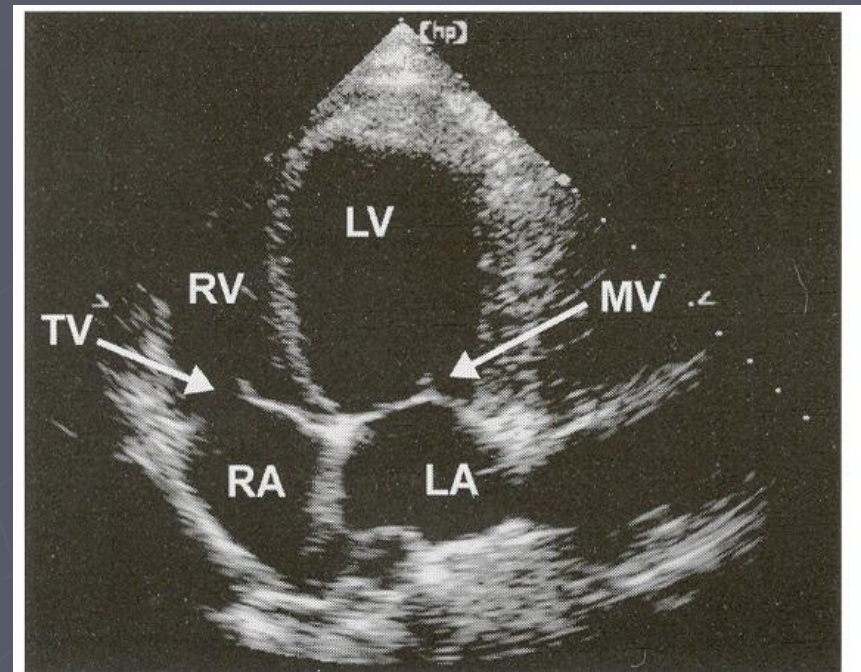
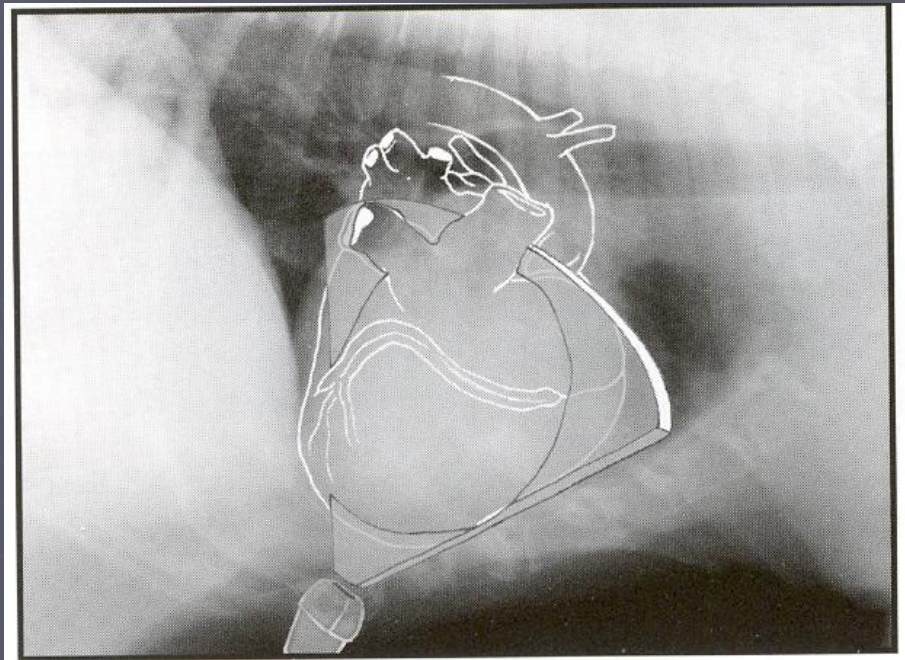
- ▶ Ствол ЛА
____расширен____см;
- ▶ ФК клапана _____см;
- ▶ Клапан _____изменен

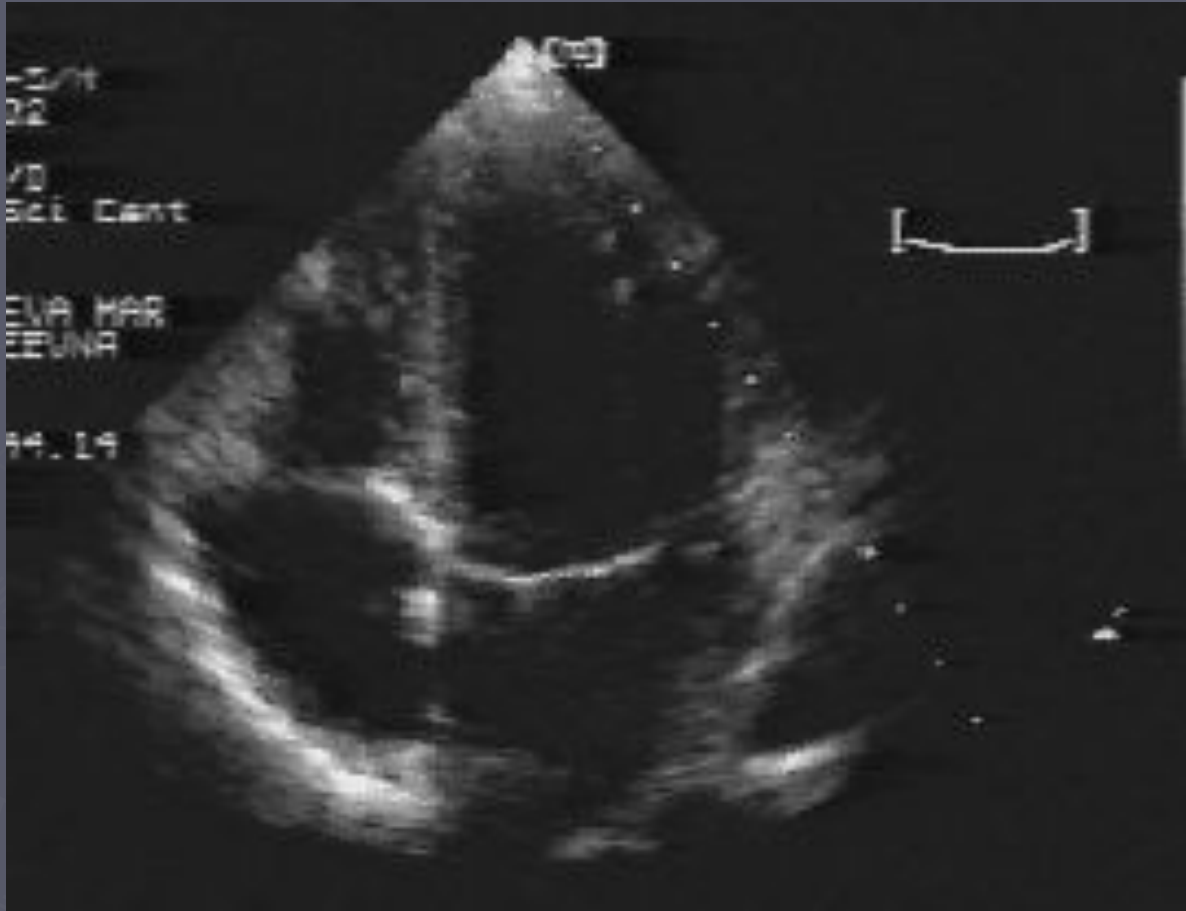


Стеноз легочной артерии



Апикальный доступ





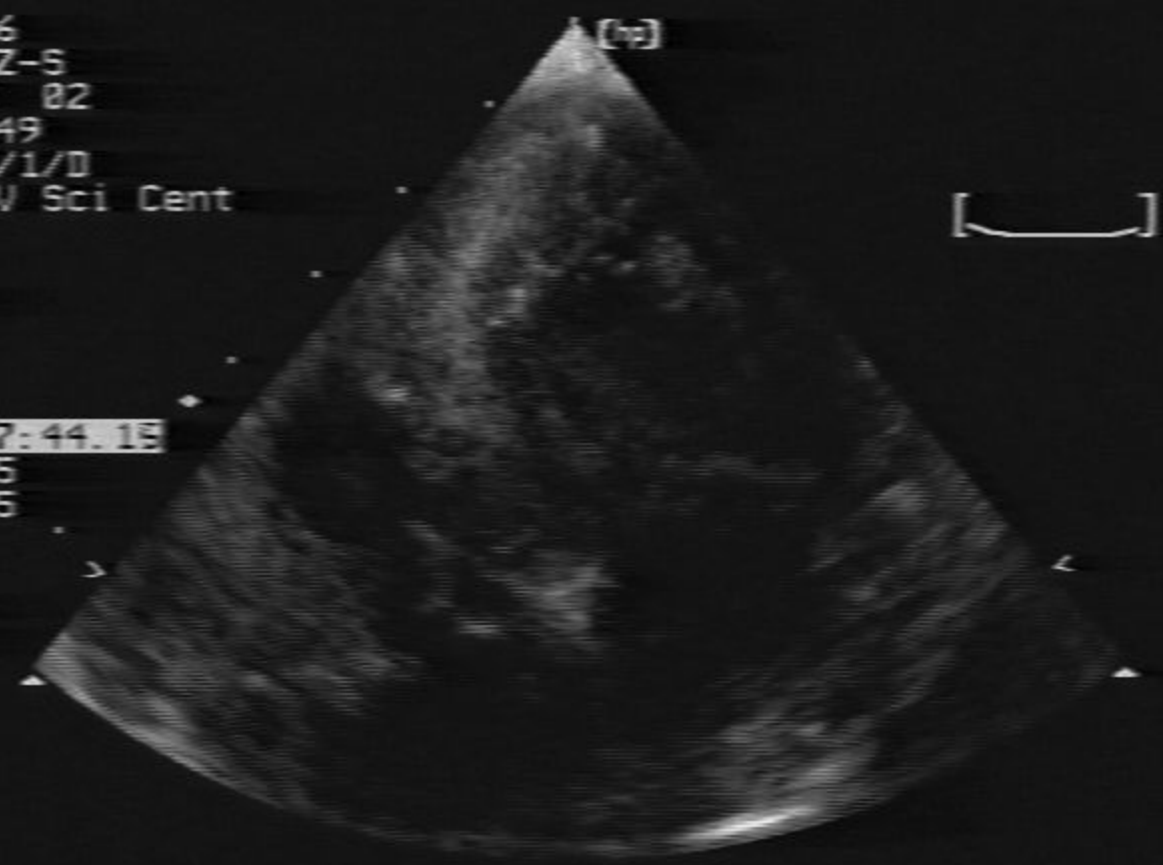MI: 0.6
5.0MHZ-S
23 APR 02
14:17:49
PROC 3/1/D
BAKULEV Sci. Cent

MY
VENDY

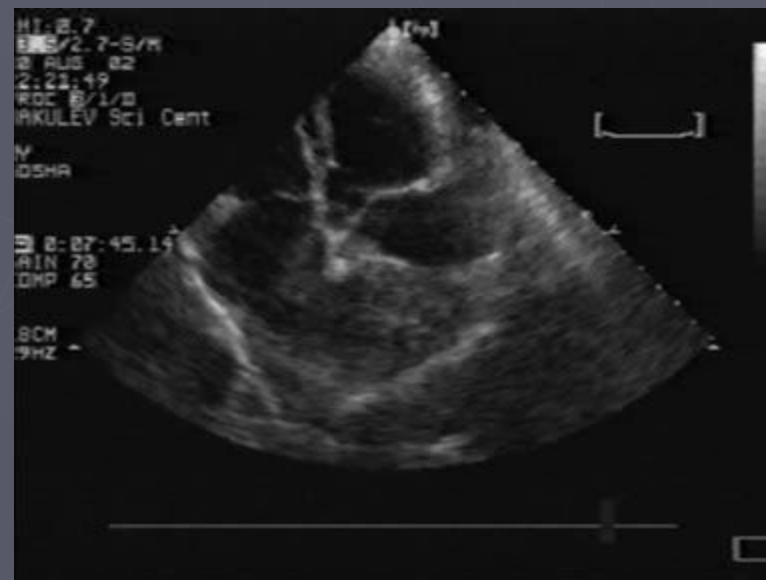
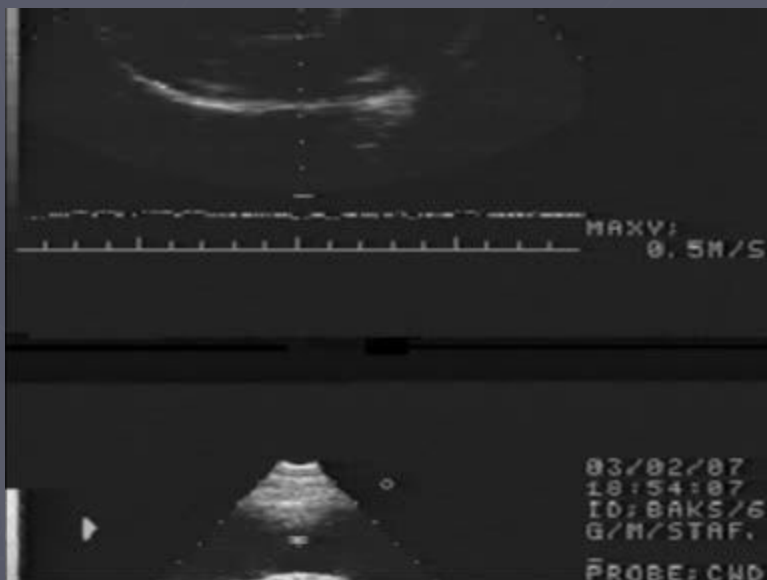
2:37:44.15

GAIN 75
COMP 65

7CM
50HZ



Жидкость в перикарде



Комментарии

Заключение