

Симптомокомплексы при заболеваниях органов дыхания

Причины уменьшения подвижности легочных краев

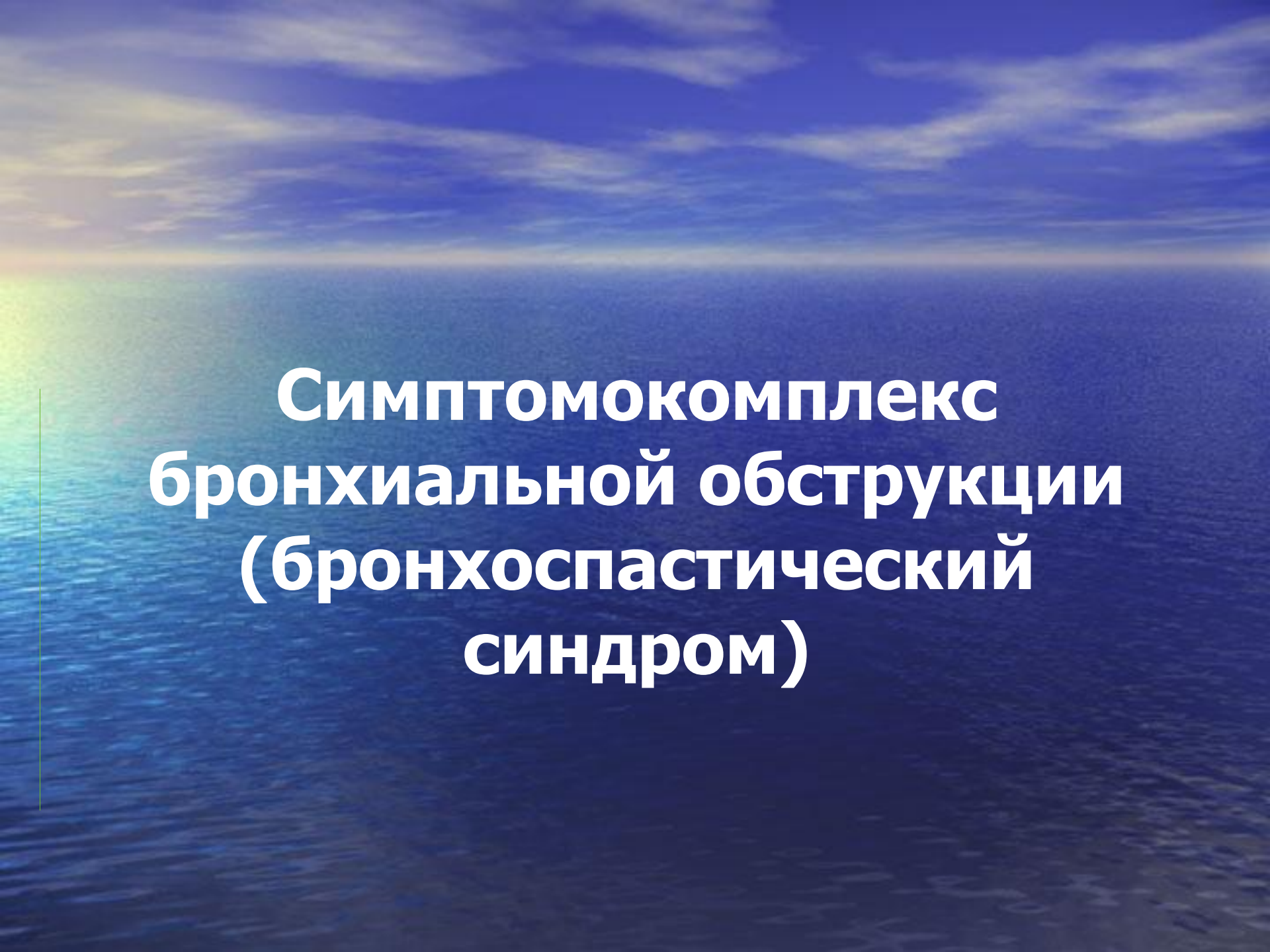
- ▶ 1) Потеря легочной тканью эластичности (эмфизема легких);
 - ▶ 2) Сморщивание легочной ткани;
 - ▶ 3) Воспалительное состояние или отек легочной ткани;
 - ▶ 4) Наличие спаек между плевральными листками.
- ▶ Полное прекращение подвижности легочных краев может быть вызвано:
- ▶ 1) заполнением плевральной полости жидкостью (плеврит, гидроторакс) или газом (пневмоторакс);
 - ▶ 2) полным заращением плевральной полости;
 - ▶ 3) параличом диафрагмы.
- ▶ При переломах ребер, межреберной невралгии больные дышат поверхностно, в связи с чем подвижность легочного края также ограничивается.

Виды дыхательных шумов у больных с легочными заболеваниями

- ▶ Вначале определяют характер основного дыхательного шума,
- ▶ Затем наличие дополнительных (побочных) дыхательных шумов и
- ▶ Выслушивают голос пациента (бронхофония).
- ▶ К основным дыхательным шумам относятся различные аускультативные виды дыхания, из которых одни выслушиваются над нормальными легкими, а другие — при наличии в них патологических изменений.
- ▶ Это везикулярное, бронхиальное и смешанное (везикулобронхиальное) дыхание.

Побочные дыхательные шумы

- Звуки, которые образуются в легких сверх дыхания, нормального или патологического, и выслушиваются наряду с ним.
- При аускультации выслушиваются одновременно два звука: основной дыхательный шум, т.е. тот или иной вид дыхания, и еще добавочный шум
 - хрипы
 - крепитация
 - шум трения плевры
 - плевроперикардальный шум



**Симптомокомплекс
бронхиальной обструкции
(бронхоспастический
синдром)**

Бронхоспастический синдром (БС)

- Патологическое состояние организма, обусловленное нарушением бронхиальной проходимости, ведущее место в происхождении которого занимает бронхоспазм.
- Синонимы термина «бронхоспастический синдром»:
 - ✓ «синдром нарушения бронхиальной проходимости»,
 - ✓ «синдром бронхиальной обструкции»,
 - ✓ «бронхообтурационный. синдром»,
 - ✓ «астматический синдром или компонент»

Причины нарушения проходимости бронхов

- Спазм их гладкой мускулатуры,
- Набухание слизистой оболочки при воспалительных или застойных явлениях в легких,
- Закупорка бронхов различными жидкостями — рвотными массами, мокротой, гноем, кровью, транссудатом, а также опухолью, бронхиальным камнем, инородным телом или частью пролабироваанной слизистой оболочки,
- Рубцовое стенозирование,
- Сдавления стенок бронхов извне опухолью, кистой, аневризмой или абсцессом

Патофизиология

- Сопротивление потоку воздушной струи возрастает пропорционально степени уменьшения просвета бронха, через который проходит воздух
- Если просвет бронха в силу каких-то причин уменьшился наполовину, в 2 раза, то сопротивление току воздуха возрастет в 2^4 , т. е. в 16 раз.
- При сужении просвета воздухоносных путей резко увеличивается работа дыхательных мышц.

Классификация

- БС разделяется по этиологическому признаку на первичный и вторичный (симптоматический), а по характеру течения на пароксизмальный (приступообразный) и хронический.
- *Первичный БС* составляет основу клинико-патофизиологических проявлений бронхиальной астмы, при которой поражение бронхов характеризуется их гиперреактивностью, а обязательным признаком заболевания является приступ удушья вследствие спазма гладких мышц бронхов, гиперсекреции, дискринии и отека слизистой оболочки бронхов.

Вторичный, или симптоматический, БС

- При заболеваниях гетероаллергического генеза (анафилактический шок, сывороточная болезнь),
- При аутоиммунных болезнях (системная красная волчанка, пневмокониозы),
- При инфекционно-воспалительных заболеваниях бронхолегочного аппарата (бронхит, пневмония, туберкулез),
- При обтурационных патологических процессах (злокачественные и доброкачественные опухоли, бронхостенозы вследствие туберкулеза, ожога дыхательных путей)

Вторичный, или симптоматический, БС

-
- При заболеваниях и патологических состояниях, которые вызывают рефлекторную гиперкинезию бронхов (истерия, механическое раздражение блуждающего нерва, передозировка вагостимуляторов, например, В-адреноблокаторов, интратрахеальный наркоз),
 - При заболеваниях системы кровообращения, обуславливающих гемодинамические нарушения в бронхолегочном аппарате (первичная легочно-артериальная гипертензия, тромбоэмболия легочной артерии, застойная левожелудочковая недостаточность) и др.

Клинические проявления БС

Независимо от этиологии и патогенетических механизмов в большинстве случаев однотипные:


- одышка и приступы удушья чаще экспираторного типа, приступообразный кашель, слышные на расстоянии дыхательные шумы (чаще сухие хрипы)
- симптомы гиперкапнии — нарушение сна, головная боль, повышенная потливость, анорексия, мышечные подергивания, крупный тремор,
- в более тяжелых случаях - спутанное сознание, судороги и гиперкапническая кома

Пароксизмальный БС

- Протекает в виде приступа удушья, который развивается внезапно или в течение короткого времени, чаще в ночное время.
- Больные ощущают нехватку воздуха. Одышка обычно носит экспираторный характер, но может быть инспираторной или смешанной. Дыхание шумное, свистящее, слышное на расстоянии.

Пароксизмальный БС

- Больные обычно принимают вынужденное положение. Они предпочитают сидеть или стоять, наклонившись вперед, опираясь локтями на колени, или уперев руки в край стола, кровати или подоконника, что способствует включению в дыхание вспомогательных мышц.
- Выражение лица страдальческое, речь затруднена (при тяжелом приступе удушья почти невозможна).
- Больные обеспокоены, напуганы, ловят ртом воздух. Лицо бледное, с синюшным оттенком, покрыто обильным холодным потом.



Кашель при БС – может быть сухим и влажным

- **Сухой кашель (кашель раздражения, бесполезный кашель)**, при котором не отхаркивается мокрота, может появиться в:
 - начальном периоде острого воспалительного или отечного процессов в трахее и бронхах,
 - при бронхоспазме (например, при приступе бронхиальной астмы).
- **Однократный приступ сильного сухого кашля** - при вдыхании дыма и других раздражающих веществ, попадании в дыхательные пути инородного тела или кусочков пищи



Сухой кашель

- Сухой кашель характерен для стеноза трахеи и крупных бронхов при сдавлении их опухолью, увеличенными лимфатическими узлами, аневризмой аорты и т.п.
- Он надсадный, приступообразный, имеет дребезжащий, гнусавый оттенок, обычно сравниваемый с бляением козы.



Кашель при остром трахеите, остром бронхите

- Грубый, лающий, сочетается с охрипlostью голоса или афонией, щекотанием в горле.
- На 2 — 3-й день болезни в области глотки, гортани и за грудиной (в области трахеи) появляются саднящие ощущения, усиливающиеся при кашле.
- При этих заболеваниях кашель, как правило, периодический.
- Приступы такого кашля могут приводить к удушью, цианозу и даже заканчиваться кратковременной потерей сознания, что нередко дает повод для ошибочного диагноза бронхиальной астмы.
- Малозвучное, слабое и короткое покашливание свидетельствует о поражении мелких бронхов и бронхиол

Продуктивный (влажный) кашель с отделением мокроты

- Наблюдается при заболеваниях, сопровождающихся:
- гиперсекрецией бронхиальной слизи,
- образованием экссудата, транссудата или жидкости (например, при прорыве паразитарной кисты).

По характеру продуктивного кашля можно приблизительно представить уровень обструкции в бронхах:

- Если мокрота отхаркивается легко, без особого труда - она находится недалеко от голосовой щели.
- Когда мокрота находится глубже, она отхаркивается с трудом в виде небольшого комка, как правило, после продолжительного кашля.

Постоянный кашель, провоцирующийся малораздражающими запахами и даже сменой температуры и влажности вдыхаемого воздуха:

- При хронических заболеваниях гортани или трахеи,
- при длительном застое крови в легких у больных с патологией органов кровообращения

Визуальные наблюдения за мокротой

- позволяют высказать предположение о характере основного заболевания или патологического процесса, приведших к поражению трахеобронхиального дерева
- Кашель со стекловидной, слизистой, вязкой мокротой наблюдается при трахеите и остром бронхите в начале заболевания; в дальнейшем мокрота становится слизисто-гнойной.
- При хроническом бронхите с поражением крупных бронхов мокрота слизисто-гнойная или гнойная, количество умеренное, иногда очень скудное.

- При локализации процесса в средних бронхах кашель влажный; чаще утром после сна, с отделением слизисто-гнойной мокроты.
- При локализации процесса в мелких бронхах (обструктивный бронхит) в результате мучительного, глухого ослабленного кашля с трудом отделяется небольшое количество вязкой, густой, слизистой и слизисто-гнойной мокроты.
- Кровянистая мокрота наблюдается при инфаркте легкого, туберкулезе, раке бронхов, при застойных явлениях в малом круге, при пороках сердца.
- Мокрота, имеющая вид малинового желе, относится к поздним симптомам бронхогенного рака, при котором кровь в мокроте чаще определяется микроскопически.

Суточное время появления кашля

- При хроническом воспалении верхних дыхательных путей, особенно у курильщиков, кашель обычно наблюдается по утрам. Это связано с накоплением мокроты за ночь.
- У больных аллергическим бронхитом, бронхиальной астмой и сердечной астмой кашель появляется в ночное время. Его причиной является физиологическое ночное усиление тонуса блуждающего нерва.

Аускультация при БС

- ▶ **Жесткое дыхание** (т.е. особенно усиленное везикулярное дыхание) - при резком и неравномерном сужении просвета мелких бронхов и бронхиол вследствие воспалительного отека их слизистой оболочки (бронхит, бронхиолит)
- ▶ **Прерывистое (саккадированное) дыхание** на ограниченном участке легких (чаще в области верхушек легких) - в случае затрудненного прохождения воздуха из мелких бронхов и бронхиол в альвеолы и их неодновременном расправлении
- ▶ **Стенотическое бронхиальное дыхание** (резко усиленное физиологическое бронхиальное дыхание) - над областью стеноза при сужении трахеи или крупного бронха (опухоль, отек и др.)

Дополнительные дыхательные шумы при БС

- ▶ Наиболее характерны сухие хрипы
- ▶ Образуются во время вдоха и особенно на выдохе в бронхах при их сужении или при наличии вязкого секрета в виде нитей, перемычек или пленок.
- ▶ **Характер хрипов**
- ▶ Низкие басовые сухие хрипы - обструктивный процесс локализуется в крупных и средних бронхах
- ▶ Звонкие, свистящие сухие хрипы – процесс локализуется в мелких бронхах и бронхиолах.


Влажные хрипы

- **Крупнопузырчатые, нередко kloкочущие влажные хрипы** - при закупорке трахеи и главных бронхов бронхиальным секретом или другой жидкостью в легких.
- Аускультируются на вдохе и выдохе, а также хорошо слышны на расстоянии.
- **Средне- и мелкопузырчатые хрипы** - при закупорке жидкостью бронхов среднего калибра или мелких бронхов и бронхиол

Хронический БС



- Одышка меняется в зависимости от различных факторов — физической и психоэмоциональной нагрузки, погоды, времени суток, течения основного заболевания, вызвавшего бронхиальную обструкцию и т.п. (одышка типа «день на день не приходится»).
- При длительном течении БС развивается хроническая эмфизема легких, а впоследствии так называемое хроническое легочное сердце.



Причиной летальных исходов при БС могут быть:

- асфиксия,
- острая сердечная недостаточность,
- паралич дыхательного центра.

Диагностика нарушения ФВД при БС

- Уменьшение скоростных показателей спирографии и петли «поток—объем»:
- форсированной ЖЕЛ (ФЖЕЛ) и максимальной вентиляции легких (МВЛ),
- объема форсированного выдоха за первую секунду (ОФВ1с),
- мгновенных максимальных объемных скоростей при выдохе 50 и 75% объема ФЖЕЛ — МОС50 и МОС75,
- средней объемной скорости в интервале выдоха от 25 до 75% объема ФЖЕЛ (СОС25-75), а также ОФВ1/ЖЕЛ (индекс Тиффно)

Диагностика нарушения ФВД при БС

- Уровень обструкции в бронхах (мелкие, средние, крупные) определяют по показателям петли воздушного потока — объема.
- Снижение МОС50, МОС75 и СОС 25-75 при нормальной ЖЕЛ свидетельствует о нарушениях в периферических бронхах, диаметром 2 — 3 мм и менее, тогда как уменьшение ОФВ1 указывает на обструкцию на всех уровнях бронхиального дерева.
- При пневмотахометрии — снижение максимальной скорости выдоха
- Положительная проба с бронхорасширяющими средствами
- Положительная проба со спичкой по Вотчалу - если больной не способен задуть (погасить) зажженную спичку на расстоянии 8 см от рта.



Диагностика БС

- При хроническом течении БС вследствие развившейся эмфиземы легких снижается ЖЕЛ.
- Во время приступа удушья рентгенологически, нередко наряду с признаками основного заболевания, выявляется острая эмфизема легких — повышенная прозрачность легких, горизонтальное положение ребер, расширение межреберных промежутков, низкое стояние диафрагмы.
- ЭКГ показывает повышенную нагрузку на правое предсердие, иногда частичную или полную блокаду правой ножки пучка Гиса, признаки поворота сердца вокруг продольной оси по часовой стрелке и формирование легочного сердца.

Лечение БС

- Из лекарственных препаратов наиболее широко используются три группы бронхорасширяющих средств:
- 1) **Симпатомиметические бронходилататоры** — адреномиметические средства, суммарные В-адреностимуляторы и избирательные (селективные) В₂-адреностимуляторы;
- 2) **Производные ксантина** — эуфиллин и др.;
- 3) **Холинолитические средства** — атропин, платифиллин и их аналоги
- При неуклонно прогрессирующем течении БС назначают глюкокортикостероиды внутрь, внутримышечно или внутривенно (преднизолон 20 — 30 мг в день или его аналоги), или в виде аэрозолей (бекламетазон, бекотид).

Отхаркивающие средства

- Используют для лучшего дренажа бронхиального дерева и уменьшения вязкости мокроты
- Среди них выделяют:
- **Секретолитические препараты**, которые действуют непосредственно на слизистую оболочку бронхов (эфирные масла, йодиды, натрия гидрокарбонат и др.);
- **Секретомоторные препараты**, которые рефлексорно — через желудок и рвотный центр — усиливают бронхиальную секрецию (настой термопсиса, алтейного корня, листьев мать-и-мачехи, подорожника),
- **Муколитики** (трипсин, химопсин, рибонуклеаза, мукалтин, бромгексин и др.).



Немедикаментозные методы симптоматического лечения больных с БС

- Дыхательная гимнастика - включает такие упражнения, как потягивание, маховые движения руками («колка дров»), причем при разведении или подъеме рук следует делать максимально глубокий вдох, а при опускании рук — форсированный глубокий выдох.
- В некоторых случаях (хронический бронхит, бронхиальная астма, обструктивная эмфизема легких) применяют поверхностное дыхание по К.П.Бутейко, парадоксальную дыхательную гимнастику А.Н.Стрельниковой (вдох делают при наклоне корпуса вперед, выдох при разгибании)
- Массаж грудной клетки,
- Постуральный дренаж,
- Иглорефлексотерапия
- Широко используют небуляторы (небулайзеры) — приборы, создающие сопротивление дыханию

При некупирующемся приступе удушья в условиях реанимационного отделения применяют:

- **Плазмаферез** - прерывистое удаление 50 — 70% циркулирующей плазмы и замена ее альбумином, изотоническим раствором натрия хлорида, криоплазмой, полиглюкином. Почти во всех случаях плазмаферез дает немедленный лечебный эффект, иногда продолжительностью 3 — 5 дней и более
- **Лечебную бронхоскопию** - позволяет удалить жидкость из бронхиального дерева (мокрота, гной, кровь и т.д.), промыть бронхи изотоническим раствором натрия хлорида с протеолитическими ферментами (трипсин, химотрипсин по 10 — 20 мг) и муколитическими препаратами (ацетилцистеин в виде 10%-ного раствора по 2 мл, бромгексин — 4 — 8 мг).
- **Искусственную вентиляцию легких** (управляемое дыхание) – при тахикардии более 140 уд. мин., снижении напряжения кислорода в артериальной крови ниже 40 мм рт.ст.

Симптомокомплекс
инфильтративного
уплотнения легочной ткани

Легочная инфильтрация

- Патологическое состояние, обусловленное проникновением в ткани легкого и накоплением в них клеточных элементов и биологических жидкостей.
- Пропитывание тканей легкого только биологическими жидкостями без примеси клеточных элементов характерно для отека легкого, а не инфильтрации.
- Наиболее часто встречается инфильтрация легких воспалительного происхождения
- Она может быть лейкоцитарной, лимфоидной (круглоклеточной), макрофагальной, эозинофильной, геморрагической и т.п.

Лейкоцитарные воспалительные инфильтраты

- Нередко осложняются нагноительными процессами (например, абсцесс легкого), поскольку протеолитические субстанции, появляющиеся при высвобождении лизосомальных ферментов полиморфно-ядерных лейкоцитов, часто вызывают расплавление инфильтрированных тканей.
- Рыхлые, скоропреходящие (например, островоспалительные) инфильтраты обычно рассасываются и не оставляют заметных следов.
- Инфильтрат со значительными деструктивными изменениями легочной ткани в дальнейшем чаще всего дает стойкие патологические изменения в виде склероза, понижения или потери функции легкого.

Лимфоидные (круглоклеточные), лимфоцитарно-плазмноклеточные и макрофагальные инфильтраты

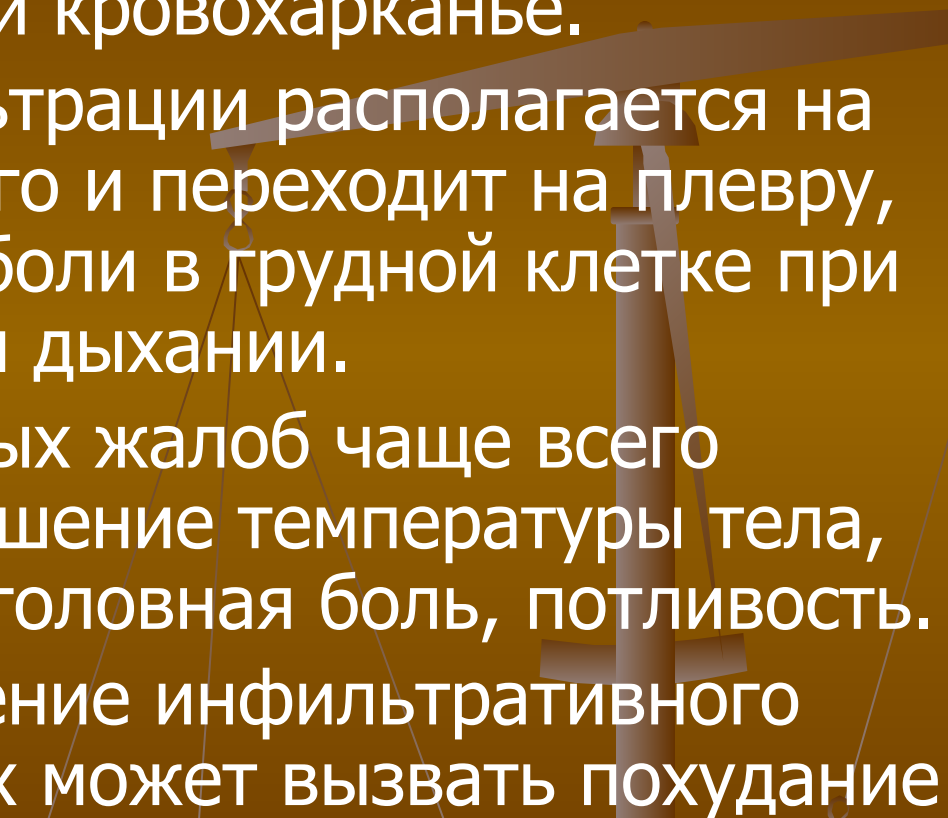
- в большинстве случаев являются выражением хронических воспалительных процессов в легких.
- На фоне таких инфильтратов часто возникают склеротические изменения, кроме того, они могут служить проявлением экстрамедуллярных процессов кроветворения, например, лимфоцитарные инфильтраты.

- Ткани легкого бывают инфильтрированы клетками новообразования. В таких случаях, говорят об опухолевой инфильтрации или об инфипьтративном росте опухоли.
Инфильтрация клетками опухолей влечет за собой атрофию или разрушение легочной ткани.
- Инфильтрация характеризуется умеренным увеличением объема легочной ткани и ее повышенной плотностью.

Симптомокомплекс инфильтративного уплотнения легочной ткани

- Чаще всего возникает при:
- пневмониях,
- туберкулезе легких,
- раке легких,
- грибковых и паразитарных заболеваниях легких (кандидомикоз, аскаридоз),
- заболеваниях легких аллергического генеза (легочный эозинофильный инфильтрат),
- поражениях легких при лейкозах,
- при системной красной волчанке и др.

Наиболее характерные общие жалобы больных с легочной инфильтрацией

- Кашель, одышка и кровохарканье.
 - Если очаг инфильтрации располагается на периферии легкого и переходит на плевру, могут возникать боли в грудной клетке при кашле и глубоком дыхании.
 - Из дополнительных жалоб чаще всего отмечаются повышение температуры тела, озноб, слабость, головная боль, потливость.
 - Хроническое течение инфильтративного процесса в легких может вызвать похудание
- 

Данные перкуссии и аускультации

Изучаются
на практических занятиях !



Инструментальные методы

- Наибольшее диагностическое значение имеют:
- рентгеноскопия,
- рентгенография легких (в трех проекциях)
- спирография.

Рентгенологические признаки воспалительной инфильтрации

- характерны неправильная форма и неровные очертания затемнения.
- В острой стадии контуры затемнения нерезкие.
- Участки хронического воспаления имеют более резкие, но также неровные и зазубренные контуры.
- На фоне тени воспалительной инфильтрации легкого можно обнаружить светлые ветвящиеся полосы — это просветы заполненных воздухом бронхов.



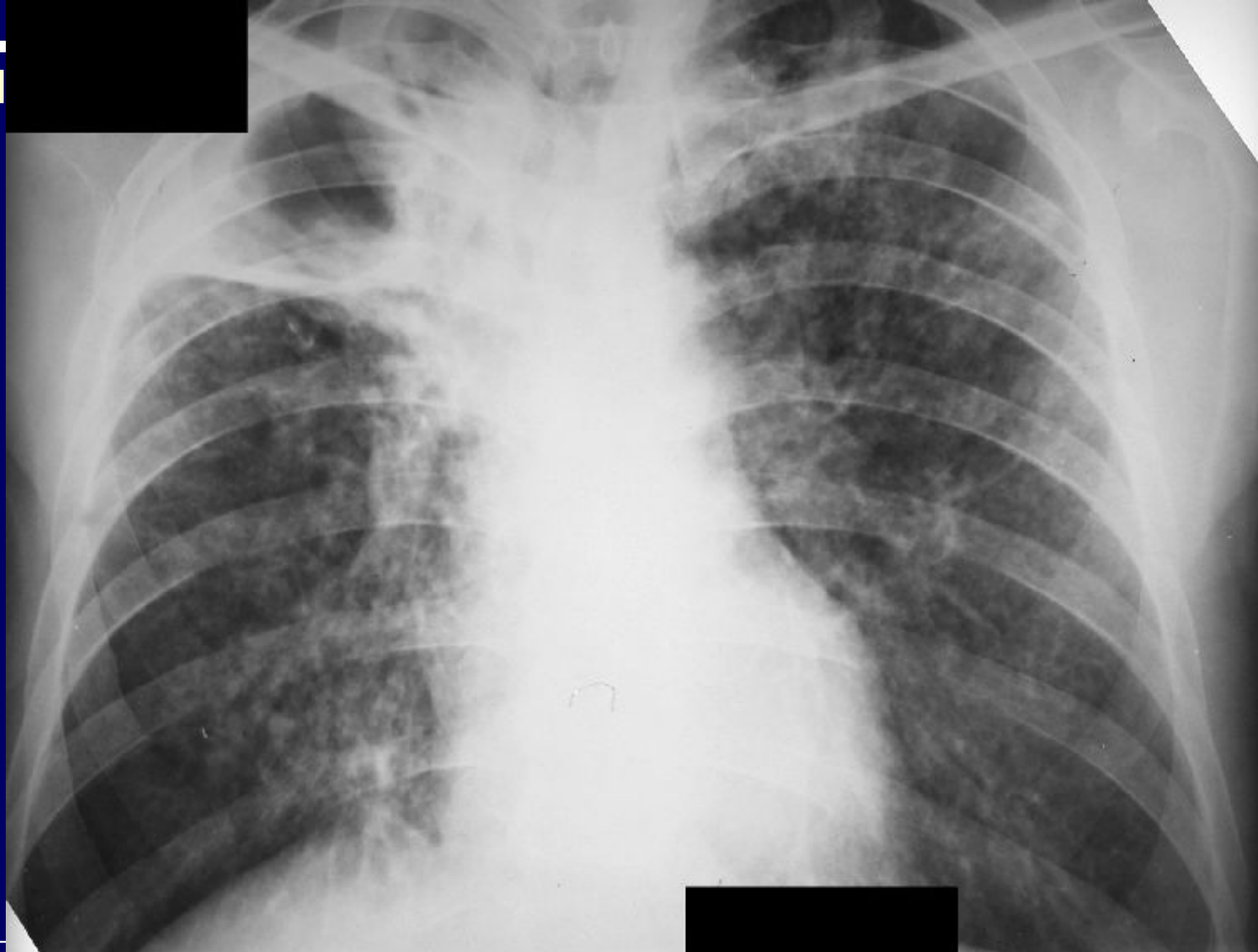Туберкулезный инфильтрат

- более характерна локализация в верхней доле,
- округлая форма тени с четкими контурами,
- выраженная интенсивность тени,
- наличие очаговости в зоне затемнения,
- наличие очагов обсеменения по периферии или вдали от инфильтрации,
- отсутствие изменений легочного рисунка,
- наличие «отводящей дорожки» к корню легкого,

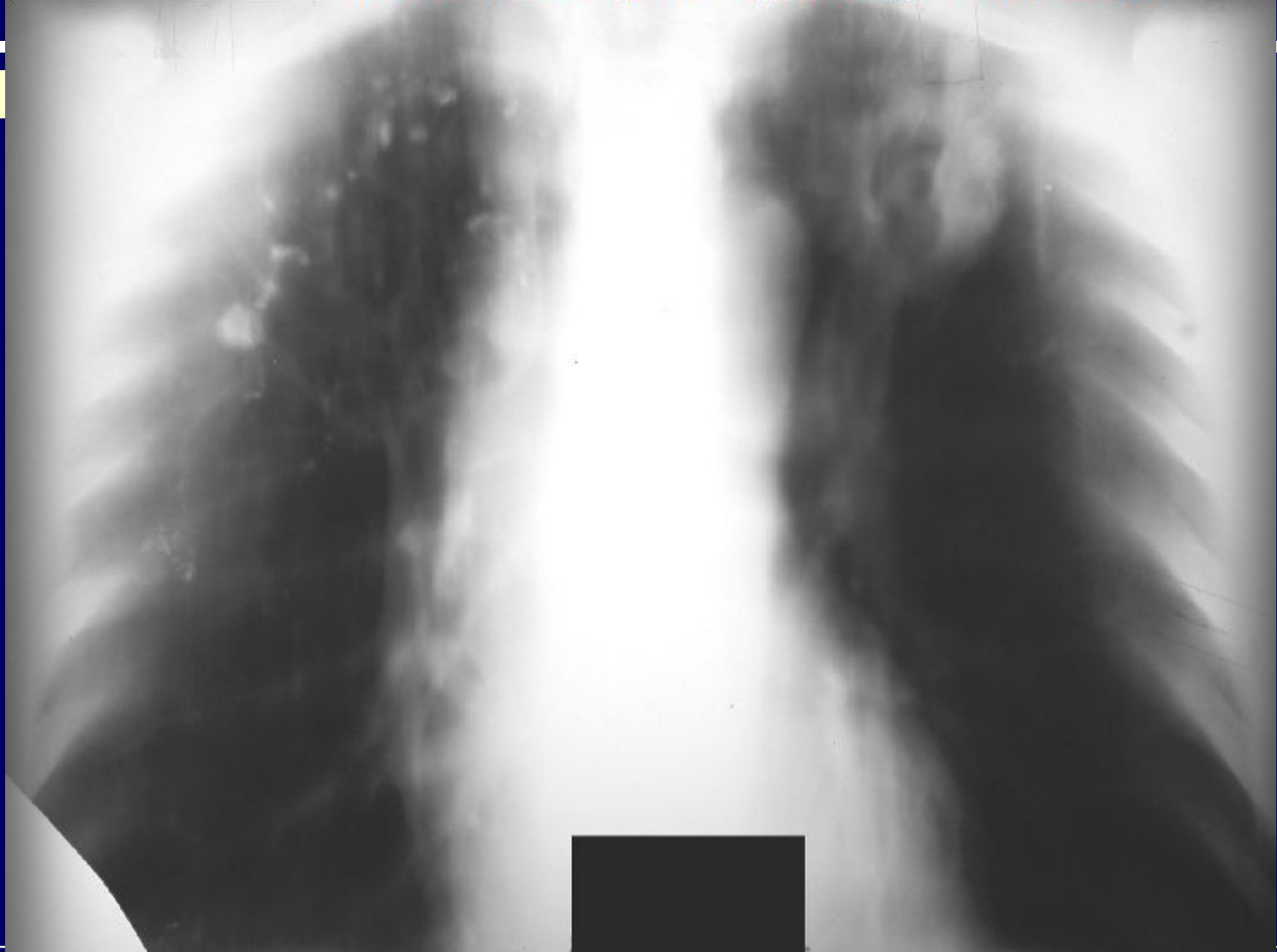


Туберкулезный инфильтрат

- отсутствие реактивного увеличения корня легкого на стороне поражения,
 - отсутствие признаков положительной динамики (рассасывания) под влиянием антибиотиков в течение 1 — 3 недель и рассасывание инфильтрата в течение 6 — 9 месяцев под влиянием специфического противотуберкулезного лечения
-



Фиброзно-кавернозный туберкулез легких



Туберкулома левого легкого с распадом

- **Характерные рентгенологические признаки неспецифического пневмонического инфильтрата легких:**
- нижнедолевая локализация,
- неправильная форма инфильтрата с размытыми нечеткими контурами,
- слабая интенсивность тени, ее однородность и отсутствие очаговости в зоне затемнения,
- отсутствие очагов диссеминации вокруг или вдали от инфильтрата,
- усиление легочного рисунка, отсутствие «отводящей дорожки» к корню,
- характерное реактивное увеличение корня легкого на стороне поражения,
- положительная динамика (рассасывание инфильтрата) через 1 — 3 недели под влиянием антибиотикотерапии

Спирография

- Обнаруживается рестриктивный тип нарушения вентиляции альвеол, для которого характерно параллельно уменьшение ЖЕЛ и МВЛ.
- Проба с бронхорасширяющими препаратами отрицательная.

Лечение

легочных инфильтратов

- Проводится с учетом этиологии и патогенеза основного заболевания, например, туберкулеза легких, болезни крови, острых пневмоний.
- Основным методом лечения инфильтративного туберкулеза легких является противотуберкулезные средства, которые назначаются в течение 6 — 9 месяцев (изониазид, рифампицин, стрептомицин, этионамид и др.).

Лечение легочных инфильтратов

- при болезни крови (лейкемоидная инфильтрация при миелобластном лейкозе, лимфоидная и лимфоидноплазмочитарная инфильтрация при миеломной болезни, лимфогрануломатозная инфильтрация при лимфогранулематозе и др.) заключается в своевременной и адекватной терапии основного заболевания (см. болезни системы крови).

-
- Если легочный инфильтрат обусловлен воспалительно-аллергическими реакциями, как, например, эозинофильный инфильтрат легких, то лечение проводится глюкокортикоидными гормонами (преднизолон 20 — 30 мг в день до полного рассасывания инфильтрата с последующим постепенным снижением дозы) и антигистаминными препаратами (димедрол, пипольфен, супрастин, диазолин и др.).

Лечение легочных инфильтратов

- Лечение таких легочных инфильтратов вследствие острых пневмоний должно быть ранним, этиотропным и комплексным, включающим в себя режим, рациональное питание, фармакотерапию, физические методы лечения и лечебную физкультуру.
- В лечении неспецифического инфекционно-воспалительного легочного инфильтрата основную роль играет антибактериальная терапия. В большинстве случаев целесообразна монотерапия антибиотиками.

Симптомокомплекс ателектаза

Симптомокомплекс ателектаза

- *Ателектаз* (с греч. — несовершенство или неполное растягивание) — патологическое состояние легкого или какой-либо его части, при котором легочные альвеолы не содержат воздуха, в результате чего их стенки спадаются.
- Состояние, при котором воздухонаполненность ткани легкого существенно уменьшается, называется *дистелектазом*.
- Ателектаз может быть врожденным (у новорожденного) и приобретенным (вторичное спадение альвеол в легком, до того дышавшем).

- **Приобретенные ателектазы (дистелектазы) в зависимости от патогенетического механизма делятся на:**

- обтурационные,
- компрессионные,
- дистензионные и
- смешанные (парапневмонические).

- **По распространенности ателектаз может быть:**

- тотальным,
- долевым,
- сегментарным,
- дольковым и
- дисковидным.



Патофизиология

- Ателектаз легкого приводит к легочной недостаточности, которая более выражена в раннем периоде после его возникновения.
- При ателектазе наряду с развитием гиповентиляции за счет уменьшения площади дыхательной поверхности, изменяются гемодинамика малого круга кровообращения и газообмен.
- Одним из проявлений вентиляционной недостаточности является артериальная гипоксемия, развивающаяся вследствие того, что в ателектазированном легком не осуществляются процессы оксигенации крови и происходит сброс венозной крови в левые отделы сердца.

Патофизиология

- Для компенсации внешнего дыхания организму в течение определенного периода времени приходится обеспечивать эффективную вентиляцию путем учащения дыхания и увеличения дыхательного объема интактного легкого
- При сохранении бронхиального кровоснабжения и иннервации в ателектазированном легком не развивается карнификация, имеющиеся изменения обратимы. При этом не наблюдается лимфостаз, который способствует развитию склеротических изменений в паренхиме легкого.

Обтурационный ателектаз

- обусловлен полным или почти полным (дистелектаз) закрытием просвета бронха.
- Наиболее часто вызывается аспирацией инородного тела, закупоркой бронха слизью, вязкой мокротой, эндобронхиально растущей опухолью (сдавление бронха извне опухолью, лимфатическим узлом или рубцовой тканью).
- В участке спадения легочной ткани развивается застойное полнокровие, которое сопровождается пропотеванием отечной жидкости в просвет альвеол.

Патофизиология

- Уменьшение объема легкого приводит к нарастанию отрицательного давления в плевральной полости на стороне поражения, что способствует смещению органов средостения в сторону ателектаза.
- Возникающие при этом нарушения лимфо-и кровообращения могут вызывать значительный отек легких («наводнение легкого»).

Компрессионный ателектаз

(«коллапс легкого»)

- развивается вследствие внешнего сдавления легочной ткани при объемных патологических процессах в грудной полости (аневризма, опухоль плевры или средостения), при скоплении большого количества жидкости или воздуха в плевральной полости.
- Внутри-плевральное давление на стороне компрессионного ателектаза (КА) не снижается, а повышается, поэтому в зоне КА отсутствуют выраженная задержка лимфы и полнокровие, как при ОА

Дистензионный (функциональный) ателектаз (ДА)

- возникает вследствие нарушений условий расправления легкого на вдохе.
- Чаще всего это наблюдается у ослабленных лежачих больных, у которых ДА развивается в нижних задне-базальных легочных сегментах вследствие нарушений механики диафрагмального дыхания или снижения активности дыхательного центра;
- после наркоза и при отравлении барбитуратами (вследствие угнетения дыхательного центра);
- при ограничении глубины вдоха из-за асцита, метеоризма или сильных болей (например, фибринозный плеврит, перитонит).

Смешанные ателектазы

- возникают вследствие сочетания обтурации бронхов, компрессии и дистензии легочной ткани.
- Поскольку такие ателектазы чаще всего развиваются в окружности пневмонических фокусов, абсцессов легкого, туберкулезных каверн, они называются *парапневмоническими*

Клиника

- В случае быстрого развития ОА всего легкого или его доли больные жалуются на пароксизмальную одышку и упорный сухой кашель
- Если ОА развивается постепенно, эти жалобы выражены меньше или отсутствуют.

При осмотре

- одутловатость лица,
- тахипноэ,
- диффузный цианоз,
- уменьшение объема (западение) пораженной половины грудной клетки и отставание ее в акте дыхания.
- Грудная клетка в области тотального ОА становится более плоской и узкой, межреберья суживаются и втягиваются, даже исчезают настолько, что ребра находят друг на друга.
- Плечо на соответствующей стороне опускается, позвоночник искривляется, выступая своей выпуклостью в здоровую сторону

Пальпация и перкуссия при ОА

- При пальпации выявляется ригидность межреберных промежутков в зоне ОА. Голосовое дрожание, как и бронхофония, над областью ОА отсутствует или ослаблено, поскольку через обтурированный бронх голосовой звук на область ателектаза не распространяется.
- При перкуссии нижняя граница легкого на стороне ОА определяется выше, чем на здоровой.
- Вследствие уменьшения объема ателектазированной легочной ткани снижается подвижность легочного края.
- Перкуторный звук над ОА становится укороченным или тупым, что объясняется ателектатическим уплотнением легкого. При замещении легочной ткани безвоздушной средой возникает абсолютно тупой перкуторный звук.

Перкуссия и аускультация при ОА

- Перкуссия органов средостения выявляет их смещение в сторону ОА. При правостороннем ОА верхушечный или сердечный толчок может сместиться вправо от грудины.
- При аускультации над областью ОА отмечается резкое ослабление везикулярного дыхания или оно совсем не прослушивается, что объясняется исключением части альвеол из вентиляции

Компрессионный ателектаз

- характеризуется в основном симптомами основного заболевания, например, экссудативного плеврита.
- При осмотре можно обнаружить отставание больной половины грудной клетки при дыхании.
- Может отмечаться сглаженность или выбухание межреберных промежутков, обусловленные основной причиной КА (например, жидкость или воздух в плевральной полости).
- Голосовое дрожание, как и бронхофония, над областью КА усилены, так как в ателектатически уплотненную легочную ткань голосовой звук поступает беспрепятственно через свободно проходимый бронх.

Перкуссия и аускультация при КА

- Перкуторный звук в зоне КА притупленный и обусловлен не столько КА, сколько основным процессом, его вызвавшим, например, опухолью.
- Органы средостения смещены в сторону здорового легкого, так как при КА на стороне поражения внутриплевральное давление повышено.
- При аускультации над КА можно обнаружить бронхиальное дыхание, поскольку безвоздушная уплотненная легочная ткань области КА хорошо проводит звуковые волны ларинго-трахеального дыхания на поверхность грудной стенки.
- При неполном КА (дистелектазе) над его областью выслушиваются трескучие влажные хрипы. Они образуются в результате разлипания на вдохе стенок дыхательных бронхиол и альвеолярных ходов (ацинусов), которые на выдохе сжаты окружающей тканью.

Дистензионный ателектаз

- Обычно бывает небольших размеров, поэтому мало отражается на функции дыхания и редко распознается.
- При значительной величине или множественности ДА больные могут жаловаться на одышку, изредка на сухой кашель.
- Дыхание, как правило, поверхностное, нижняя граница легких на одно-два ребра выше нормы.
- При аускультации по всему периметру грудной клетки на уровне нижней границы легких выслушивается ослабленное везикулярное дыхание, при глубоком вдохе — трескучие хрипы, связанные с расправлением спавшейся легочной ткани. После нескольких глубоких вдохов они исчезают, чем отличаются от хрипов при очаговой пневмонии.

Рентгенодиагностика ателектаза

- При ателектазе наблюдается равномерное затемнение соответствующих отделов легочного поля, при тотальном ОА (т.е. всего легкого) — интенсивное затемнение всего легочного поля.
- Ателектазированной доля выглядит затемненной и уменьшенной в объеме.
- Для ателектаза сегмента типична клиновидная или треугольная тень, вершиной направленная к корню, что лучше выявляется на боковых рентгенограммах.
- Дольковые ателектазы, как правило, бывают множественными и рентгенологически схожи с мелкоочаговой пневмонией.

Рентгенодиагностика ателектаза

- Смещение тени средостения в сторону поражения с оголением противоположного края позвоночника,
- высокое стояние и ограниченная подвижность соответствующего купола диафрагмы,
- повышение прозрачности непораженных отделов легких вследствие викарной эмфиземы.
- Дистензионные ателектазы имеют вид плоского диска или пластины.
- Они располагаются низко над диафрагмой и рентгенологически представляют собой поперечно расположенные линейные тени шириной от 0,5 до 1,5 см, не соответствующие ходу междолевых щелей.

Лечение ателектаза

- должно быть направлено на восстановление аэрации невентилируемых участков легкого и устранение вызвавших его причин.
- Этиологическое лечение определяется основным заболеванием.
- при ОА это может быть хирургическое и лучевое лечение опухоли бронха, антибактериальная терапия пневмонии, удаление инородного тела из просвета бронха, освобождение бронхов от слизистых пробок и сгустков крови и т.д.

Лечение ателектаза

- Широко используются бронхоскопические методы лечения — промывание бронхов растворами антисептиков, антибиотиков, муколитиков и др.
- Используется дренаж положением больного (активный кашель в коленно-локтевом положении или на здоровом боку).
- КА при плевральном выпоте устраняется своевременной плевральной пункцией, при массивной опухоли — резекцией легкого в соответствующем объеме.
- При ДА назначается дыхательная гимнастика, вдыхание 5%-ной смеси углекислого газа с воздухом (или кислородом), дыхательные analeптики (кордиамин, кофеин и др.).

Симптомокомплекс пневмоторакса

Симптомокомплекс пневмоторакса

- патологическое состояние, которое характеризуется скоплением воздуха между висцеральной и париетальной плеврой.
- Пневмоторакс может быть односторонним или двусторонним, в зависимости от объема газового пузыря частичным или полным (тотальным), при этом легкое спадается (коллабируется) частично или полностью.
- Он может быть *открытым*, если атмосферный воздух при вдохе свободно поступает в плевральную полость, а при выдохе выходит из нее.

Пневмоторакс

- В случае затруднения эвакуации воздуха во время выдоха и поступления с каждым вдохом в плевральную полость новой порции атмосферного воздуха давление в ней постепенно нарастает. Такой пневмоторакс называется *клапанным*, или *вентильным*.
- Если отверстие, через которое воздух поступает в плевральную полость, закрылось и поступивший воздух не имеет выхода, пневмоторакс называется *закрытым*

- В зависимости от причины все пневмотораксы делят на:
- травматические,
- операционные,
- спонтанные
- искусственные

Причины спонтанного пневмоторакса

- Деструкция легочной ткани вследствие абсцесса, гангрены легкого, рака легкого;
- Прорыв туберкулезной или бронхоэктатической каверны;
- Карцинома,
- Дивертикул пищевода,
- Поддиафрагмальный абсцесс;
- Разрыв буллы при эмфиземе легких, кисты легкого или плевры при ее приобретенной или врожденной конституциональной неполноценности и др.

Причины

- Патологически измененные легочная ткань и висцеральная плевра легко разрываются при сильном кашле, глубоком вдохе, натуживании при значительном физическом усилии, быстром наклоне туловища, смехе, чихании и т.п.

Патофизиология

- Появление воздуха в плевральной полости значительно повышает внутриплевральное давление.
- В результате наступает спадение (коллапс) ткани, влекущее за собой быстрое нарушение газообмена и легочной перфузии.
- Возникает клиническая картина острой дыхательной недостаточности.
- Вследствие альвеолярной гипоксии развивается острая легочная гипертензия, которая создает повышенную нагрузку на правый желудочек.

Клиника

- Больные жалуются на внезапно возникшую нередко на фоне полного здоровья колющую боль в груди на стороне поражения, которая может иррадиировать. в шею, руку, эпигастральную область; одышку, сухой кашель, сердцебиение.
- Выраженность одышки зависит от объема воздуха в плевральной полости, степени спадения (коллапса) легкого и смещения органов средостения.
- Наиболее тяжело протекает спонтанный пневмоторакс с вентильным механизмом развития и полным спадением легкого.
- Поскольку одышка при спонтанном пневмотораксе носит смешанный характер (легочная и сердечная), она нередко сопровождается чувством страха смерти.

Клиника

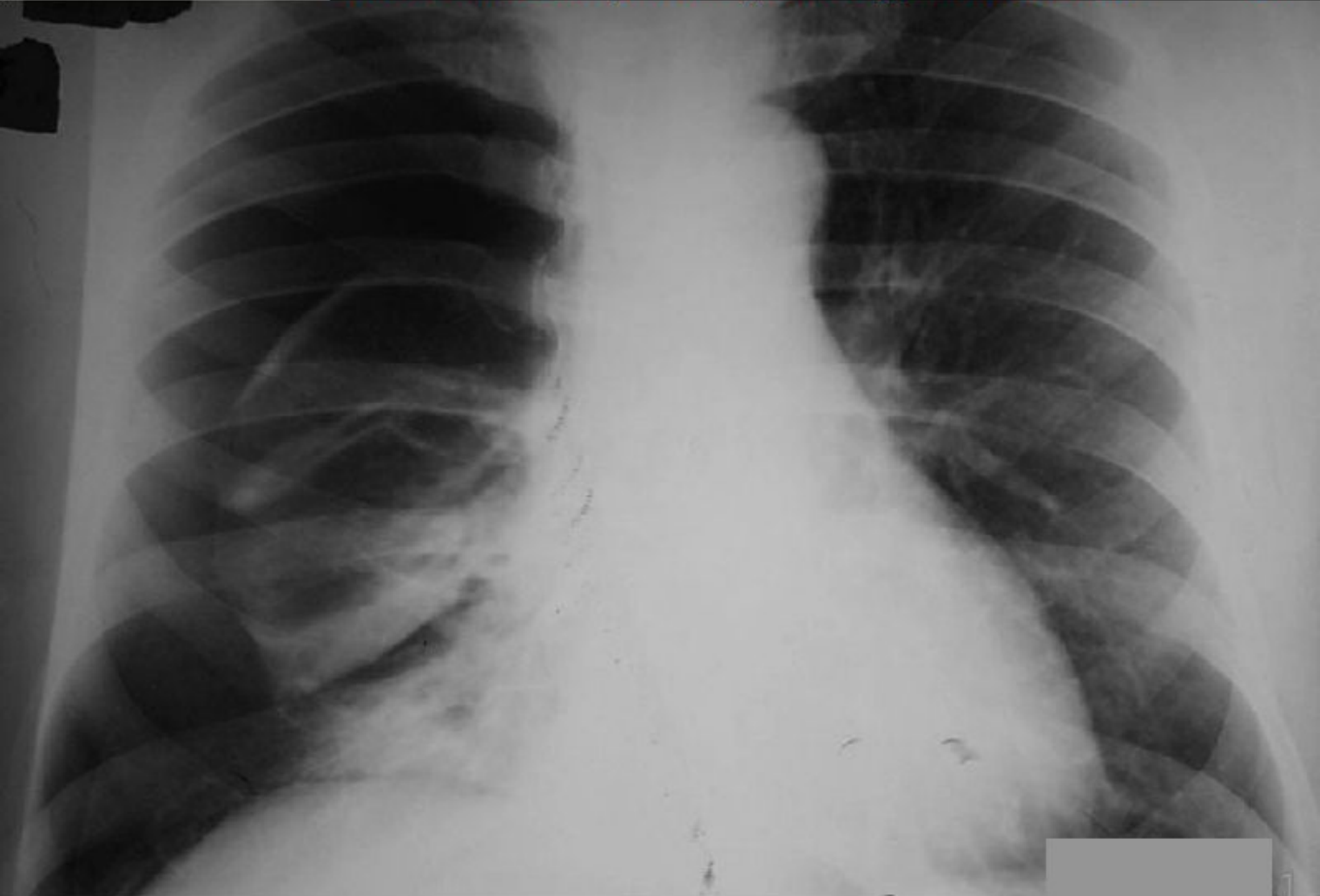- При осмотре больного обращают на себя внимание учащенное поверхностное дыхание, покрытая холодным потом кожа, диффузный цианоз.
- На стороне поражения может увеличиться объем грудной клетки. Межреберные промежутки становятся расширенными и сглаженными, а в отдельных случаях выбухают, ключица и лопатка стоят выше.
- При дыхании пораженная половина грудной клетки отстает от здоровой. При сильных болях в грудной клетке появляется брюшное (диафрагмальное) дыхание.

Перкуссия и аускультация

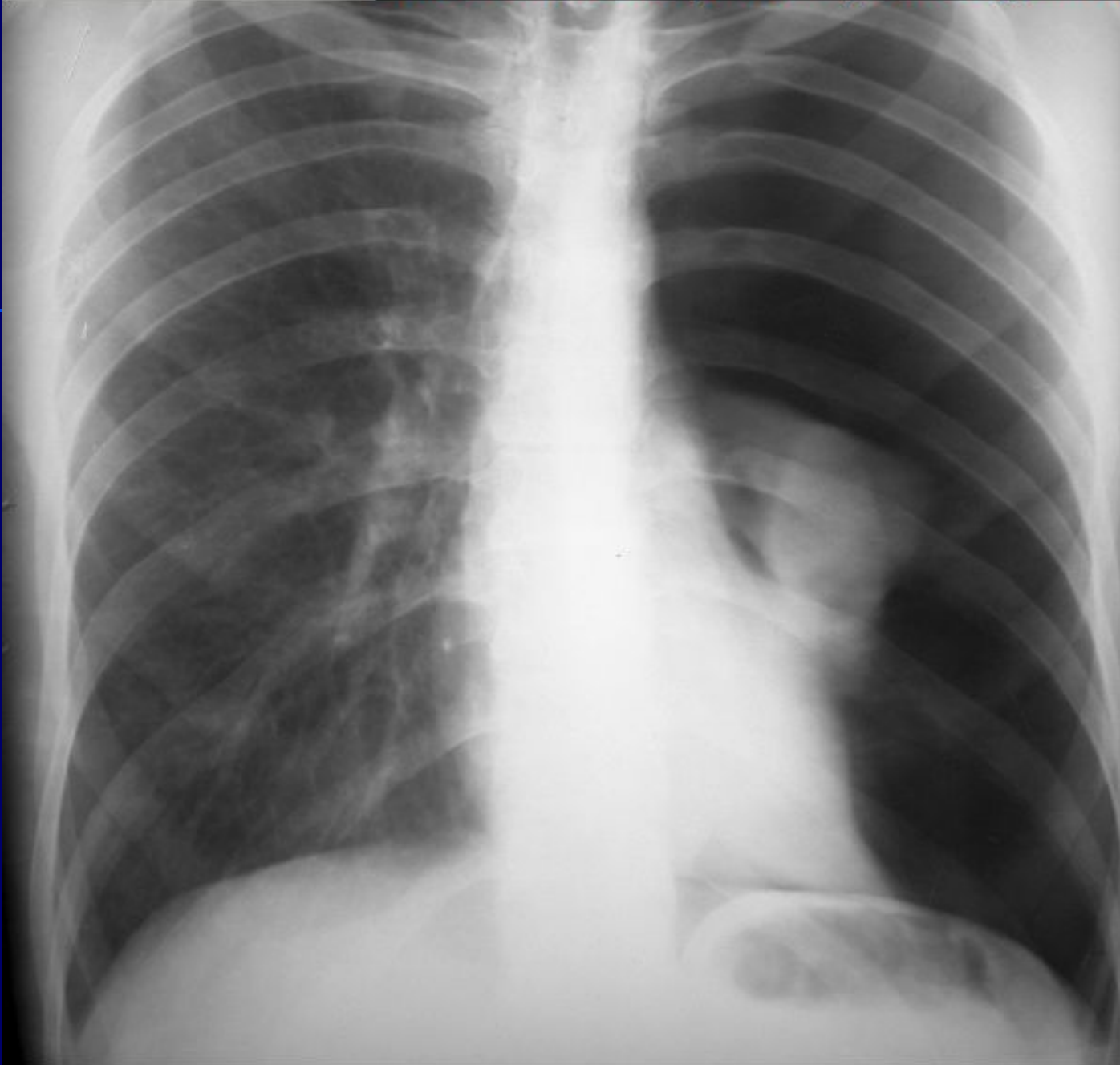- Голосовое дрожание, как и бронхофония, ослаблено или полностью исчезает, что объясняется наличием массы воздуха, поглощающей звуковые колебания между легкими и грудной стенкой.
- При перкуссии на стороне поражения выявляется высокий тимпанический звук.
- Аускультативно выявляется ослабление или отсутствие везикулярного дыхания. При открытом пневмотораксе можно выслушать грубое бронхиальное дыхание, имеющее металлический оттенок.
- Над здоровым легким определяется патологически усиленное везикулярное дыхание.

Рентгенологические признаки

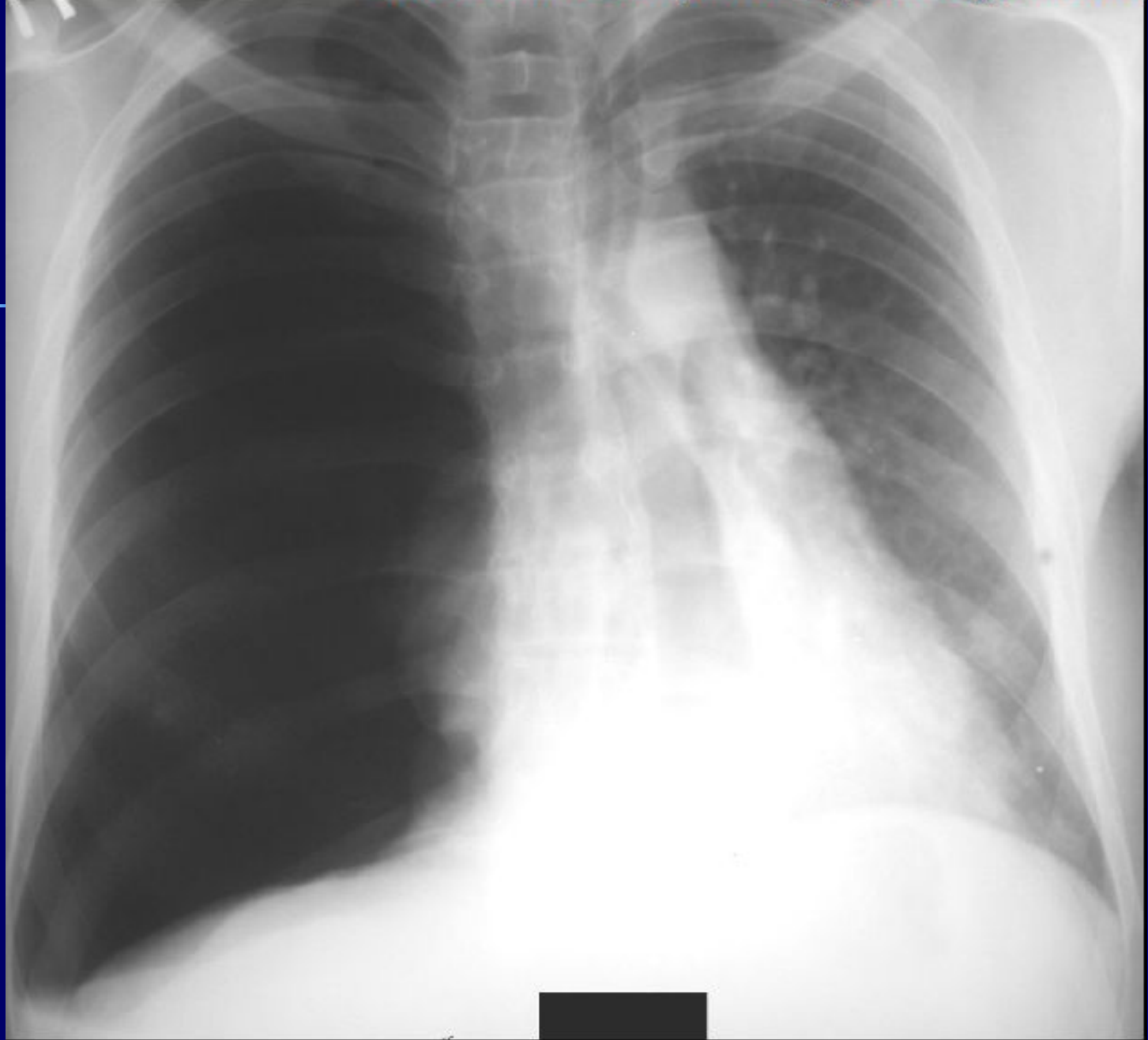
- Относительно большое пристеночное просветление без легочного рисунка.
- Между спавшимся легким и воздухом в плевральной полости имеется четкая граница, которая соответствует изображению висцеральной плевры. Органы средостения смещены в здоровую сторону, а купол диафрагмы на стороне поражения книзу.



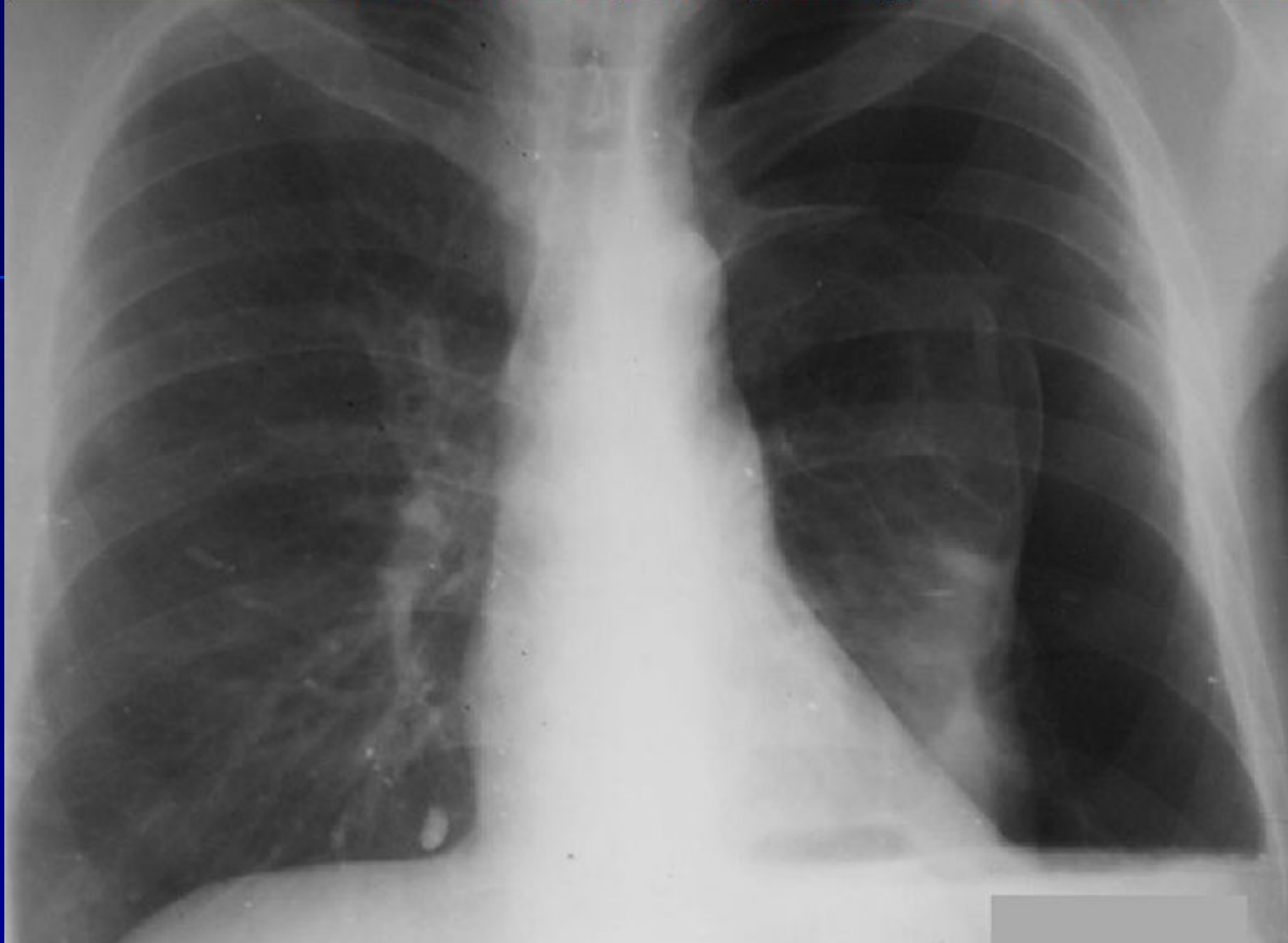Тотальный пневмоторакс справа



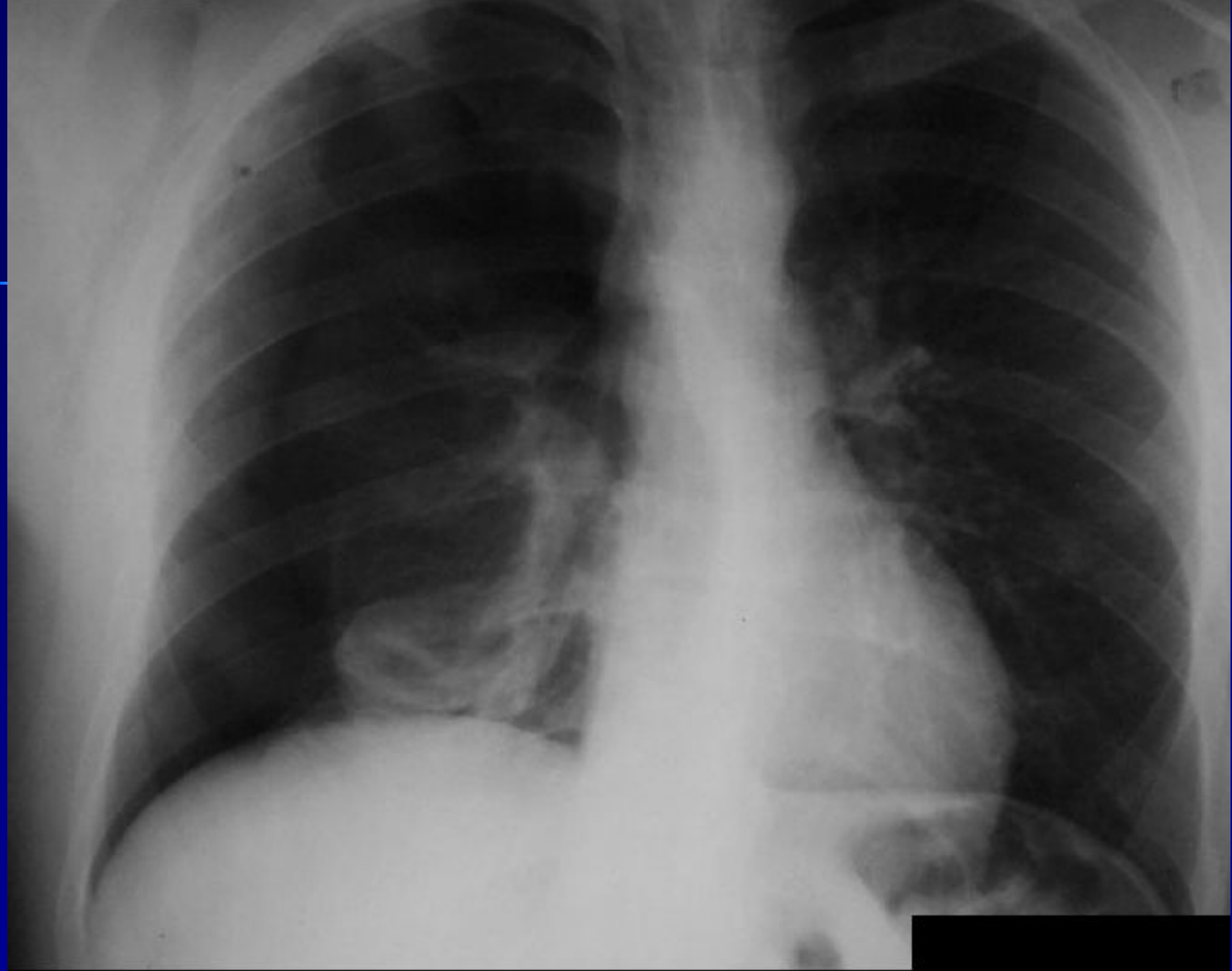
Тотальный пневмоторакс слева



Напряженный пневмоторакс справа



Тотальный пневмоторакс слева



Тотальный пневмоторакс справа

Лечение

- При возникновении спонтанного пневмоторакса необходимо проведение неотложных мероприятий в условиях торакального или специализированного пульмонологического стационара
- При клапанном, субтотальном и тотальном спонтанном пневмотораксе, осложненном выпотом, производят пункцию плевральной полости с откачиванием воздуха и жидкости. Дренажная трубка вводится через троакар лучше всего во втором межреберье спереди или в третьем — в подмышечной области.

Лечение

- При небольшом по объему закрытом спонтанном пневмотораксе (воздух занимает менее 25% объема плевральной полости) без выраженного нарушения дыхания и сердечной деятельности коллабированное легкое может расправиться самостоятельно, в таких случаях достаточно лишь консервативного лечения (покой, симптоматические, обезболивающие средства).

*Симптомокомплекс
воздушной полости в легких*

Воздушная полость в легких

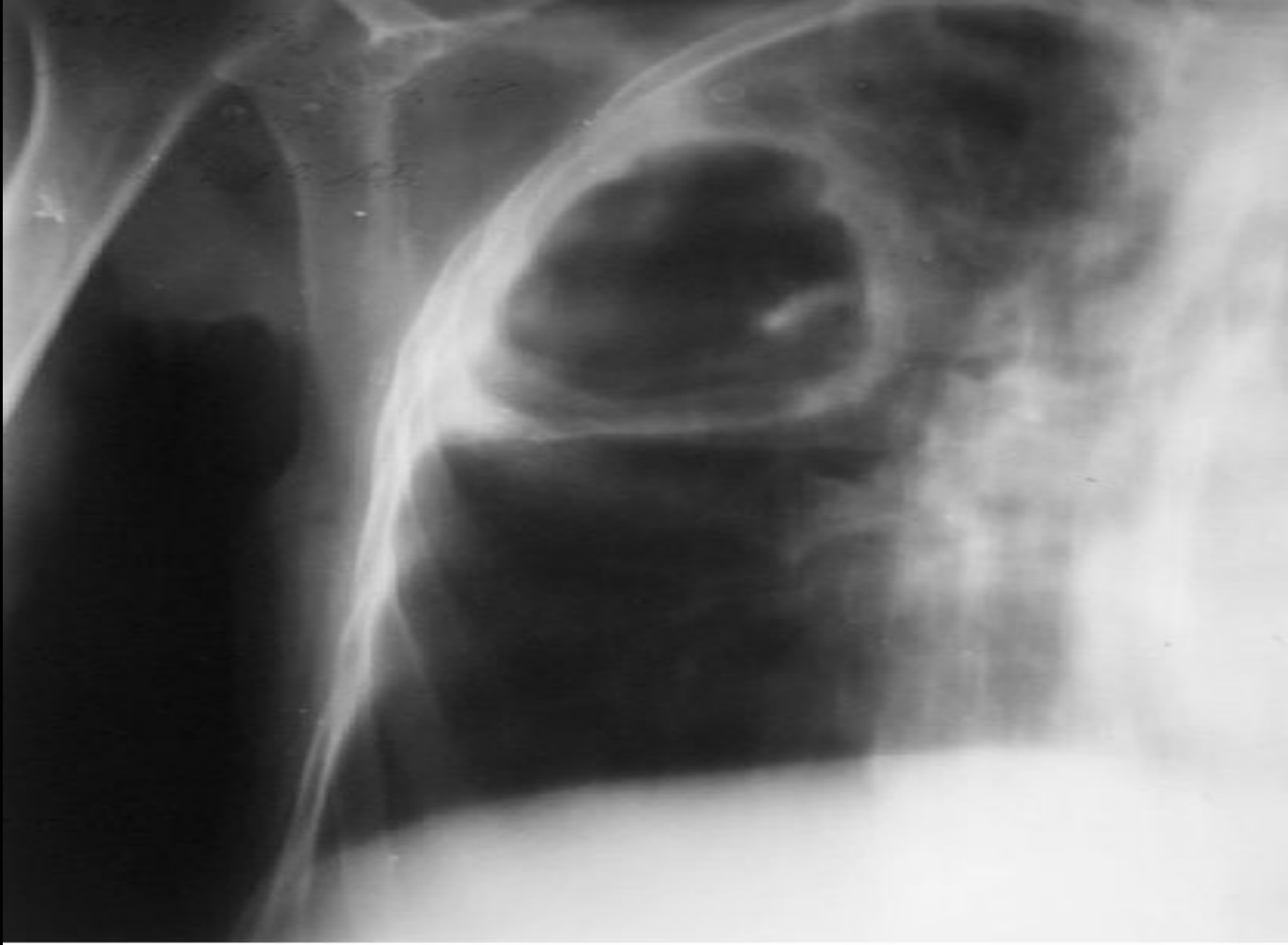
- сообщающийся с бронхом локализованный полостной патологический процесс, возникающий в результате деструктивных, дегенеративно-дистрофических или кистозных изменений в легочной ткани.
- Ее образование чаще всего наблюдается при :
- инфекционной деструкции легких (абсцесс, гангрена),
- туберкулезе легких (туберкулезная каверна),
- распаде раковой опухоли,
- бронхоэктатической болезни (бронхоэктатическая каверна),
- кистозном поражении легких (врожденная воздушная киста) и т.д.

- Патогенная микрофлора весьма часто сопутствует воздушной полости в легком, вызывая гнойные осложнения.
- К инфицированию воздушной полости ведут нарушения дренажа, застой и инфицирование секрета в бронхах, дренирующих воздушную полость. Определенную роль играют нарушения системы местной бронхопульмональной защиты и иммунитета.
- Вокруг воздушной полости в легких нередко образуются зона реактивной воспалительной инфильтрации и грануляционный вал, а в полости накапливаются жидкость (гнойно-некротические или казеозные массы, мокрота, экссудат, кровь) и воздух.

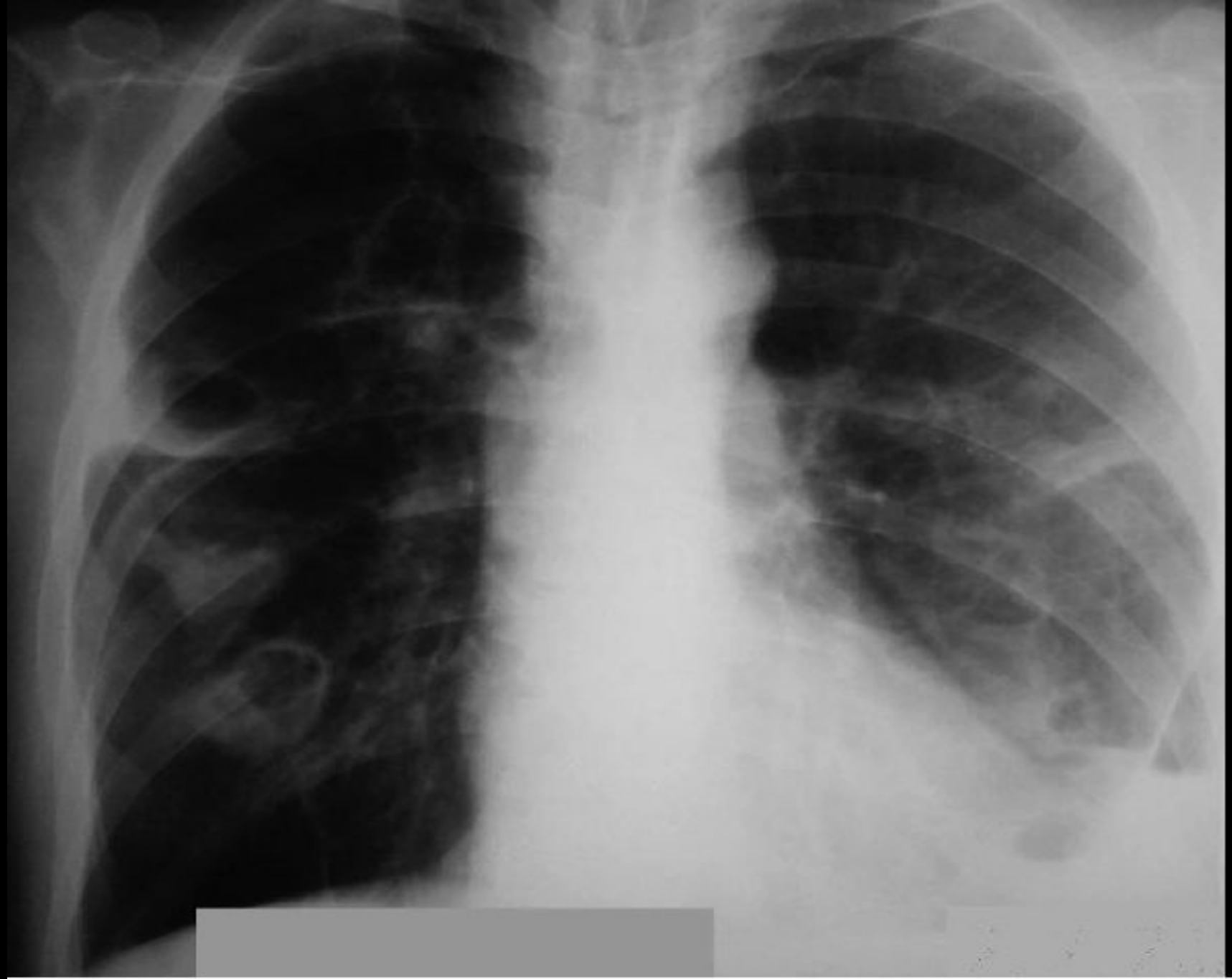- По отношению к анатомическим элементам легкого воздушная полость может занимать периферическое или центральное положение; она бывает самых разных размеров и даже может достигать объема сегмента, доли или всего легкого.
- Воздушная полость в легком бывает одиночной; может быть несколько воздушных полостей, располагающихся с одной (односторонние) или с обеих сторон (двусторонние).

Врожденная воздушная киста легкого

- парабронхиальная воздушная полость в легких, выстланная эпителием и имеющая сообщение с бронхиальным деревом. Этот порок развития связан с нарушением эмбриогенеза мелкого бронха.



Киста правого легкого



Множественные кисты правого легкого

Бронхоэктатическая каверна

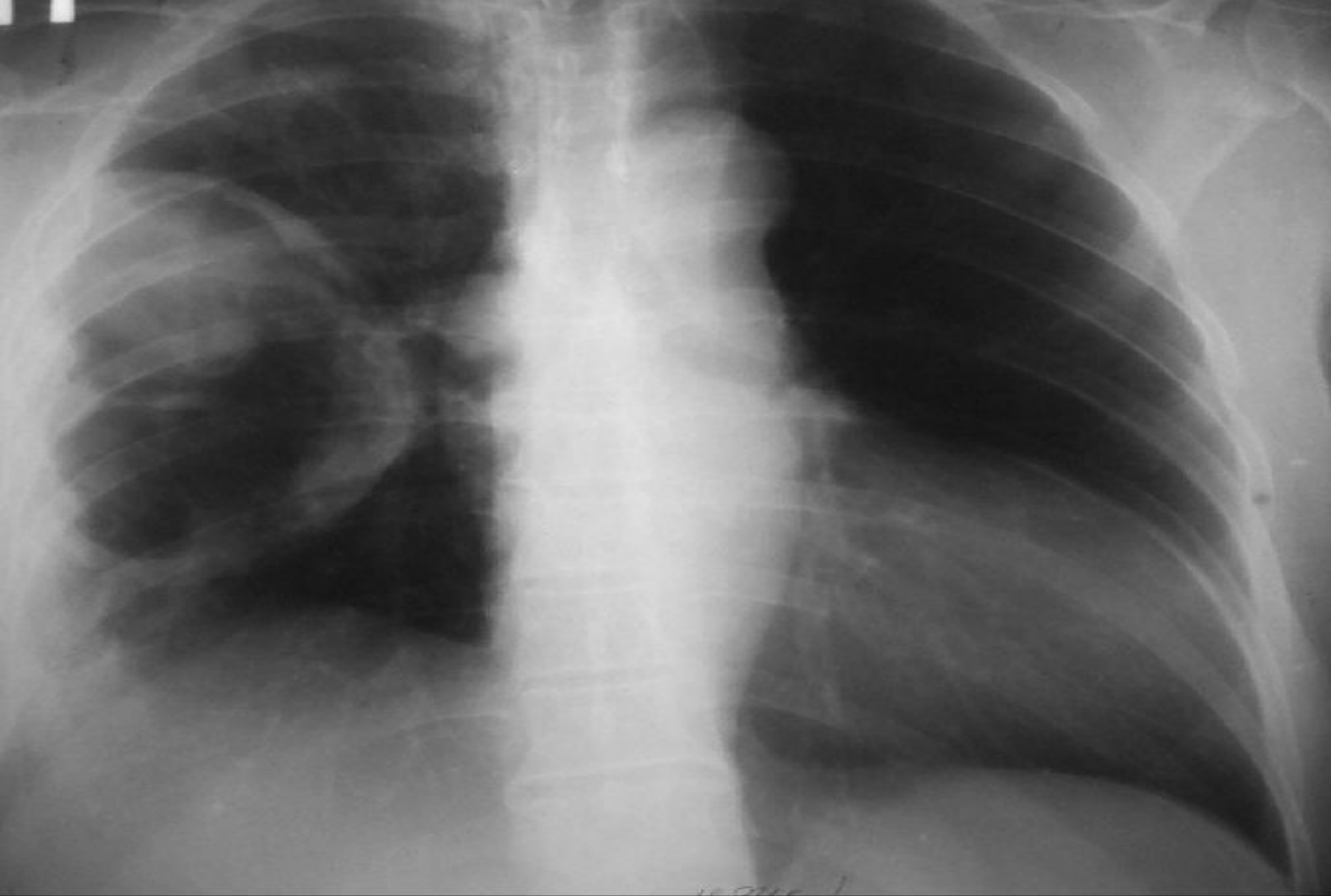- крупное локализованное мешотчатое или цилиндрическое расширение бронха, возникшее в результате дегенерации хрящевых пластинок и гладкой мышечной ткани бронха с заменой их фиброзной тканью.

Основные и дополнительные жалобы

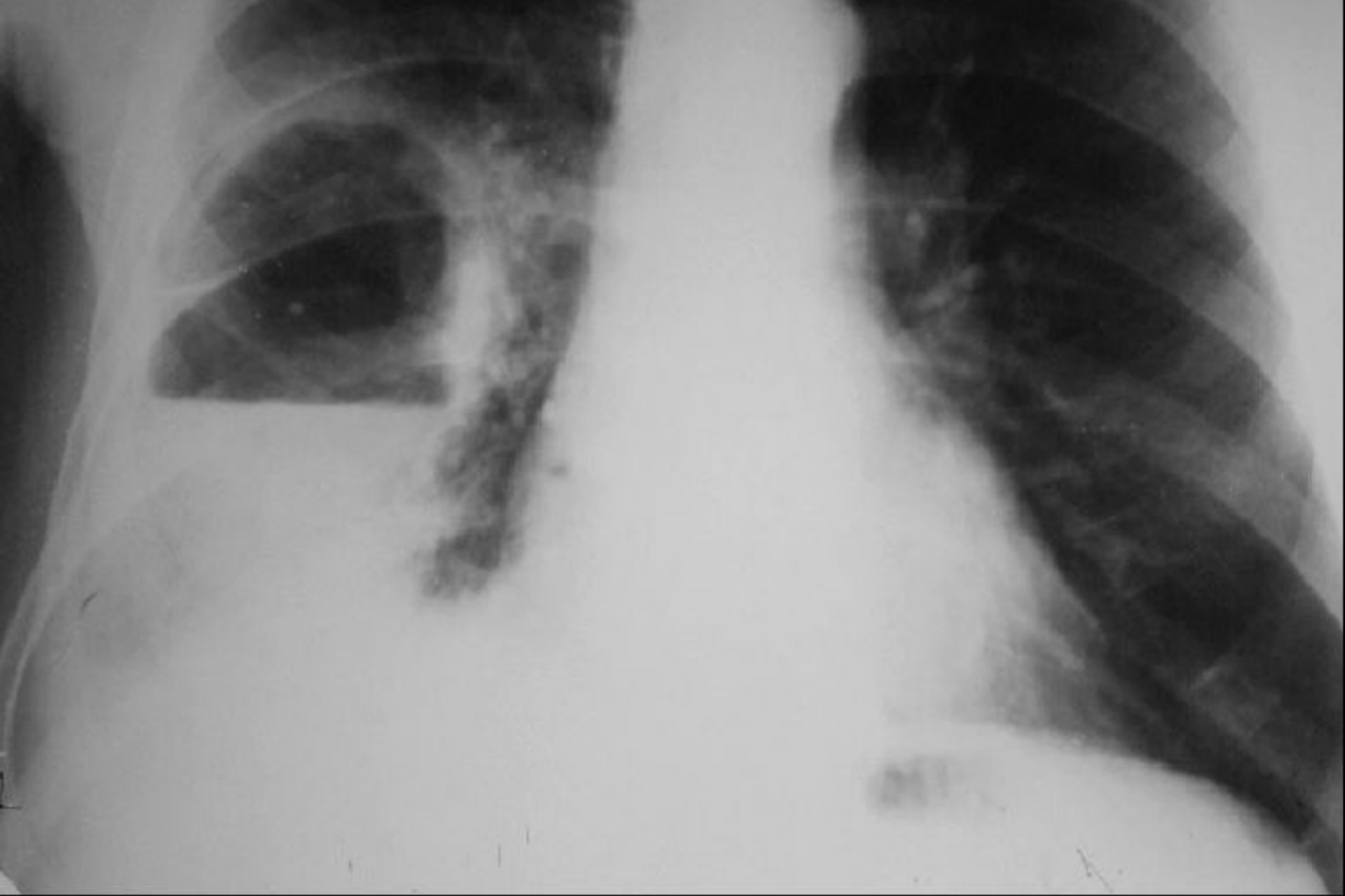
- продуктивный кашель,
- реже кровохарканье
- и боли на стороне поражения, усиливающиеся при кашле.
- При развитии дыхательной недостаточности могут возникать одышка и цианоз.
- Дополнительные жалобы, характеризующие интоксикацию организма, зависят от полноты дренирования воздушной полости в легком.
- Это общая слабость, потливость, анорексия (потеря аппетита), повышение температуры тела с большими ее размахами, ознобы.

Диагностика

- При рентгенологическом исследовании воздушная полость, обусловленная инфекционной деструкцией, дает характерное просветление с уровнем жидкости и зоной перифокальной инфильтрации.



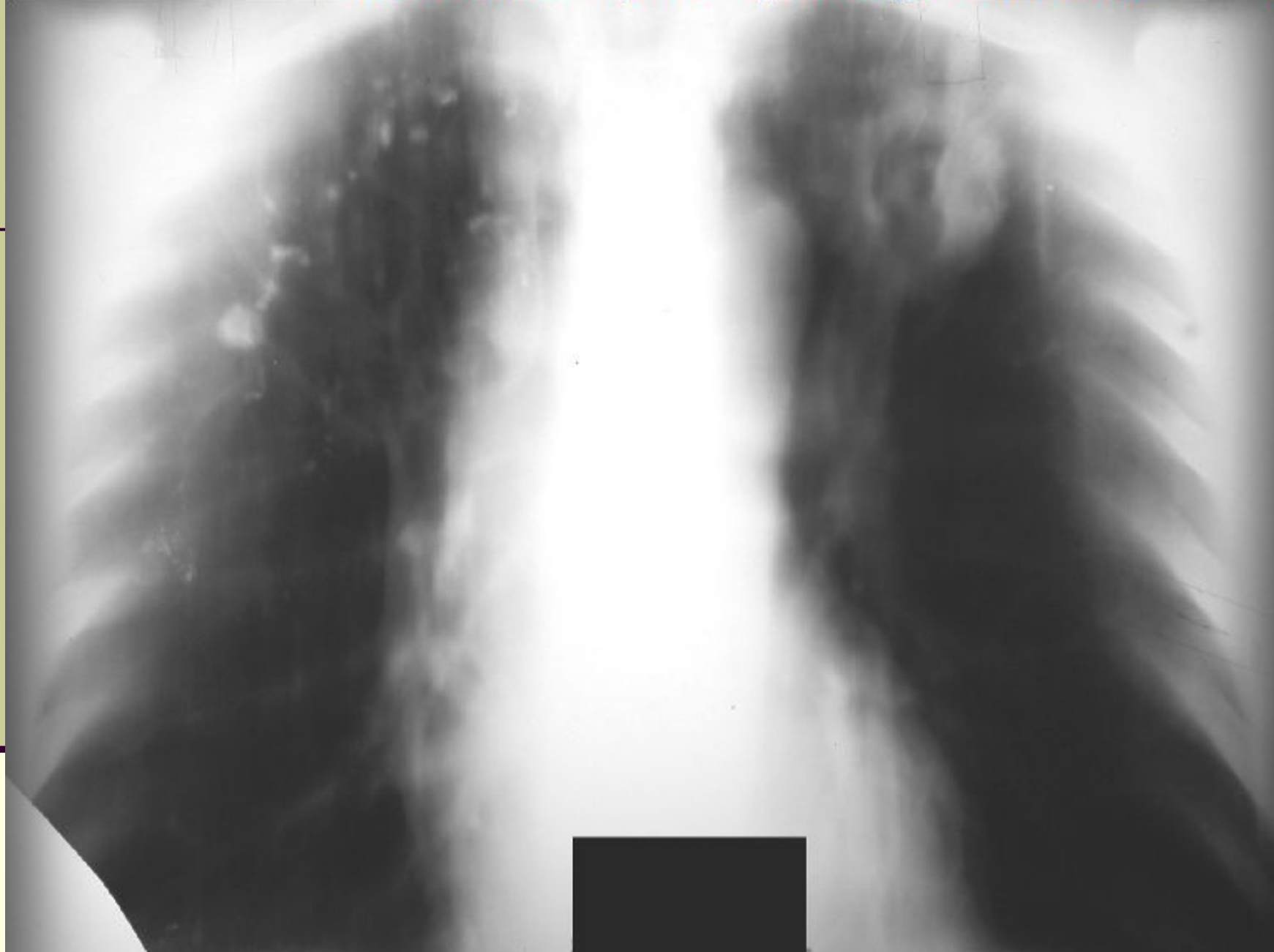
Абсцесс правого легкого



Абсцесс правого легкого

Диагностика

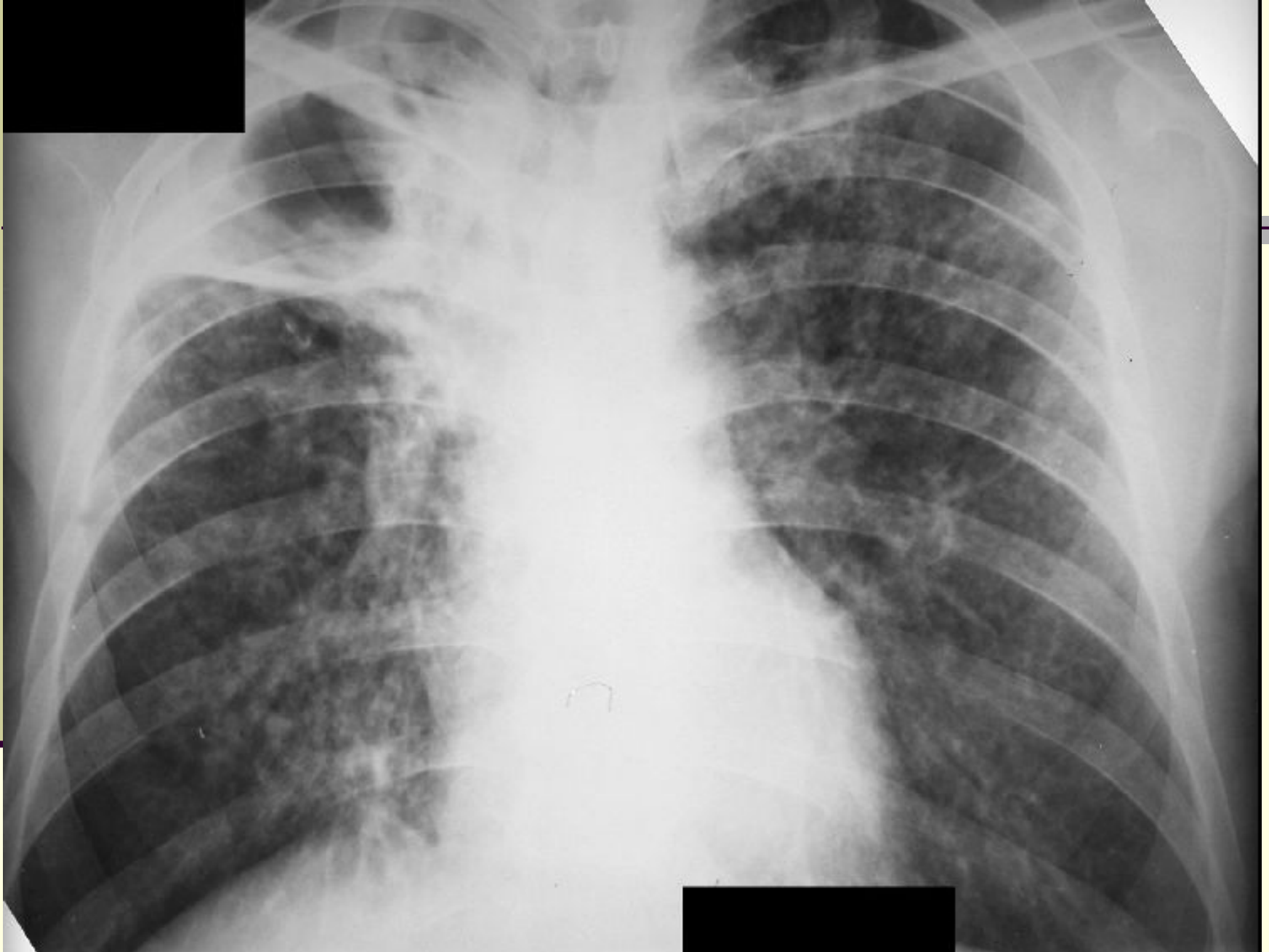- Каверны при туберкулезе легких могут иметь различный вид. При инфильтративном туберкулезе первоначально в инфильтрате возникает полость неправильной формы с неровными контурами. Она постепенно увеличивается и превращается в полость с равномерно толстыми стенками.
- Полости (каверны), возникающие в туберкулемах, отличаются неправильной формой и неравномерно толстыми стенками.



Туберкулома левого легкого с распадом

Диагностика

- При гематогенно-диссеминированном туберкулезе каверны, которые образуются в результате слияния и распада туберкулезных очагов, имеют тонкие и ровные стенки (так называемые «штампованные каверны»).



Фиброзно-кавернозный туберкулез легких

Диагностика

- При кистозных бронхоэктазах (бронхоэктатических кавернах) в легких определяются множественные тонкостенные полости. Суммирование тени таких полостей создает своеобразный крупносотовый рисунок (картина «малых пузырей»). Если процесс не осложнился воспалением, то жидкости в полости нет.
- Воздушная киста легкого — одиночное округлое образование с тонкими стенками. Если воздушная киста не осложнилась воспалительным процессом, то в ней нет жидкого содержимого, а в легочной ткани вокруг нее отсутствуют инфильтративные изменения.

Лечебные мероприятия при симптомокомплексе воздушной полости в легких

- направлены на лечение основного заболевания,
- раннее адекватное дренирование воздушной полости,
- санацию бронхиального дерева,
- стимуляцию репаративно-восстановительных процессов в зоне деструкции легочной ткани.
- В случаях хронического или осложненного течения процесса ведущую роль играют хирургические методы.

*Симптомокомплекс
скопления жидкости в
плевральной полости*

- В плевральной полости может накапливаться до 5 — 6 л жидкости.
- Наличие менее 100 мл жидкости клинически не выявляется, более 100 мл обнаруживается на рентгенограмме, лучше при латероскопии.
- Более 500 мл жидкости определяется при физикальном исследовании.
- Сначала жидкость накапливается над диафрагмой, а потом заполняет реберно-диафрагмальный синус, причем над диафрагмой может удерживаться до 1500 мл жидкости.
- Большое скопление плевральной жидкости нарушает функции дыхания и кровообращения.

Симптомокомплекс скопления жидкости в плевральной полости

- Клинико-рентгенологический и лабораторный симптомокомплекс, обусловленный жидкостью, которая скапливается в плевральной полости либо вследствие поражения выстилающей ее плевры, либо в связи с общими нарушениями водно-электролитного обмена в организме.

Экссудат

- образуется при воспалительных и реактивных процессах в плевре (плевритах).
- **В подавляющем большинстве случаев плевриты не являются самостоятельным заболеванием.**
- Они могут быть осложнением болезней легких, грудной стенки, средостения, диафрагмы, поддиафрагмального пространства, системных заболеваниях.
- Экссудаты бывают чаще всего серозными и серозно-гнойными (например, при пневмониях и туберкулезе легких), гнилостными (при гангрене легких), геморрагическими (при злокачественных новообразованиях, инфаркте легкого), хилезными (при затруднении лимфооттока через грудной проток вследствие сдавления опухолью или увеличенными лимфоузлами).

Экссудаты

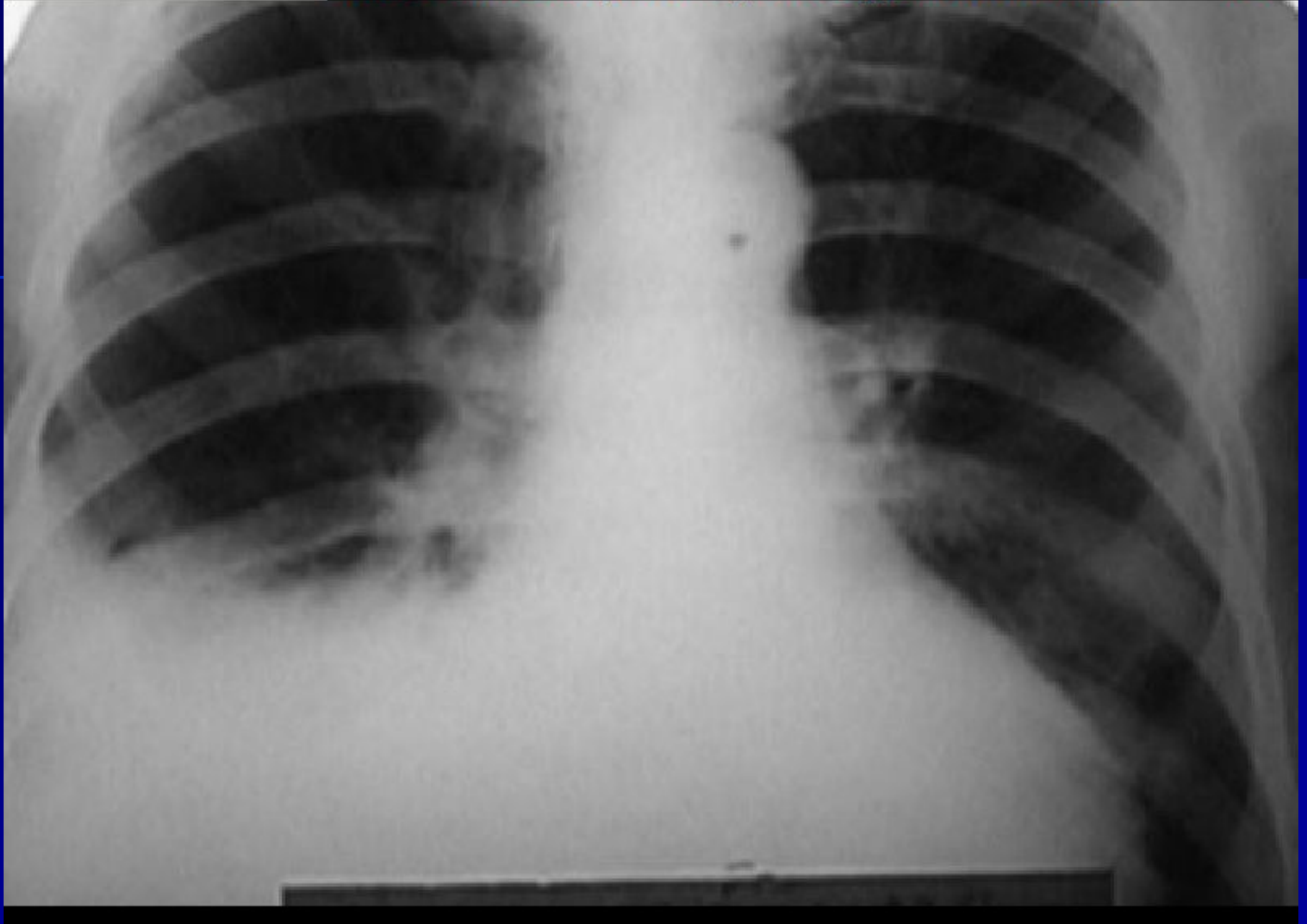
- всегда опалесцируют, при стоянии образуют сгусток,
- относительная плотность их выше 1015,
- содержание белка превышает 30 г/л, часто достигая 50 г/л,
- лейкоцитов больше 15 в поле зрения микроскопа,
- проба Ривальта положительная, т.е. определяется содержащийся в экссудате особый белок — серозомуцин.

Транссудат

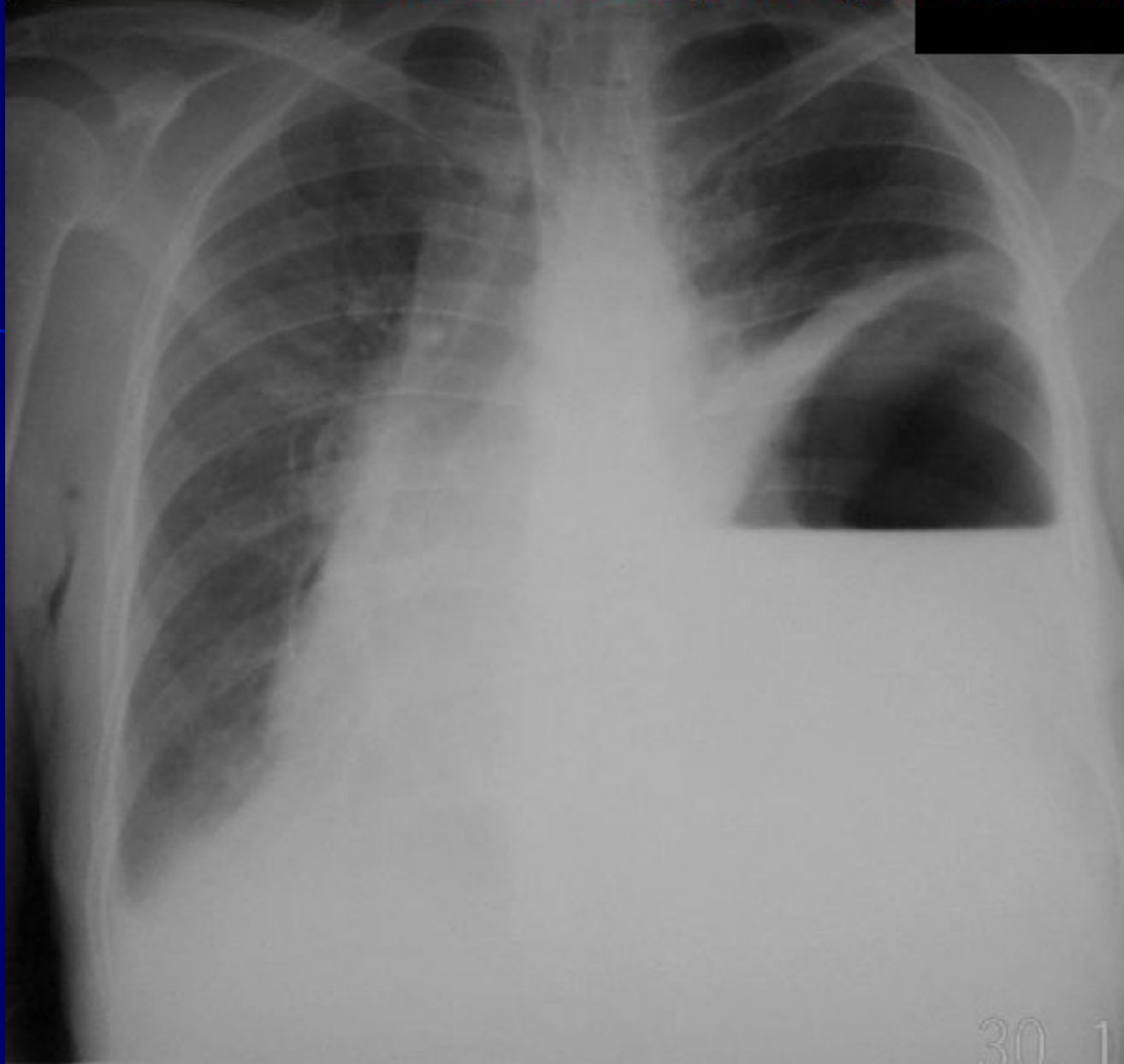
- это выпот невоспалительного происхождения, который накапливается в плевральной полости в связи с общими нарушениями водно-электролитного обмена в организме, например, при недостаточности кровообращения.
- В основе транссудата лежат патологические процессы, приводящие к превышению гидростатического давления в капиллярах над коллоидно-осмотическим давлением плазмы. В результате относительно бедная белком жидкость пропотевает через неизмененную капиллярную стенку и скапливается в плевральной полости.

Транссудат

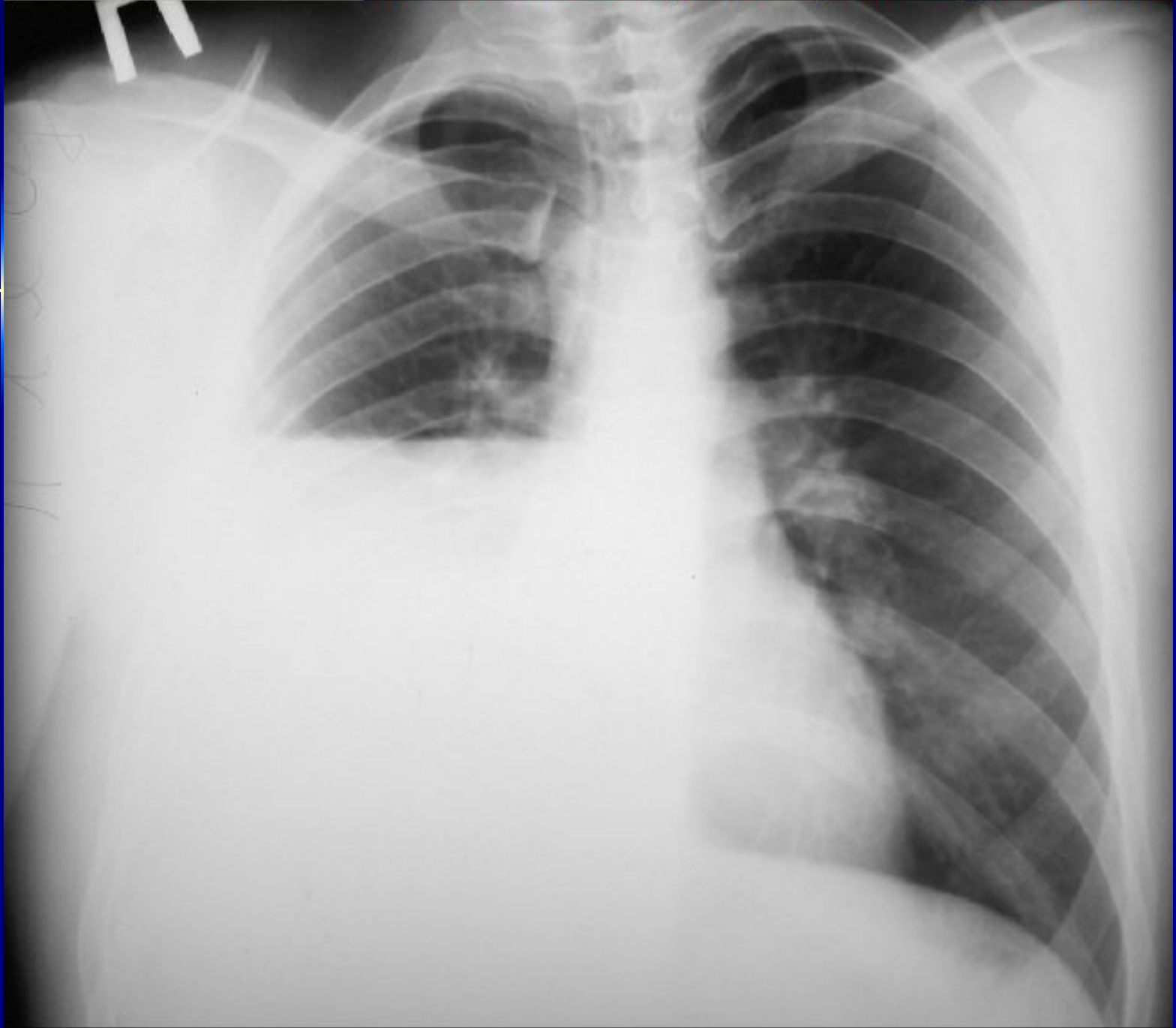- Цвет транссудата — от светло-желтого до светло-зеленоватого, иногда он бывает геморрагическим.
- Транссудат прозрачен, не свертывается при стоянии,
- имеет щелочную реакцию,
- количество белка в нем менее 30 г/л,
- относительная плотность ниже 1015,
- проба Ривальта отрицательная,
- осадок беден клетками, среди которых преобладает опущенный мезотелий.
- Скопление транссудата в плевральных полостях называется гидротораксом.



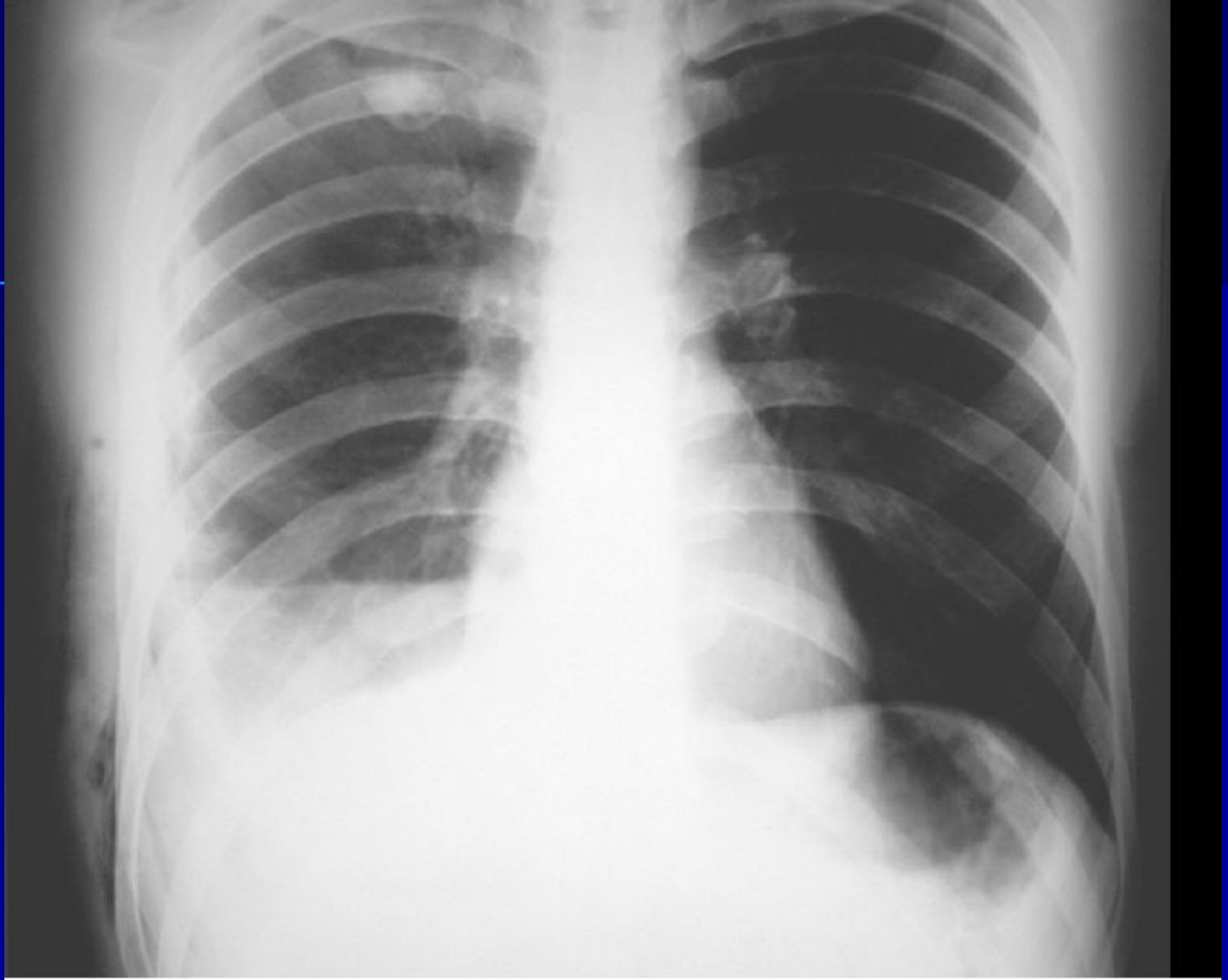Гидроторакс справа



Ограниченная эмпиема левой плевральной полости со значительным смещением средостения в противоположную сторону



Пневмогидроторакс



Пневмогидроторакс