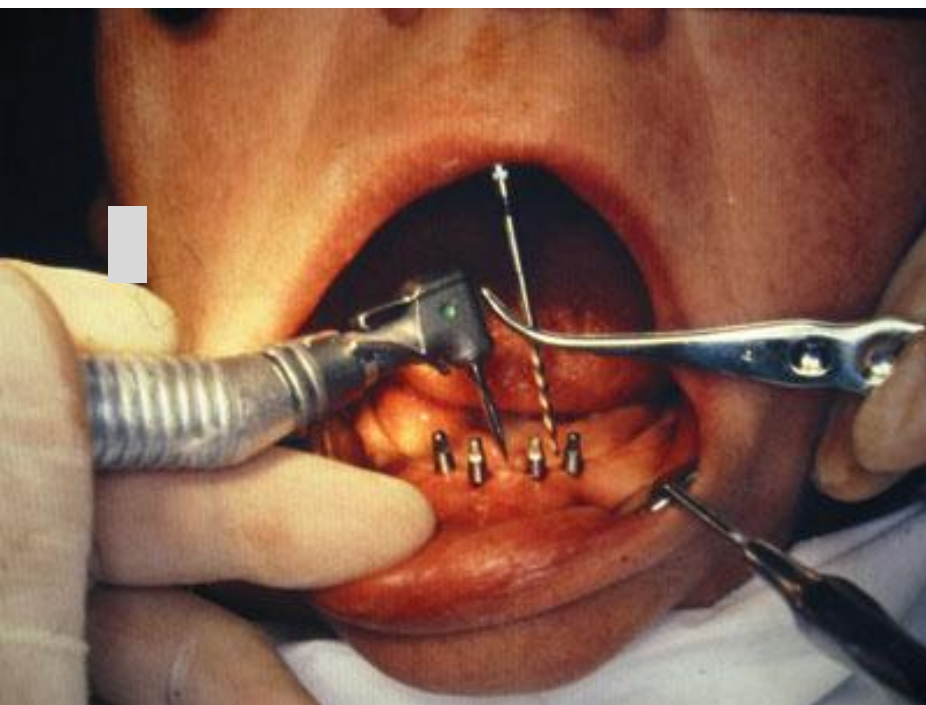


# Тема: Дентальная имплантология (хирургический этап).

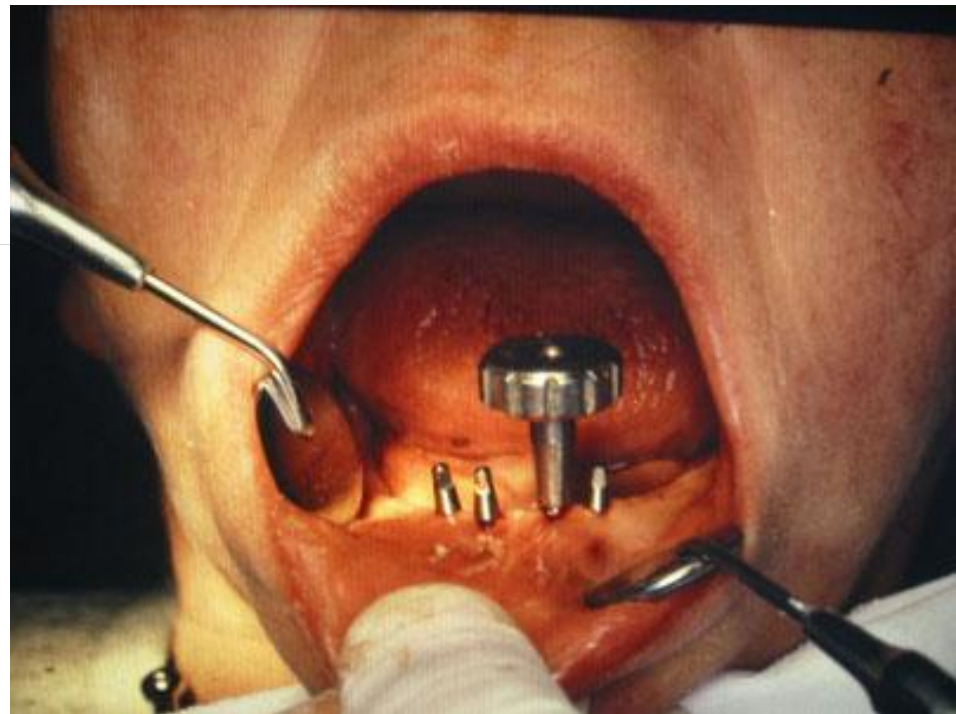## План лекции:

1. Введение
2. Типы имплантации
3. Показания и противопоказания
4. Подготовка к операции
5. Техника операции
6. Заключение

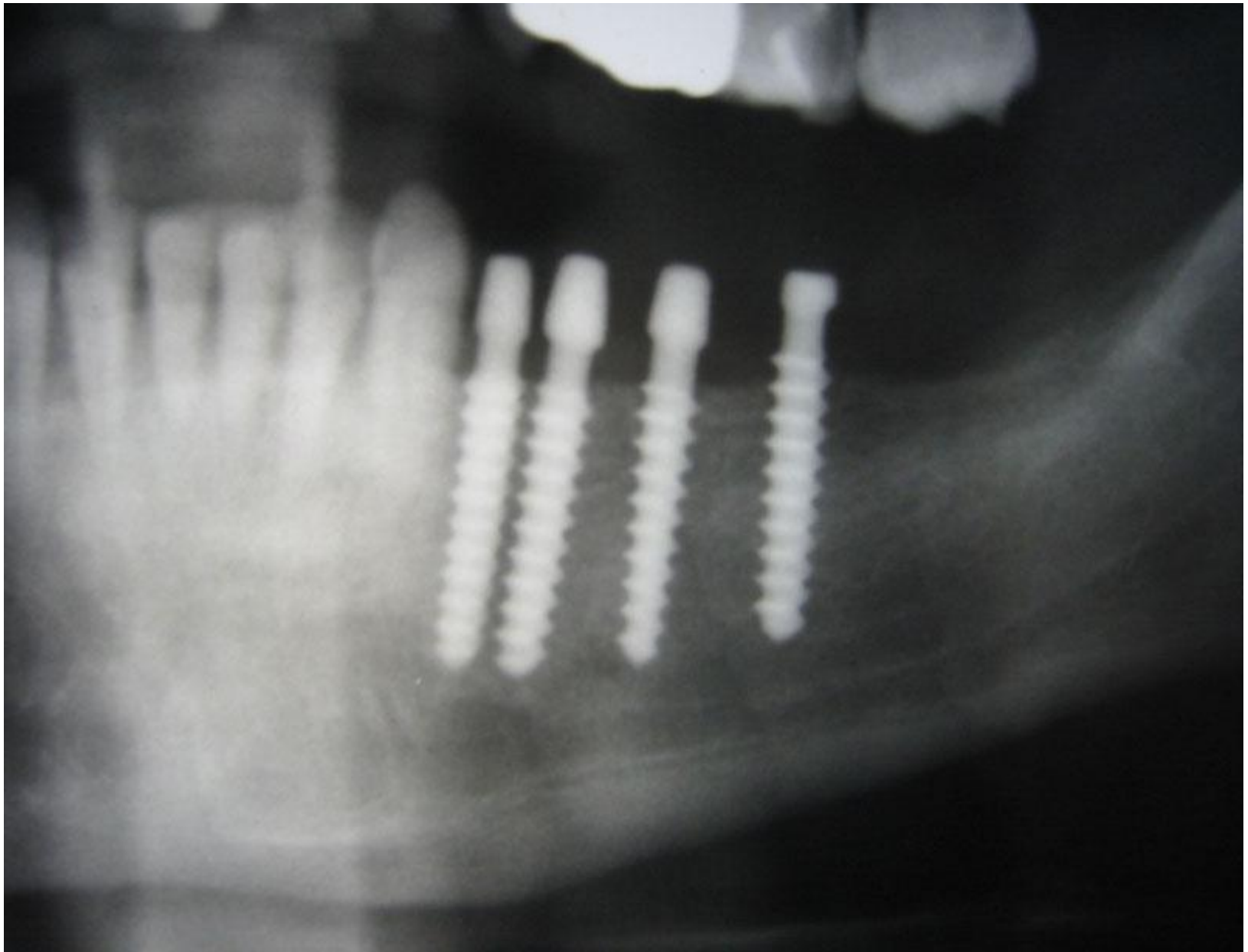
доцент кафедры хирургической  
стоматологии, к.м.н. Пинелис Ю.И.

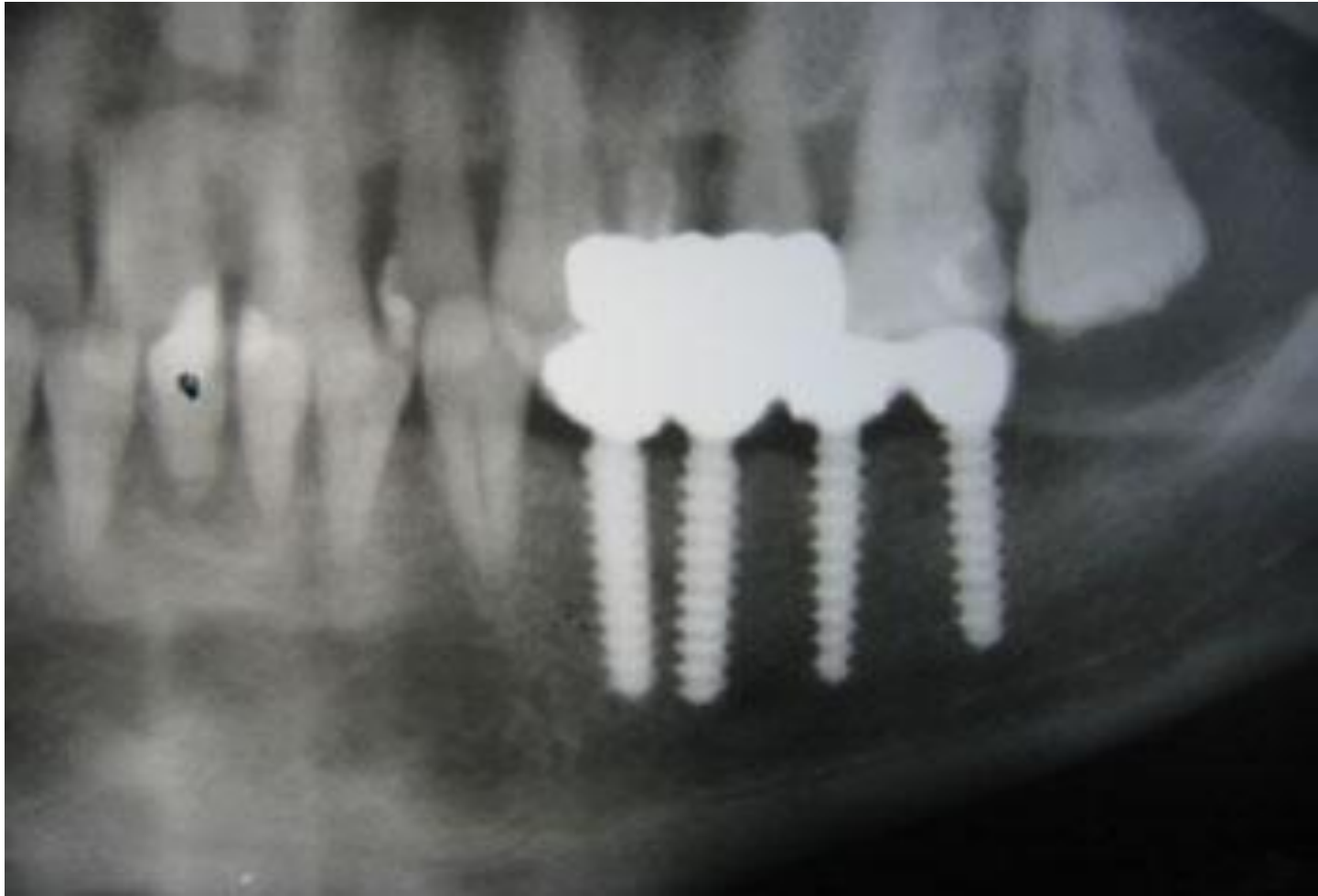


Демонстрация инструментов,  
используемых для установки  
конических винтовых  
имплантатов

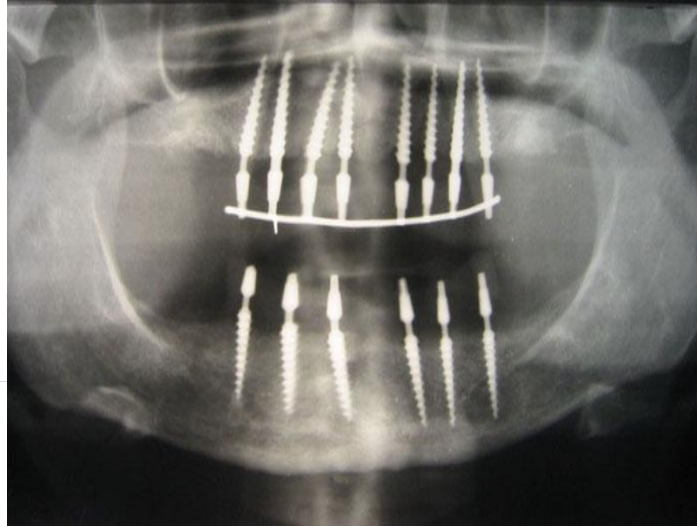


Ключ на головке имплантата.

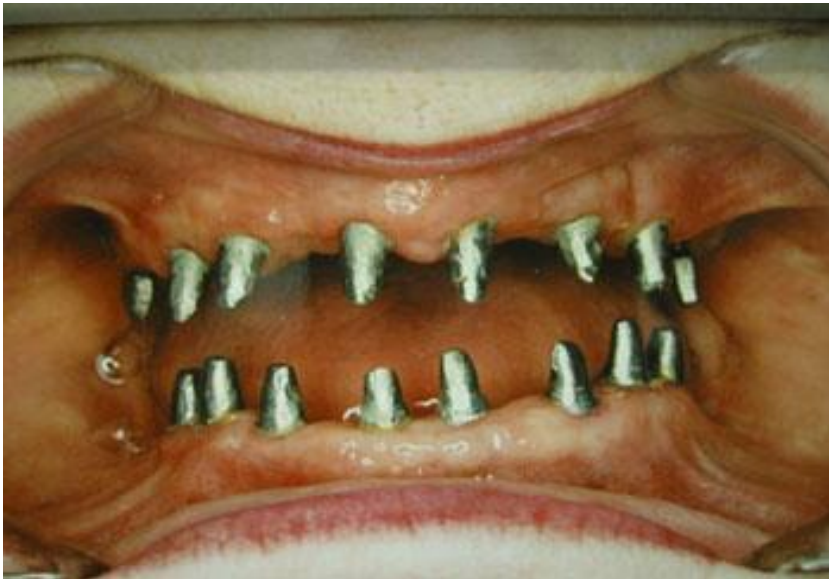



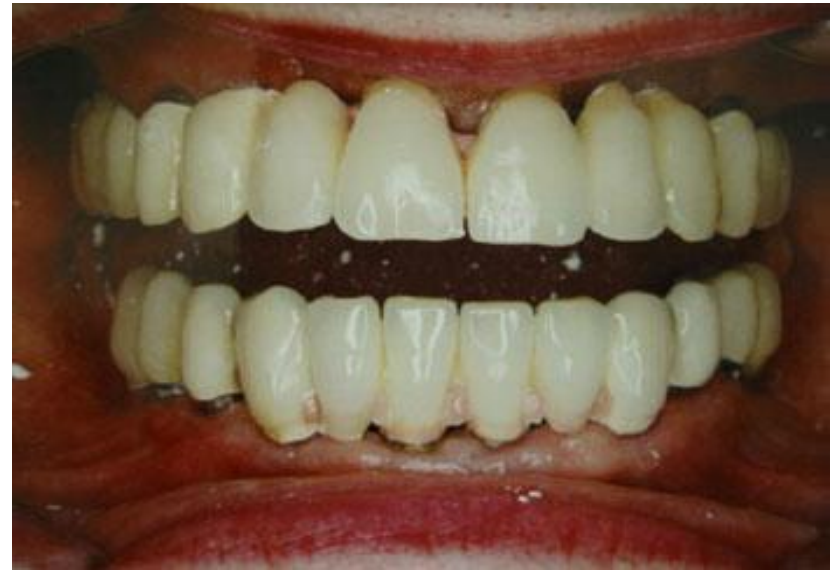- Контрольная рентгенограмма через 3 года после имплантации. Протезирование завершено через 1 месяц после имплантации.



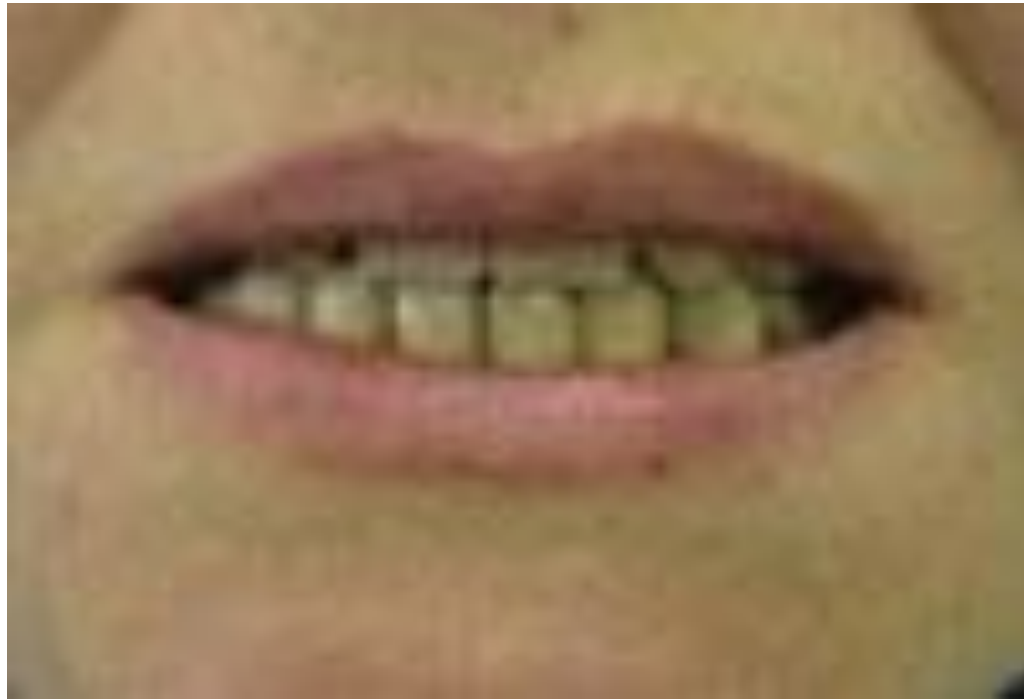Контрольная рентгенограмма после установки 14 Конических винтовых имплантатов. В день операции установлены провизорные акриловые протезы.



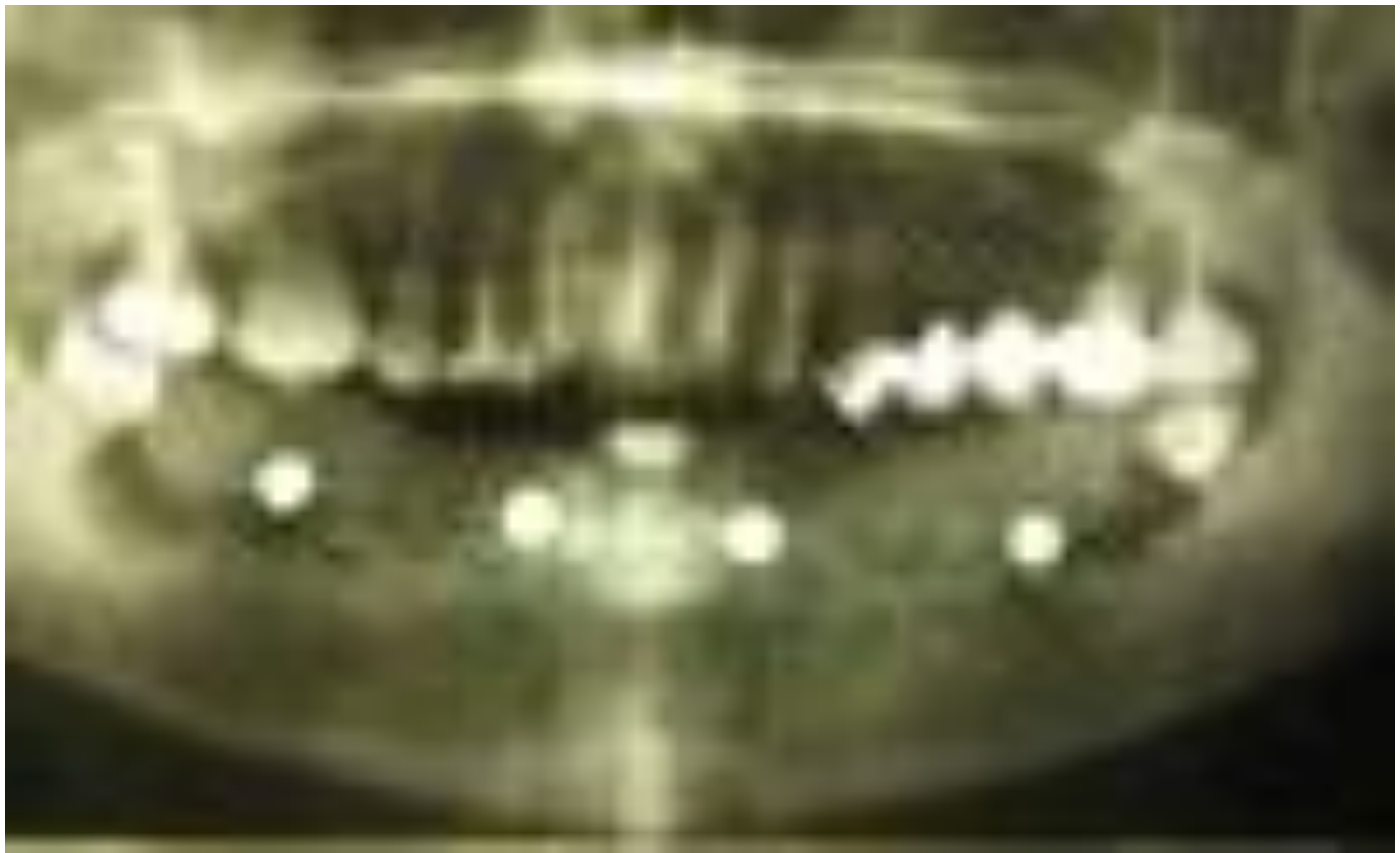
Внешний вид больной через 1,5 месяца после установки 16 имплантатов в беззубые альвеолярные отростки.



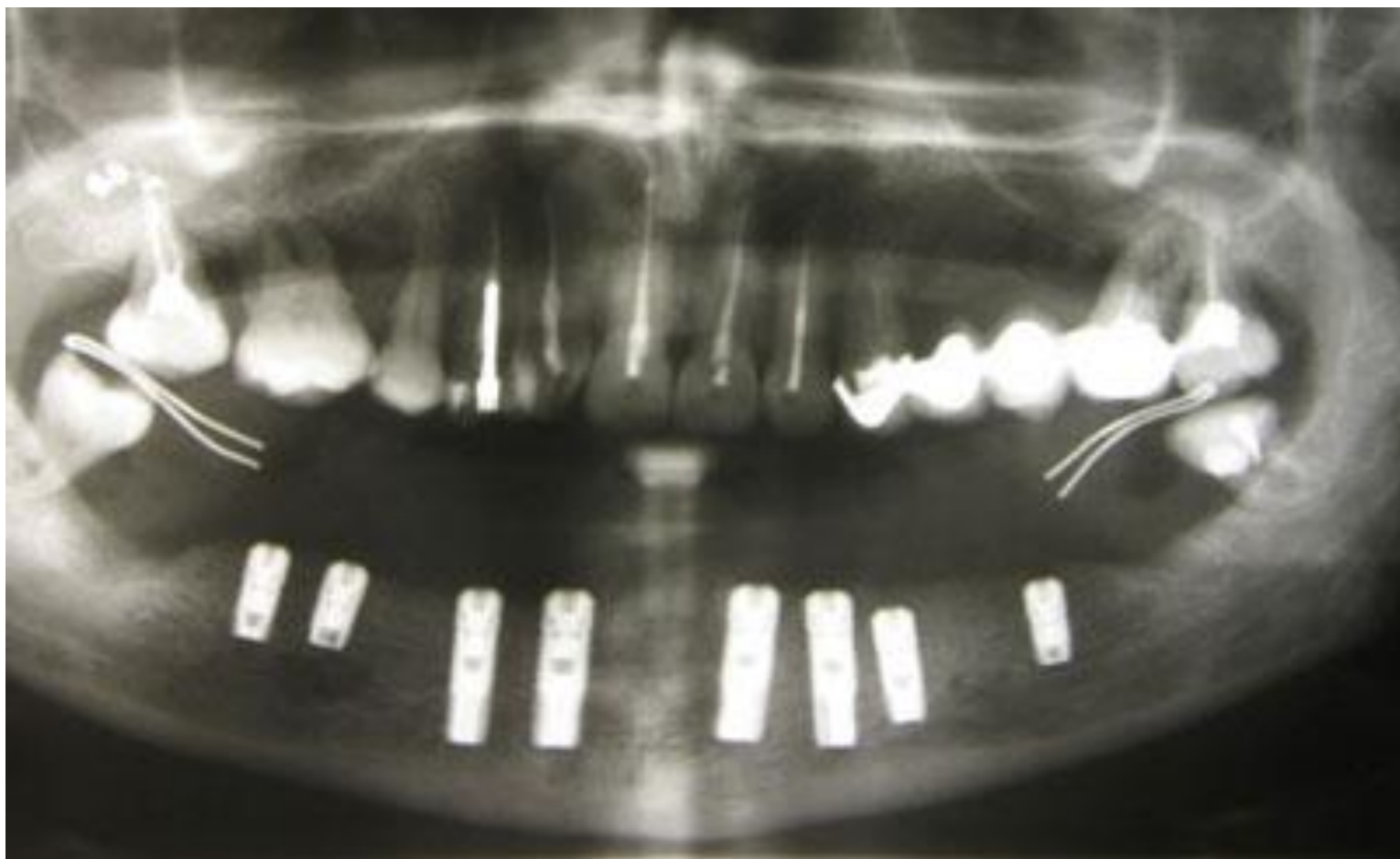
Металлокерамические протезы на имплантатах. Для обеспечения гигиенических процедур созданы щелевидные промывные пространства над слизистой оболочкой.



Пациент П 40 лет обратился в декабре 2005 года с жалобами на болевые ощущения в области опорных зубов нижней челюсти, обнажение корней зубов, подвижность ортопедической конструкции вместе с опорными зубами, запах изо-рта, воспаление десны и желанием провести рациональное протезирование.

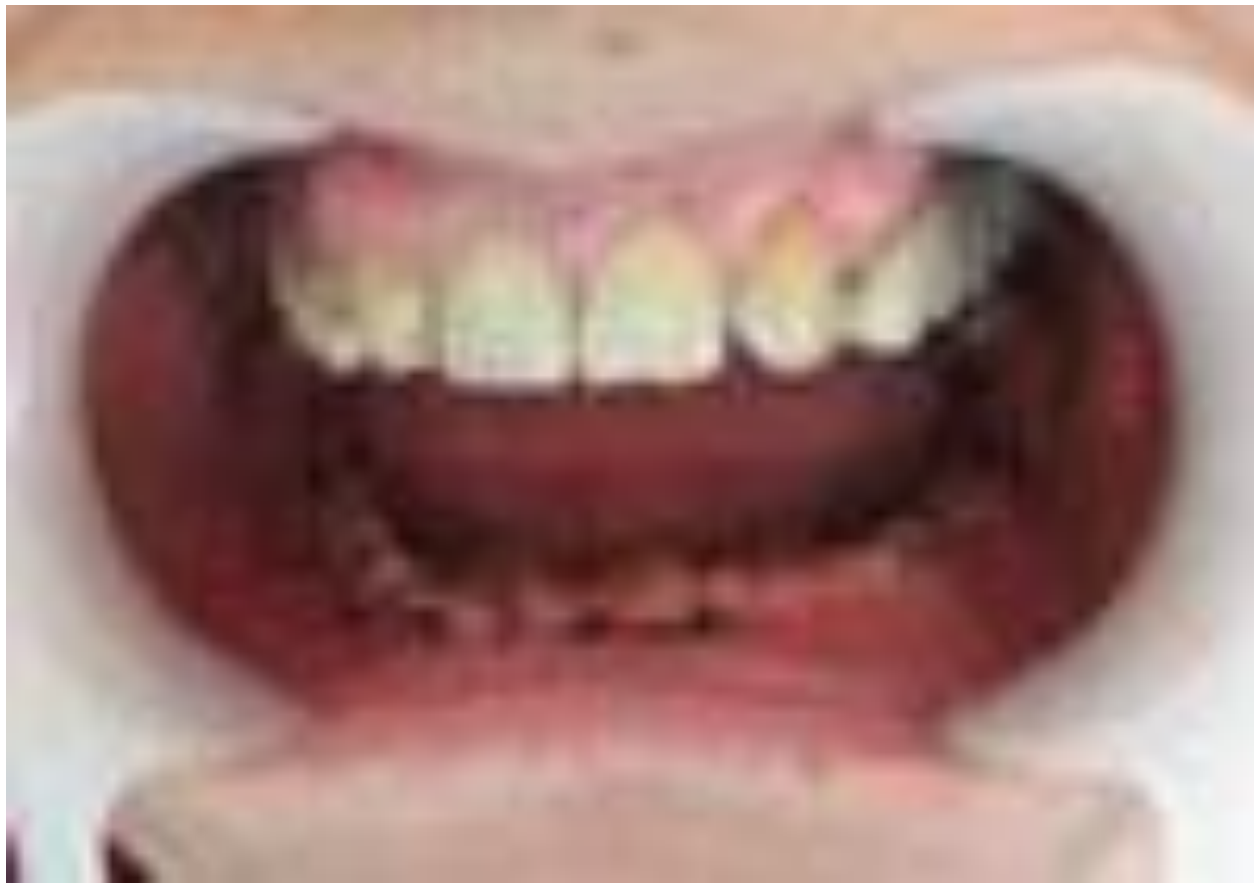

- С использованием калибровочных шариков произведена рентгенография нижней челюсти, выбраны места установки имплантатов и их величина. В качестве операционного шаблона использовался временный съемный протез с подготовленными отверстиями

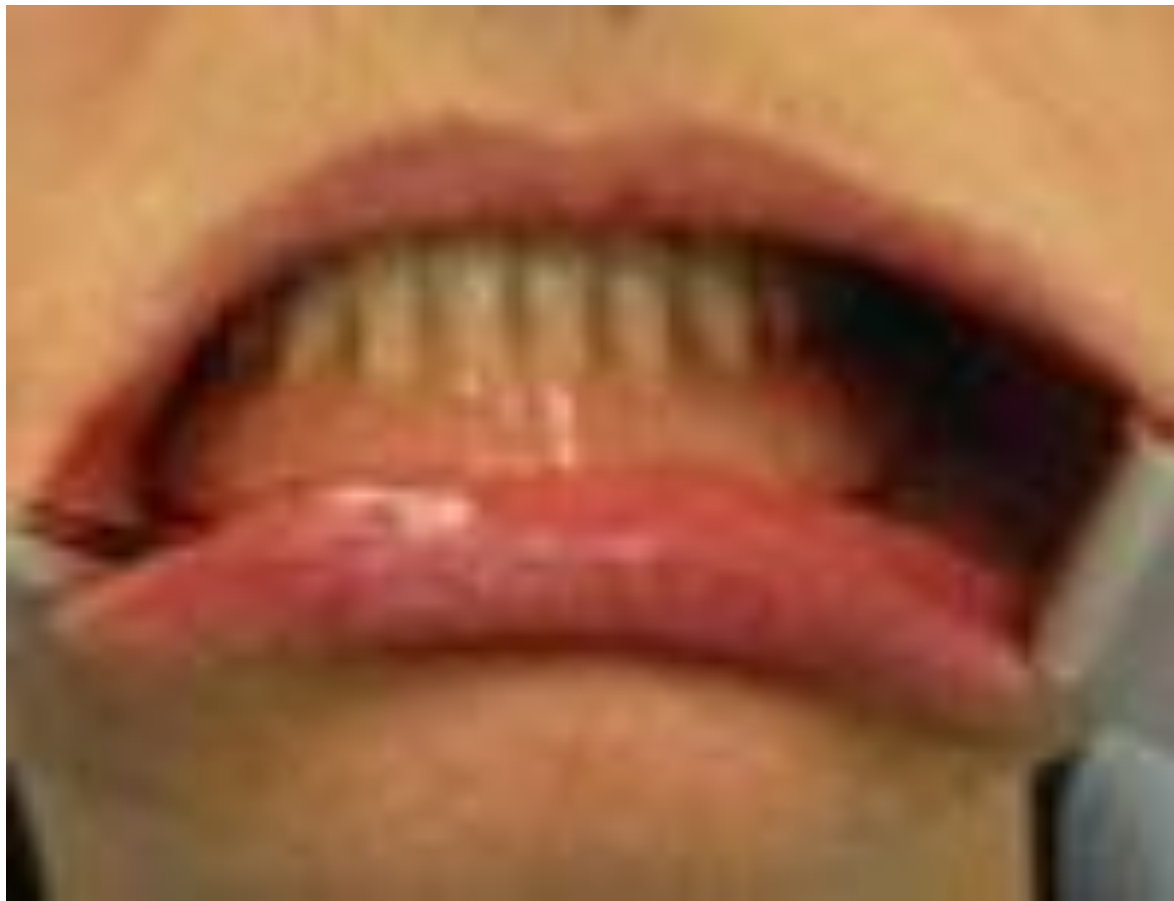

- Установка имплантатов в соответствии с хирургическим протоколом и планом ортопедического лечения. Достигнута хорошая первичная стабилизация имплантатов. Используются имплантанты диаметром 4,0 мм от 8-ми до 15 мм.

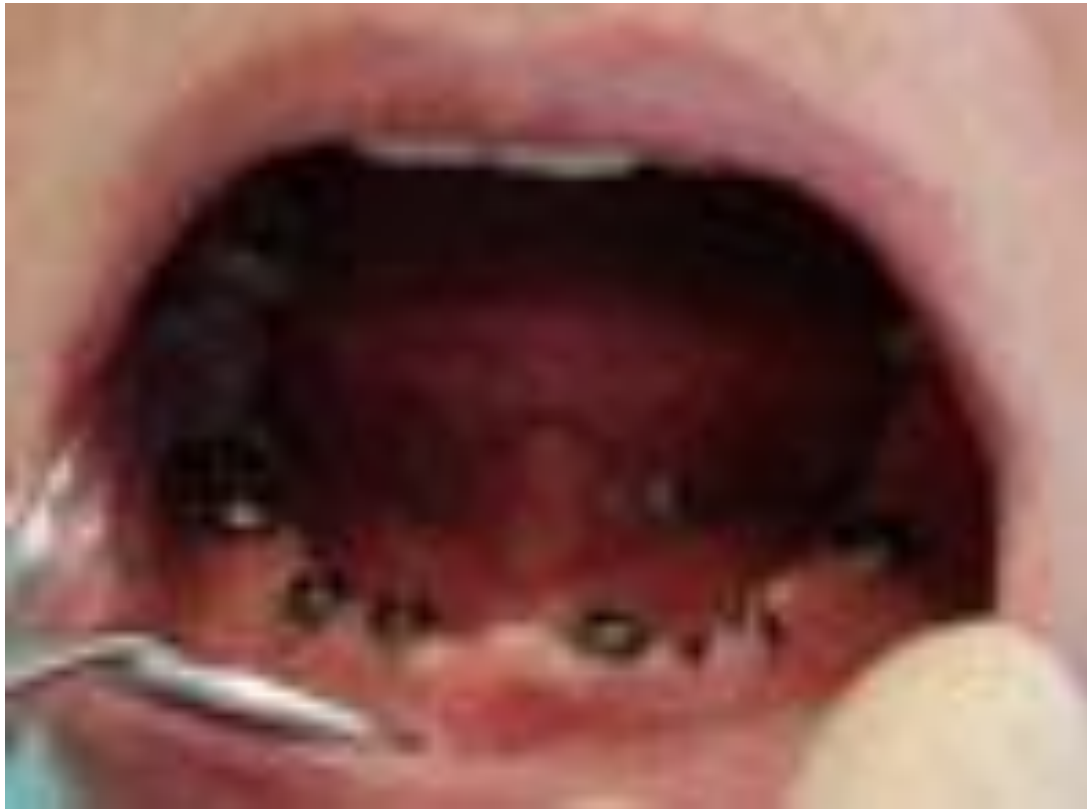



Послеоперационный период без особенностей.  
Рана зажила первичным натяжением. Швы сняты на 10-е сутки.



- Ввиду отказа пациента от немедленного протезирования на имплантатах ношение временного съемного протеза продолжено после перебазирования. Проводилось наблюдение и ортопедическое лечение на верхней челюсти.



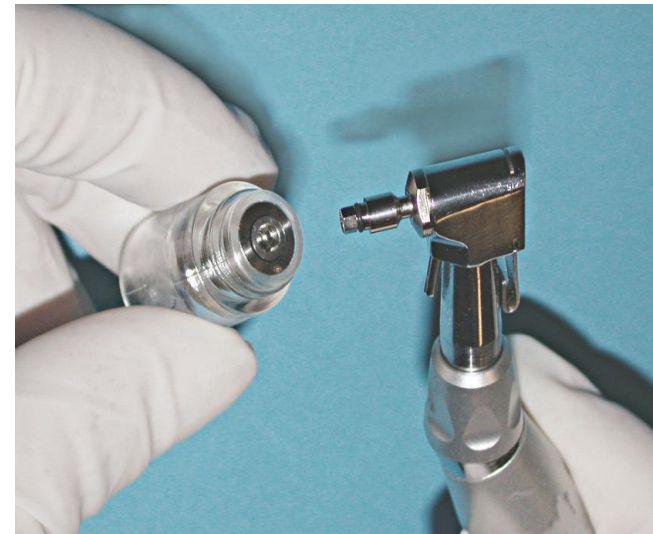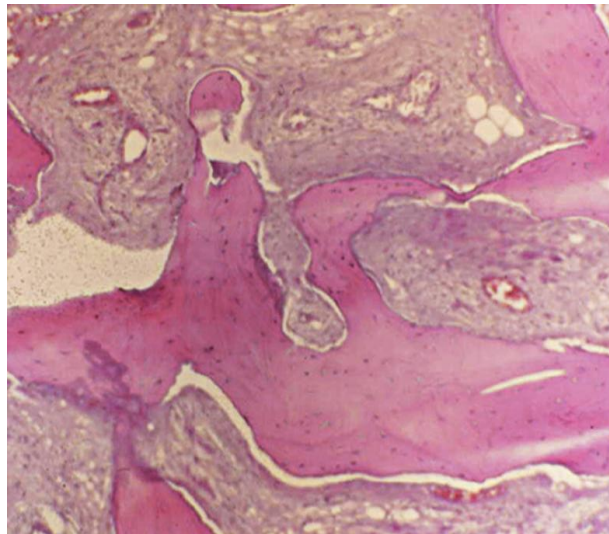
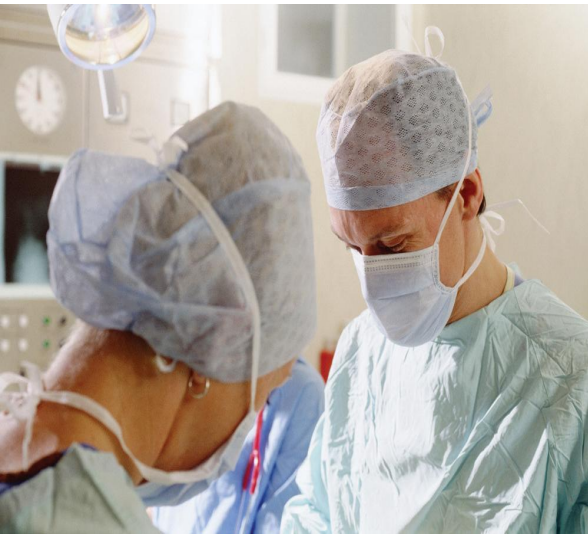- После ношения формирователей десны произведена замена на угловые 20-градусные абатменты с целью снятия слепка.



- Фотография естественной улыбки с изготовленными протезами. На верхней челюсти комбинация съемного (бюгельный) и несъемного протезов. На нижней челюсти несъемный протез на имплантатах.

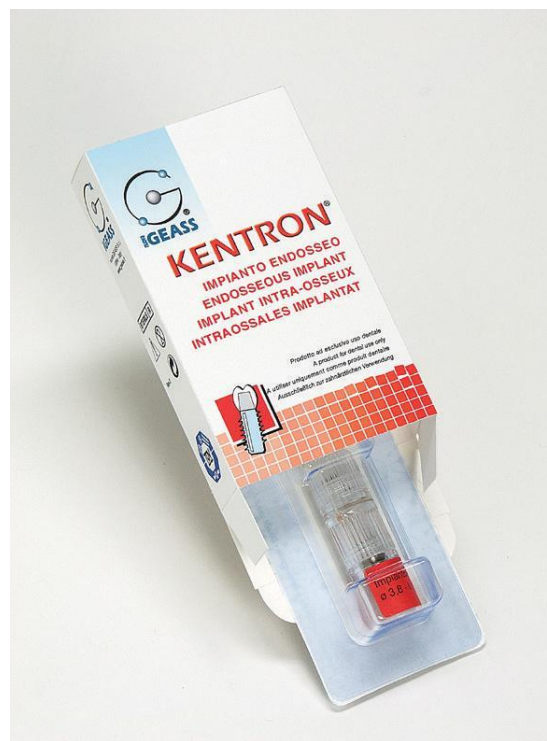# KENTRON

Имплантационно-протетическая линия

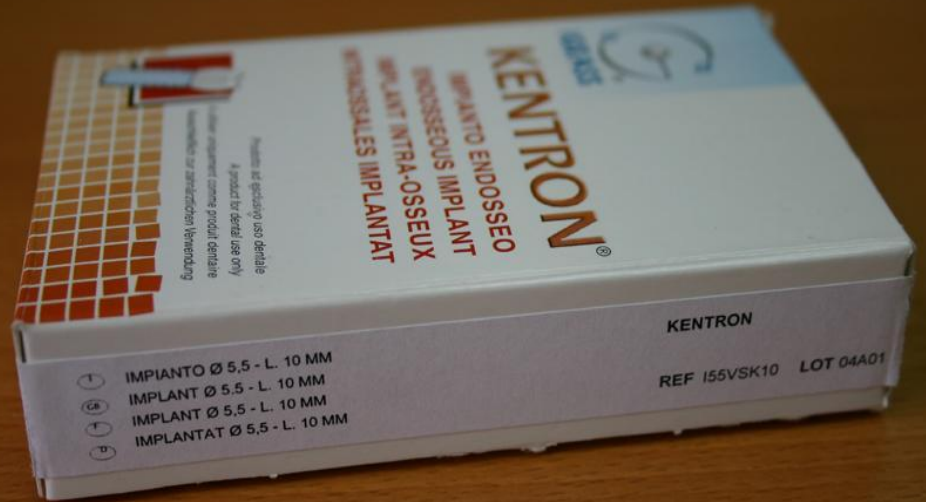

# KENTRON Имплантационно-протетическая линия

- Двухэтапная имплантационная система
- Пескоструйная обработка поверхности
- Полированная шейка





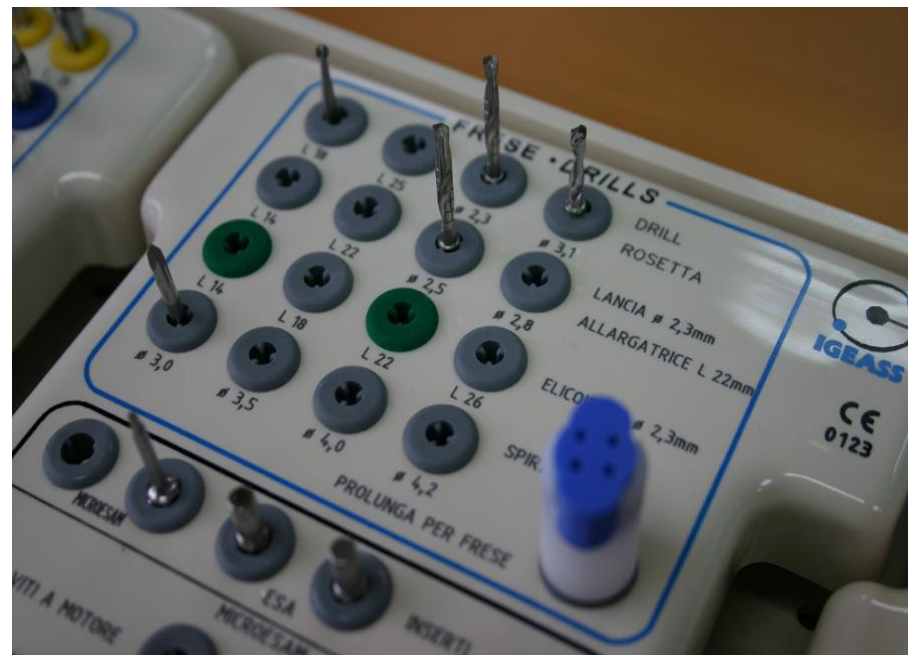
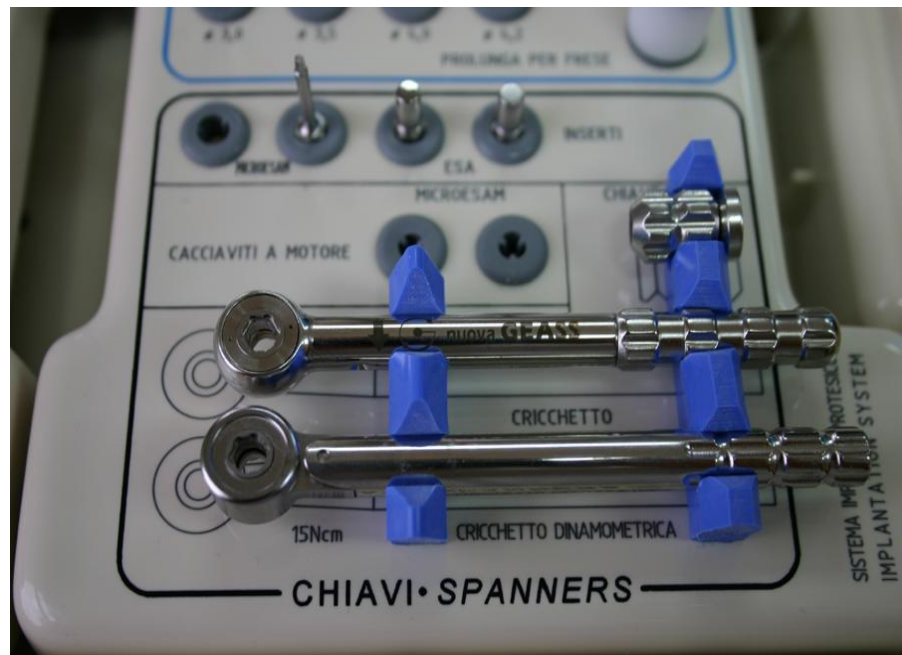


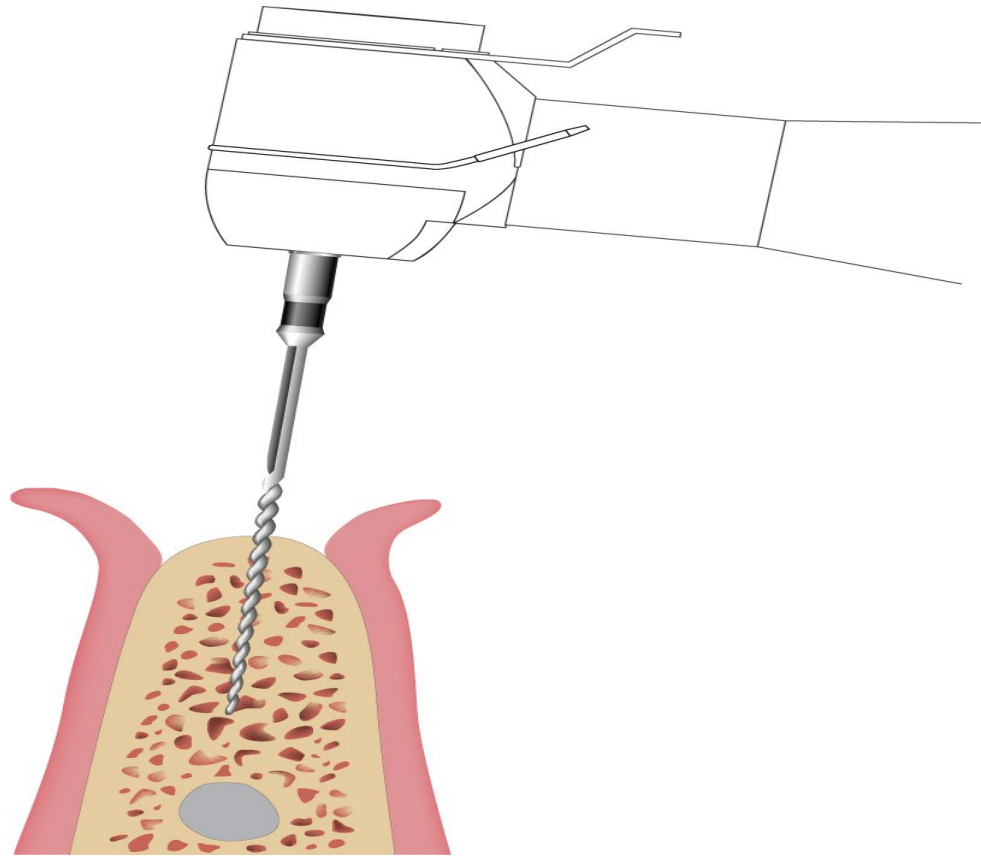


# ХИРУРГИЧЕСКИЙ ЭТАП



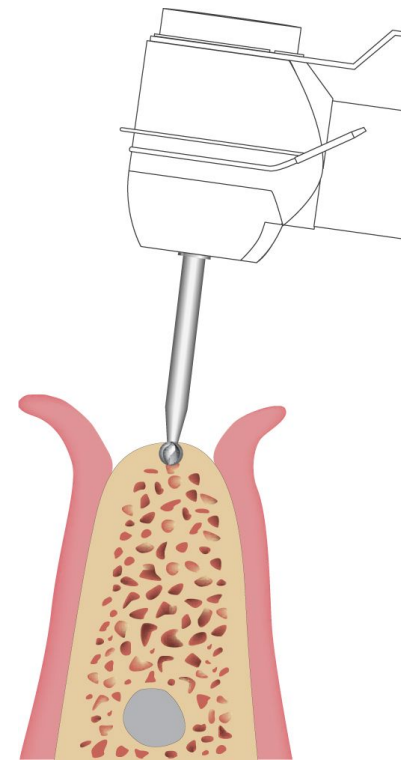
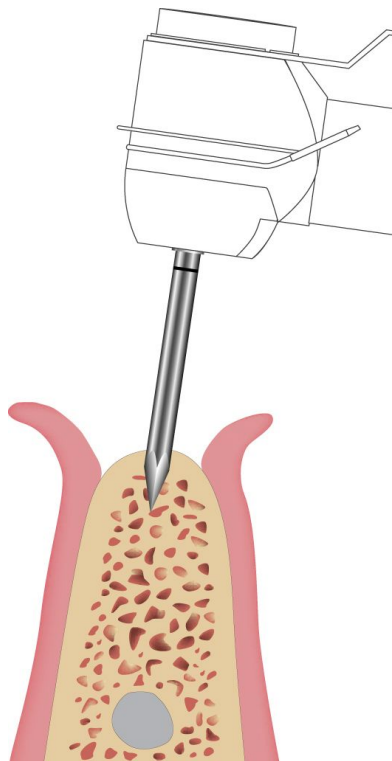
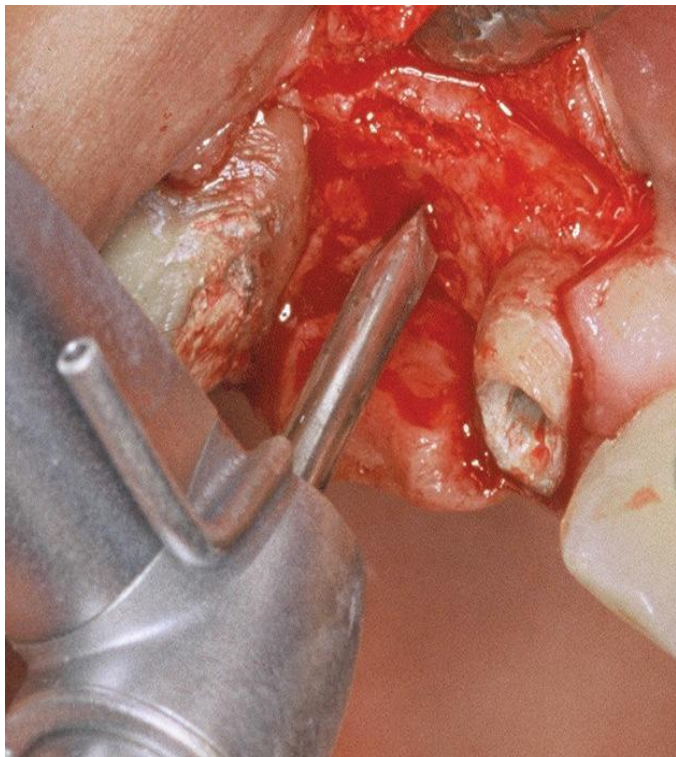


# Хирургический протокол



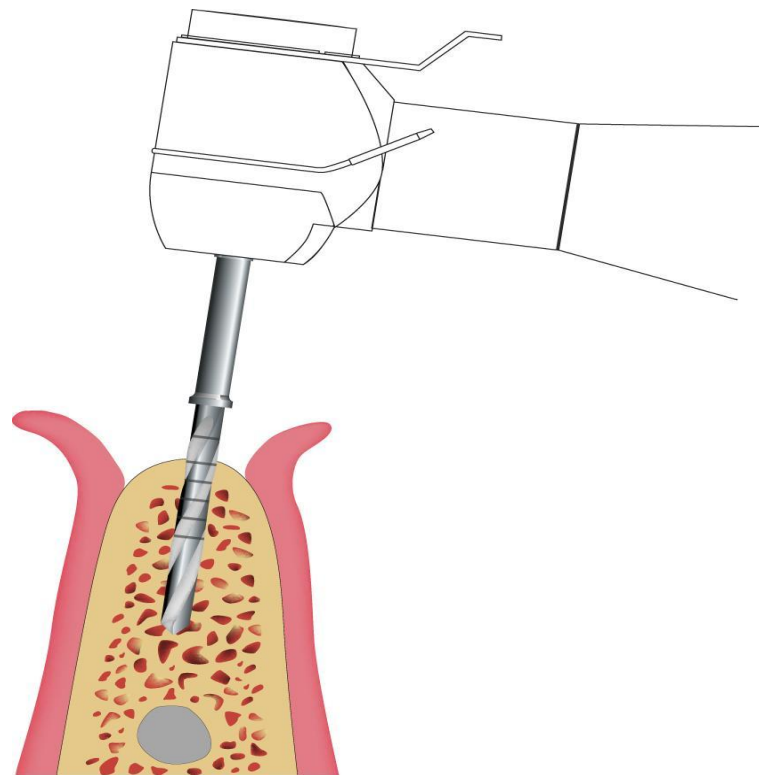
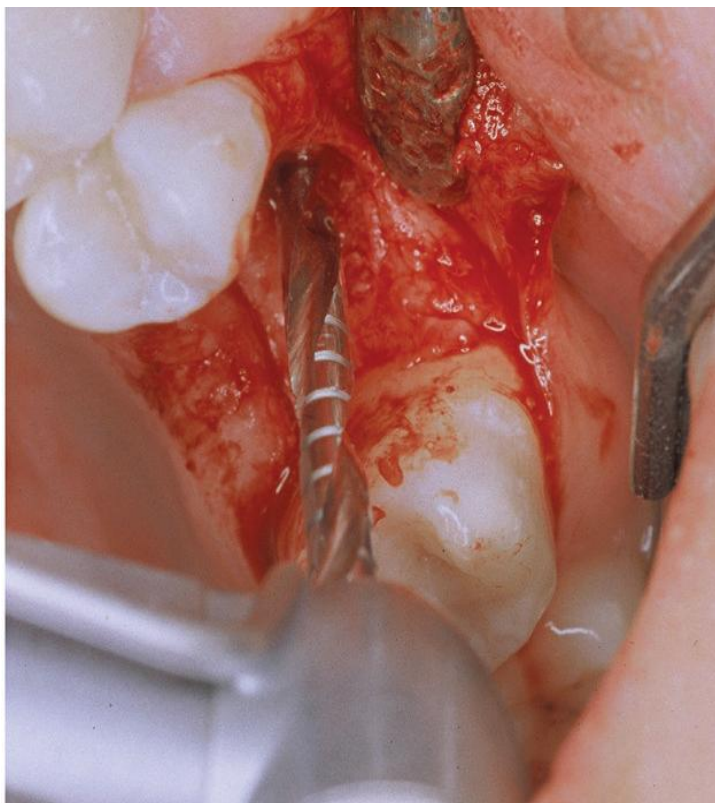
Первичное прохождение кости для определения оси имплантата  
При необходимости проводится рентгенологический контроль со сверлом

# Хирургический протокол



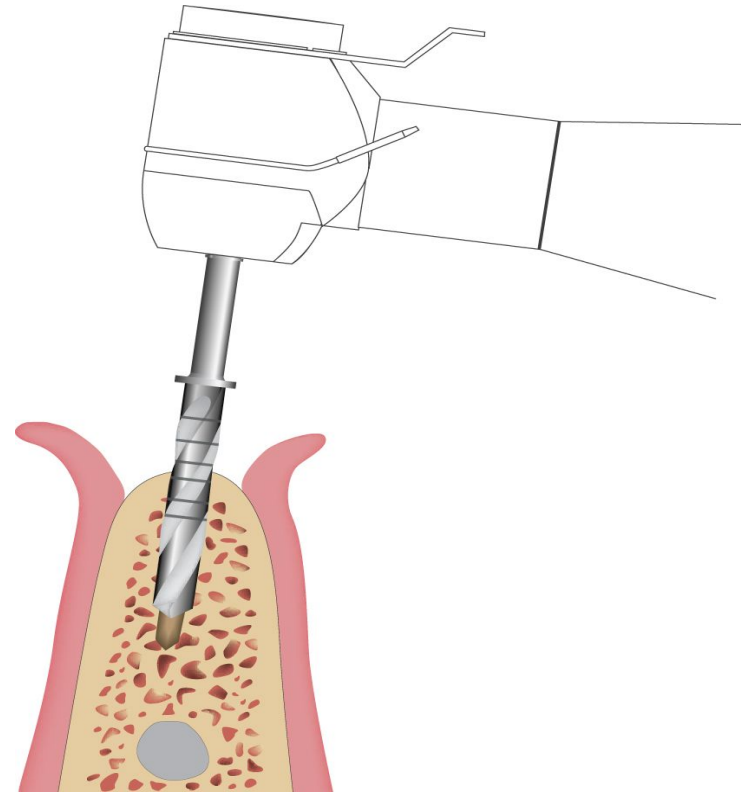
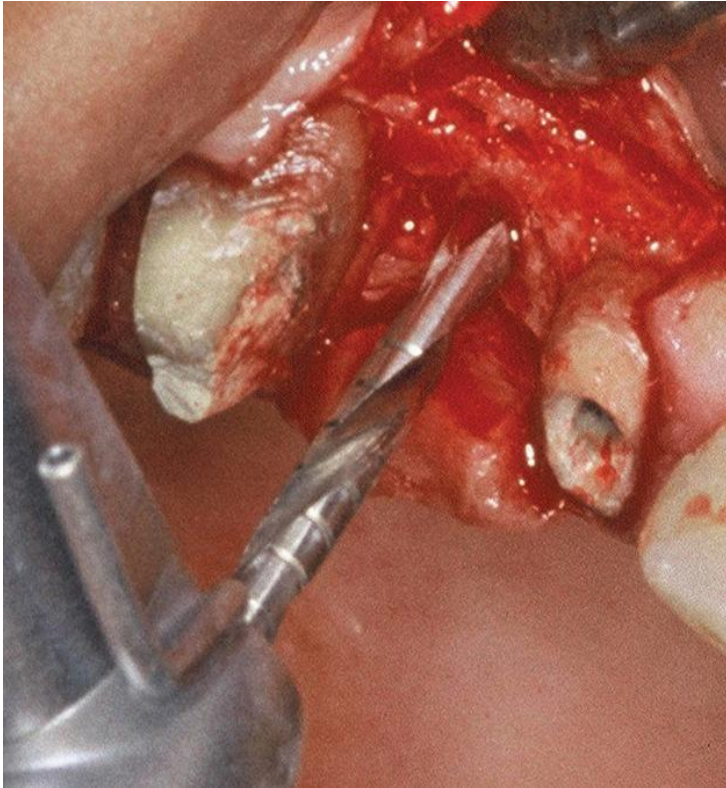
Препарирование гребня кости. С помощью копьевидного сверла или шаровидного бора перфорируется кортикальная пластинка и формируется вход в ложе кости. Эти 2 сверла не используются для препарирования кости вглубь.

# Хирургический протокол



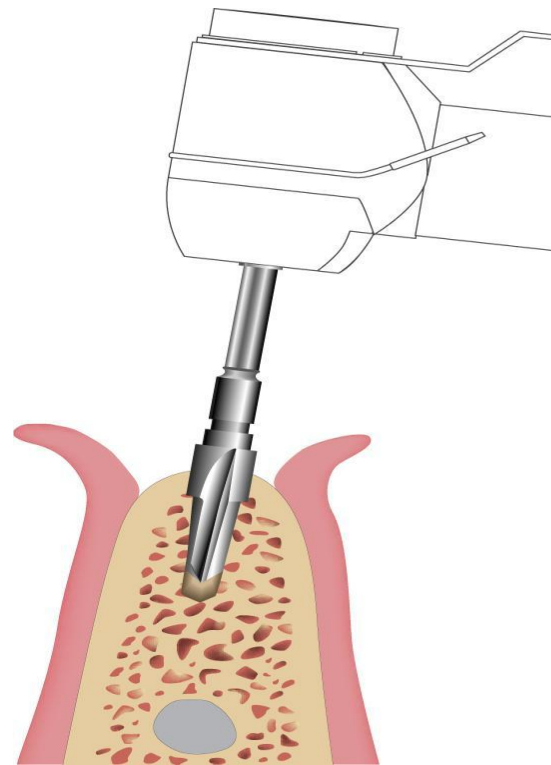
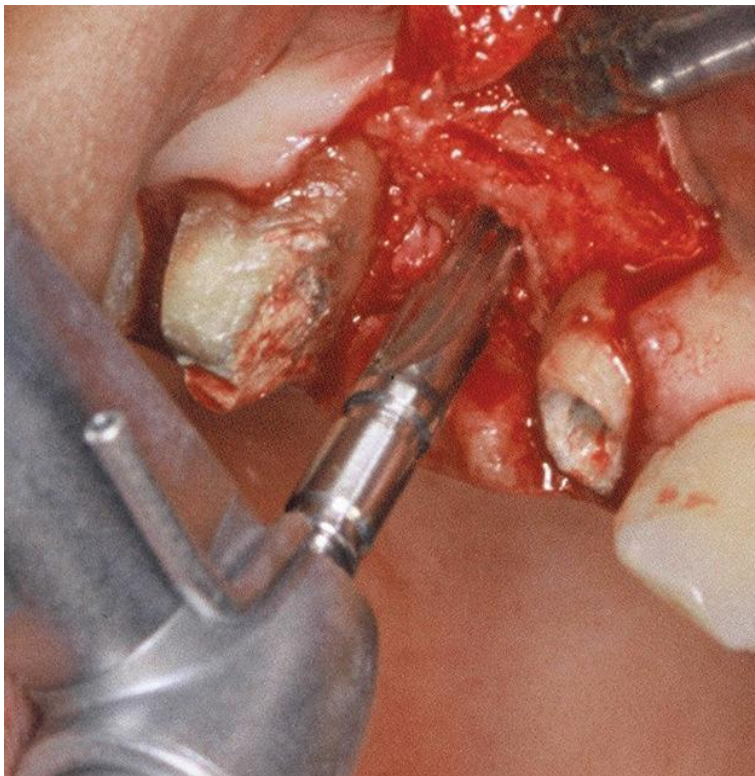
Создание ложа имплантата сверлом диаметром 2,3 мм на окончательную глубину. Необходимо работать в возвратно-вращающем режиме микромотора. При необходимости проводится рентгенологический контроль

# Хирургический протокол



Используется также как спиральное сверло, но диаметр 2,5 мм.  
Необходимо работать в возвратно-вращающем режиме микромотора.

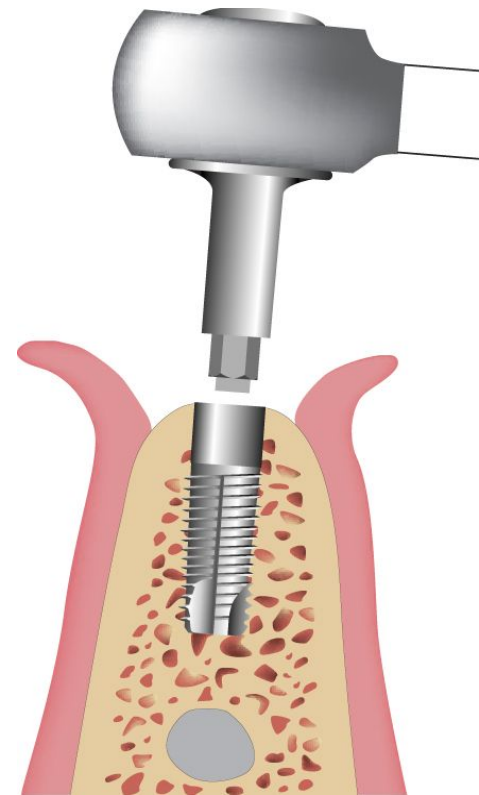
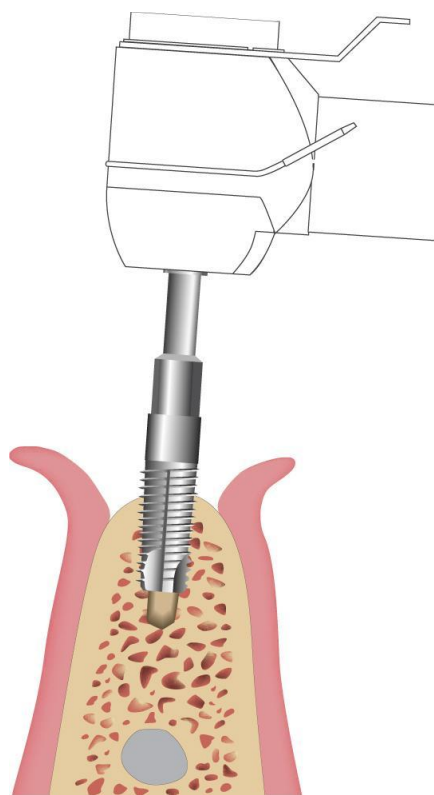
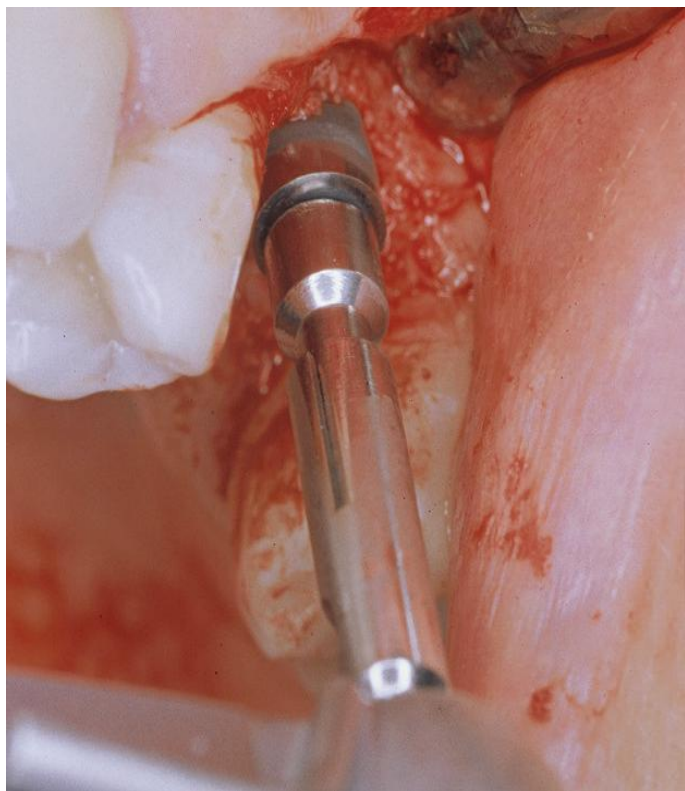
# Хирургический протокол



Окончательная подготовка кости под ложе имплантата. Если диаметр имплантата больше 3,8 мм, то дальнейшее препарирование происходит сверлами последовательных диаметров. Диаметр и длина последнего сверла должны соответствовать диаметру имплантата



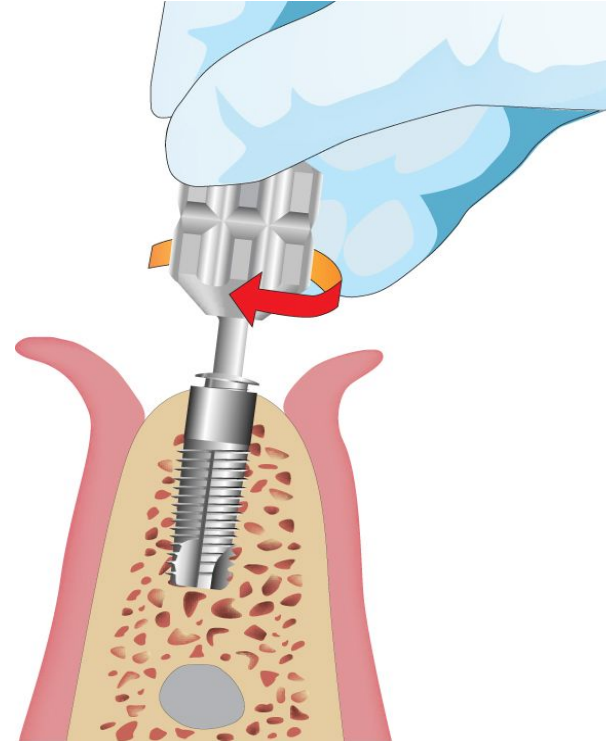
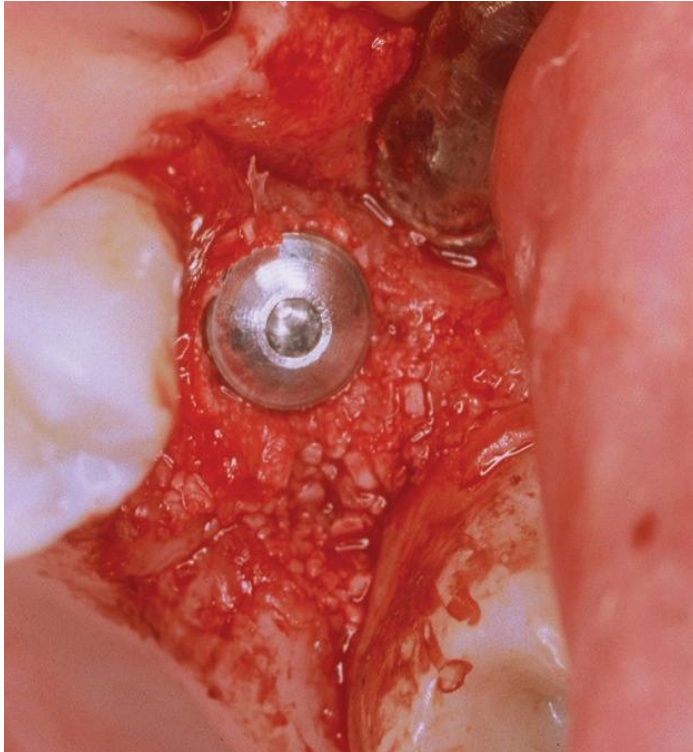
# Хирургический протокол



Имплантат достается из контейнера, с использованием ключа для микромотора. На низкой скорости вкручивается в подготовленное ложе на несколько оборотов.

Используя ключ для установки имплантата без резинового кольца имплантат докручивается до необходимой глубины.

# Хирургический протокол

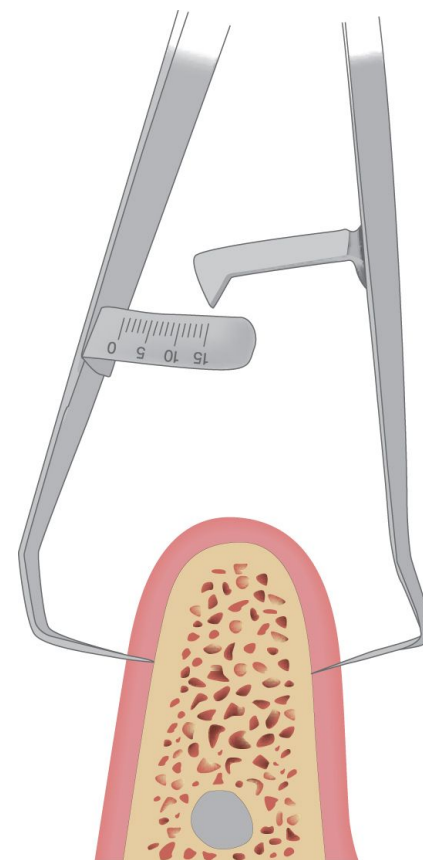


Вкручивается винт-заглушка. Рана ушивается.



# Размеры имплантатов KENTRON

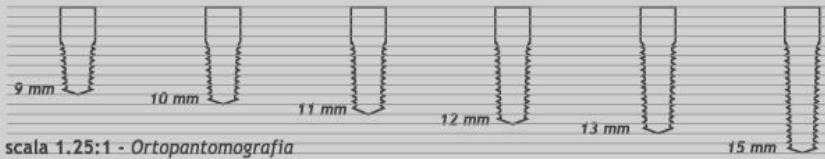
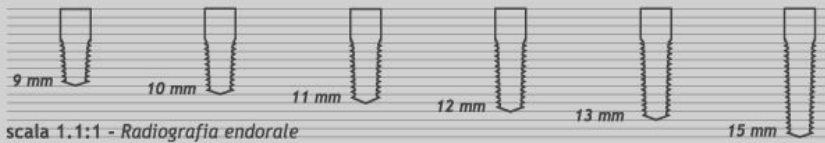
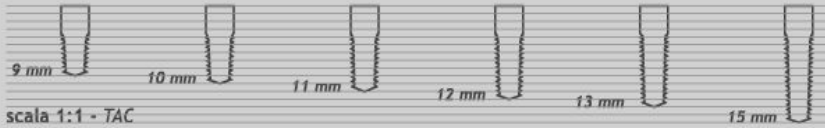
	∅ 3,8	∅ 4,5	∅ 5,5
9,0 mm	I38VSK09	I45VSK09	I55VSK09
10,0 mm	I38VSK10	I45VSK10	I55VSK10
11,0 mm	I38VSK11	I45VSK11	I55VSK11
12,0 mm	I38VSK12	I45VSK12	I55VSK12
13,0 mm	I38VSK13	I45VSK13	I55VSK13
15,0 mm	I38VSK15	I45VSK15	I55VSK15



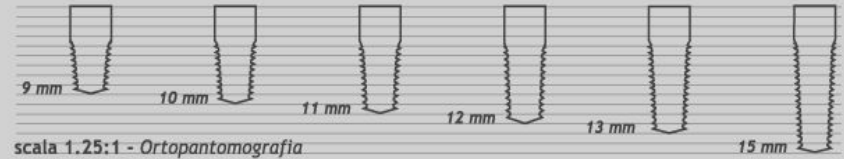
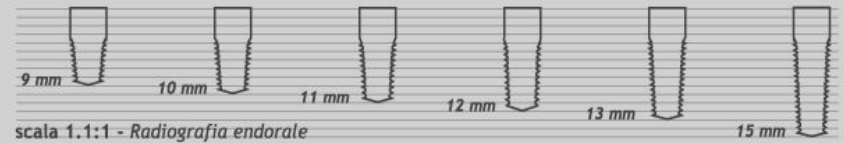
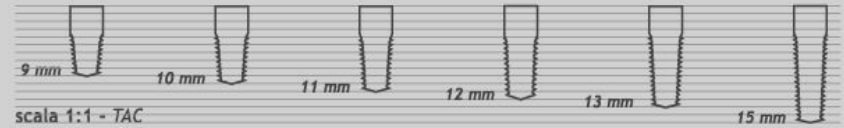
# Рентгенографический трафарет

*impianti kenton*


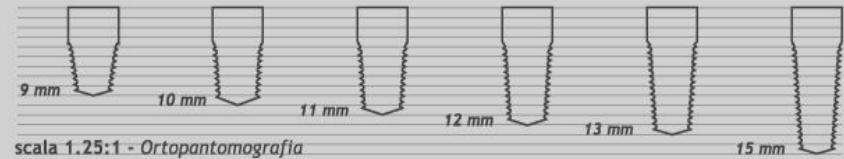
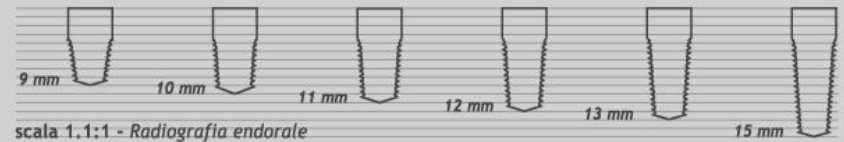
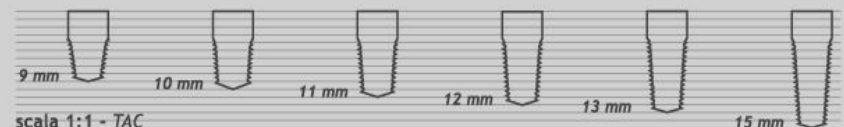
2 3,8 mm




2 4,5 mm




2 5,5 mm



scala 1:1 - TAC



scala 1.1:1 - Radiografia



scala 1.25:1 - Ortopantomografia  
endorale

*СПАСИБО  
ЗА ВНИМАНИЕ !*