

**Марат Оспанов атындағы Батыс Қазақстан мемлекеттік медицина
университеті**

СТУДЕНТТІҢ ӨЗІНДІК ЖҰМЫСЫ

Тақырыбы: Нерв жүйесі ауруларын диагностикалаудың
нейровизуализациялық әдістері. КТ, МРТ кабинеттерінде
жұмыс жасау.

Орындаған: Қабиева А.А.

Тобы 513 б

Тексерген: Кужакулов Д.К

Жоспар

I. Кіріспе

II. Негізгі бөлім

*

a) Тарихы

b) Классификациясы


c) КТ және МРТ

*III. Қорытынды

*IV. Пайдаланған әдебиеттер

Тарихы

1918 жылы американдық нейрохирург У.Э. Денди алғаш рет вентрикулография техникасын қолданды. Бас ми қарыншаларының рентгендік суреттері бас ми қарыншаларына сүзілген ауаның инъекциясы көмегімен жүзеге асырылды. Кейін бұл әдісті пневмоэнцефалография деп атады.



1927 жылы Эгаш Мониш практикаға церебральды ангиографияны енгізді.

1970 жылдардың басында М.Кормак және Г.Н. Хаунсвилд практикаға КТ ны енгізді. 1979 жылы КТ ны ашқандары үшін олар Нобель сыйлығының иегері атанды.



Эгаш Мониш



П. Мэнсфилд



К.
Лотербур

1980 жылдары П. Мэнсфилд және П.К. Лотербур практикаға МРТ әдісін енгізді. 2003 жылы осы еңбектері үшін Нобель сыйлығына ие болды. МРТ әдісін диагностикада қолданған кезде, бұл үлкен жаңалықтардың бірі болды.

Ғалымдар бас ми қан айналысындағы өзгерістерді МРТ ның арнайы түрімен диагностикалауға мүмкін екендігін дәлелдеді. Осылайша ФМРТ әдісі пайда болды. Бұл әдіс инсульттар диагностикасында кеңінен қолдануда.

Нейровизуализация

Нейровизуализация — бас миының биохимиялық сипаттамасын, функциясын және құрылымын визуализациялауға мүмкіндік беретін бірнеше әдістердің жалпы атауы.

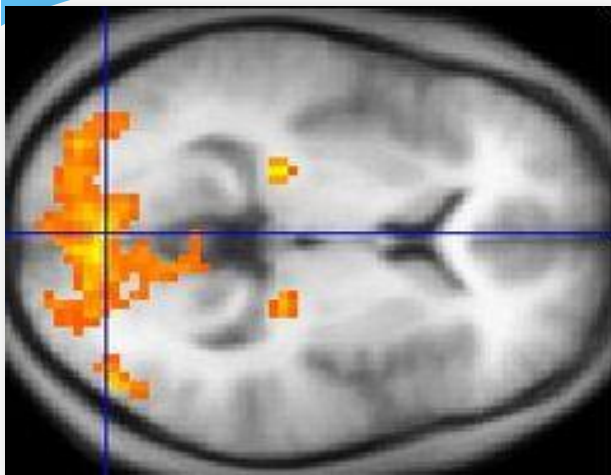
Оған жатады:

- КТ
- МРТ
- Эхоэнцефалоскопия

Бұл - неврология, нейрохирургия және психиатрия бөлімдерінде диагноз қоюға, дифференциальды диагностикада аса қажетті мәліметтер беретін әдістер

Классификация

Нейровизуализация 2 ауқымды категориядан тұрады:

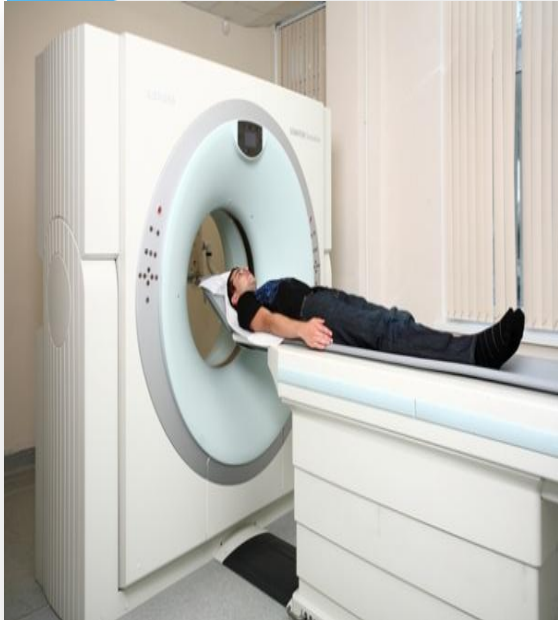

- * Құрылымдық визуализация: бас миының құрылымдарын көрсетеді және бас сүйек ішілік аурулар, жарақаттарды анықтауға көмектеседі. (ісік, бас ми жарақаты т.б.)

Функциональды визуализация: аурулардың ерте стадиясында метаболикалық бұзылыстарды диагностикалау үшін қолданылады.

Бас ми визуализациясының әдістері

КТ

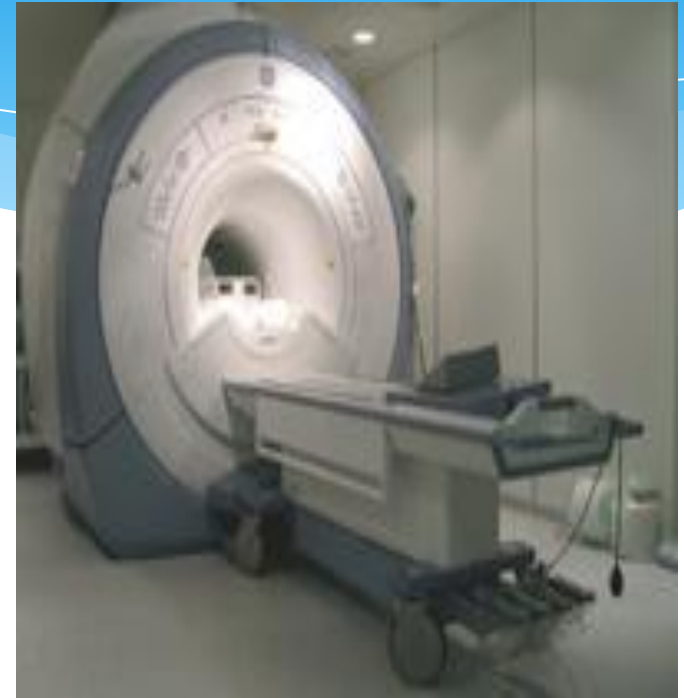

Компьютерлік томография кезінде детекторлар дененің зерттелуші бөлігінің әрбір бөлшекті көлемімен жұтылған рентгендік кванттардың сандарын тіркейді. Ерекшеленген кесінді тіннің кішкентай тікше пішіндері түрінде қарасырылады. Әрбір детектор осы жағдайдағы тікше пішіндегі сәуленің жұтылуын бағалайды. Компьютер жұтылған энергияның орташа көлемін санап, барлық тікше пішіндердегі сәуленің жұтылу коэффициенттерінің картасын жасайды.

Жұтылудың салыстырмалы көлемдерін бағалау үшін Хаунсфилд шкаласы қолданылады.

MPT

MPT кезінде радиожиилікті толқындардың атомды ядромен қарым-қатынасы болады. МР визуализация физикалық эффект нәтижесінде болады – ядролардың күшті кернеулікті магнитті аудан векторы айналасындағы процессі. Сыртқы электромагнитті сигналды өшіргеннен кейін ядролар өздерінің алғашқы қалыптарына келеді және бұл кезде электромагнитті толқынды шашады. Р антенна немесе қабылдаушы катушкамен тіркелетін сигнал қарқындығы, МР кескінді алудың негізі ретінде қолданылады.



Жүйке жүйесін КТ – мен зерттеу көрсеткіштері:

- ✓ бас ми қан айналысы бұзылыстары (ишемиялық зақымдану, қан құйылу, гематома)
 - ✓ бас ми жарақаты
 - ✓ Ми тініндегі көлемді процестер (бас миының немесе қабықтарының ісіктері) және т.б.
- *Ми комасы кезінде КТ міндетті зерттеу әдісі болып табылады.
- *Қарсы көрсеткіштер :
- жүктілік

* Жүйке жүйесі патологиясын анықтауда КТ әдісі кеңінен қолданылады. КТ әдісін өткізу аз уақыт алады, сол себептен оны көбіне еріксіз бұлшық еттер жиырылуы бар науқастарға, МРТ әдісін өткізуге қарсы көрсеткіші бар науқастарға тағайындайды. Нерв жүйесін зерттеуде КТ әдісі ,соның ішінде спиральды және мультиспиральды зерттеу түрлері тиімді. Нақты мәліметтерді контрастты затты қолдану арқылы алуға болады. Бас миының органикалық зақымдануларында да КТ – ны қолданады. Қазіргі таңда КТ әдісін МРТ әдісіне қарағанда жиі пайдаланады.

MPT

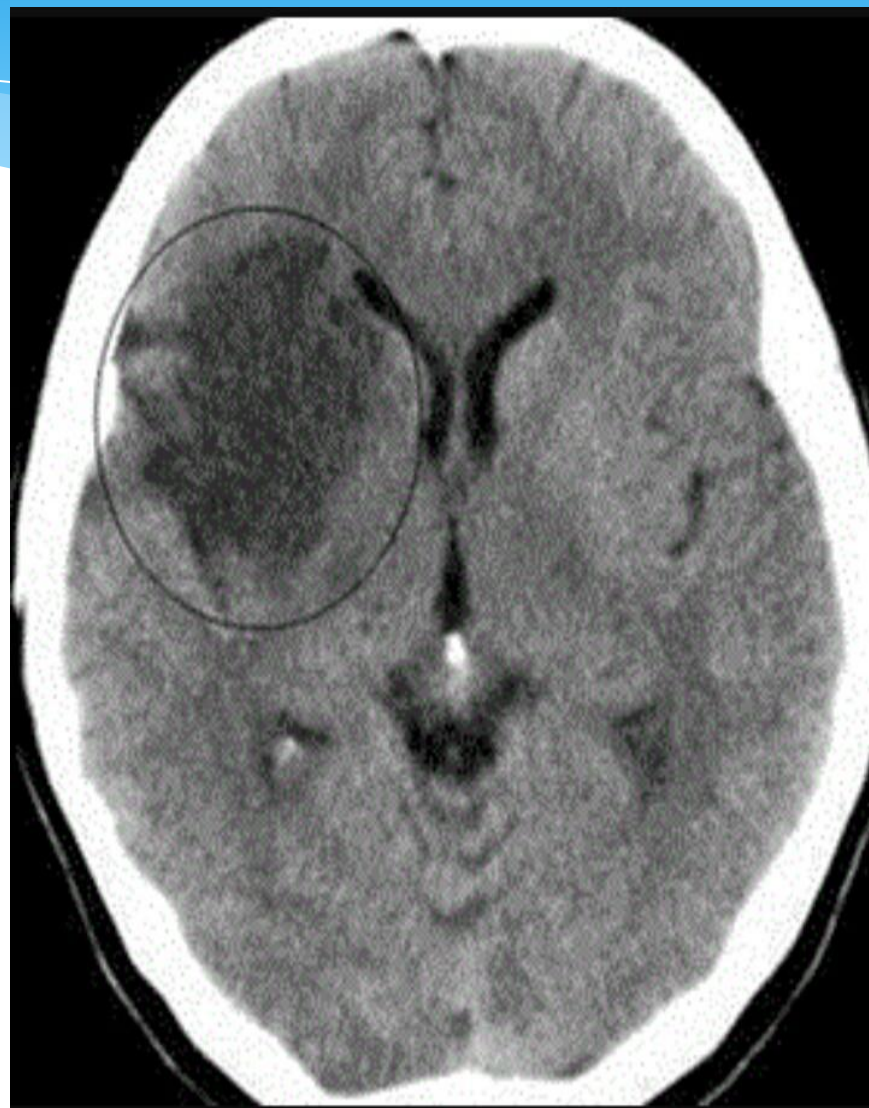
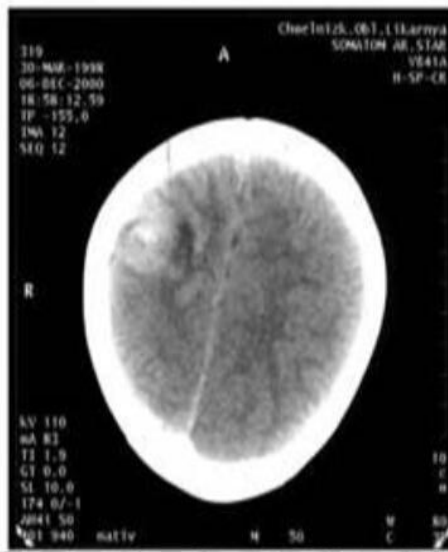
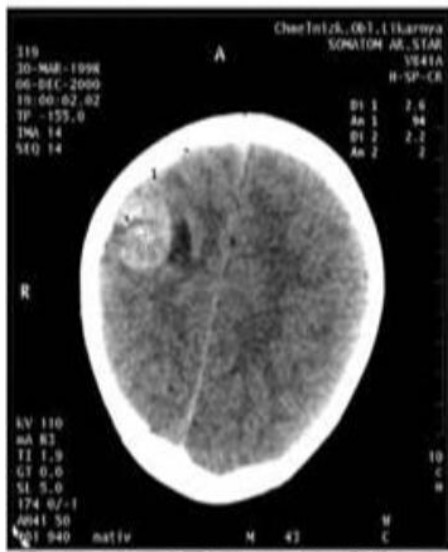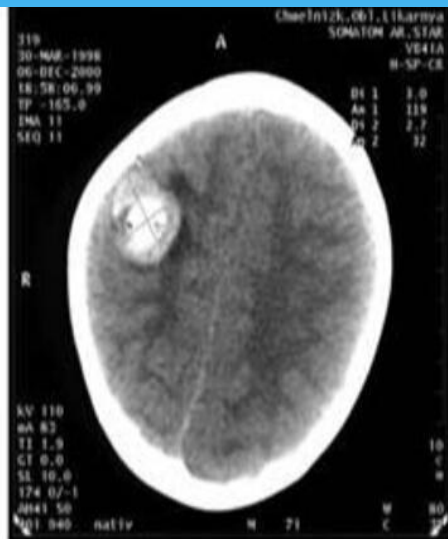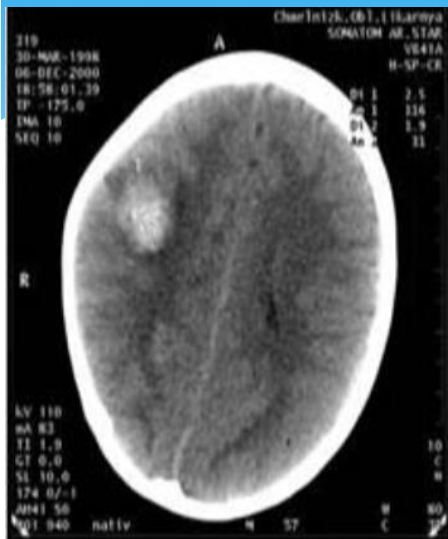
- * MPT әдісін жүйке жүйесі патологиясында қолдану ауруды ерте стадиясында анықтауға мүмкіндік береді.
- * Жүйке жүйесін MPT әдісімен зерттеудегі көрсеткіштер:
 - ✓ қан тамырлар құрылымының бұзылыстары мен атрофиясы
 - ✓ қалыпты қан айналысының бұзылыстары
 - ✓ гидроцефалия
 - ✓ инфекциялық аурулар
 - ✓ туа біткен даму ақаулары
 - ✓ жарақаттар, қан құйылу, жұлынның қысылуы, нерв ұштарының қысылуы
 - ✓ ісіктік түзілістер
 - ✓ нерв жүйесінің барлық аурулары

MPT әдісі жүйке жүйесі ауруларында зақымдалған ошақтың орналасқан аймағын табуда негізгі рөл атқарады. Әсіресе, резидуальды зақымдану кезіндегі патологиялық ошақтың орналасуын анықтағанда.

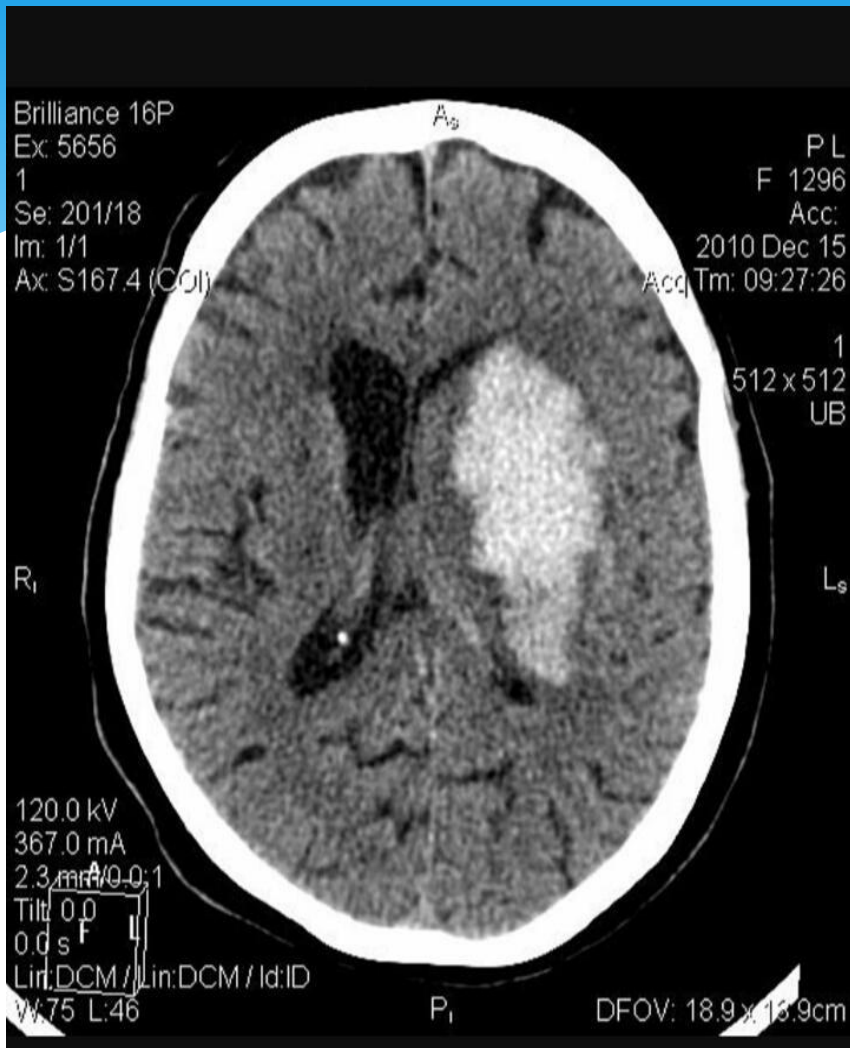
Компьютерлік томограмма

* Бас ми жарақаты

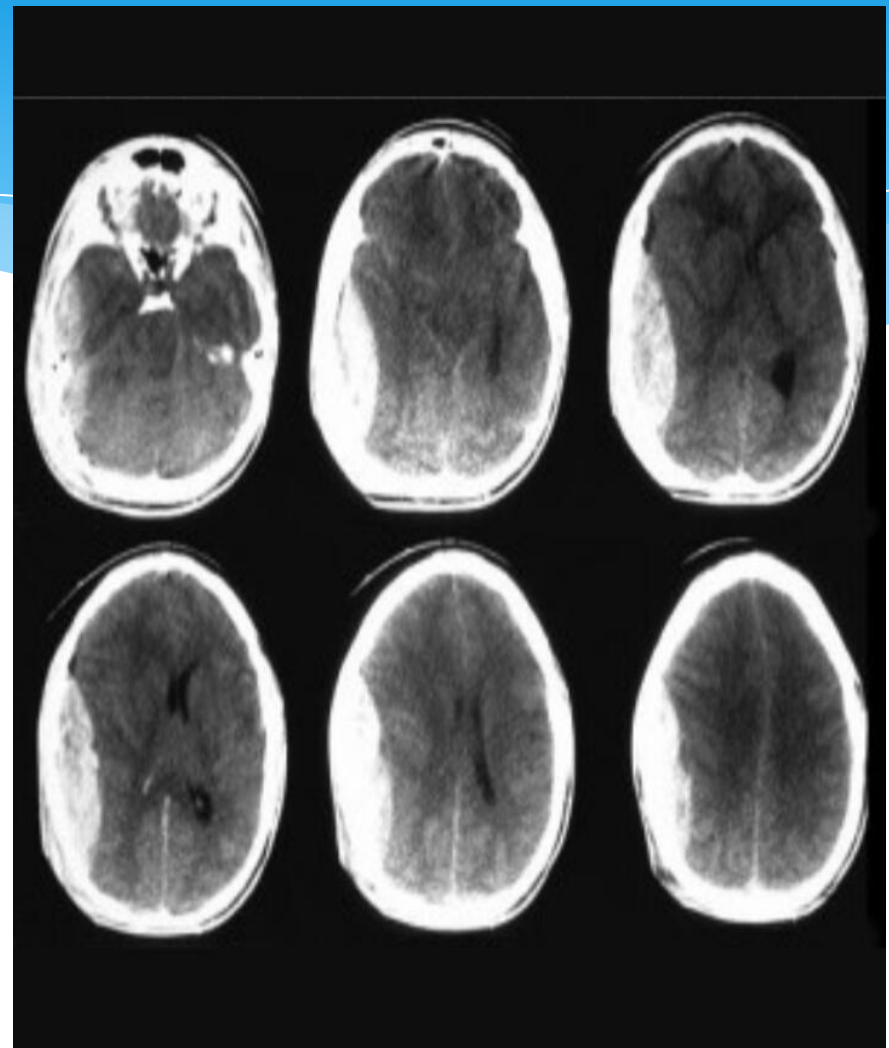
Ишемиялық инсульт



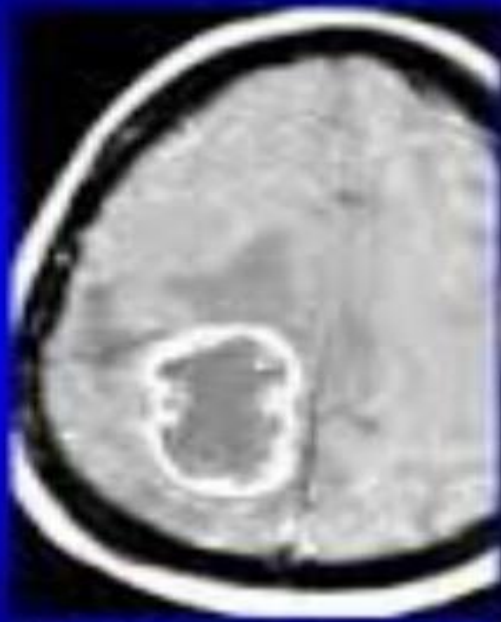
Геморрагиялық инсульт



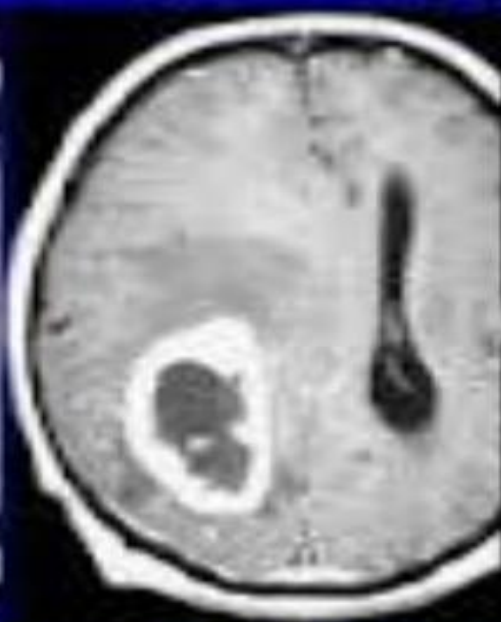
Эпидуральды гематома



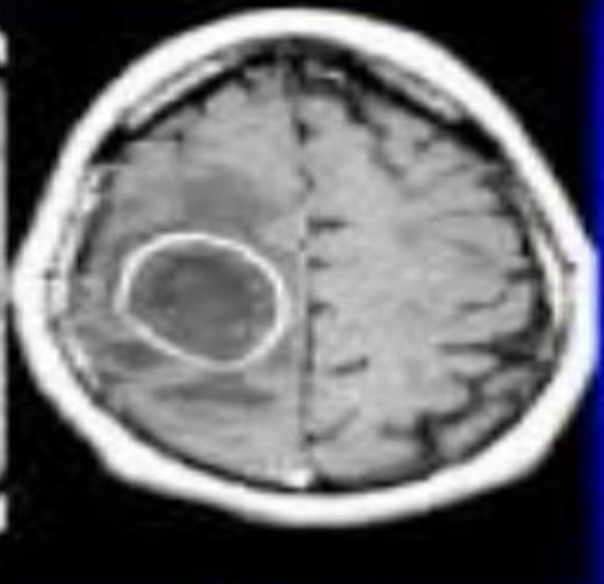
Глиобластома



Глиобластома



Метастаз

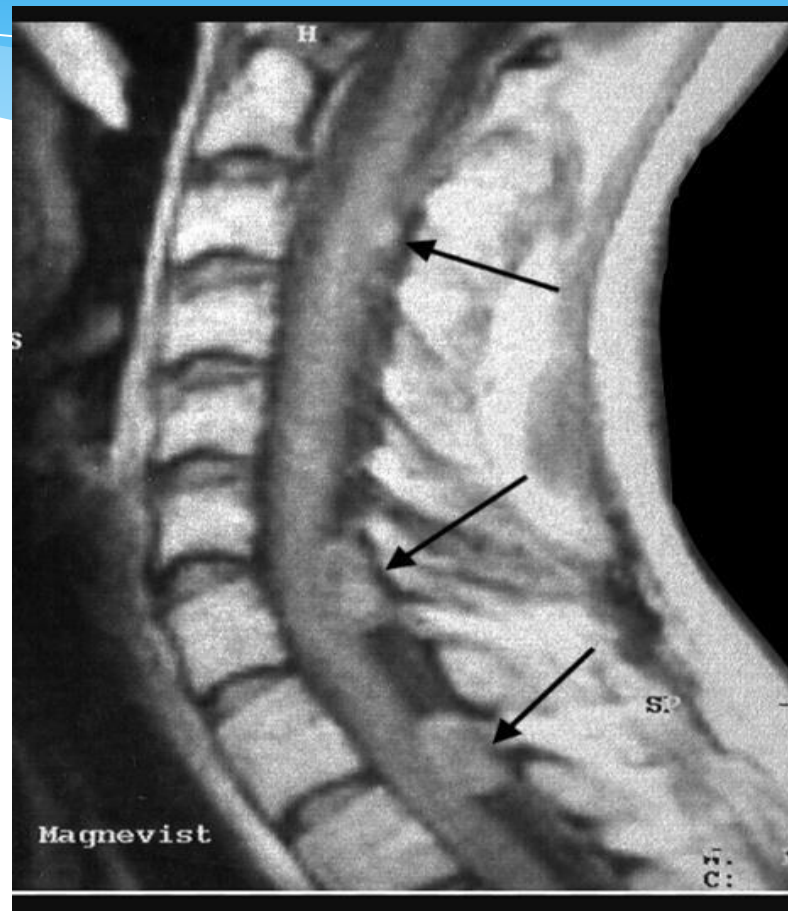
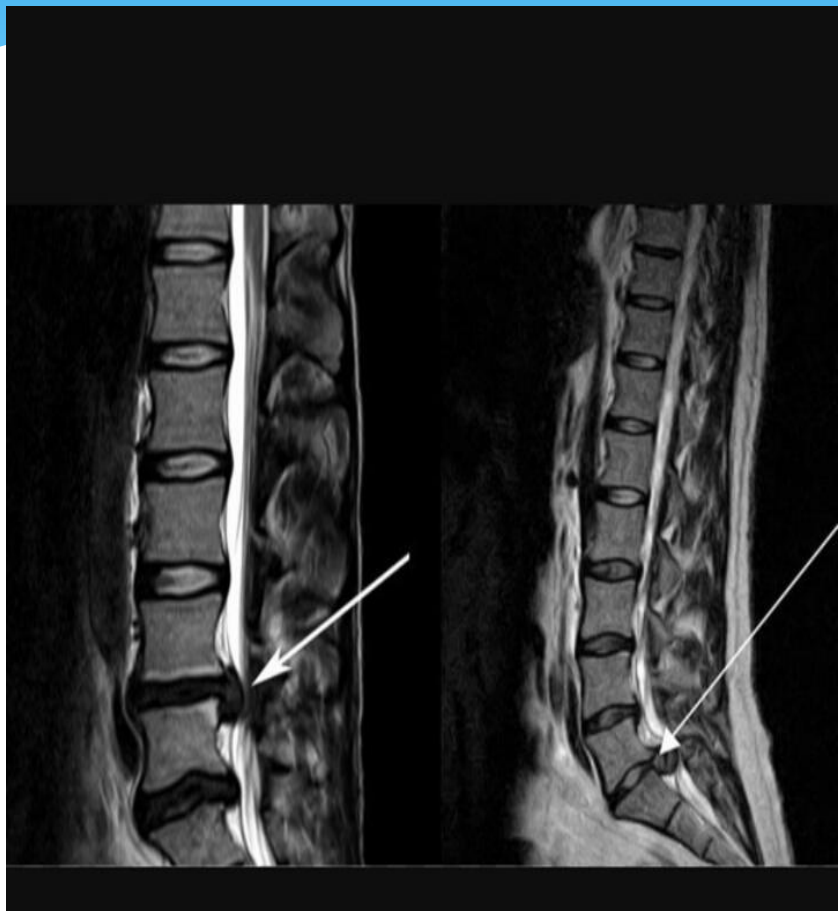

Абсцесс

Магнітні резонансы томограмма

Грыжа

Ісік



Қорытынды

Қазіргі таңда жүйке жүйесі ауруларын диагностикалауда кеңінен қолданылатын әдістер – КТ және МРТ . Бұл әдістер патологиялық ошақты және оның локализациясын анықтап береді. Дер кезінде диагностикалау ауруды ерте стадиясында анықтауға және уақытылы емдеуге мүмкіндік береді. Сол себептен диагнозды нақтылау мақсатында, науқасты тиімді емдеу мақсатында осы әдістерді дәрігерлік практикада үнемі қолданады.

Пайдаланған әдебиеттер

- ❖ А.В. Холин «Анатомия головного мозга человека в магнитно-резонансном изображении» 2005
- ❖ Райан С. «Анатомия человека при лучевых исследованиях» 2009
- ❖ С. Қайшыбаев «Неврология» I кітап