

С.Ж.АСФЕНДИЯРОВ АТЫНДАҒЫ  
ҚАЗАҚ ҰЛТТЫҚ МЕДИЦИНА  
УНИВЕРСИТЕТІ



КАЗАХСКИЙ НАЦИОНАЛЬНЫЙ  
МЕДИЦИНСКИЙ  
УНИВЕРСИТЕТ ИМЕНИ С.Д.  
АСФЕНДИЯРОВ

# МИ БАҒАНЫ. РЕТИКУЛЯРЛЫ ФОРМАТЦИЯНЫҢ ФИЗИОЛОГИЯСЫ.

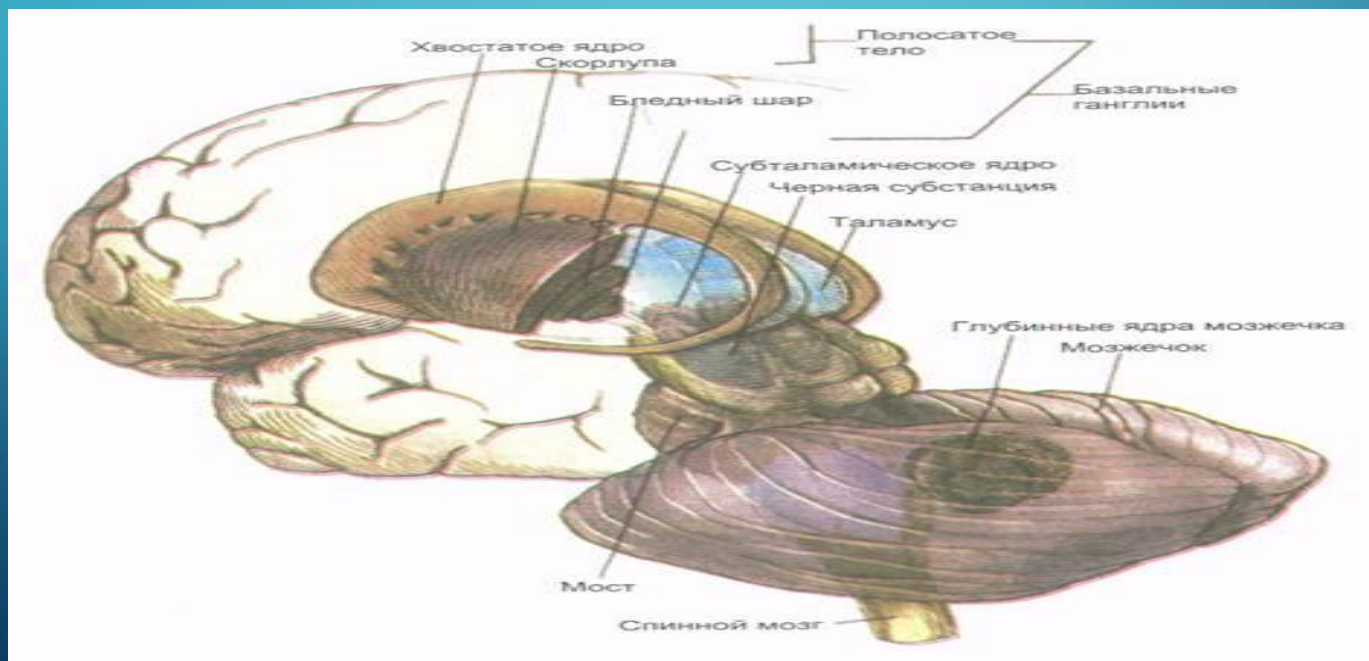
Орындағандар: Әбілда Г.Т  
Факультет: Жалпы медицина  
Топ: 15-005-02  
Тексерген: Артықбаева Ұ. С.

## Жоспар:

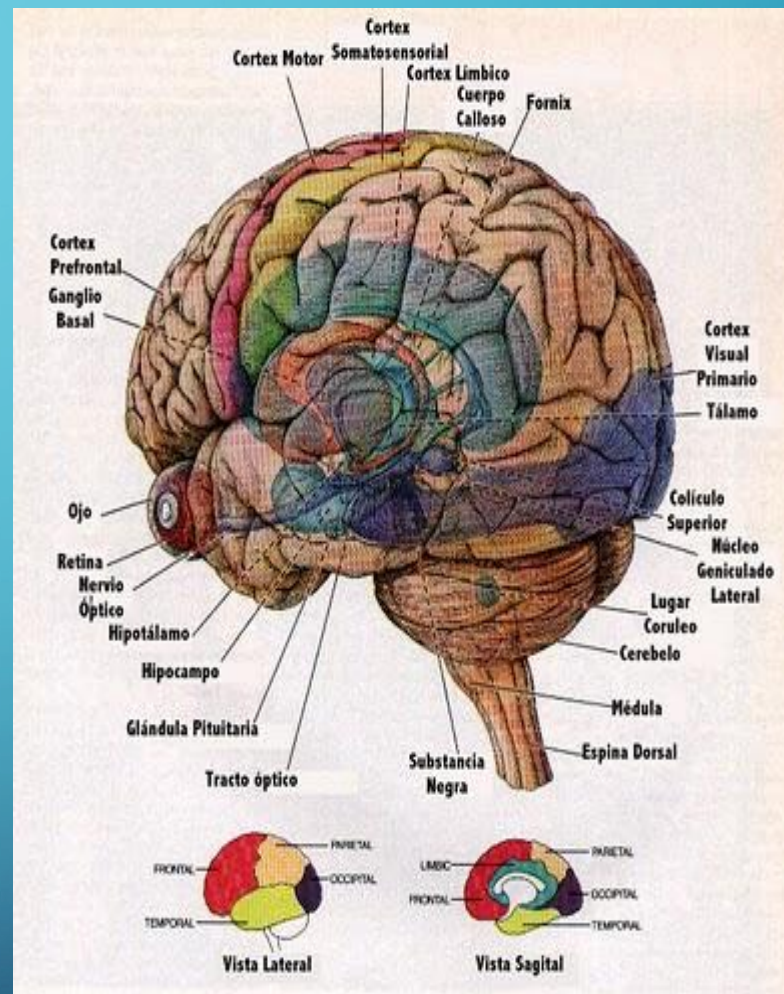
1. Ми бөлімдері
2. Ми бағаны
3. Ми бағаны қызметі
4. Ми даму кезеңдері
5. Торлы құрылым
6. Торлы құрылым қызметі

# Ми

Ми бөлімдері ақша ми, ми көпірі, мишық, ортаңғы ми, аралық ми, алдыңғы мидың ми сыңары.

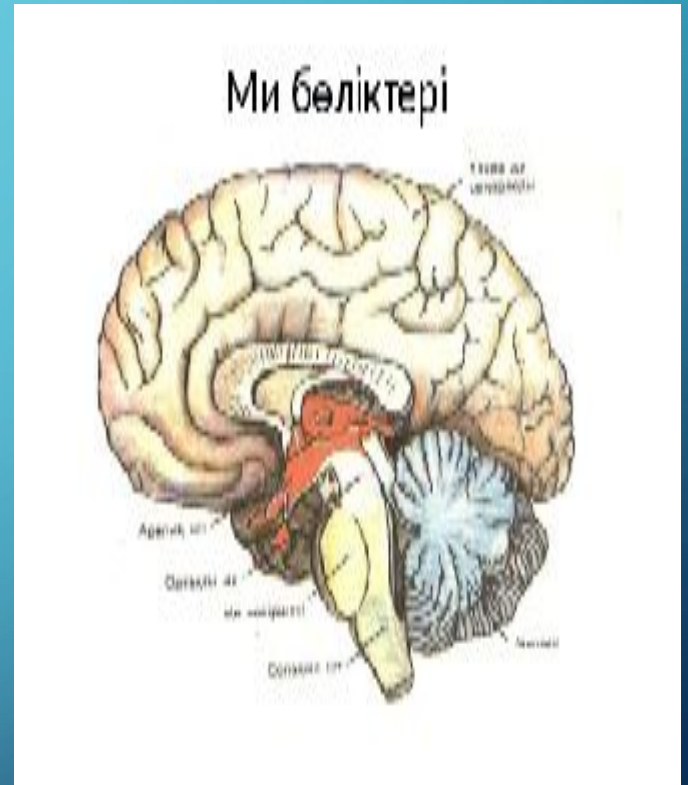


Ми бағаны — жұлыннан келетін өткізгіш жолдарды жалғастыратын **ми** бөлігі. Оның құрамына сопақша **ми**, **ми көпірі**, ортаңғы ми, аралық мидың бөлігі жатады. Филогенетикалық тұрғыдан ми бағаны көне ми бөліктеріне жатады.

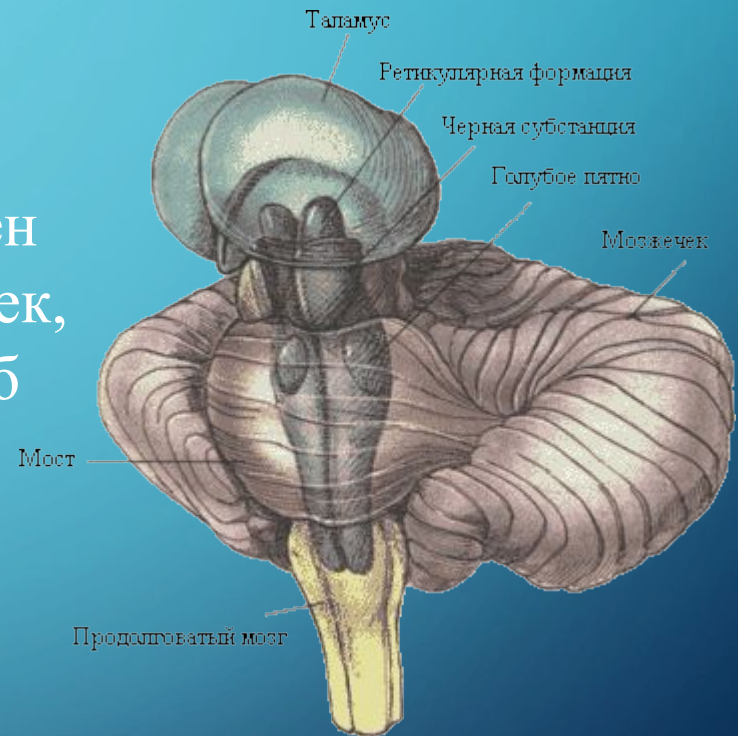




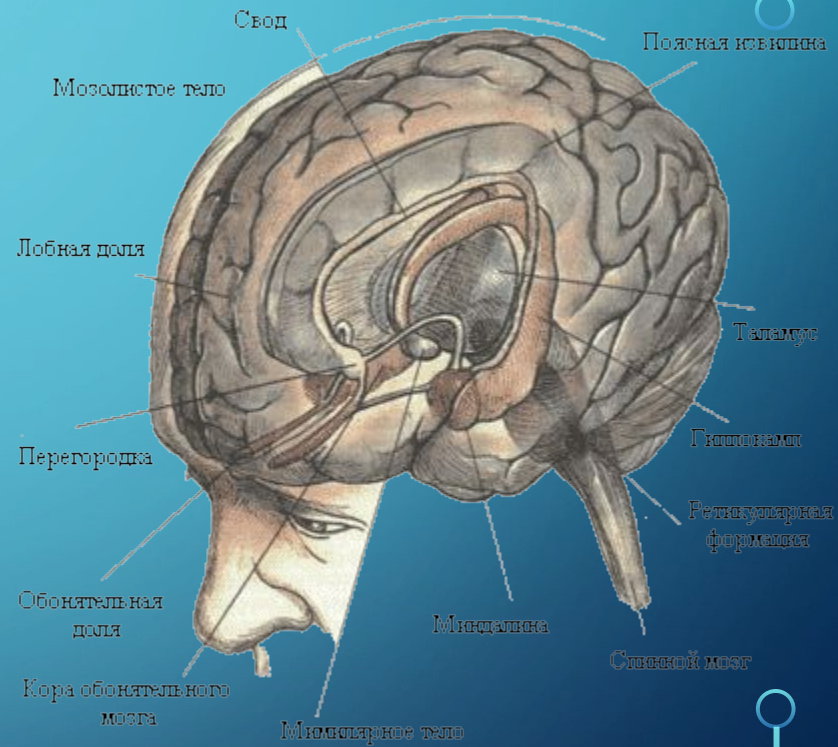
Ми бағанынан 12 жұп бассүйек — ми нервтері таралады. Нервтер миды баста орналасқан сезім мүшелерімен, бұлшық еттер мен бездермен байланыстырады.



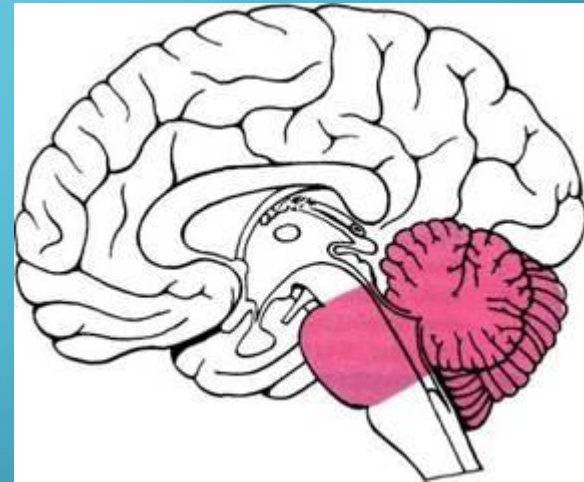
Нервтердің бір жұбы — кезкелген нерв миды ішкі мүшелер — жүрек, өкпе, қарын, ішектермен және т.б байланыстырады.



Жүйке жүйесі эволюциялық даму кезінде бірнеше негізгі кезеңнен өтті: I-кезең – торлы жүйке жүйесі (ішекқуыстыларда); II- кезең – түйінді жүйке жүйесі (омыртқасыздарда); III-кезең – түтікті жүйке жүйесі (хордалыларда), ал омыртқалыларда ми пайда болды. Жүйке жүйесінің одан әрі дамып, мидың пайда болуы сенсорлық (иіс, жарық сезу) жүйенің жетілуіне байланысты



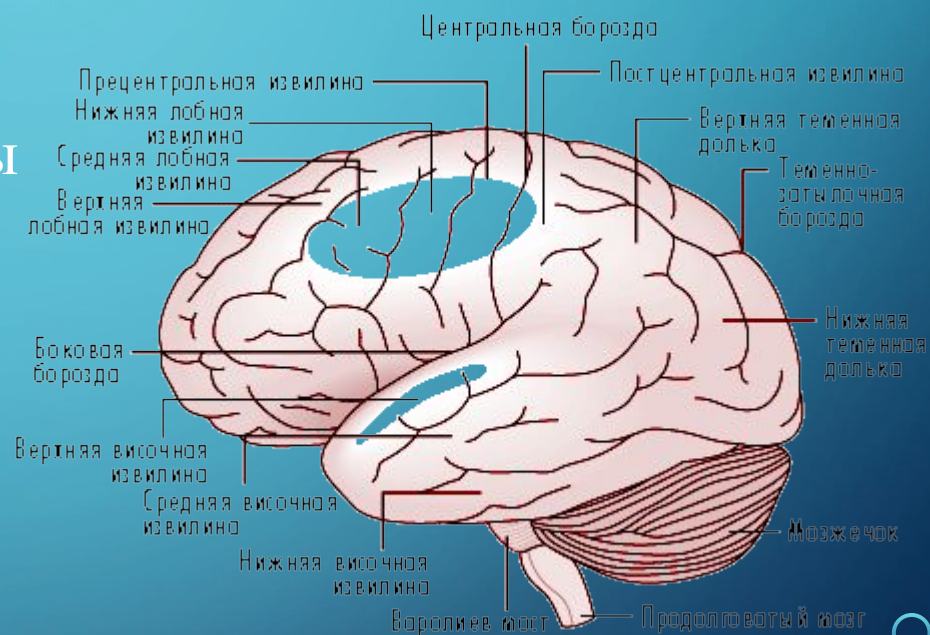
Мидың филогенездік I-кезеңінде үш: артқы, ортаңғы және алдыңғы ми көпіршіктері пайда болады.





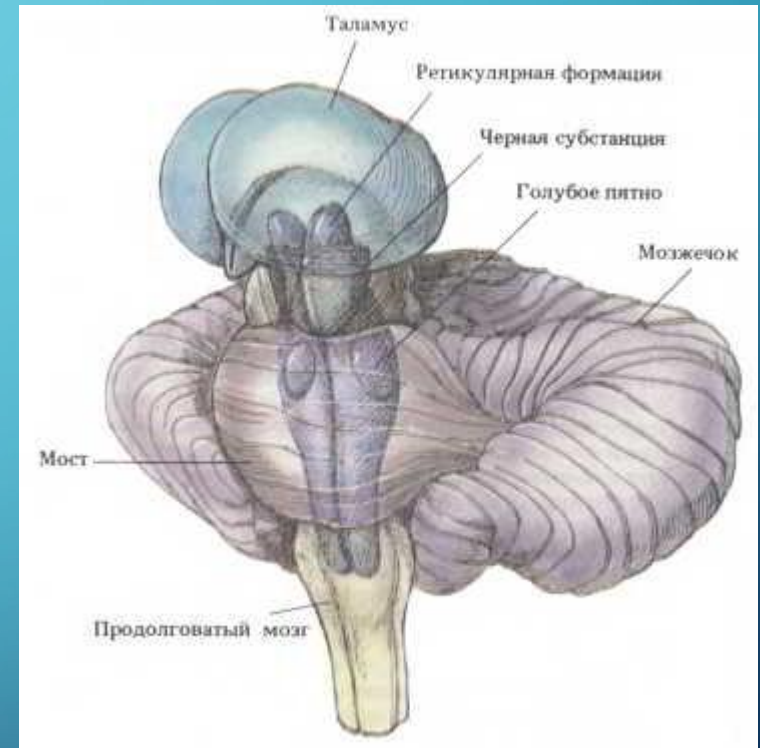Одан кейінгі эволюциялық даму барысында (II-кезең) ми екіге: сопақша ми мен мишыққа бөлінеді. Организмнің қоршаған ортамен зат алмасуының өзгеруінен сопақша ми мен артқы мида тыныс алу, қан айналым, ас қорыту, т.б. орталықтары пайда болады. II-кезеңде көру рецепторының әсерінен ортаңғы ми күштірек дамыды (тіпті балықтарда да).

III-кезеңде, жануарлардың сулы ортадан құрлыққа шығуына байланысты алдыңғы ми дами бастайды. Одан әрі алдыңғы мидың көлемі ұлғайып, аралық және соңғы ми (ми қыртысы) дамыды.



Торлы құрылым  
(ретикулярная  
формация) (formatio  
reticularis, лат. formatio —  
құрылым, reticulum — тор)

сопақша ми сұрзаты ядрола  
рының арасында  
орналасқан, жүйке  
жасушалары мен жүйке  
талшықтарының торланған  
өрімдерінен құралған  
мидың үйлестіргіш  
аппараты



Торлы құрылым ми дінгегі құрылымдарын (*сопақша ми, ортаңғы ми, аралық ми*) байланыстырып, күрделі **рефлекторлық** доғаның іс жүзіне асуын қамтамасыз етеді. Ол ортаңғы және ромбы төрізді **ми** орталықтарын біріктіріп, үйлестіру қызметін де атқарады. Торлы құрылым сопақша мидағы тыныс алу және жүрек-тамырлар жүйесінің орталықтарын түзеді.




Торлы құрылым ми бағанының қалыптастыруда маңызды интегративтік ми құрылғылардың бірі ретінде қарастырылады. Ол мынадай маңызды қызметтер атқарады

1. Сергектік пен ұйқыға бақылау жасау;
2. Бұлшықеттерді фазасын және тонусын реттеу;
3. Сырттан және іштен келген әртүрлі сигналдарды , түрлі каналдарға бағыттау.

Мидың басқа құрылымдарынынан афференттілік жолдардың көп мөлшері реттикулярлық фармациямен түйіседі: қыртысты бөлігі, мишықтан, коллатеральді талшықтан, ми бағанына өтетін сенсорлық жүйе (көру, есту т.б.) Олардың бәрі торлы құрылымның синапстарында аяқталады. Осындай құрылысы арқылы ол мидың түрлі құрылымдарын біріктіріп әсер ете алады.

# Пайдаланылган әдебиеттер:

- 1.«Адам физиологиясы» Х.Қ. Сәтбаева, А.А. Өтепбергенов, Ж.Б. Нилдібаева
- 2.«Нормальная физиология человека» Ткаченко Б.И.
- 3.Википедия

The background is a blue gradient with decorative white circuit-like lines in the corners. The text is centered in a bold, orange font.

**Назарларыңызға  
рахмет!!!**